

# Blasenbildende Autoimmundermatosen – Klinik, Diagnostik und neue Therapieansätze

## Autoimmune Bullous Diseases: Clinical Appearance, Diagnostic Evaluation and new therapeutic approaches

### Autoren

Sophia Mohme, Matthias Goebeler, Sandrine Benoit

### Institut

Dermatologie, Universitätsklinikum Würzburg, Würzburg, Germany

### Schlüsselwörter

Bullöses Pemphigoid, Pemphigus vulgaris, Pemphigus foliaceus, Therapie

### Key words

bullous pemphigoid, pemphigus vulgaris, pemphigus foliaceus, therapy

### Bibliografie

Akt Rheumatol 2022; 47: 333–343

DOI 10.1055/a-1771-2096

ISSN 0341-051X

© 2022. Thieme. All rights reserved.

Georg Thieme Verlag, Rüdigerstraße 14, 70469 Stuttgart, Germany

### Korrespondenzadresse

Dr. Sophia Mohme

Universitätsklinikum Würzburg

Dermatologie

Josef-Schneider Str. 2

97080 Würzburg

Germany

Tel.: 0931 201 26710

Mohme\_S@ukw.de

### ZUSAMMENFASSUNG

Diese Arbeit gibt eine Übersicht über die Gruppe blasenbildender Autoimmundermatosen und stellt deren wichtigste Vertreter, das bullöse Pemphigoid, den Pemphigus vulgaris sowie den Pemphigus foliaceus, vor. Die häufigste der insgesamt seltenen blasenbildenden Autoimmundermatosen ist das bullöse Pemphigoid (BP). Es betrifft vor allem Patienten jenseits des 60. Lebensjahrs. Charakterisiert ist es typischerweise durch das Auftreten praller Blasen, die mit einem heftigen Juckreiz einhergehen. Ein längeres, sogenanntes prämonitorisches Stadium ohne Blasenbildung ist nicht ungewöhnlich. Es gibt außerdem Varianten mit anderem Erscheinungsbild wie das lo-

kalisierte BP. Der diagnostische Goldstandard ist die direkte Immunfluoreszenzmikroskopie einer periläsional entnommenen Hautbiopsie, welche lineare Ablagerungen von IgG und C3 an der Basalmembran zeigt. Vervollständigt wird die Diagnostik durch die indirekte Immunfluoreszenzmikroskopie sowie weiterführende ELISA-Untersuchungen, mittels derer zirkulierende Autoantikörper im Patientenserum nachgewiesen werden können. Das wichtigste Zielantigen ist BP180, ein hemidesmosomales, von Keratinozyten exprimiertes Protein. Ergänzend kann eine histopathologische Untersuchung erfolgen, die allerdings nur Hinweise zur Spaltebene und zum (meist Eosinophilen-dominierten) Infiltratmuster geben kann und alleine nicht zur Diagnosestellung ausreicht. Die Pathogenese des BP ist Gegenstand der wissenschaftlichen Diskussion. Medikamente wie Dipeptidylpeptidase-4-Inhibitoren können Auslöser sein; Assoziationen zu neurologischen Erkrankungen finden sich häufig. Entsprechend aktueller Leitlinien wird das BP mit topischen bzw. systemischen Glukokortikoiden ggf. in Kombination mit Doxzyklin, Dapson oder einem Immunsuppressivum behandelt. Bei Therapieresistenz werden intravenöse Immunglobuline oder der anti-CD-20-Antikörper Rituximab eingesetzt. Aufgrund einer vergleichsweise hohen Mortalität bedingt durch Patientenalter und iatrogene Immunsuppression werden neue Therapieansätze gesucht. Fallserien, Kohortenanalysen und Phase 1-/2-Studien mit anti-IgE-Antikörpern und Inhibitoren der eosinophilen Granulozyten sowie des Komplementsystems zeigen teils vielversprechende Effekte. Die wichtigsten Vertreter der Pemphiguserkrankungen sind der Pemphigus vulgaris (PV), der Pemphigus foliaceus (PF) und der sehr seltene paraneoplastische Pemphigus (PNP). Klinisch präsentiert sich der PV mit meist enoralen Schleimhauterosionen und teilweise zusätzlichen Erosionen an der freien Haut. Der PF manifestiert sich nur an der freien Haut. Wie beim BP wird die Diagnose mittels direkter Immunfluoreszenzmikroskopie gestellt, welche beim PV und PF netzförmige Ablagerungen von IgG und C3 innerhalb der Epidermis zeigt. Die häufigsten Zielantigene sind die Desmogleine 1 und 3. Genetische Prädispositionen für den PV und PF sind bekannt und Grund für eine global unterschiedliche Häufigkeit. Der PNP ist immer mit einer malignen Erkrankung assoziiert und von einem progredienten Verlauf mit hoher Mortalität geprägt. Therapeutisch erfordern die Pemphiguserkrankungen oft aggressivere Ansätze als das

BP. Neben systemischen Glukokortikoiden und Immunsuppressiva wird für den PV und PF der anti-CD-20-Antikörper Rituximab empfohlen. Neue Therapieansätze sind die Hemmung der Bruton-Tyrosinkinase sowie des neonatalen Fc-Rezeptors (FcRN). In einer Phase 2-Studie zeigte Efgartigimod, ein Antagonist des FcRN, eine hohe Therapieeffektivität für Patienten mit PV und PF.

## ABSTRACT

This paper presents an overview of the group of blistering autoimmune dermatoses, focusing on their most important forms: bullous pemphigoid, pemphigus vulgaris and pemphigus foliaceus. The most common form of blistering autoimmune dermatosis – a rare disease overall – is bullous pemphigoid (BP), which mainly affects patients over the age of 60. Its characteristic symptom is the appearance of tense blisters accompanied by severe itching. A longer stage without blistering, also known as premonitory stage, is not uncommon. There are also variants with a different appearance, such as localised BP. The gold standard in diagnosis is direct immunofluorescence microscopy of a perilesional skin biopsy, which shows linear deposits of IgG and C3 along the basement membrane. Indirect immunofluorescence microscopy and further ELISA examinations, which help to detect circulating autoantibodies in the patient's serum, complete the diagnosis. The most important target antigen is BP180, a hemidesmosomal protein expressed by keratinocytes. In addition, a histopathological examination can be performed. However, this only provides information on the cleavage plane and the infiltrate pattern (mostly dominated by eosinophils) and is not sufficient on its own for establishing the diagnosis. The pathogenesis of BP is the subject of scienti-

fic debate. Drugs such as dipeptidyl peptidase-4 inhibitors may be triggers; associations with neurological diseases are common. According to current guidelines, BP is treated with topical or systemic glucocorticoids, possibly in combination with doxycycline, dapsone or an immunosuppressant. In case of therapy resistance, intravenous immunoglobulins or the anti-CD-20 antibody Rituximab are used. As mortality is relatively high due to patient age and iatrogenic immunosuppression, new therapeutic approaches are being sought. Case series, cohort analyses and phase 1/2 studies with anti-IgE antibodies and inhibitors of eosinophil granulocytes as well as the complement system show promising effects in some cases. The most important forms of the pemphigus diseases are pemphigus vulgaris (PV), pemphigus foliaceus (PF) and the very rare paraneoplastic pemphigus (PNP). Clinically, PV presents with mucosal erosions, mostly enoral, and sometimes additional erosions on the free skin. PF manifests only on free skin. As in BP, the diagnosis is made by direct immunofluorescence microscopy, which in PV and PF shows reticular deposits of IgG and C3 within the epidermis. The most common target antigens are desmogleins 1 and 3. It is known that there are genetic predispositions for PV and PF, and these are the reason why the frequency varies globally. PNP is always associated with malignant disease and is characterised by a progressive course with high mortality. Therapeutically, pemphigus often requires more aggressive approaches than BP. In addition to systemic glucocorticoids and immunosuppressants, the anti-CD-20 antibody rituximab is recommended for PV and PF. New therapeutic approaches include the inhibition of Bruton's tyrosine kinase as well as the neonatal Fc receptor (FcRN). In a phase 2 trial, efgartigimod, an antagonist of FcRN, has shown high treatment efficacy for patients with PV and PF.

## Einleitung

Blasenbildende Autoimmundermatosen (BAID) sind eine große Gruppe von über 20 heterogenen Krankheitsbildern, die durch Autoantikörper gegenüber Strukturproteinen der Haut und/oder Schleimhaut charakterisiert sind. Je nach Lokalisation der daraus resultierenden Spaltbildung werden die subepidermalen BAID (Pemphigoid-Gruppe) von den intraepidermalen BAID (Pemphigus-Gruppe) unterschieden. Unter Berücksichtigung klinischer Charakteristika sowie der Zielantigene der Antikörper im Patientenserum erfolgt die genaue Zuordnung zu den heute bekannten BAID.

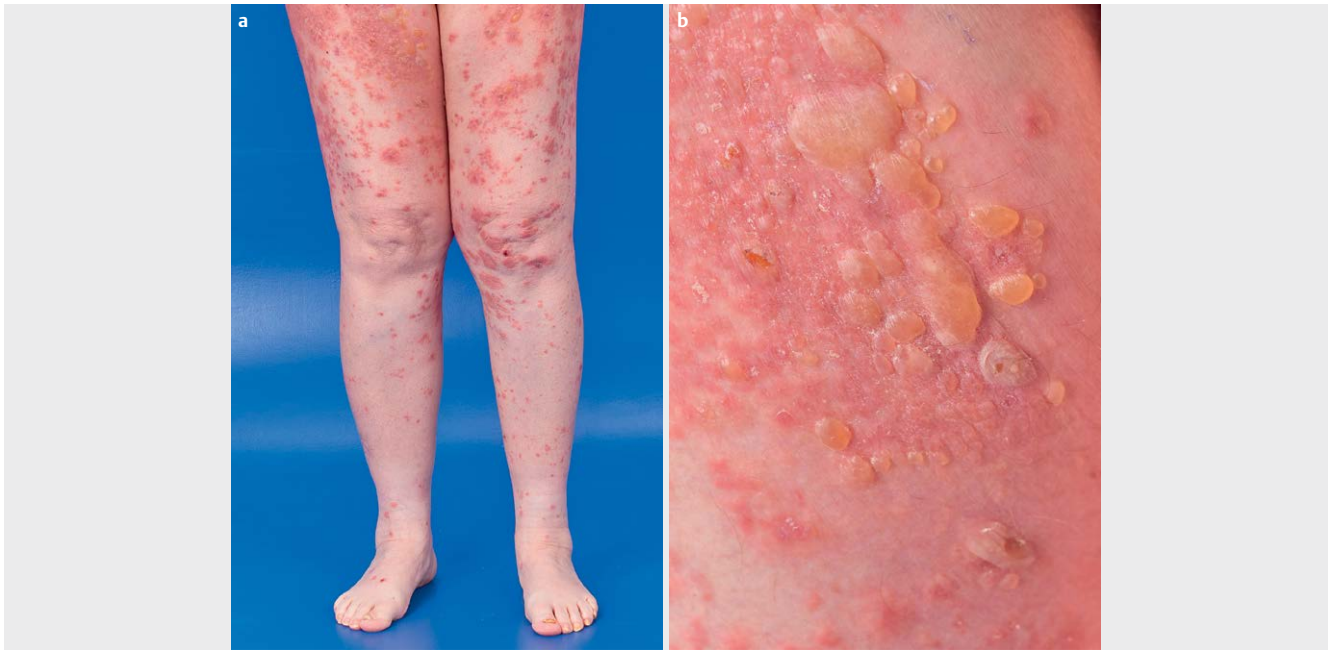In diesem Übersichtsartikel möchten wir die wichtigsten Aspekte der Klinik und Diagnostik von BAID vorstellen. Ein besonderer Schwerpunkt liegt hierbei auf den häufigsten BAID, dem bullösen Pemphigoid sowie dem Pemphigus vulgaris und Pemphigus foliaceus. Der zweite Teil der Arbeit befasst sich mit der Therapie der BAID unter Berücksichtigung neuer Behandlungsansätze.

### Bullöses Pemphigoid

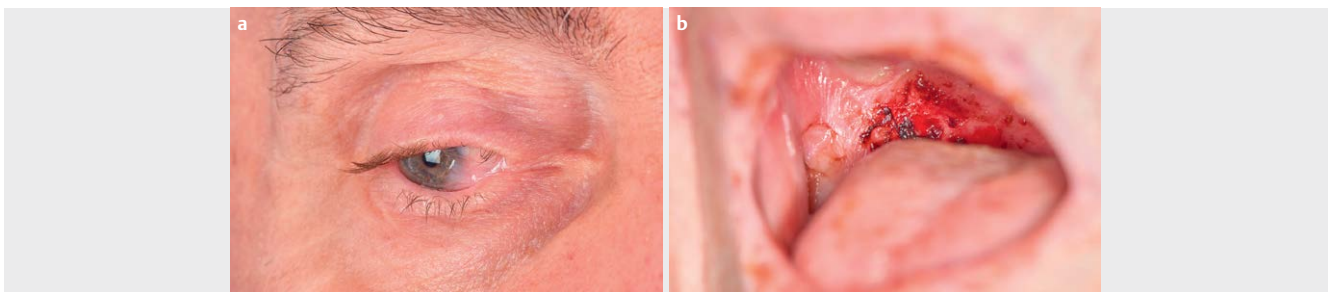
Das bullöse Pemphigoid (BP) stellt mit einer Prävalenz von über 250 Fällen pro 1 Million Menschen die häufigste BAID dar [1]. Abhängig

von ethnischer Zugehörigkeit und geografischer Region variiert die Häufigkeit deutlich. 2016 wurde für Deutschland eine Prävalenz von 127 Fällen pro 1 Million Einwohner berechnet [2]. Die Inzidenz in Europa beträgt 10–34 Fälle pro 1 Million Einwohner pro Jahr und steigt mit zunehmendem Lebensalter auf eine Inzidenz von 190–312 Fällen pro 1 Million Einwohner pro Jahr bei 80-Jährigen [3–5]. Patienten ab einem Alter von 90 Jahren haben im Vergleich zu Menschen vor dem 60. Lebensjahr sogar ein 300fach erhöhtes Risiko, ein BP zu entwickeln [5]. Eine Rarität ist hingegen das juvenile Pemphigoid, also das Auftreten eines BP bei Kindern und Jugendlichen [6, 7]. Die insgesamt leicht zunehmende Inzidenz in Europa wird durch die steigende Lebenserwartung sowie verbesserte Diagnostik erklärt [8]. Trotz deutlich günstigerer Prognose seit dem Einsatz von Glukokortikoiden beträgt die 1-Jahresmortalität aktuell 20–30% [1, 9–11].

Das klinische Bild ist charakterisiert durch erythematöse Plaques, pralle Blasen, Erosionen und hämorrhagische Krusten (► **Abb. 1**). Diese gehen typischerweise mit ausgeprägtem Juckreiz einher. Prädispositionsstellen sind das untere Abdomen, die Oberschenkelinnenseiten und die Intertrigines. Dem BP kann ein prämonitorisches Stadium ohne Blasenbildung vorangehen, das unter



► **Abb. 1** Bullöses Pemphigoid. 75-jährige Patientin mit konfluierenden erythematösen Plaques mit prallen Blasen sowie einzelnen Krusten und Erosionen beider Oberschenkel. **a** Übersicht. **b** Detailaufnahme des rechten Oberschenkels.



► **Abb. 2** Schleimhautpemphigoid. **a** 72-jähriger Patient mit Synechien des rechten Augeninnenwinkels. **b** 82-jährige Patientin mit ausgeprägten Erosionen der Wangenschleimhaut und des harten Gaumens.

Umständen über Wochen bis Jahre persistiert. Bei bis zu 20 % der Patienten treten während des gesamten Krankheitsverlaufes keine Blasen auf [3]. Es werden abhängig von klinischem Bild, Lokalisation und Ausprägung verschiedene Varianten unterschieden wie z. B. das lokalisierte BP, das dyshidrosiforme Pemphigoid oder das vesikulöse BP. Bei circa 20 % zeigt sich eine Schleimhautbeteiligung, die meist enoral lokalisiert ist [1]. Abhängig von der klinischen Ausprägung der Schleimhautbeteiligung erfolgt die Abgrenzung zum Schleimhautpemphigoid; bei letzterem ist die Schleimhautbeteiligung führend (► **Abb. 2**). ► **Tab. 1** fasst wichtige Differentialdiagnosen des BP abhängig von dessen Ausprägung und klinischem Bild zusammen. Die Krankheitsaktivität des BP kann anhand verschiedener klinischer Scores wie zum Beispiel des *Bullous Pemphigoid Disease Area Index (BPDAI)* erfasst werden. Beurteilt werden hierbei die Art und Anzahl der Haut- und Schleimhautläsionen unterschiedlicher anatomischer Regionen.

Die Ursache des BP ist Gegenstand der wissenschaftlichen Diskussion. Pharmakovigilanzdaten weisen in einem Teil der Fälle auf einen Zusammenhang mit der Einnahme von Dipeptidylpeptida-

se-4 (DPP-4)-Inhibitoren hin [12, 13], so dass empfohlen wird, diese bei Diagnose eines BP auf andere Antidiabetika umzustellen [8]. Ein Zusammenhang mit der Einnahme anderer Medikamente wie Spironolacton, Phenothiazinen oder Immunchekpoint-Inhibitoren wird diskutiert [8, 14]. In den letzten Jahren haben sich zahlreiche Studien mit der Untersuchung komorbider Erkrankungen beim BP befasst. Diese zeigen ein gehäuftes Auftreten von neurologischen und psychiatrischen Erkrankungen. Assoziationen wurden unter anderem mit multipler Sklerose, Demenz, Morbus Parkinson, Epilepsie und zerebrovaskulären Erkrankungen nachgewiesen [1, 5]. Welche Mechanismen diesen Assoziationen zu Grunde liegen, ist nicht abschließend geklärt. Es wurde gezeigt, dass es dermale und neuronale Varianten der Zielantigene des BP – BP180 und BP 230 – gibt [15]. Zudem wird eine durch Neuroinflammation und Neurodegeneration verminderte Toleranz gegenüber dem BP180-Molekül angenommen [15]. Die Studienergebnisse bezüglich Assoziationen zu anderen Erkrankungen einschließlich Tumorleiden sind uneinheitlich und werden kontrovers diskutiert. In einer eigenen Fall-Kontroll-Studie mit 300 BP-Patienten beobachteten wir

► **Tab. 1** Die wichtigsten Differentialdiagnosen der häufigsten blasenbildenden Autoimmundermatosen

Klinisches Erscheinungsbild	Differenzialdiagnosen
Bullöses Pemphigoid	
prämonitorische Form	Prurigo simplex subacuta
	Skabies
	Urtikaria
	Pruritus sine materia (z. B. bei metabolischen/endokrinen Störungen oder hämatologischen/lymphoproliferativen Erkrankungen)
bullöse Form	
lokalisiert	Impetigo contagiosa
	Mechanische oder traumatische Blasenbildung (Verbrennung, Verätzung)
	bullöses Erysipel (bullöse) Kontaktdermatitis
	Herpes Zoster (bullöse) Iktusreaktion
generalisiert	(bullöse) Arzneimittelreaktion
	Lichen planus bullosus/pemphigoides
	andere blasenbildende Autoimmundermatosen
Pemphigus vulgaris	
Mundschleimhautbeteiligung	orale Aphthen
	erosiver Lichen ruber mucosae
	Gingivostomatitis herpetica
	Lupus erythematoses
	Schleimhautpemphigoid
Haut-/Schleimhautbeteiligung	Erythema multiforme majus
	toxische epidermale Nekrolyse
	Staphylococcal-Scalded-Skin-Syndrom
	andere blasenbildende Autoimmundermatosen
Pemphigus foliaceus	seborrhoisches Ekzem
	subakut kutaner Lupus erythematoses
	Staphylococcal-Scalded-Skin-Syndrom

eine Assoziation des BP mit meist normochromen, normozytären Anämien und Niereninsuffizienz, jedoch nicht zu Malignomen [16].

### Pemphigus vulgaris und Pemphigus foliaceus

Der Pemphigus vulgaris (PV) und der Pemphigus foliaceus (PF) stellen mit einem Anteil von 80% beziehungsweise 20% in Europa und Nordamerika die beiden größten Gruppen innerhalb der Pemphiguserkrankungen dar [1]. Aufgrund einer genetischen Prädisposition tritt der PV je nach geographischer Region und ethnischer Zugehörigkeit unterschiedlich häufig auf. So variiert die Inzidenz zwischen 0,76 Fällen pro 1 Million Einwohner pro Jahr in Finnland und 32 Fällen pro 1 Million Einwohner pro Jahr in der jüdischen Bevölkerung in den USA [17]. Für den sporadisch auftretenden PF werden in der westlichen Welt Inzidenzen von < 1 Fall pro 1 Million Einwohner pro Jahr angenommen [17]. Endemisch tritt der PF in man-

chen ländlichen Gebieten Südamerikas und Nordafrikas auf, wo er fast nur Männer (95%) oder postmenopausale Frauen (5%) betrifft [17]. Im Süden Tunesiens wurden beispielsweise jährliche Inzidenzen von 4 Fällen pro 1 Million Einwohner ermittelt [17]. Da eine rückläufige Häufigkeit bei sich gleichzeitig verbessernden Lebensbedingungen zu beobachten war, wird ein Zusammenhang zu den Hygiene- und Lebensumständen diskutiert [17]. Pemphiguserkrankungen können in jedem Alter auftreten und zeigen einen Häufigkeitsgipfel zwischen dem 45. und 65. Lebensjahr. Abgesehen von der endemischen PF-Variante ist eine Erkrankung im Kindes- und Jugendalter äußerst selten.

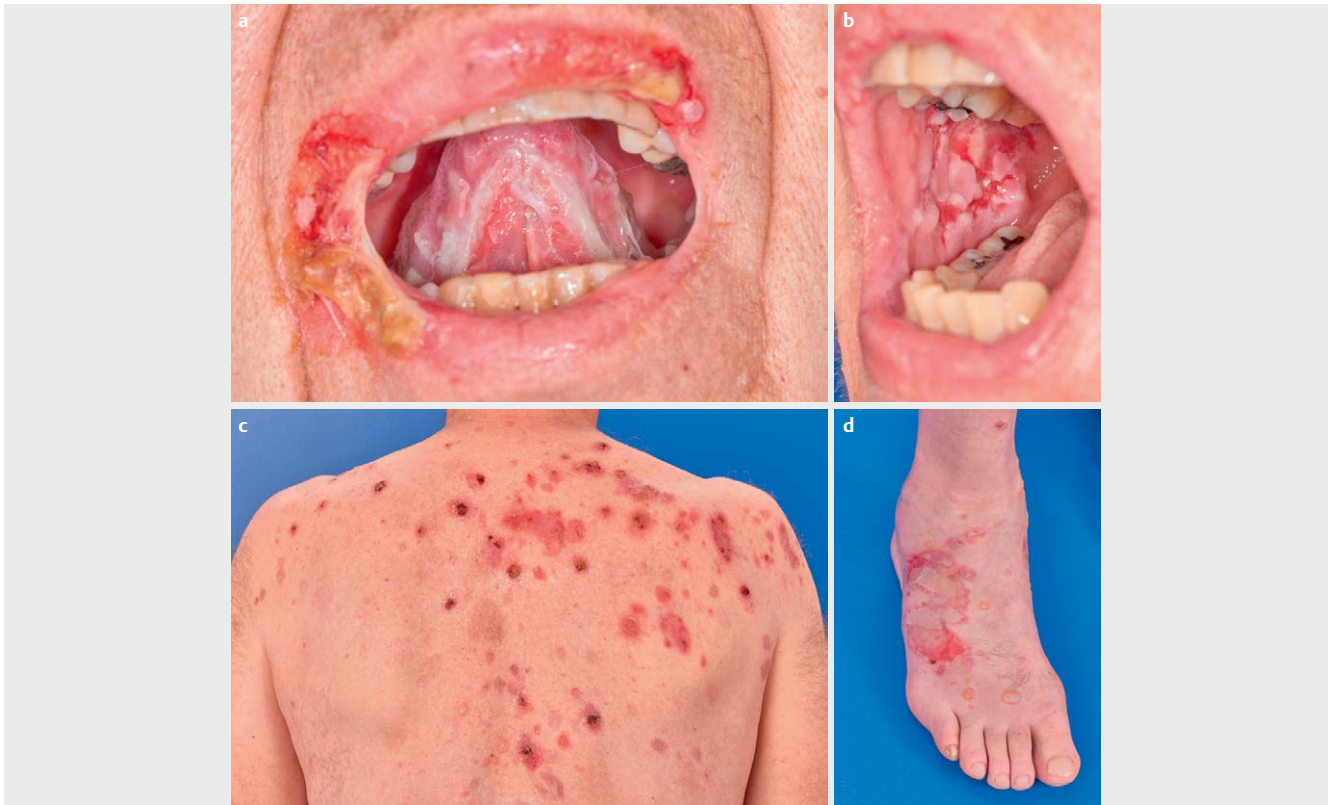Auf Basis der Daten einer der größten Krankenversicherungen in Deutschland wird für Pemphiguserkrankungen im Jahr 2014 eine Prävalenz von 148 Patienten pro 1 Million Einwohner geschätzt, wobei für den PV 95 Fälle und für den PF 10 Fälle pro 1 Million Einwohner berechnet wurden [2]. In Deutschland sind circa 0,6% der Pemphiguspatienten im Kindesalter [2, 18]. Eine genetische Prädisposition für Pemphiguserkrankungen konnte nachgewiesen werden: bekannte Risikoallele für den PV sind DRB1 \* 0402 und DQB1 \* 0503, für den PF DRB1 \* 04 und DRB1 \* 14 [17]. In chinesischen Bevölkerungsgruppen kommt DQB1 \* 05:03 hinzu [17]. Bei einigen Patienten wird eine Pemphiguserkrankung durch Medikamente getriggert. Über Zusammenhänge mit der Einnahme von Penicillamin und Rifampicin wurde berichtet, so dass diese Medikamente bei Patienten mit PV oder PF abgesetzt werden sollten [8]. Zudem besteht ein möglicher Zusammenhang unter anderem mit der Einnahme von ACE-Inhibitoren, Pyrazolonderivaten und Cephalosporinen [8, 19]. Die Mortalität des PV lag vor Einsatz der systemischen Glukokortikoide bei 80% und ist heute noch immer zwei- bis dreimal höher als in der Allgemeinbevölkerung [1].

Der PV manifestiert sich immer an der Schleimhaut und manchmal zusätzlich an der freien Haut. Meistens ist die Mundschleimhaut betroffen, allerdings kommt auch eine Beteiligung anderer Schleimhäute wie Pharynx, Larynx, Ösophagus und Genitalschleimhaut vor [1]. Klinisch führend sind hierbei Erosionen (► **Abb. 3a und b**), an der Haut treten zusätzlich zu den oft großflächigen Erosionen auch Krusten auf [1] (► **Abb. 3c und d**). Da das Blasendach bei den Pemphiguserkrankungen aufgrund der intraepidermalen Spaltebene sehr dünn ist, beobachtet man intakte Blasen nur sehr selten. Bei PV-Patienten kann durch tangentialen Druck auf gesund erscheinende Haut eine Erosion hervorgerufen werden (Nikolski-Zeichen 1).

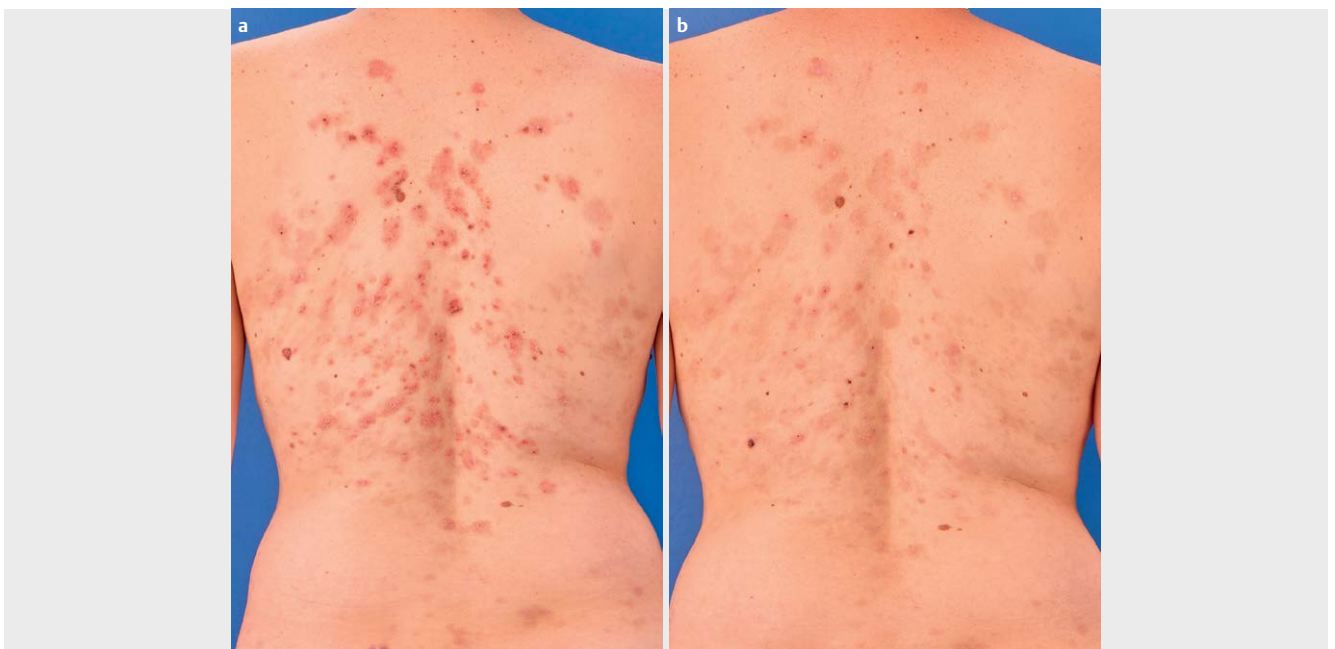Im Gegensatz zum PV kommt es beim PF nicht zur Schleimhautbeteiligung. Der PF manifestiert sich ausschließlich an der freien Haut und hier vor allem in den seborrhoischen Arealen, an der Kopfhaut und dem Oberkörper. Das typische klinische Bild ist durch Erosionen und blätterteigartige Krusten gekennzeichnet (► **Abb. 4a**). Die Läsionen heilen meist ohne Narbenbildung ab, postinflammatorische Hyperpigmentierungen können jedoch über viele Monate persistieren (► **Abb. 4b**). ► **Tab. 1** präsentiert die wichtigsten Differentialdiagnosen des PV und PF.

Mithilfe des *Pemphigus Disease Area Index* (PDAI) und des *Autoimmune Bullous Skin Disorder Intensity Score* (ABSIS) wird die klinische Aktivität des PV und PF beurteilt.

Eine Sonderform der Pemphiguserkrankungen ist der sehr seltene paraneoplastische Pemphigus (PNP) (weniger als 5% aller Pemphiguserkrankungen), der klinisch und immunpathologisch



► **Abb. 3** Pemphigus vulgaris. **a** 80-jährige Patientin mit Erosionen und Krusten der Lippen sowie Erosionen der Zungenunterseite. **b** 48-jährige Patientin mit Erosionen der Wangenschleimhaut und der Oberlippe. **c** und **d** 60-jähriger Patient mit Erosionen, Krusten und einzelnen Blasen am Rücken sowie Erosionen und Blasen am rechten Fuß.



► **Abb. 4** Pemphigus foliaceus. **a** 45-jährige Patientin mit erythematösen Maculae, Erosionen und Krusten neben hellerythematösen bis bräunlichen Maculae am Rücken. **b** Gleiche Patientin mit einzelnen Krusten und zahlreichen bräunlichen Maculae (postinflammatorische Hyperpigmentierungen) am Rücken.

als eigene Entität betrachtet wird. Es besteht eine Assoziation zu meist hämatologischen Neoplasien (in 70–80% der Fälle; insbesondere zum Non-Hodgkin-Lymphom). Der Nachweis einer malignen Erkrankung ist Voraussetzung für die Diagnosestellung eines PNP. Die Patienten leiden unter sehr ausgedehnten, therapieresistenten Erosionen und Ulcera der Schleimhäute und der freien Haut, welche von starken Schmerzen begleitet werden. Eine kritische und oft letale Komplikation des PNP ist die Bronchiolitis obliterans. Der Verlauf des PNP ist wesentlich von der malignen Erkrankung abhängig. Eine vollständige Abheilung ist nach erfolgreicher Tumortherapie möglich. Insgesamt ist die Prognose mit einer Mortalität zwischen 75 und 90% sehr ungünstig. Viele Patienten versterben innerhalb kürzester Zeit an ihrer Tumorerkrankung oder an Komplikationen des PNP [17].

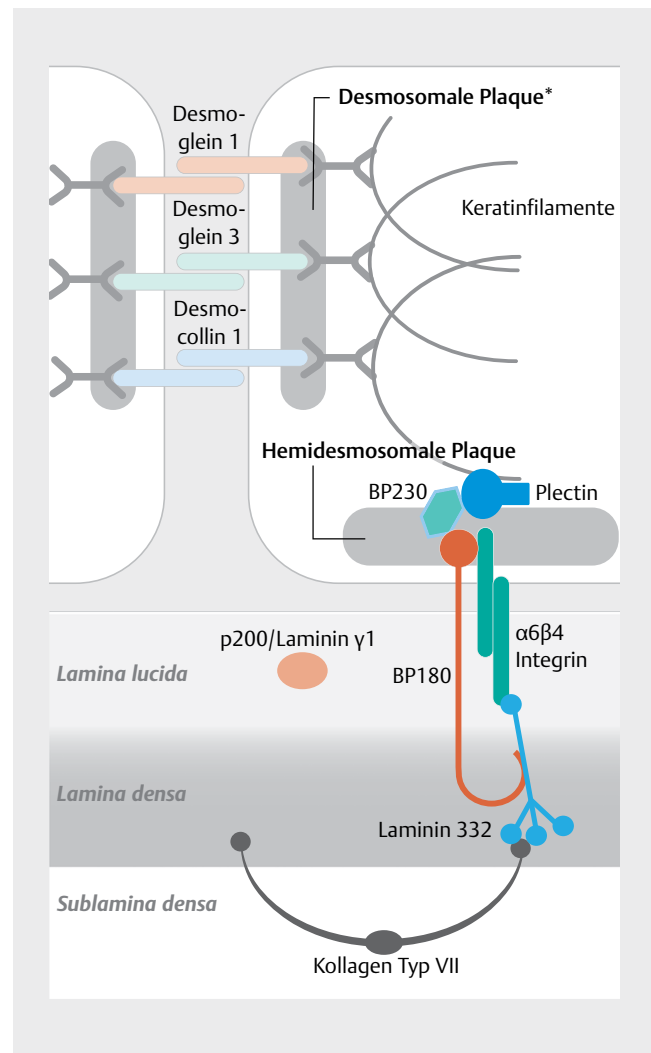
### Pathogenese und Diagnostik blasenbildender Autoimmundermatosen

Auslöser der bullösen Autoimmunerkrankungen sind Autoantikörper gegen Strukturproteine der dermoepidermalen Junctionszone (Pemphigoiderkrankungen) beziehungsweise gegen interzelluläre Adhäsionsmoleküle innerhalb der Epidermis (Pemphiguserkrankungen) (► **Abb. 5**). Bedingt durch die Bindung der Autoantikörper und die darauffolgende inflammatorische Reaktion wird eine subepidermale (Pemphigoiderkrankungen) beziehungsweise intraepidermale Spaltbildung (Pemphiguserkrankungen) verursacht (► **Abb. 6a und 7a**). Die Histologie gibt in der Diagnostik erste Anhaltspunkte durch Identifikation der Höhe der Spaltbildung und des Entzündungsinfiltrats, zur Diagnosesicherung muss jedoch eine direkte und eine indirekte Immunfluoreszenzmikroskopie durchgeführt werden.

Die direkte Immunfluoreszenzmikroskopie weist mit einer hohen Sensitivität und Spezifität als Goldstandard in der Diagnostik gewebegebundene Antikörper nach [3]. Die Entnahme einer perilesionalen Haut- oder Schleimhautbiopsie ist Voraussetzung für eine sichere Diagnose, da die Autoantikörper innerhalb der Läsion oftmals proteolytisch abgebaut werden und nicht mehr nachweisbar sind. Beim BP finden sich typischerweise lineare Ablagerungen von IgG und C3 entlang der Basalmembran (► **Abb. 6b**). Die Pemphiguserkrankungen zeigen in der direkten Immunfluoreszenzmikroskopie intraepidermale netzförmige Ablagerungen von IgG und C3 sowie IgA beim IgA-Pemphigus (► **Abb. 7b**).

In der indirekten Immunfluoreszenzmikroskopie lassen sich Autoantikörper im Patientenserum nachweisen. Je nach Fragestellung wird diese auf unterschiedlichen Substraten durchgeführt.

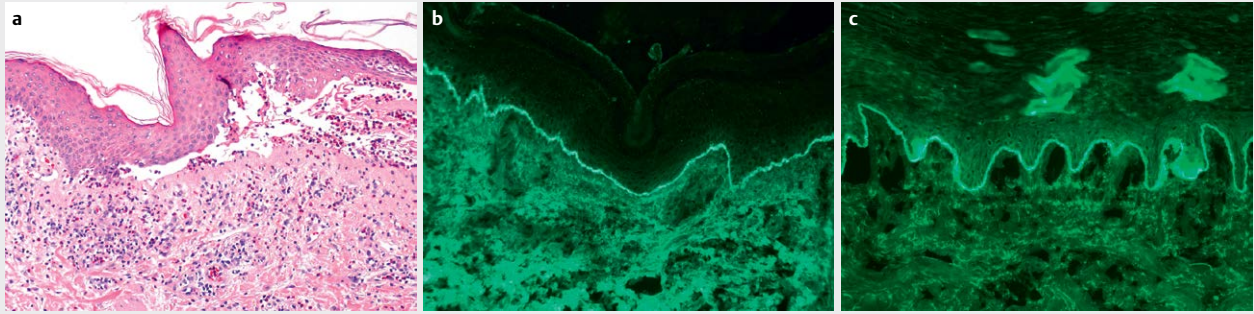
Für Pemphigoiderkrankungen wird gesunde menschliche Spenderhaut genutzt, in welcher zuvor durch Inkubation in 1 M NaCl-Lösung ein Spalt in Höhe der Basalmembran (der Junctionszone, in der Epidermis und Dermis miteinander in Kontakt stehen) artifiziell erzeugt wurde. Überschichtet man diese sogenannte Spalthaut nach Schneiden und Auftragen auf einen Objektträger mit Patientenserum, so binden Autoantikörper beim BP an der epidermalen Seite des Spalts (im „Blasendach“; ► **Abb. 6c**), bei manchen Formen des Schleimhautpemphigoids und bei der Epidermolysis bullosa acquisita an der Dermalseite (am „Blasensboden“). Zur Sicherung einer Pemphiguserkrankung verwendet man aufgrund der hohen Sensitivität typischerweise Affenösoophagus. Hier zeigen sich beim PV und PF netzförmige (retikuläre) Ablagerungen von IgG in-



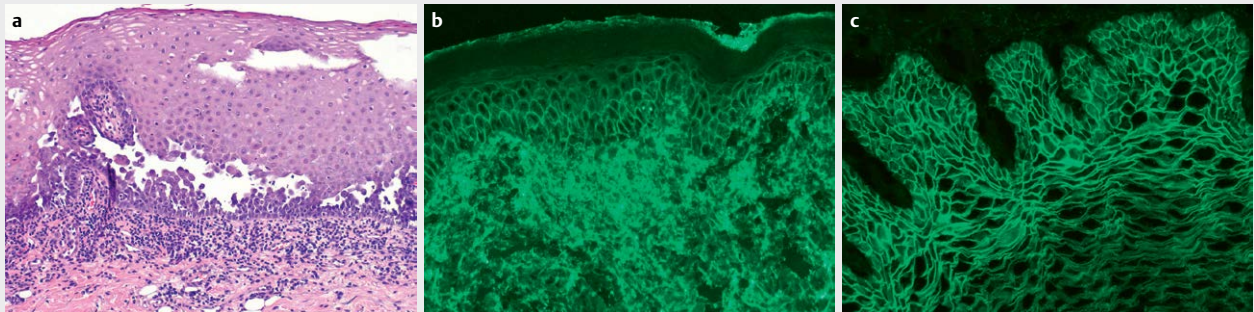
► **Abb. 5** Schematische Darstellung der für die blasenbildenden Autoimmundermatosen wichtigsten intraepidermalen (obere Bildhälfte) und dermoepidermalen Strukturproteine (untere Bildhälfte). Dargestellt sind Keratinozyten des *Stratum basale* der Epidermis (oben) und die Basalmembran mit *Lamina lucida* und *Lamina densa*. \* mit Desmoplakin, Envoplakin, Periplakin, Plakoglobulin und Plakophilin.

nerhalb des mittleren und oberen Epithels (► **Abb. 7c**). Als Besonderheit sind beim paraneoplastischen Pemphigus auf Affenösoophagus zusätzlich zu den zu erwartenden interzellulären Ablagerungen von IgG im Epithel manchmal auch lineare Ablagerungen von IgG an der Basalmembran zu finden. Außerdem lassen sich beim paraneoplastischen Pemphigus netzförmige Ablagerungen von IgG auf Plakin-reichem Urothel der Affen- und Rattenharnblase nachweisen. Mittels ELISA (*Enzyme-linked Immunosorbent Assay*)-Verfahren können die Autoantikörper spezifiziert werden.

Die wichtigsten Zielantigene der Gruppe der Pemphigoiderkrankungen sind BP180, BP230, Laminin 332, Kollagen VII und  $\alpha 6\beta 4$ -Integrin (siehe ► **Tab. 2** und ► **Abb. 5**). In der Mehrzahl gehören die Autoantikörper den IgG1- und IgG4-Subklassen an. Durch Bindung der Autoantikörper an diese Strukturproteine werden Entzündungsreaktionen hervorgerufen, im Rahmen derer infiltrierende



► **Abb. 6** Bullöses Pemphigoid. **a** Histologie (H&E-Färbung) mit Nachweis einer subepidermalen Blase sowie eines eosinophilenreichen Entzündungsinfiltrats. **b** Direkte Immunfluoreszenzmikroskopie mit linearer Ablagerung von IgG entlang der Basalmembran. **c** Indirekte Immunfluoreszenzmikroskopie auf humaner Spalthaut mit linearen Ablagerungen von IgG an der epidermalen Seite des künstlichen Spaltes.



► **Abb. 7** Pemphigus vulgaris. **a** Histologie (H&E-Färbung) mit langstreckiger suprabasaler Akantholyse. **b** Direkte Immunfluoreszenzmikroskopie mit netzförmigen Ablagerungen von IgG innerhalb der Epidermis. **c** Indirekte Immunfluoreszenzmikroskopie auf Affenösophagus mit netzförmigen Ablagerungen von IgG innerhalb des Epithels.

Zellen Proteasen freisetzen, die eine Spaltbildung zwischen Epidermis und Dermis verursachen. Beim bullösen Pemphigoid sind am häufigsten IgG-Antikörper gegen BP180 vorhanden, deren Serumspiegel mit der Krankheitsaktivität korreliert, seltener zusätzlich IgA-Antikörper gegen BP180. Bei einem Teil der Patienten können Autoantikörper gegen BP230 nachgewiesen werden.

Die Pemphiguserkrankungen werden durch Autoantikörper gegen interzelluläre Strukturproteine der Epidermis verursacht. Diese gehören meist der IgG4-Subklasse an. Bekannte Zielantigene sind vor allem Desmogleine 1 und 3 sowie Desmocolline 1–3 (siehe ► **Tab. 2**). Während das beim PV häufigste Zielantigen Desmoglein 3 vor allem in der Mucosa zu finden ist und nur in den basalen Schichten der freien Haut, wird das beim PF entscheidende Desmoglein 1 hauptsächlich in den oberflächlichen bis mittleren Abschnitten des verhornenden Epithels exprimiert und kaum in der Schleimhaut. Die Verteilung der jeweiligen Zielantigene innerhalb der Epidermis erklärt die Lokalisation der intraepidermalen Spaltbildung und das daraus resultierende klinische Bild. Der PV ist durch anti-Desmoglein 3-Autoantikörper charakterisiert, die zur intraepidermalen suprabasalen Spaltbildung an den Schleimhäuten führen. Zusätzlich können beim PV anti-Desmoglein 1-Autoantikörper auftreten; in diesem Fall sind neben Schleimhautläsionen auch solche der freien Haut anzutreffen. Beim PF ist ausschließlich die freie

Haut, aber nie die Schleimhaut betroffen; hier kommt es durch anti-Desmoglein 1-Autoantikörper zu einer intraepidermalen subkornealen Spaltbildung. Die Bindung der anti-Desmoglein-Autoantikörper an ihre Zielstrukturen verursacht dabei eine Internalisierung der Zielantigene, woraufhin es zur Akantholyse kommt. Die Höhe der Desmoglein-Titer korreliert mit der klinischen Krankheitsaktivität von PV und PF.

### Therapie blasenbildender Autoimmundermatosen

Die Therapie des BP erfolgt abhängig vom Schweregrad und setzt sich aus mehreren Bausteinen zusammen. Ein fester Bestandteil ist die Lokaltherapie. Antiseptische Zusätze sollen eine bakterielle Superinfektion vermeiden, große Blasen werden steril punktiert, großflächige Erosionen zusätzlich mit atraumatischen Wundauflagerungen versorgt. Potente topische Glukokortikoide (Clobetasolpropionat) werden bei allen Schweregraden eingesetzt [19, 20]. Die Umsetzung der längerfristig notwendigen Lokaltherapie im häuslichen Umfeld stellt jedoch für die oft multimorbiden Patienten und deren Angehörigen eine große Herausforderung dar und scheitert nicht selten. Alternativ werden systemische Glukokortikoide (initial 0,5 mg Prednisolonäquivalent/kg/Tag) zur Induktionstherapie eingesetzt [19]. Je nach Schweregrad wird die topische beziehungsweise systemische Glukokortikoidtherapie mit Doxzyzy-

► **Tab. 2** Zielantigene der wichtigsten blasenbildenden Autoimmundermatosen, hervorgehoben sind die häufigsten Zielantigene (modifiziert nach Beek et al. [1])

Erkrankung	Zielantigene
Pemphigoiderkrankungen	
Bullöses Pemphigoid	<b>BP 180</b> BP 230, Plektin
Schleimhaut-Pemphigoid	<b>BP 180</b> Laminin 332 und 331, α6β4-Integrin, BP 230, Typ VII-Kollagen
Pemphigoid gestationis	<b>BP 180</b> BP 230
Lineare IgA-Dermatose	<b>BP 180</b> (IgA-Autoantikörper)
Epidermolysis bullosa acquisita	<b>Typ VII-Kollagen</b>
Pemphiguserkrankungen	
Pemphigus vulgaris	<b>Desmoglein 3</b> Desmoglein 1, Desmoglein 4, Desmocollin 1, 2 und 3, Plakoglobin, cholinerge Rezeptoren, Pemphaxin, E-Cadherin
Pemphigus foliaceus	<b>Desmoglein 1</b> Plakoglobin, Desmoplakin 1 und 2, Periplakin, Envoplakin, cholinerge Rezeptoren, E-Cadherin
Paraneoplastischer Pemphigus	<b>Desmoglein 3</b> Desmoplakin 1 und 2, BP 230, Envoplakin, Plektin, Periplakin, α-2-Makroglobulin-ähnliches Protein 1, Plakophilin 3, Desmocollin 1, 2 und 3
Dermatitis herpetiformis Duhring	<b>Epidermale Transglutaminase</b> (IgA-Autoantikörper) <b>Endomysium</b> (IgA-Autoantikörper) Geweustransglutaminase (IgA-Autoantikörper)

klin (200 mg/Tag), Dapson (bis max. 1,5 mg/kg/Tag), Azathioprin (2–2,5 mg/kg/Tag), Mycophenolatmofetil (2 g/Tag) oder Methotrexat (bis zu 20 mg/Woche) kombiniert. Bei Therapieresistenz können intravenöse Immunglobuline (2 g/kg/Zyklus in 4–6-wöchigen Abständen), Immunadsorption oder der anti-CD-20-Antikörper Rituximab (2x 1 g; Tag 0 und eine weitere Gabe an Tag 14–21) *off-label* eingesetzt werden.

Im Vergleich zum BP benötigen Pemphiguspatienten in der Regel eine aggressivere Behandlung, die sich jedoch ebenfalls nach dem Schweregrad richtet. Die aktuell effektivste zugelassene Behandlung des PV stellt Rituximab dar. Gemäß Chen et al. profitierten Patienten mit moderat bis schwerem PV deutlich von einer Therapie mit Rituximab in Kombination mit Prednison. 34 Patienten mit moderatem oder schwerem PV wurden mit Rituximab in Kombination mit oralem Prednison in einer von der Krankheitsaktivität

abhängigen Dosis (0,5–1,0 mg/kg/Tag) behandelt und 32 Patienten nur mit oralem Prednison in entsprechender Dosierung. In der Gruppe mit der Kombinationstherapie erhielten die Patienten 1000 mg Rituximab an Tag 1 und an Tag 15 sowie 500 mg Rituximab nach 12 und 18 Monaten. Nach 24 Monaten zeigten 90% der Patienten aus dem Arm mit der Kombinationstherapie eine komplette Remission im Vergleich zu 28% in der Kontrollgruppe. Die durchschnittlich erforderliche Prednisondosis unterschied sich mit 5.800 mg in der Kombinationstherapiegruppe zu 20.520 mg in der Kontrollgruppe deutlich. Entsprechend traten unter der Kombinationstherapie weniger steroidassoziierte Komplikationen auf [21, 22].

Für den milden PV wird gemäß deutscher Leitlinie primär eine Therapie mit systemischen Glukokortikoiden (initial 1,0–1,5 mg Prednisolonäquivalent/kg/Tag) in Kombination mit Azathioprin (2–2,5 mg/kg/Tag) oder Mycophenolatmofetil (2 g/Tag) empfohlen. Bei Patienten mit moderaten oder schweren Verläufen wird die Therapie mit Rituximab (2x 1 g; Tag 0 und eine weitere Gabe an Tag 14–21) in Kombination mit einem systemischen Glukokortikoid (initial 1,0 mg Prednisolonäquivalent/kg/Tag) eingesetzt. Alternativ kann analog zur milden Form des PV behandelt werden. Optionen zur Therapieeskalation bei fehlendem Ansprechen stellen eine Dosissteigerung des Prednisolons auf 2,0 mg Prednisolonäquivalent/kg/Tag oder eine Kombination aus allen drei oben genannten Substanzgruppen dar. Bei Therapieversagen sind Kombinationen aus systemischen Glukokortikoiden und Cyclophosphamid (1–2 mg/kg/Tag) beziehungsweise Methotrexat (10–25 mg/Woche) sowie intravenöse Immunglobuline (2 g/kg/Zyklus in 4–6-wöchigen Abständen) oder Immunapherese möglich. Supportive Therapiemaßnahmen beinhalten eine antiseptische Lokaltherapie der Haut und Schleimhaut, die Verwendung atraumatischer Wundauflagen, eine adäquate Analgesie sowie ggf. eine Nahrungsergänzung bei schmerzbedingt eingeschränkter Nahrungsaufnahme [19]. Die europäische S2k-Leitlinie empfiehlt im Gegensatz zur deutschen Leitlinie den Einsatz von Rituximab bereits bei milden Verlaufsformen. Zudem wird zur Erhaltungstherapie die wiederholte Gabe von Rituximab nach 6, 12 und 18 Monaten angeraten [20].

Der PF wird abhängig vom Schweregrad weitgehend analog zum PV behandelt. Eine zusätzliche Therapieoption ist Dapson (bis 1,5 mg/kg/Tag), das anstelle von Immunsuppressiva wie Azathioprin oder Mycophenolatmofetil eingesetzt werden kann. Die deutsche Leitlinie empfiehlt auch zur Behandlung des moderaten und schweren PF den Einsatz von Rituximab, welches jedoch zum jetzigen Zeitpunkt in Deutschland nicht zur Behandlung des PF zugelassen ist. Die europäische Leitlinie empfiehlt neben der topischen Glukokortikoid-Therapie auch beim PF bereits bei milder Ausprägung den Einsatz von Rituximab alternativ zur Gabe von Dapson oder systemischen Glukokortikoiden.

## Neue Therapieansätze zur Behandlung blasenbildender Autoimmundermatosen

Seitdem systemische Glukokortikoide zur Behandlung blasenbildender Autoimmundermatosen zur Verfügung stehen, ist deren Mortalität gesunken. Allerdings geht eine immunsuppressive Therapie insbesondere in der Langzeittherapie mit einem breiten Spektrum möglicher Nebenwirkungen einher, sodass die Mortalität der



Patienten über jener einer vergleichbaren Altersgruppe liegt [17]. Die Haupttodesursachen sind Infektionserkrankungen, deren Risiko durch eine dauerhafte Immunsuppression steigt. Langzeitdaten für den PV zeigen, dass die krankheitsspezifische Mortalität durch langfristige Komplikationen und weniger durch den akuten Krankheitsbeginn bedingt ist [17]. Auch für das BP wird für Europa eine überdurchschnittliche Sterberate angegeben. Ein-Jahres-Mortalitäten werden auf 20–30 % geschätzt und sind in den ersten zwei Jahren im Vergleich zur gleichaltrigen Bevölkerung dreifach erhöht [9, 11]. Folglich besteht der Bedarf neuer Therapiestrategien mit einem günstigeren Nebenwirkungsprofil.

## Bullöses Pemphigoid

Möglicherweise spielen auch IgE-Autoantikörper in der Pathogenese des BP eine Rolle. Eine Korrelation zwischen Krankheitsaktivität und Gesamt-IgE-Spiegel konnte zwar nicht für den Krankheitsbeginn, jedoch für den späteren Verlauf der Erkrankung nachgewiesen werden [15]. Die Injektion von anti-BP180-IgE-Antikörpern sowie von Gesamt-IgE aus Seren von BP-Patienten in Mäuse mit transplantiert menschlicher Haut löste eine Plaque- und Blasenbildung aus [15]. Bekannt ist bereits, dass neben IgG-Antikörpern auch anti-BP180-IgE-Autoantikörper eine Internalisierung des BP-180 über pinozytäre Vorgänge auslösen können. Angenommen wird, dass IgE-Autoantikörper außerdem die Freisetzung von Histamin durch Mastzellen und Basophile bewirken [15].

In mehreren Fallserien und Kohortenstudien wurde der anti-IgE-Antikörper Omalizumab zur Behandlung des BP eingesetzt. Ein systematischer Review aus dem Jahr 2019 wertete die Daten von 35 Publikationen (prospektive sowie retrospektive Kohortenanalysen, Fallserien und Fallberichte) hinsichtlich der Behandlung von 19 Patienten mit Omalizumab und 62 Patienten mit Rituximab aus. Die 19 mit Omalizumab behandelten Patienten hatten größtenteils eine Vortherapie mit systemischen Glukokortikoiden (n = 14) und aufgrund fehlender Wirksamkeit einer zusätzlichen Substanz (n = 11) erhalten. Dosis und Therapieintervalle von Omalizumab variierten stark zwischen den Untersuchungen (von 100 mg alle 4 Wochen bis maximal 525 mg alle 2 Wochen). Behandelt wurde über einen Zeitraum von einem bis zu 24 Monaten. Bei 16 Patienten konnte eine komplette Remission erreicht werden. Zwei Patienten zeigten eine partielle Remission und ein Patient sprach gar nicht an. Zum Vergleich wurden die Resultate von Patienten unter Therapie mit Rituximab herangezogen. Der Anteil von kompletten Remissionen war unter Omalizumab (84 %) vergleichbar mit dem Anteil der kompletten Remissionen unter Rituximab (85 %). Ein Zusammenhang zwischen Dosis und Therapieeffektivität konnte für Omalizumab nicht nachgewiesen werden. Acht von 10 Patienten erlitten einen Rückfall nach durchschnittlich 3,4 Monaten nach Absetzen der Therapie mit Omalizumab. Ein Fünftel der Patienten entwickelte Nebenwirkungen, insbesondere Thrombozytopenien und Leberwerterhöhungen. Zwei Patienten erlitten einen Myokardinfarkt, an dem ein Patient verstarb [23].

Eine Phase-2-Studie mit dem hochaffinen monoklonalen anti-IgE-Antikörper Ligelizumab (240 mg alle 2 Wochen subkutan) musste vorzeitig beendet werden, da das Zielkriterium (Effektivität um 50 % besser als Placebo nach 12 Wochen Behandlung) nicht erreicht werden konnte (NCT01688882). Eine Phase-3-Studie mit Rituximab in Kombination mit Omalizumab ist geplant

(NCT04128176), in die Patienten, die 8 Wochen nach einer Gabe von Rituximab (1000 mg) ein BP-Rezidiv erleiden, eingeschlossen werden sollen.

Ein weiterer möglicher therapeutischer Angriffspunkt in der Pathogenese des BP sind die eosinophilen Granulozyten. Bei 50–67 % der BP-Patienten ist eine Eosinophilie im peripheren Blut nachweisbar [16, 24]. Histopathologische Untersuchungen von Hautbiopsien von BP-Patienten zeigen typischerweise ein eosinophiles Infiltrat im Bereich der dermoepidermalen Junktionszone. In einer Phase-2a-Studie wurde der gegen Eotaxin, dem wichtigsten Chemokin für Eosinophile, gerichtete monoklonale Antikörper Bertilimumab als sicher und wirksam bewertet. Neun Patienten erhielten drei Infusionen Bertilimumab mit 10 mg/kg Körpergewicht im Abstand von zwei Wochen kombiniert mit niedrigdosierten oralen Glukokortikoiden. In der Nachbeobachtungszeit von 13 Wochen traten keine schweren unerwünschten Wirkungen auf. Die Krankheitsaktivität sank um 81 % und ein signifikanter steroidsparender Effekt konnte festgestellt werden. Aufgrund der Ergebnisse erhielt Bertilimumab 2018 den *orphan drug* Status durch FDA und EMA. Eine Phase-3-Studie ist in Vorbereitung [25, 26]. Aktuell werden die Ergebnisse einer weiteren Phase-2-Studie erwartet, bei der AKST4290, ein oral applizierbarer Antagonist des Eotaxin-Rezeptors CCR3, untersucht wurde.

Interleukin-5 interagiert mit einer hohen Spezifität ausschließlich mit Eosinophilen, Basophilen und einer Untergruppe von Mastzellen und ist ein wesentliches Zytokin in der Aktivierung der Eosinophilen. Daher wurden verschiedene Untersuchungen mit einem anti-Interleukin-5-Antikörper zur Behandlung Eosinophilen-vermittelter Erkrankungen durchgeführt. Eine Phase-2-Studie mit dem monoklonalen Antikörper Mepolizumab gegen Interleukin-5 konnte jedoch keinen signifikanten Effekt auf das BP zeigen [27].

Auch ist die Targetierung des Komplementsystems als Teil der inflammatorischen Reaktion an der dermoepidermalen Junktionszone in den Fokus neuer Therapiestrategien für das BP gerückt. In der direkten Immunfluoreszenzmikroskopie finden sich häufig neben den typischen linearen IgG-Ablagerungen C3-Ablagerungen. Eine Phase-1-Studie mit Sutimlimab (anti-Cs1-Antikörper) konnte eine Reduktion der CH50-Aktivität (Maß für die Aktivität des Komplementsystems) sowie eine Aufhebung von C3c-Ablagerungen an der dermoepidermalen Junktionszone bei guter Verträglichkeit nachweisen. Zehn BP-Patienten mit minimalen oder keinen Symptomen erhielten den anti-Cs1-Antikörper in einer initialen Dosis von 10 mg/kg Körpergewicht und anschließend 4 Infusionen mit 60 mg/kg Körpergewicht alle 7 Tage. Es wurden Biopsien vor und nach der gesamten Behandlung sowie 28 Tage nach Behandlungsende entnommen und mittels direkter Immunfluoreszenzmikroskopie untersucht. Diese zeigten eine Reduktion oder ein vollständiges Verschwinden der linearen C3-Ablagerungen bei Behandlungsende und ein Wiederauftreten 28 Tage nach der Behandlung. Aufgrund der geringen Patientenzahl sind die Daten nicht signifikant, weisen jedoch auf einen Effekt des anti-Cs1-Antikörpers auf die Immunreaktion hin. Aufgrund des Studiendesigns lässt sich keine Aussage hinsichtlich des klinischen Behandlungserfolges treffen [28].

Die Ergebnisse einer placebokontrollierten Phase-3-Studie mit Nomicopan, einem Inhibitor von Komplement C5 und Leukotrien B4, in Kombination mit oralen Glukokortikoiden (NCT05061771)

sowie einer Phase-2-Studie mit dem anti-C5aR1-Antikörper Avdoralimab (NCT04563923) stehen noch aus.

## Pemphigus vulgaris und Pemphigus foliaceus

Die Bruton-Tyrosinkinase (BTK) gehört zu einer Gruppe nicht-rezeptorgebundener Tyrosinkinasen, die eine wichtige Funktion in der angeborenen und erworbenen Immunantwort einnehmen. Exprimiert wird BTK von vielen verschiedenen hämatopoetischen Zellen und stellt eine bedeutende Komponente des B-Zell-Signalweges dar. Tierexperimentelle Studien zeigten, dass der BTK-Inhibitor Ibrutinib mit einer hohen Effektivität an sein Target bindet und dadurch eine deutliche Reduktion der B-Zell-Aktivität bewirkt. In einem Fallbericht führte Ibrutinib bei einem Patienten mit paraneoplastischem Pemphigus zu einer Reduktion der kutanen Läsionen [26]. Diese Beobachtungen waren Anlass zur Durchführung klinischer Studien mit anderen BTK-Inhibitoren beim PV.

Murrell et al. behandelten insgesamt 27 Patienten mit moderatem oder schwerem PV im Rahmen einer Phase-2-Studie über 12 Wochen mit dem BTK-Inhibitor Rilzabrutinib per os als Monotherapie oder in Kombination mit geringen Dosen Prednison (maximal 0,5 mg/kg/Tag). 22 % der Patienten erreichten nach 24 Wochen eine komplette Remission. Eine Krankheitskontrolle, definiert als das Sistieren neuer Läsionen und die Abheilung vorhandener Läsionen, zeigte sich bereits nach 4 Wochen bei 52 % und nach 12 Wochen bei 70 % der Patienten. Die anti-Desmoglein-Antikörperspiegel im Serum nahmen korrelierend mit einer klinischen Befundbesserung ab. Therapieassoziierte Nebenwirkungen waren größtenteils mild (Grad 1–2) und lediglich ein Patient entwickelte eine Grad 3-Nebenwirkung [29, 30].

Der neonatale Fc-Rezeptor (FcRN) hält konstante Blutspiegel von IgG-Antikörpern aufrecht, in dem er ein Recycling seiner Liganden (IgG) nach zellulärer Aufnahme ermöglicht. Eine Blockade des FcRN führt folglich zu einer Reduktion des Spiegels zirkulierender IgG einschließlich pathogener IgG-Autoantikörper, deren Halbwertszeit im Serum somit verkürzt wird. Mäuse ohne FcRN haben nach einer Injektion von blasenbildende Autoimmundermatosen erzeugenden Autoantikörpern keine oder kaum Hauterscheinungen entwickelt [26]. Vor diesem Hintergrund wurden Untersuchungen mit FcRN-Inhibitoren durchgeführt. Der neonatale Fc-Rezeptor-Antagonist Efgartigimod wurde in einer Phase-2-Studie hinsichtlich Sicherheit und Wirksamkeit geprüft [31]. Insgesamt wurden 34 Patienten mit PV oder PF über 6 bis 34 Wochen behandelt. Die 4 Studienarme unterschieden sich hinsichtlich der Efgartigimod-Dosis (10 bzw. 25 mg/kg intravenös) und der Intervalllängen. Bereits nach im Median 17 Tagen erreichten 90 % der Patienten eine Krankheitskontrolle sowie nach 2–41 Wochen 64 % der Patienten eine komplette klinische Remission. Begleitend erfolgte eine orale Prednison-einnahme mit durchschnittlich 0,26 mg Prednison/kg Körpergewicht (0,06–0,48 mg/kg Körpergewicht). Therapieassoziierte Nebenwirkungen traten bei 84 % (10 mg/kg KG) bzw. 87 % (25 mg/kg KG) der Patienten auf und waren größtenteils mild (am häufigsten mit jeweils 12 % Nasopharyngitis, Diarrhoe und Kopfschmerzen). Zwei Patienten entwickelten während der Studienteilnahme Grad 3-Ereignisse (Pneumonie und Zahnentzündung). Seit Oktober 2020 wird eine randomisierte Placebo-kontrollierte Phase-3-Studie zu PV und PF mit der zur subkutanen Anwendung

angepassten Substanz (Efgartigimod PH20 SC) durchgeführt (NCT04598451). Die Ergebnisse stehen aktuell noch aus.

Die dargestellten innovativen Therapiekonzepte lassen erhoffen, dass in den nächsten Jahren zielgerichtetere und besser verträgliche Behandlungen für bullöse Autoimmundermatosen zur Verfügung stehen könnten.

## Danksagung

Wir bedanken uns bei Priv.-Doz. Dr. Andreas Kerstan (Klinik für Dermatologie, Venerologie und Allergologie, Universitätsklinikum Würzburg), für die Bereitstellung der histologischen Bilder, bei Herrn Hermann Mareth (Klinik für Dermatologie, Venerologie und Allergologie, Universitätsklinikum Würzburg) für die klinischen Photographien.

## Interessenkonflikt

M. G. ist als Berater für Argenx tätig; das Univ.-Klinikum Würzburg erhält dafür eine Vergütung.

## Literatur

- [1] Beek NV, Zillikens D, Schmidt E. Bullous Autoimmune Dermatoses – Clinical Features, Diagnostic Evaluation, and Treatment Options. *Dtsch Arztebl Int* 2021; 118: 413–420. doi:10.3238/arztebl.m2021.0136
- [2] Hübner F, Recke A, Zillikens D et al. Prevalence and Age Distribution of Pemphigus and Pemphigoid Diseases in Germany. *J Invest Dermatol* 2016; 136: 2495–2498. doi:10.1016/j.jid.2016.07.013
- [3] van Beek N, Zillikens D, Schmidt E. Diagnostik blasenbildender Autoimmundermatosen. *J Dtsch Dermatol Ges* 2018; 16: 1077–1092. doi:10.1111/ddg.13637\_g
- [4] Persson MSM, Begum N, Grainge MJ et al. The global incidence of bullous pemphigoid: a systematic review and meta-analysis. *Br J Dermatol* 2021. doi:10.1111/bjd.20743. doi:10.1111/bjd.20743
- [5] Deotto ML, Spiller A, Sernicola A et al. Bullous pemphigoid: An immune disorder related to aging (Review). *Exp Ther Med* 2022; 23: 50. doi:10.3892/etm.2021.10972
- [6] Schwiager-Briel A, Moellmann C, Mattulat B et al. Bullous pemphigoid in infants: characteristics, diagnosis and treatment. *Orphanet J Rare Dis* 2014; 9: 185. doi:10.1186/s13023-014-0185-6
- [7] Waisbourd-Zinman O, Ben-Amitai D, Cohen AD et al. Bullous pemphigoid in infancy: Clinical and epidemiologic characteristics. *J Am Acad Dermatol* 2008; 58: 41–48. doi:10.1016/j.jaad.2007.08.010
- [8] Schmidt E, Goebeler M, Hertl M et al. S2k guideline for the diagnosis of pemphigus vulgaris/foiaceus and bullous pemphigoid. *J Dtsch Dermatol Ges* 2015; 13: 713–727. doi:10.1111/ddg.12612
- [9] Persson MSM, Harman KE, Vinogradova Y et al. Incidence, prevalence and mortality of bullous pemphigoid in England 1998–2017: a population-based cohort study. *Br J Dermatol* 2021; 184: 68–77. doi:10.1111/bjd.19022
- [10] Kridin K, Shihade W, Bergman R. Mortality in Patients with Bullous Pemphigoid: A Retrospective Cohort Study, Systematic Review and Meta-analysis. *Acta Derm Venereol* 2019; 99: 72–77. doi:10.2340/00015555-2930

- [11] Tedbirt B, Gillibert A, Andrieu E et al. Mixed Individual-Aggregate Data on All-Cause Mortality in Bullous Pemphigoid: A Meta-analysis. *JAMA Dermatol* 2021; 157: 421–430. doi:10.1001/jamadermatol.2020.5598
- [12] Gravani A, Gaitanis G, Tironi T et al. Changing prevalence of diabetes mellitus in bullous pemphigoid: it is the dipeptidyl peptidase-4 inhibitors. *J Eur Acad Dermatol Venereol* 2018; 32: e438–e439. doi:10.1111/jdv.14957
- [13] Kridin K, Cohen AD. Dipeptidyl-peptidase IV inhibitor-associated bullous pemphigoid: A systematic review and meta-analysis. *J Am Acad Dermatol* 2021; 85: 501–503. doi:10.1016/j.jaad.2018.09.048
- [14] Geisler AN, Phillips GS, Barrios DM et al. Immune checkpoint inhibitor-related dermatologic adverse events. *J Am Acad Dermatol* 2020; 83: 1255–1268. doi:10.1016/j.jaad.2020.03.132
- [15] Genovese G, Di Zenzo G, Cozzani E et al. New Insights Into the Pathogenesis of Bullous Pemphigoid: 2019 Update. *Front Immunol* 2019; 10: 1506. doi:10.3389/fimmu.2019.01506
- [16] Martin EMI, Malzahn U, Heuschmann P, Goebeler M, Benoit S. Comorbid diseases among bullous pemphigoid patients in Germany: new insights from a case-control study. *J Dt Dermatol Ges* 2022
- [17] Kridin K, Schmidt E. Epidemiology of Pemphigus. *JID Innov* 2021; 1: 100004. doi:10.1016/j.xjidi.2021.100004
- [18] Hübner F, König IR, Holtsche MM et al. Prevalence and age distribution of pemphigus and pemphigoid diseases among paediatric patients in Germany. *J Eur Acad Dermatol Venereol* 2020; 34: 2600–2605. doi:10.1111/jdv.16467
- [19] Schmidt E, Sticherling M, Sardy M et al. S2k-Leitlinie zur Therapie des Pemphigus vulgaris/foliaceus und des bullösen Pemphigoids: 2019 Update. *J Dtsch Dermatol Ges* 2020; 18: 516–527. doi:10.1111/ddg.14097\_g
- [20] Joly P, Horvath B, Patsatsi A et al. Updated S2K guidelines on the management of pemphigus vulgaris and foliaceus initiated by the European academy of dermatology and venereology (EADV). *J Eur Acad Dermatol Venereol* 2020; 34: 1900–1913. doi:10.1111/jdv.16752
- [21] Chen DM, Oduyungbo A, Csinady E et al. Rituximab is an effective treatment in patients with pemphigus vulgaris and demonstrates a steroid-sparing effect. *Br J Dermatol* 2020; 182: 1111–1119. doi:10.1111/bjd.18482
- [22] Joly P, Maho-Vaillant M, Prost-Squarcioni C et al. First-line rituximab combined with short-term prednisone versus prednisone alone for the treatment of pemphigus (Ritux 3): a prospective, multicentre, parallel-group, open-label randomised trial. *Lancet* 2017; 389: 2031–2040. doi:10.1016/s0140-6736(17)30070-3
- [23] Kremer N, Snast I, Cohen ES et al. Rituximab and Omalizumab for the Treatment of Bullous Pemphigoid: A Systematic Review of the Literature. *Am J Clin Dermatol* 2019; 20: 209–216. doi:10.1007/s40257-018-0401-6
- [24] Amber KT, Valdebran M, Kridin K et al. The Role of Eosinophils in Bullous Pemphigoid: A Developing Model of Eosinophil Pathogenicity in Mucocutaneous Disease. *Front Med (Lausanne)* 2018; 5: 201. doi:10.3389/fmed.2018.00201
- [25] Lee J, Werth VP, Hall RP 3<sup>rd</sup> et al. Perspective From the 5th International Pemphigus and Pemphigoid Foundation Scientific Conference. *Front Med (Lausanne)* 2018; 5: 306. doi:10.3389/fmed.2018.00306
- [26] Izumi K, Bieber K, Ludwig RJ. Current Clinical Trials in Pemphigus and Pemphigoid. *Front Immunol* 2019; 10: 978. doi:10.3389/fimmu.2019.00978
- [27] Roufousse F. Targeting the Interleukin-5 Pathway for Treatment of Eosinophilic Conditions Other than Asthma. *Front Med (Lausanne)* 2018; 5: 49. doi:10.3389/fmed.2018.00049
- [28] Freire PC, Muñoz CH, Derhaschnig U et al. Specific Inhibition of the Classical Complement Pathway Prevents C3 Deposition along the Dermal-Epidermal Junction in Bullous Pemphigoid. *J Invest Dermatol* 2019; 139: 2417–2424.e2412. doi:10.1016/j.jid.2019.04.025
- [29] Murrell DF, Patsatsi A, Stavropoulos P et al. Proof of concept for the clinical effects of oral rilzabrutinib, the first Bruton tyrosine kinase inhibitor for pemphigus vulgaris: the phase II BELIEVE study. *Br J Dermatol* 2021; 185: 745–755. doi:10.1111/bjd.20431
- [30] Langrish CL, Bradshaw JM, Francesco MR et al. Preclinical Efficacy and Anti-Inflammatory Mechanisms of Action of the Bruton Tyrosine Kinase Inhibitor Rilzabrutinib for Immune-Mediated Disease. *J Immunol* 2021; 206: 1454–1468. doi:10.4049/jimmunol.2001130
- [31] Goebeler M, Bata-Csorgo Z, De Simone C et al. Treatment of pemphigus vulgaris and foliaceus with efgartigimod, a neonatal Fc receptor inhibitor: a phase II multicentre, open-label feasibility trial. *Br J Dermatol* 2022; 186: 429–439