

Endoskopieeinsatz bei Keratoprothesen mit biologischer Haptik

Use of Endoscopy in Keratoprotheses with Biological Haptics

Autoren

Jonas Philipp Korbmacher ¹, Maria Borrelli, Gerd Geerling

Institut

Augenklinik, Universitätsklinikum Düsseldorf, Deutschland

Schlüsselwörter

Hornhautblindheit, Keratoprothese, Osteo-Odonto-Keratoprothese, OOKP, Endoskopie

Key words

corneal blindness, keratoprosthesis, osteo-odonto-keratoprosthesis, OOKP, endoscopy

eingereicht 24.6.2021
angenommen 25.2.2022
online publiziert 27.7.2022

Bibliografie

Klin Monatsbl Augenheilkd 2023; 240: 1004–1009

DOI 10.1055/a-1807-2197

ISSN 0023-2165

© 2022. Thieme. All rights reserved.

Georg Thieme Verlag KG, Rüdigerstraße 14,
70469 Stuttgart, Germany

Korrespondenzadresse

Dr. Jonas Philipp Korbmacher
Augenklinik, Universitätsklinikum Düsseldorf
Moorenstraße 5, 40225 Düsseldorf, Deutschland
Tel.: +49(0)21 18 11 73 22, Fax: +49(0)21 18 11 95 61
jonas.korbmacher@med.uni-duesseldorf.de

ZUSAMMENFASSUNG

Hintergrund Bei schwerster Erkrankung der Augenoberfläche, bei der eine perforierende Keratoplastik nicht erfolgreich ist, kann die Implantation einer Keratoprothese eine Visusrehabilitation erreichen. Die Osteo-Odonto-Keratoprothese bietet durch die biologische Haptik eine gute Gewebe-Integration und damit eine bessere Überlebensrate und geringere Extrusionsrate. Aufgrund der häufig vollständigen Hornhautintransparenz stellt die Abschätzung des Visuspotenzials präoperativ eine besondere Herausforderung dar. Auch während der Implantation einer Keratoprothese oder bei notwendigen intraokularen Revisionseingriffen besteht aufgrund der kleinen zentralen Prothesenoptik und der geometrischen Bedingungen der Prothesenhaptik ein eingeschränkter Einblick auf

die periphere Netzhaut bzw. die Ziliarkörperregion und kann den Eingriff erschweren.

Methoden An 7 Augen von 6 verschiedenen Patienten (6 männlich, 2 weiblich, mittleres Alter 66 ± 9 Jahre) wurde die endoskopische Videoassistenz eingesetzt. Dies erfolgte an 3 Augen zur Indikationsprüfung und Abschätzung des Visuspotenzials im Rahmen einer 23-G-Vitrektomie, an 2 Augen während der Implantation und an 2 Augen bei erforderlichen Revisionseingriffen ebenfalls im Rahmen einer Vitrektomie. Es wurde ein Endoskop mit semirigid Optik und einem Bildleitsystem mit 3000 Pixeln und 70°-Blickfeld der Firma Poly-Diagnost und 23-G-Trokarsysteme verwendet.

Ergebnisse Die Endoskopie konnte bei allen untersuchten Augen erfolgreich eingesetzt werden. Nur bei 1 von 3 Augen, bei denen sie zur Abschätzung des Visuspotenzials durchgeführt wurde, erfolgte im Weiteren die Planung der Keratoprothese, während das Visuspotenzial befundbedingt bei 2 Augen als unzureichend bewertet wurde. Die Beurteilung von Makula und Papille war jedoch durch die Bildauflösung auf den Ausschluss grober Pathologien limitiert. Bei der Implantation konnte die korrekte Positionierung der posterioren Haptik hinter der Wirtshornhaut visualisiert werden. Mittels endoskopieassistierter Vitrektomie konnten retroprothetische Membranen erfolgreich entfernt werden.

Schlussfolgerung Die Endoskopieassistenz bietet Vorteile in der Visualisierung sowohl bei der Indikationsstellung, während der Implantation als auch beim Management von Komplikationen nach der Implantation einer Keratoprothese. Die Auflösung des Bildsystems erlaubte jedoch nur eine eingeschränkte Beurteilung. Auch wenn technische Weiterentwicklungen wünschenswert sind, stellt die Endoskopie im Kontext der Keratoprothesenchirurgie schon heute eine wertvolle Ergänzung dar.

ABSTRACT

Introduction In severe ocular surface disease where penetrating keratoplasty cannot be successfully performed, implantation of a keratoprosthesis can achieve visual rehabilitation. Osteo-odonto-keratoprosthesis offers good tissue integration due to its biological haptics, resulting in a better survival rate and lower extrusion rate. Due to corneal opacity, which is often complete, assessing the potential visual acuity is challenging. Also, during implantation of a keratoprosthesis

or during later intraocular revision surgery, there is a limited field of view of the peripheral retina or ciliary body region. This is due to the small size and central location of the prosthesis optics and the geometric conditions of the prosthetic haptics. These factors can complicate surgery.

Methods Endoscopic video assistance was used in 7 eyes of 6 different patients (6 male, 2 female, mean age 66 ± 9 years). In 3 eyes the indication was for preoperative estimation of potential visual acuity during a 23 G vitrectomy. In 2 eyes it was used during implantation surgery itself, and in 2 eyes it was used during revision surgery and vitrectomy. An endoscope with semirigid optics and an image guidance system with 3,000 pixels and 70° field of view from PolyDiagnost was used, with a 23 G trocar system.

Results Endoscopy was successfully applied in all eyes examined. In 1 of 3 eyes where endoscopy was performed to estimate the visual acuity potential, a keratoprosthesis was sub-

sequently planned. In the other two eyes, the visual acuity potential was rated insufficient for future keratoprosthesis surgery. Detailed assessment of the retina and optic disc was limited to gross pathologies because of low image resolution. During implantation, it was possible to visualize correct positioning of the posterior haptic behind the host cornea. Retroprosthetic membranes could successfully be removed by endoscopy-assisted vitrectomy.

Conclusion Endoscopy assistance offers advantages in visualization both for determining the indication for KPro surgery, during implantation, and in the management of complications after implantation of a keratoprosthesis. Low resolution of the imaging system places limits on assessment capabilities. Although technical improvements and miniaturization may enhance its future capabilities, endoscopy in its current form is already a valuable addition in the context of keratoprosthesis surgery.

Einleitung

Die Osteo-Odonto-Keratoprothese (OOKPro) wurde erstmalig 1963 durch Strampelli beschrieben [1] und wurde seither nur geringfügig modifiziert [2–4]. Indikation für eine Keratoprothese (KPro) mit biologischer Haptik sind schwerste Hornhauterkrankungen, die mit vollständiger Limbusstammzellinsuffizienz, intrastromalen Neovaskularisationen und vorangegangener, erfolgloser Keratoplastik und instabilem Epithel, z. B. bei absolut trockenem Auge oder autoimmunologischer Grunderkrankung. Grundsätzlich wird aufgrund der Invasivität des Eingriffs ausschließlich bei beidseitiger Erblindung oder hochgradiger Sehbehinderung (Visus i. d. R. $< 1/20$ Lesetafel) nur 1 Auge mittels KPro versorgt [5–9].

Vor der Entscheidung für dieses aufwendige operative Verfahren ist es wichtig, das Visuspotenzial des betroffenen Auges abzuschätzen. Eine komorbide, schwere retinale Pathologie oder Optikusatrophie macht die i. d. R. mehrzeitige KPro-Implantation ggf. sinnlos. Bei vollständiger kornealer Eintrübung können auch grobe Netzhautpathologien kaum ausgeschlossen werden. Mittels Ultraschall-B-Bild, VEP oder Prüfung des Farbsehens oder entoptischer Phänomene (z. B. Aderfigur) kann lediglich eine unsichere Abschätzung des Visuspotenzials erfolgen. Während der Implantation ist die Positionierung des konischen und 6,8 mm großen posterioren Zylinderanteils durch die 3–4 mm kleine Trepanationsöffnung in der Hornhaut durch die nur 3–3,5 mm messende Optik nur unsicher abschätzbar. Post implantationem sind evtl. erforderliche Revisionseingriffe, wie die Entfernung einer retroprothetischen Membran (RPM), ebenfalls durch die Geometrie der Prothese erschwert. Auch die sonografische Kontrolle der Netzhautperipherie ist durch die echodichte Zahn-Knochen-Haptik eingeschränkt.

Seit der Erstbeschreibung durch Thorpe 1934, bei der mithilfe eines starren monokularen Endoskops ein intraokularer Fremdkörper entfernt wurde [10], kam es durch den Einsatz von Fiberoptiken, verbesserten Lichtquellen und der Videotechnik zur Entwicklung hochauflösender, flexibler und kleinster Videoendoskope.

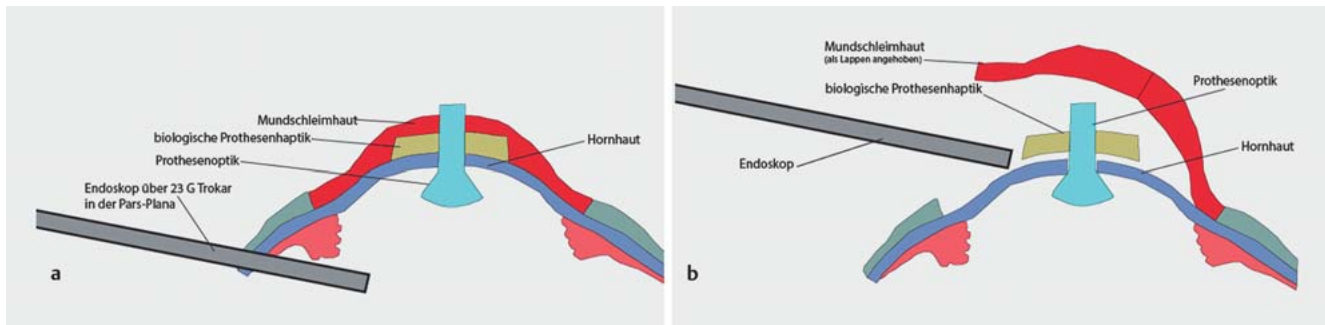
Diese haben heute für die Anwendung am Auge und an der Periorbitalregion einen minimalen Durchmesser von 0,45 mm und können damit durch einen 23-G-Trokar, wie er für die Vitrektomie handelsüblich ist, eingesetzt werden. In dieser Fallserie wurde analysiert, inwieweit eine Bildgebung mittels Videoendoskop in der komplexen Keratoprothesenchirurgie eine sinnvolle Anwendung darstellen kann. Insbesondere wurde untersucht, ob die Endoskopie zur Verbesserung der präoperativen Papillen- und Netzhautbeurteilung (Visuspotenzial), der intraoperativen Orientierung bei der Implantation und ggf. bei später notwendigen Revisionseingriffen Verwendung finden kann.

Methoden

Es wurden 7 Augen von 6 Patienten (4 Männer, 2 Frauen) im Zeitraum von 2018 bis 2020 untersucht. Das mittlere Alter betrug 66 ± 9 Jahre. Die Endoskopie wurde entweder präoperativ zur verbesserten Abschätzung der Visusprognose oder nach Implantation einer Keratoprothese mit biologischer Haptik und einer Optik nach Hille (Typ 91 G Morcher GmbH, Stuttgart) durchgeführt.

Es wurde ein gassterilisierbares Endoskop mit semirigidem Optik und einem semirigidem Bildleitsystem mit 3000 Pixeln und 70°-Blickfeld der Firma PolyDiagnost (PD-DS-1086, PolyDiagnost GmbH, Hallbergmoos) mit integrierter faseroptischer Beleuchtung in Verbindung mit einem 21,5-Zoll-Monitor verwendet. Der Gesamtdurchmesser der Faser betrug 0,45 mm. Im Rahmen einer videoendoskopischen Funduskontrolle zur Abschätzung des Visuspotenzials wurde das Endoskop nach Core-Vitrektomie über einen 23-G-Trokar in das Auge eingeführt und die Papille und Makula sowie der Fundus soweit möglich visualisiert (► **Abb. 1 a**). Dabei wurden 23-G-Trokare verwendet (23 G Valved Entry System 1-CT, Alcon Deutschland GmbH, Freiburg im Breisgau), deren Lumen einen Durchmesser von 0,5 mm hat und so das unkomplizierte Einführen der Endoskopoptik erlaubte.

Bei der Verwendung im Rahmen der KPro-Implantation [11] wurde kein Trokarsystem eingesetzt, da diese während des Eingriffs evtl. störend gewesen wären. Nach Mobilisation der Mund-



► **Abb. 1** a Schema der Osteo-Odonto-Keratoprothese in situ und Endoskopie über einen 23-G-Trokar in der Pars plana. b Unmittelbar nach Implantation der Prothese wird der korrekte Sitz der Zylinderoptik in der Wirtshornhaut überprüft. Hierbei verdeckt die Mundschleimhaut und die Haptik der Prothese eine direkte Draufsicht auf die korneale Trepanationsöffnung durch das Operationsmikroskop. Das Endoskop ermöglicht eine Kontrolle durch die seitliche Visualisierung. Mundschleimhaut (rot), biologische Haptik (gelb), Zylinderoptik mit hornhautseitig konischer Form (hellblau), Wirtshornhaut (dunkelblau), Endoskop mit Lichtquelle (grau).

schleimhaut, Trepanation der Hornhaut und Einbringen des konischen Optikteils hinter die Hornhaut wurde das Ende der Faseroptik in den Spalt zwischen Hornhaut und Prothese geführt, um die korrekte Positionierung der KPro zu verifizieren (► **Abb. 1 b**).

Nach Implantation einer Keratoprothese erfolgte die Entfernung einer RPM mittels 23-G-Vitrektomie unter visueller Kontrolle durch den optischen Zylinder sowie über das Videoendoskop zur Visualisierung der Prothesenoptik aus der intraokularen Perspektive. Hierfür wurde das Videoendoskop über einen 23-G-Trokar (23 G Valved Entry System 1-CT, Alcon Deutschland GmbH, Freiburg im Breisgau) intraokular eingeführt. Alle Eingriffe wurden durch denselben Operateur (GG) durchgeführt.

Ergebnisse

Die Grunderkrankung, Eingriffsart und Ergebnisse der 6 Patienten sind in ► **Tab. 1** zusammengefasst. Bei 2 Patienten (3 Augen) wurde die Videoendoskopie zur Abschätzung des visuellen Potenzials vor der Indikationsstellung zur KPro durchgeführt. Im 1. Fall handelte es sich um einen 64-jährigen Mann mit beidseitiger vollständiger Limbusinsuffizienz und Z.n. mehrfacher, perforierender Keratoplastik nach Kalkverätzung vor 6 Jahren. Der Visus betrug rechts und links Handbewegung. Rechts bestand eine Aphakie und links Pseudophakie. Trotz Verdacht auf beginnende Phthisis links drängte der Patient auf die Durchführung einer Keratoprothese. Entsprechend dem Patientenwunsch erfolgte eine Funduskopie mittels diagnostischer Endoskopie. Auf dem rechten Auge zeigte sich die Papille blass und terminal exkaviert (► **Abb. 2**) und die Makula mit großflächigen Exsudaten. Auf dem linken Auge zeigten sich unter Ölfüllung zahlreiche Traktionsfalten und retinale Hämorrhagien. Aufgrund der Ölfüllung und traktiven Netzhautveränderung war auch die endoskopische Beurteilung unsicher. Papille oder Makula waren intraoperativ nicht darstellbar. Aufgrund des geringen Visuspotenzials wurde von einer KPro-Implantation Abstand genommen. Der Patient akzeptierte das Vorgehen nach eingehender Erläuterung des endoskopischen Befundes.

In Fall 2 handelte es sich um einen 53-jährigen Mann mit Z.n. Verätzung Grad 3–4 mit Rohrreiner vor 30 Jahren. Ex domo wur-

de zur Sekundärversorgung aufgrund der schwersten Verätzung und Limbusinsuffizienz eine beidseitige Mundschleimhautdeckung vorgenommen. Präoperativ zeigte sich die Mundschleimhautdeckung rechts intakt und links deutlich ausgedünnt mit sichtbarer vollständig keratinisierter Hornhaut. Der Visus betrug rechts Lichtschein mit intakter Projektion und links Handbewegung mit Farbwahrnehmung, der Patient war beidseits phak. In der rechts durchgeführten diagnostischen Vitrektomie und Endoskopie zeigte sich eine randscharfe Papille ohne auffällige Exkavation und ein regelrechter Makula- und Netzhautbefund, sodass die Implantation einer KPro indiziert wurde. Auf Patientenwunsch wurde die Implantation bisher noch nicht durchgeführt.

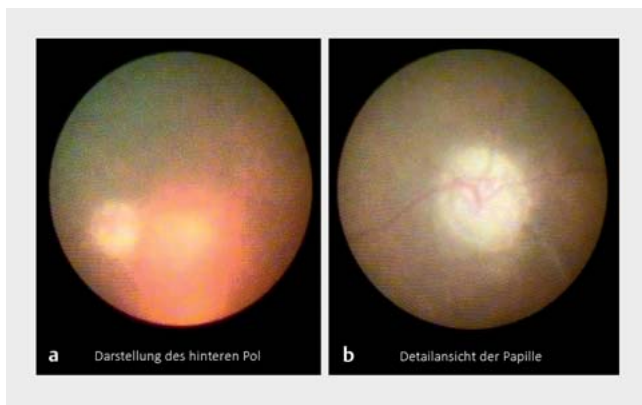In Fall 3 und 4 wurde die Endoskopie während der Implantation einer Tibia-Keratoprothese (TKPro) resp. einer OOKPro eingesetzt. Bei einer 81-jährigen Frau bestand ein okuläres Schleimhautpemphigoid mit vollständigen Ankyloblephara und einer Visusreduktion auf Lichtschein beidseits. Mittels Endoskopie konnte die korrekte Positionierung der Prothese bzw. der konischen Optik hinter der Wirtshornhaut intraoperativ bestätigt werden. In Fall 4 handelte es sich um einen 62-jährigen Mann mit schwerer okulärer Graft-versus-Host-Erkrankung (GvHD) nach Stammzelltransplantation aufgrund eines Mantelzelllymphoms und Z.n. beidseitiger erfolgloser allogener Limbusstammzelltransplantation. Der Visus betrug Handbewegung rechts und links. Auch hier konnte mittels Endoskopie der korrekte Sitz der Prothesenoptik in der Wirtshornhaut überprüft werden (► **Abb. 3**). Postoperativ zeigte sich bei Fall 4 ein Visus von 1,0.

Bei Fall 5 und 6 wurde die Endoskopie ergänzend zu einer Vitrektomie nach Implantation einer KPro zwecks chirurgischer Entfernung einer retroprothetischen Membran eingesetzt. Bei der 77-jährigen Frau (Fall 5) war 3 Jahre zuvor eine OOKP bei beidseitiger Erblindung infolge eines vernarbenden Schleimhautpemphigoids mit okulärer Beteiligung durchgeführt worden. Der Visus betrug vor der Implantation Lichtschein, stieg nach Implantation auf 0,25, um mit Ausprägung der RPM auf Fingerzählen abzufallen. Mittels Videoendoskopie konnte nach der Entfernung der Membran eine Funduskontrolle sowie eine Überprüfung der Prothese und des optischen Zylinders vorgenommen werden. Es zeigten sich bei bekannter Hypotonie Aderhautfalten und eine Netz-

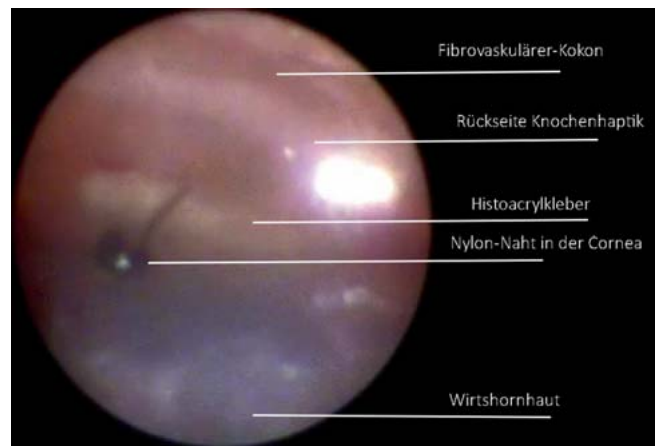► **Tab. 1** Anwendungsbereich der Endoskopie, Demografie und Vorerkrankung der Patienten, Resultat der Endoskopie. Es wurden 7 Augen von 6 verschiedenen Patienten mittels Endoskopie untersucht. Es wurde ein Endoskop mit semirigider Optik und einem Bildleitsystem mit 3000 Pixeln und 70°-Blickfeld der Firma PolyDiagnost verwendet. Bei 2 Patienten wurde die Endoskopie präoperativ zur Abschätzung des visuellen Potenzials vor einer eventuellen KPro-Implantation durchgeführt. Bei 2 Patienten Endoskopie während der Implantation einer Keratoprothese mit biologischer Haptik (Osteo-Odonto-Keratoprothese, Tibia-Keratoprothese), bei 2 Patienten Endoskopie bei einem Revisionseingriff zur Entfernung einer retroprothetischen Membran.

Fall	Alter/Geschlecht	Grunderkrankung	Visus präOP (postOP)	Endoskopieeinsatz	Ergebnis
1	64 J. m	bds. Limbusstammzellinsuffizienz, Z. n. Verätzung	bds.: HBW (HBW)	beide Augen: präoperativ Abschätzung des Visuspotenzials	bds. infauste Prognose und kein Visuspotenzial, keine Implantation einer KPro geplant
2	53 J. m	beidseits Limbusstammzellinsuffizienz, Z. n. Verätzung	LS (LS)	rechtes Auge: präoperativ Abschätzung des Visuspotenzials	Visuspotenzial vorhanden, Planung der OOKPro-Implantation
3	81 J. w	okuläres Schleimhautpemphigoid	LS (LS)	linkes Auge Implantation	erfolgreiche Implantation einer TKPro (schlechter Zahnstatus)
4	61 J. m	schwere okuläre GvHD nach allogener Stammzelltransplantation	HBW (1,0)	linkes Auge: Implantation	erfolgreiche Implantation einer OOKPro
5	74 J. w	Z. n. OOKPro 2016 aufgrund eines okulären Schleimhautpemphigoids	FZ (0,4)	linkes Auge Revisions-eingriff: Entfernung einer RPM	nach Entfernung der Membran endoskopische Kontrolle: Netzhautanlage, intakter Ziliarkörper und intakte und gut sichtbare Zylinderoptikkante
6	67 J. m	67 J. m, Z. n. OOKPro 2015, Z. n. Verätzung	HBW (LS)	linkes Auge Revisions-eingriff: Entfernung einer RPM	nach Entfernung der Membran endoskopische Kontrolle des zentralen Fundus, Darstellung des blassen Optikus

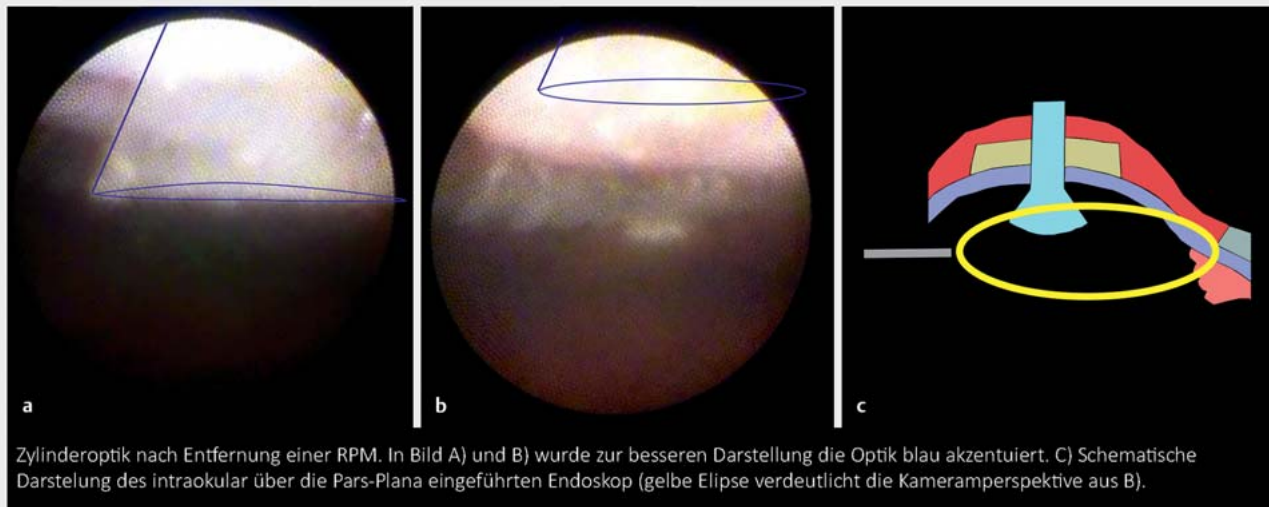
OOKP: Osteo-Odonto-Keratoprothese; TKpro: Tibia-Keratoprothese; RPM: retroprothetische Membran; bds.: beidseits; FZ: Fingerzählen; HBW: Handbewegung; LS: Lichtschein; GvHD: Graft-versus-Host-Erkrankung



► **Abb. 2** Fall 1: Darstellung des hinteren Pols (a) und Detailansicht der Papille (b) eines rechten Auges. Die Papille stellt sich blass und fortgeschritten exkaviert dar. Die Untersuchung mithilfe eines Mikroendoskops unterstützte die klinische Abschätzung des Visuspotenzials des Auges. Aufgrund der infausten Prognose wurde von der Implantation einer OOKP abgesehen.



► **Abb. 3** Fall 3: Darstellung des korrekten Prothesensitzes während der Implantation einer OOKPro. Das Endoskop wurde zwischen Wirtshornhaut (erscheint blau in der unteren Bildhälfte) und noch nicht fixierter OOKPro und chirurgisch eröffneter Mundschleimhaut geführt (s. Schema ► **Abb. 1 b**). Die Zylinderoptik ist endoskopisch nicht sichtbar und somit vollständig und korrekt in die Wirtshornhaut eingelassen. Im Vordergrund (schwarz) sind Nylon-Nähte sichtbar (Beschriftung zur besseren Übersichtlichkeit eingefügt).



► **Abb. 4** Fall 5: Darstellung des optischen Zylinders nach Entfernung einer retroprothetischen Membran (RPM). Einführung des Endoskops über 23-G-Trokar in der Pars plana und Darstellung der Optik aus der intraokularen Perspektive. **a** Optischer Zylinder im Vordergrund blau akzentuiert, RPM erfolgreich entfernt. **b** Optischer Zylinder im oberen Bildrand (blau akzentuiert) und im Hintergrund Anteile des Ziliarkörpers sichtbar. **c** Schematische Darstellung der Endoskopie und der Kameraperspektive in Bild **a** und **b**.

hautanlage, ein intakter Ziliarkörper und eine intakte und gut sichtbare Zylinderoptikkante (► **Abb. 4**). Postoperativ konnte ein bestkorrigierter Visus von 0,4 nachgewiesen werden.

Bei Fall 6 handelte es sich um einen 67-jährigen Mann (Z. n. OOKP nach beidseitiger Verätzung), der nach OOKP einen Visusanstieg von Lichtschein auf 0,05 zeigte. Im Verlauf reduzierte sich der Visus nach 3 Jahren auf Metertafelvisus, sodass eine Entfernung einer RPM angestrebt wurde. Bei dem Mann gelang endoskopisch die Darstellung des zentralen Fundus mit blass wirkender Papille und engen Gefäßen. Ein Funktionsgewinn konnte durch die RPM-Entfernung leider nicht erreicht werden.

Diskussion

Die optimale Visualisierung bleibt ein Grundstein für einen erfolgreichen chirurgischen Eingriff. Trotz des technischen Fortschritts bei den Sichtsystemen moderner Operationsmikroskope einschl. ergänzender Technologien, wie z. B. der intraoperativen OCT [12], bleiben bestimmte Strukturen entweder aufgrund trüber oder undurchsichtiger Medien, ihrer Konfiguration oder ihrer anatomischen Lage unzugänglich. In der Keratoprothesenchirurgie trifft dies in mehrfacher Hinsicht zu.

Bei Indikationsstellung bereits vor KPro-Implantation verhindern grobe Hornhautpathologien einen klaren Einblick und erlauben keine ausreichende funduskopische Abschätzung des visuellen Potenzials. Während der Implantation einer Prothese mit biologischer Haptik aus einem Zahn-/Knochenkonstrukt und Mundschleimhautdeckung verhindert die Konfiguration der Prothese (mit großer Haptik und kleiner, zentraler Prothesenoptik) eine Visualisierung des korrekten Sitzes der Prothesenoptik in der Wirtshornhaut. Die Folgen einer falschen Positionierung können eine dezentrierte Optik oder ein unvollständiger Wundverschluss sein

und sind potenziell mit erheblichen funktionellen und morphologischen Konsequenzen, wie Visuslimitation und Ablatio retinae, verbunden. Nach der erfolgreichen Implantation schränkt die Prothesenoptik den intraokularen Einblick bei ggf. erforderlichen Revisionseingriffen auf die zentralen 60–80° ein.

Die Endoskopassistent ermöglicht einerseits, im Rahmen einer diagnostischen Vitrektomie Trübungen des vorderen Segments zu umgehen und eine grobe Beurteilung der Situation am hinteren Pol. Andererseits erleichtert sie operative Maßnahmen wie die Positionierung der Prothese oder die Entfernung einer retroprothetischen Membran. Sie ist damit der Sonografie durch Beurteilung der Netzhautmorphologie überlegen und erlaubt einen Eindruck von Netzhautgefäßen, Papillen- und Makulastatus und damit eine Abschätzung des Visuspotenzials. Sie kann so zwischen einer vermutlich sinnvollen und einer prognostisch ungünstigen Indikation unterscheiden helfen.

Farias et al. beschrieben 2014 erstmals die Verwendung eines Videoendoskops zur präoperativen Beurteilung und Abschätzung des visuellen Potenzials vor Keratoprothesenoperation [13]. Das verwendete Endoskop E4 Microprobe (Endo-Optiks, NJ USA) machte jedoch eine 20-G-Sklerotomie erforderlich. Nach diagnostischer Endoskopie bewerteten sie nur 3 von 10 Augen als geeignet für eine KPro-Operation. In allen 3 Fällen resultiert nach Implantation einer Boston-Keratoprothese eine signifikante Verbesserung des Sehvermögens (Fingerzählen auf 0,1, Handbewegung auf 0,4, Lichtwahrnehmung auf 0,25). Auch Pappuru et al. berichten über den Einsatz der diagnostischen Endoskopie bei Augen mit fortgeschrittener Hornhauttrübung [14]. Bei 62 von 64 endoskopisch untersuchten Augen wurde die diagnostische Endoskopie bei der endgültigen Planung der Behandlung als hilfreich bewertet. So konnte in der Endoskopie in 10 Fällen eine glaukomatöse Papillenexkavation und in 7 Augen eine glaukomatöse

Optikusatrophie identifiziert werden. In Augen mit bekannter sonografischer Netzhautablösung diente die Endoskopie bspw. dem Nachweis einer schweren PVR-Reaktion (PVR: proliferative Vitreo-retinopathie) in 11 Fällen. Die endoskopische Beurteilung führte bei fast der Hälfte der Augen (30/64 Augen; 46,8%) zur Identifizierung einer schlechten Visusprognose und Vermeidung komplexer Operationen. Somit stellt die Endoskopie im präoperativen Entscheidungsalgorithmus, insbesondere vor aufwendigen KPro-Operationen und in Fällen, in denen das visuelle Potenzial fraglich ist, eine wichtige Ergänzung dar.

Die Verwendung einer diagnostischen Endoskopie während der Implantation einer KPro mit biologischer Haptik oder im Rahmen der Entfernung einer retroprothetischen Membran wurde bisher noch nicht beschrieben. Während der Implantation muss der konische Anteil des posterioren Zylinders sicher retrokorneal positioniert werden. Hierbei verdeckt die Mundschleimhaut und die Haptik der Prothese eine direkte Draufsicht auf die Trepanationsöffnung durch das Operationsmikroskop. Durch die seitliche Visualisierung durch die Anwendung eines Endoskops (► **Abb. 3**) konnte die korrekte Positionierung intraoperativ gesichert werden. Denkbar wäre zukünftig auch eine zusätzliche intraokulare Darstellung über eingebrachte Trokare am Beginn des Eingriffs, wenn das Auge noch gut tonisiert ist.

Retroprothetische Membranen werden nach Implantation von Prothesen mit biologischer Haptik laut Liu et al. bei 16,7% der Augen beobachtet, sind nicht immer visusrelevant und können teilweise mittels Nd:YAG-Laser behandelt werden [15]. Sehr derbe und/oder vaskularisierte RPM machen eine chirurgische Membranektomie notwendig. Bei diesem Eingriff ist das Sichtfeld des Operateurs durch den Durchmesser des optischen Zylinders der KPro stark limitiert. Auch hier erwies sich die endoskopische Visualisierung nach unserer Erfahrung als hilfreich. Über die 23-G-Trokare konnte endoskopisch die Zylinderoptik im Profil dargestellt und so aus der intraokularen Perspektive die erfolgreiche Entfernung der RPM kontrolliert werden (► **Abb. 4**).

Wie bei allen technischen Assistenzsystemen gibt es auch Nachteile, die noch überwunden werden müssen. Die Endoskopie liefert aktuell nur Bilder mit einer geringen Auflösung und in 2-dimensionaler (2-D) Form mit fehlender Stereopsis. Die Handhabung der semirigiden Optik und die Dissoziation zwischen Handbewegung des Chirurgen und der intraoperativen Ansicht erfordern zumindest eine gewisse Übung. Auch die Seitansicht mit dem Endoskop stellt eine ungewohnte Perspektive im Vergleich zur sonst gewohnten Aufsicht in der Vogelperspektive durch das Mikroskop dar. Nicht zuletzt sind auch die Kosten für ein solches System zu bewerten. Allerdings gibt es mit der diagnostischen und therapeutischen Tränenwegsendoskopie [16] und der endoskopisch kontrollierten Zyklphotokoagulation [17] weitere sinnvolle Indikationsgebiete für den Einsatz der Technologie im Augen-OP. Die intraokulare Endoskopie ist eine spannende Technik, die sich noch in der Weiterentwicklung befindet. Technische Verbesserungen (3-D, höhere Auflösung) und Miniaturisierung bleiben abzuwarten. In ihrer jetzigen Form bildet die intraokulare Endoskopie bei komplexen chirurgischen Eingriffen, wie in der Keratoprothesenchirurgie, auch heute schon eine wertvolle Ergänzung.

Interessenkonflikt

Die Autorinnen/Autoren geben an, dass kein Interessenkonflikt besteht.

Literatur

- [1] Strampelli B. Osteo-odontokeratoprosthesis. *Ann Di Ottalmologia E Clin Ocul* 1963; 89: 1039–1044
- [2] Falcinelli G, Falsini B, Taloni M et al. Modified Osteo-odonto-keratoprosthesis for Treatment of Corneal Blindness: Long-term Anatomical and Functional Outcomes in 181 Cases. *Arch Ophthalmol* 2005; 123: 1319–1329. doi:10.1001/archophth.123.10.1319
- [3] Temprano J. Keratoprosthesis with tibial autograft. *Refract Corneal Surg* 1993; 9: 192–193
- [4] Hille K, Landau H, Ruprecht KW. Improvement of the Osteo-odonto-keratoprosthesis according to Strampelli: influence of diameter of PMMA cylinder on visual field. *Graefes Arch Clin Exp Ophthalmol* 1999; 237: 308–312. doi:10.1007/s004170050238
- [5] Geerling G, Liu CSC, Dart JKG et al. Sight and comfort: complex procedures in end-stage Stevens-Johnson syndrome. *Eye (Lond)* 2003; 17: 89–91. doi:10.1038/sj.eye.6700264
- [6] Schmidt E, Benoit S, Kampik D et al. Tibial bone keratoprosthesis: reversing blindness in mucous membrane pemphigoid. *J Dtsch Dermatol Ges* 2017; 15: 1024–1026. doi:10.1111/ddg.13317
- [7] Frings A, Schrader S, Hille K et al. Gesundheitsbezogene Lebensqualität nach Implantation einer Keratoprothese mit biologischer Haptik. *Ophthalmologie* 2018; 115: 34–39. doi:10.1007/s00347-017-0576-x
- [8] Geerling G, Liu CSC, Collin JRO et al. Costs and gains of complex procedures to rehabilitate end stage ocular surface disease. *Br J Ophthalmol* 2002; 86: 1220–1221. doi:10.1136/bjo.86.11.1220
- [9] Geerling G, Hille K. Zum Stand der Keratoprothesen mit biologischer Haptik – Die Düsseldorf-Offenburger-Erfahrungen mit Osteo-Odonto- und Tibia-Keratoprothese. *Klin Monbl Augenheilkd* 2017; 234: 763–769. doi:10.1055/s-0043-111086
- [10] Thorpe EH. Ocular endoscope: instrument for removal of intravitreal non magnetic foreign bodies. *Trans Am Acad Ophthalmol Otolaryngol* 1934; 39: 422–424
- [11] Hille K, Grabner G, Liu C et al. Standards for Modified Osteo-odontokeratoprosthesis (OOKP) Surgery According to Strampelli and Falcinelli. *Cornea* 2005; 24: 895–908. doi:10.1097/01.icc.0000157401.81408.62
- [12] Juergens L, Michiels S, Borrelli M et al. Das intraoperative OCT – eine Real-World-basierte Nutzerevaluation im operativen Alltag. *Klin Monbl Augenheilkd* 2021; 238: 693–699. doi:10.1055/a-1389-5815
- [13] Farias CC, Ozturk HE, Albin TA et al. Use of intraocular videoendoscopic examination in the preoperative evaluation of keratoprosthesis surgery to assess visual potential. *Am J Ophthalmol* 2014; 158: 80–86.e2. doi:10.1016/j.ajo.2014.02.043
- [14] Pappuru RRR, Tyagi M, Paulose RM et al. Role of Diagnostic Endoscopy in Posterior Segment Evaluation for Definitive Prognostication in Eyes With Corneal Opacification. *Am J Ophthalmol* 2017; 176: 9–14. doi:10.1016/j.ajo.2016.12.018
- [15] Liu C, Okera S, Tandon R et al. Visual rehabilitation in end-stage inflammatory ocular surface disease with the osteo-odonto-keratoprosthesis: results from the UK. *Br J Ophthalmol* 2008; 92: 1211–1217. doi:10.1136/bjo.2007.130567
- [16] Emmerich K-H, Amin S, Meyer-Rüsenberg H-W et al. Mikroendoskopische, minimalinvasive Techniken in der Tränenwegschirurgie. *Ophthalmologie* 2017; 114: 409–415. doi:10.1007/s00347-017-0481-3
- [17] Cohen A, Wong SH, Patel S et al. Endoscopic cyclophotocoagulation for the treatment of glaucoma. *Surv Ophthalmol* 2017; 62: 357–365. doi:10.1016/j.survophthal.2016.09.004