Schattauer

Lyme-Arthritis

Von der Borrelien-Infektion zur postinfektiösen Arthritis

Lyme-arthritis

From borrelia infection to postinfectious arthritis

Autor*innen
Henner Morbach[1, 2], Annette Holl-Wieden[1], Johannes Dirks[2], Johannes Forster[3], Johannes Liese[2]

Institute
1 Pädiatrische Rheumatologie und Osteologie, Kinderklinik und Poliklinik, Universitätsklinikum Würzburg
2 Pädiatrische Infektiologie und Immunologie, Kinderklinik und Poliklinik, Universitätsklinikum Würzburg
3 Institut für Hygiene und Mikrobiologie, Julius-Maximilians-Universität Würzburg

Schlüsselwörter
Borreliose, Lyme-Arthritis, Antibiotika-refraktäre Lyme-Arthritis

Keywords
Lyme borreliosis, Lyme arthritis, Antibiotic-refractory Lyme arthritis

Bibliografie
arthritis + rheuma 2022; 42: 185–192
DOI 10.1055/a-1825-7194
ISSN 0176-5167
© 2022. Thieme. All rights reserved.
Georg Thieme Verlag KG, Rüdigerstraße 14, 70469 Stuttgart, Germany

Korrespondenzadresse
Priv.-Doz. Dr. med. Henner Morbach
Kinderklinik und Poliklinik
Universitätsklinikum Würzburg
Josef-Schneider-Str. 2, 97080 Würzburg
Deutschland
Morbach_H@ukw.de

ZUSAMMENFASSUNG

Die Lyme-Arthritis ist die häufigste Spätmanifestation einer Infektion durch Borrelia burgdorferi und manifestiert sich meist als mono- oder oligoartikuläre Arthritis. Serologisch ist sie durch positive IgG-Antikörper und in der Regel negative IgM-Antikörper gegen Borrelien gekennzeichnet. Das Ansprechen auf eine initiale antibiotische Therapie (Doxycyclin oder Amoxicillin) ist in der Regel gut mit Ansprechraten von 80–90 %. Bei etwa 10 % der Patienten entwickelt sich trotz erneuter antibiotischer Therapie eine persistierende Arthritis. Bei diesem postinfektiösen („Antibiotika-refraktären") Verlauf stehen immunopathologische Mechanismen im Vordergrund. Eine Persistenz nicht lebender Borrelienbestandteile (Peptidoglykane) scheint hierbei die Entzündung zu unterhalten. Entzündungshemmende bzw. immunmodulatorische Therapien können den postinfektiösen Verlauf der Lyme-Arthritis verkürzen. Als weitere Therapieoption kann bei refraktären Verläufen eine arthroskopische Synovektomie erwogen werden.

ABSTRACT

Lyme-arthritis is a common late manifestation of Lyme borreliosis and usually manifests as mono- or oligorticular arthritis. The serological constellation is characterized by positive IgG antibodies against borrelia with absence of IgM antibodies. Response to antibiotic therapy (initially doxycycline or amoxicillin) is usually good, with response rates of 80–90 %. In 10 % of cases, persistent arthritis develops despite repeated antibiotic treatment. In this post-infectious ("antibiotic-refractory") course, immunopathological mechanisms are in the foreground. A persistence of avital borrelial components (peptidoglycans) also seems to maintain the inflammation. Anti-inflammatory or immunomodulatory therapies can shorten the post-infectious course of Lyme-arthritis. Arthroscopic synovectomy can be considered as a further treatment option in refractory cases.

Im Jahr 1977 beschrieben Steere et al. bei Kindern im US-Bundesstaat Connecticut (Ortschaft Lyme und Old Lyme) eine gehäuft auftretende Form der Arthritis, die sich von der „juvenilen rheumatischen Arthritis" unterschied [1]. Das Krankheitsbild („Lyme Disease") war durch eine episodisch auftretende, asymmetrische Oligoarthritis vor allem der großen Gelenke und insbesondere des Knies charakterisiert. Eine detaillierte Analyse des saisonalen und geografischen Auftretens dieser Erkrankung sowie die positive Anamnese eines kreis-

Dieses Dokument wurde zum persönlichen Gebrauch heruntergeladen. Vervielfältigung nur mit Zustimmung des Verlages.

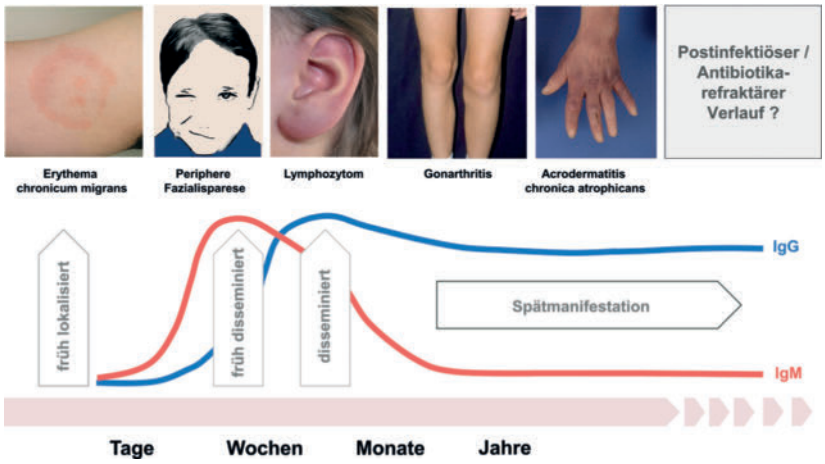

▶ **Abb. 1** Symptome und Manifestationsformen der Borreliose: Dargestellt sind die typischen Symptome in Abhängigkeit der Manifestationsformen der Borreliose sowie die hierbei vorherrschenden serologischen Konstellationen. Insbesondere die klare Zuordnung von nicht charakteristischen Symptomen zu einer Spätmanifestation der Borreliose ist aufgrund von Einschränkungen der diagnostischen Möglichkeiten oft erschwert.

▶ **Tab. 1** Dosierungsangaben für Antibiotika zur Behandlung der Borreliose [17–19].

Wirkstoff	Dosierung Kinder/ Jugendliche	Dosierung Erwachsene
Amoxicillin	50 mg/kg KG/Tag in 3 ED (max. 2 g/Tag)	3 × 500–1000 mg/Tag
Doxycyclin	4 mg/kg KG/Tag in 2 ED (max. 200 mg/Tag)	1 × 200 mg/Tag oder 2 × 100 mg/Tag
Cefuroxim	30 mg/kg KG/Tag in 2 ED (max. 2 × 500 mg/Tag)	2 × 500 mg/Tag
Azithromycin	10 mg/kg KG/Tag in 1 ED (max. 500 mg/Tag)	2 × 500 mg am 1. Tag, dann 1 × 500 mg/Tag
Ceftriaxon	50 mg/kg/Tag in 1 ED (max. 2 g/Tag)	1 × 2 g/Tag
Cefotaxim	150 mg/kg KG/Tag in 3 ED (max. 3 × 2 g/Tag)	3 × 2 g/Tag

Milligramm (mg), Kilogramm (kg), Körpergewicht (KG), Einzeldosis (ED)

förmigen Erythems bei etwa einem Viertel der Patienten ließ bereits bei der Erstbeschreibung dieses Krankheitsbildes eine Übertragung durch Arthropoden als Vektor vermuten [1]. 1982 identifizierte Burgdorfer in Hirschzecken eine neuartige Spirochäte, welche später als Borrelia burgdorferi bezeichnet wurde [2]. Sowohl spezifische Antikörpernachweise als auch Direktnachweise des Erregers in Patienten ließen diesen als Ursache der „Lyme Disease" vermuten [2, 3]. Parallel hierzu konnte die Effektivität einer antibiotischen Therapie zur Behandlung dieser Erkrankung verdeutlicht werden [4, 5].

Die Borreliose ist mittlerweile ein gut definiertes Krankheitsbild und wird durch verschiedene Borrelien-Spezies verursacht, die zum Borrelia-burgdorferi-sensu-lato-Komplex gehören [6]. Die Borreliose tritt in den moderat temperierten Klimazonen der nördlichen Hemisphäre auf (Nordamerika, Europa und Asien). Die Übertragung erfolgt über den Stich der Zecke; in Nordamerika vorwiegend über die Hirschzecke (Ixodes scapularis) sowie seltener über die westliche schwarzbeinige Zecke (Ixodes pacificus) und in Europa über die Schildzecke (Ixodes ricinus). Während die Erkrankung in Nordamerika vorwiegend durch Borrelia burgdorferi sensu stricto ausgelöst wird, sind in Europa zusätzlich auch andere Borrelien-Spezies als Verursacher der Erkrankung relevant (Borrelia afzelii, Borellia garinii, Borrelia bavariensis und Borrelia spielmanii).

Infektionen mit Borrelia burgdorferi manifestieren sich vor allem an der Haut, dem Nervensystem, dem Herzen und dem Bewegungsapparat. Hierbei werden Früh- von Spätmanifestationen unterschieden. Das klinische Bild der Borreliose wird auch durch die unterschiedlichen Borrelien-Spezies mitbestimmt, wobei einer Infektion durch Borrelia burgdorferi sensu stricto eine stärkere Tendenz zur Ausbildung der Arthritis nachgesagt wird. Die in Europa verbreiteten Spezies scheinen vermehrt mit dem Auftreten von neurologischen Symptomen (Borrelia garinii und Borrelia bavariensis) oder Hautmanifestationen wie der Acrodermatitis chronica atrophicans (Borellia afzelii) assoziiert zu sein [6]. ▶ **Abb. 1** gibt eine Übersicht über die verschiedenen Symptome der Borreliose und ihrer zeitlichen Zuordnung zum Krankheitsverlauf.

Die meisten Manifestationen der Borreliose können durch eine orale antibiotische Therapie wirksam und sicher behandelt werden (▶ **Tab. 1**). Die Wahl des Antibiotikums und die Dauer der antibiotischen Therapie richtet sich nach der Manifestationsart, dem Alter der Patienten, möglichen Unverträglichkeiten sowie des Ausmaßes der Beeinträchtigung durch die Infektion (▶ **Tab. 2**).

Während das Erythema migrans als Blickdiagnose gestellt wird, bedürfen die anderen mit der Borreliose assoziierten Symptome einer differenzialdiagnostischen Abklärung. Der Nachweis der Borrelien-Infektion wird hierbei meist indirekt über Antikörpernachweise gestellt. Der direkte Erregernachweis kann bei der Lyme-Arthritis in der Synovialflüssigkeit bzw. der Synovia häufig gelingen (s. u.), ist aber zum Beispiel bei der Neuroborreliose im Liquor nicht zielführend. Die Durchführung eines Antikörpersuchtests mittels ELISA gefolgt von einem Bestätigungstest mittels Immunoblot ist momentan diagnostischer Goldstandard der serologischen Borrelien-Diagnostik [7]. Dieses Testsystem erlaubt jedoch gerade in der Spätphase der In-

Dieses Dokument wurde zum persönlichen Gebrauch heruntergeladen. Vervielfältigung nur mit Zustimmung des Verlages.

▶ **Tab. 2** Antibiotische Behandlung unterschiedlicher Manifestationen der Borreliose [17–19].

Manifestation	Applikation	Wirkstoff	Behandlungsdauer
Erythema migrans	oral	Doxycyclin Amoxicillin (Cefuroxim[1]) Azithromycin[2]	10 Tage 14 Tage 14 Tage 7 Tage
Meningitis, Radikulitis, Fazialisparese	oral	Doxycyclin[3]	14–21 Tage
	intravenös	Ceftriaxon oder Cefotaxim	14–21 Tage
Lymphozytom	oral	Doxycyclin Amoxicillin	14 Tage
Karditis	oral	Doxycyclin Amoxicillin	14–21 Tage
	intravenös[4]	Ceftriaxon oder Cefotaxim	14–21 Tage
Acrodermatitis chronica atrophicans	oral[5]	Doxycyclin Amoxicillin	21–28 Tage
Arthritis[6]	oral	Doxycyclin Amoxicillin	28 Tage
	intravenös	Ceftriaxon oder Cefotaxim	14 (–21) Tage[7]

Doxycyclin sollte bei Kindern unter 9 Jahren aufgrund möglicher Verfärbung der bleibenden Zähne nicht angewendet werden. Vermeidung ausgedehnter Sonnenlichtexposition unter Therapie mit Doxycyclin; [1]Aufgrund der schlechten oralen Bioverfügbarkeit von Cefuroxim und unter Gesichtspunkten des Antibiotic Stewardship sollten vorrangig Amoxicillin und Doxycyclin angewendet werden. Zweitlinientherapie bei Unverträglichkeiten gegenüber anderen Antibiotika; [2]geringere Effektivität; Zweitlinientherapie bei Unverträglichkeiten gegenüber anderen Antibiotika; [3]gleichwertige Effektivität im Vergleich zu Ceftriaxon; bei Kindern sollte jedoch primär intravenös Ceftriaxon oder Cefotaxim verabreicht werden; [4]initiale intravenöse Therapie für Patienten, die einer stationären Behandlung bedürfen; im Verlauf Fortführen als orale Therapie möglich; [5]bei zusätzlicher neurologischer Manifestation ist eine intravenöse Therapie mit Ceftriaxon oder Cefotaxim empfohlen; [6]initial orale antibiotische Therapie, bei fehlendem Ansprechen 2. Therapiezyklus mit intravenöser Therapie; [7]bei zögerlicher Besserung unter intravenöser antibiotischer Therapie kann eine längere Behandlungsdauer erwogen werden

fektion keine Aussage zu Zeitpunkt, Aktivität und Ausmaß der Infektion und Erkrankung. Daher führt jedoch insbesondere bei Verdacht auf Spätmanifestation der Borreliose die Durchführung nicht ausreichend validierter Laboruntersuchungen (z. B. Lymphozytentransformationstest, CD3-CD57 + NK-Zellen) zu einer unbegründeten Zuschreibung von Symptomen zur Diagnose „Borreliose“ und zum Teil zu nicht indizierten lang andauernden antibiotischen Therapien [8].

Arthritis als Spätmanifestation der Borrelien-Infektion

Die Arthritis ist ein häufiges Symptom der Borreliose und stellt eine Spätmanifestation der Erkrankung dar. Diese tritt durchschnittlich wenige Wochen bis Monate zum Teil aber auch erst 1–2 Jahre nach der Erstinfektion auf. Fast immer manifestiert sich die Lyme-Arthritis als asymmetrische Oligoarthritis der großen Gelenke und hierbei meist als Monarthritis des Kniegelenkes [1, 9]. Bursitiden und Tenosynovialitiden können auch auftreten. Eine Polyarthritis der kleinen Gelenke ist nicht typisch für eine Lyme-Arthritis. Unbehandelt hat sie einen episodischen Verlauf mit Entzündungsschüben von wenigen Wochen Dauer, die von asymptomatischen Phasen oder Phasen deutlicher Besserung unterbrochen sind [1]. Die serologische Konstellation der Lyme-Arthritis als Spätmanifestation der Borreliose ist durch einen positiven IgG-Antikörpernachweis bei in der Regel negativem IgM-Antikörper charakterisiert. Der Immunoblot fällt meist deutlich positiv aus mit positiver Reaktion gegen multiple Banden. Bei negativem serologischem Befund oder isoliertem IgM-Antikörper ist eine Borreliose als Ursache der Arthritis nahezu ausgeschlossen. Ergänzend kann eine Untersuchung der Synovialflüssigkeit erfolgen, welche insbesondere in der differenzialdiagnostischen Abklärung der Arthritis eine Bedeutung hat. Hier kann mittels PCR in etwa 70 % der unbehandelten Patienten mit Lyme-Arthritis ein positiver Befund erhoben werden [6]. Eine erhöhte Leukozytenzahl (> 40 000/µl) mit neutrophiler Betonung findet sich bei über der Hälfte der Patienten mit Lyme-Arthritis und kann zur orientierenden Abgrenzung gegenüber rheumatisch-entzündlichen Gelenkerkrankungen hilfreich sein [10]. Zum Ausschluss einer septischen Arthritis sollte bei Analyse der Synovialflüssigkeit immer auch eine Gramfärbung und eine kulturelle Untersuchung erfolgen [11]. Bei Erwachsenen sollte für die differenzialdiagnostische Aufarbeitung zudem die Synovialflüssigkeit auf Kristalle untersucht werden.

Frühe Kohortenstudien aus einer Zeit, in der die Ätiologie der „Lyme Disease“ noch nicht geklärt war und deshalb keine antibiotische Therapie erfolgte, geben Einsicht in den Spontanverlauf der Erkrankung [12, 13]. So konnte in einer prospektiven Kohortenstudie in Nordamerika bei über der Hälfte der Patienten mit Erythema migrans das Auftreten einer Arthritis im weiteren Verlauf dokumentiert werden [13]. Möglicherweise lassen sich diese Beobachtungen aber aufgrund einer unterschiedlichen Verteilung der Borrelien-Spezies in Europa nicht direkt auf die hiesige Situation übertragen. Bei den unbehandelten Patienten mit Lyme-Arthritis war der Verlauf durch rezidivierende Krankheitsschübe charakterisiert, wobei die Arthritis bei allen Betroffenen nach mehreren Jahren spontan sistierte [12, 13]. In einer Langzeitbeobachtung von 46 Kindern mit Lyme-Arthritis, die zumindest in den ersten 4 Erkrankungsjahren nicht antibiotisch behandelt wurden, zeigte sich im mehrjährigen Verlauf eine Abnahme der Häufigkeit bei jedoch zunehmender Dauer der Arthritis-Episoden. Während nach 4 Jahren noch knapp 40 % der Kinder Symptome aufwiesen, sank der Anteil auf 11 % im 6. und 2 % im 8. Krankheitsjahr [12]. Etwa 10–20 % der unbehandelten Patienten mit Lyme-Arthritis gingen pro Jahr in Remission, wobei bei einem kleineren Teil der Patienten im Verlauf auch andere Organmanifestationen auftraten [12, 13]. Somit ist bei allen Patienten mit Lyme-Arthritis im sehr langen Verlauf von einer Spontanremission der Erkrankung auszugehen. Funktionelle Bewegungseinschränkungen, Muskelatrophien sowie Erosionen des Knorpels und Knochens sind bei diesen Patienten mit chronisch-rezidivierenden Verläufen beschrieben [14].

Die antibiotische Therapie der Lyme-Arthritis ist sehr effektiv. Initiale Therapiestudien zeigten ein Ansprechen bei etwa 90 % der

Dieses Dokument wurde zum persönlichen Gebrauch heruntergeladen. Vervielfältigung nur mit Zustimmung des Verlages.

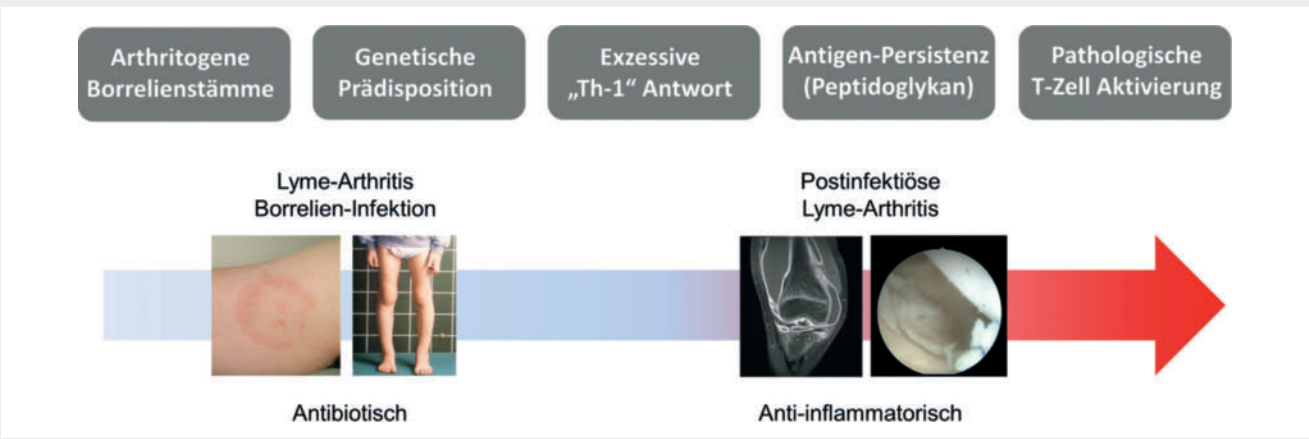

▶ **Abb. 2** Postulierte Pathogenese beim Übergang einer infektiösen in eine postinfektiöse „Antibiotika-refraktäre“ Verlaufsform der Lyme-Arthritis: Neben bestimmten Borrelienstämmen scheint auch eine genetische Prädisposition des Wirtes den Krankheitsverlauf der Lyme-Arthritis mit Übergang in eine chronische, postinfektiöse Arthritis zu begünstigen. Insbesondere eine überschießende Inflammationsantwort mit vermehrter Expression von IFN-γ charakterisiert das inflammatorische Bild der „Antibiotika-refraktären“ Lyme-Arthritis. Avitale Zellwandbestandteile (Peptidoglykane) der Borrelien persistieren im Gelenk und sind immunogen wirksam. Beim chronisch postinfektiösen Verlauf entwickelt sich zudem eine pathologische T-Zell-Aktivierung, die zum Teil gegen Autoantigene gerichtet ist [22].

mit Ceftriaxon oder Doxycyclin bzw. Amoxicillin behandelten Patienten [15, 16]. Auch wenn keine vergleichenden Studien vorliegen, wird die Effektivität der oralen Therapie mit Doxycyclin oder Amoxicillin über 4 Wochen der intravenösen Therapie mit Cephalosporinen der 3. Generation über 2 Wochen gleichgesetzt und in der Regel daher als initiale Therapieform der Lyme-Arthritis empfohlen (▶ **Tab. 2**) [17, 18]. Unter den Patienten mit initial fehlendem Ansprechen auf eine antibiotische Therapie zeigte sich nach einem erneuten Therapiezyklus mit Ceftriaxon bei knapp der Hälfte der Patienten eine Remission innerhalb eines Jahres [15]. Dementsprechend wird nach ausbleibender Besserung nach initialer oraler antibiotischer Therapie ein 2. Therapiezyklus mit Ceftriaxon oder Cefotaxim empfohlen (▶ **Tab. 2**) [17–19]. Bei partiellem Ansprechen und leichter residualer Gelenkschwellung auf den 1. Therapiezyklus kann entweder zunächst der Verlauf abgewartet oder ein 2. Therapiezyklus (ggf. auch erneute orale antibiotische Therapie) erwogen werden [17]. Die antibiotische Therapie wird in der Regel durch eine antiinflammatorische Therapie mit NSAR ergänzt, wobei für deren Wirksamkeit keine Evidenz besteht. Weitere immunmodulierende Medikamente sollten zu diesem Zeitpunkt nicht verabreicht werden. Insbesondere die intraartikuläre Injektion von Glukokortikoiden vor Beginn der antibiotischen Therapie kann mit einer persistierenden Arthritis im Verlauf assoziiert sein [20]. Bei fehlendem Ansprechen auf einen 2. antibiotischen Therapiezyklus ist nicht von einer Besserung der Arthritis durch weitere antibiotische Therapien auszugehen.

Postinfektiöse („Antibotika-refraktäre“) Lyme-Arthritis

Während die meisten Patienten mit Lyme-Arthritis auf 1 oder zumindest 2 Zyklen einer antibiotischen Therapie gut ansprechen, kommt es bei etwa 10 % der Patienten zu einer ausbleibenden Verbesserung der Arthritis nach antibiotischer Therapie [6, 15, 16]. In der Synovialflüssigkeit dieser Patienten lässt sich auch mit molekularbiologischen Methoden (PCR) kein Erreger mehr nachweisen [21]. Für dieses Krankheitsbild wurde daher der Begriff der „Antibotika-refraktären Lyme-Arthritis (ARLA)“ oder „postinfektiösen Lyme-Arthritis“ geprägt [6, 8, 22].

Klinisches Bild

Meist ist auch hier das Kniegelenk betroffen und präsentiert sich mit ausgeprägter Ergussbildung und deutlicher synovialer Hyperplasie (▶ **Abb. 2**). Histologisch zeigt sich in der Synovia ein ähnliches Bild wie bei anderen rheumatischen Gelenkerkrankungen mit Proliferation von Fibroblasten, Infiltration mononukleärer Zellen bis hin zu organisierten Lymphozyten-Aggregaten mit jedoch tendenziell stärker ausgeprägter Vaskularisierung und obliterierenden mikrovaskulären Läsionen [22, 23]. Dennoch unterscheidet sich das klinische Bild und der Verlauf unter entzündungshemmender Therapie zu dem anderer entzündlich-rheumatischer Gelenkerkrankungen (rheumatoide Arthritis, juvenile Idiopathische Arthritis, Spondylarthropathien). Die postinfektiöse Lyme-Arthritis tritt in jedem Lebensalter auf [20, 24–29]. In einzelnen pädiatrischen Kohorten zeigte sich jedoch ein vermehrtes Auftreten mit steigendem Lebensalter [20, 24]. Bislang lassen sich nur wenige demografische, klinische oder laborchemische Prädiktoren für den Verlauf einer Lyme-Arthritis definieren. So befanden sich neben älteren Kindern und Jugendlichen in einzelnen Kohorten auch vermehrt weibliche Patienten unter den Patienten mit protrahiertem Verlauf nach antibiotischer Therapie [20, 24]. Zudem sind die Patienten mit „Antibiotika-refraktärem“ Verlauf eher durch eine Monoarthritis charakterisiert, wohingegen eine oligoartikuläre Manifestation sowie eine ausgeprägte systemische Entzündungsreaktion zu Beginn der Arthritis eher positive Prädiktoren für ein primäres Ansprechen auf die antibiotische Therapie sind [20]. Es ist Gegenstand der Diskussion, ob die ausgeprägte Entzündungsreaktion ein unabhängiger prognostisch günstiger Faktor oder eher mit dem jüngeren Alter assoziiert ist [20]. Die zeitliche Dauer der Arthritis bis zum Beginn einer antibiotischen Therapie scheint nicht zwingend mit dem weiteren Verlauf zu korrelieren. Neben einer unzureichenden initialen antibiotischen Therapie ist der frühzeitige Einsatz einer intraarti-

Dieses Dokument wurde zum persönlichen Gebrauch heruntergeladen. Vervielfältigung nur mit Zustimmung des Verlages.

kulären Injektion von Glukokortikoiden vor Beendigung der antibiotischen Therapie jedoch als Risikofaktor für einen chronischen Verlauf anzusehen [20, 24].

Pathogenese

Das inflammatorische Muster in den betroffenen Gelenken scheint sich zwischen „Antibiotika-responsiven" und „Antibiotika-refraktären" Verläufen der Lyme-Arthritis zu unterscheiden [30]. So zeigten Transkriptomanalysen der Synovia von Patienten mit ARLA eine Gensignatur, die durch verstärkte Aktivität des angeborenen Immunsystems sowie vermehrter Antigenpräsentation und Zell-vermittelter Immunaktivierung charakterisiert war [23]. Insbesondere stach eine starke Interferon(IFN)-γ-Signatur heraus sowie eine verminderte Expression von Genen, die für Gewebshomöostase und -reparatur relevant sind. Eine überschießende Th-1-Antwort mit verstärkter IFN-γ-Expression wird bei der ARLA für die Entstehung der proliferativen Synovitis verantwortlich gemacht [31]. Das lymphozytäre Bild im entzündeten Gelenk von Patienten mit ARLA scheint durch ein funktionelles Ungleichgewicht von regulatorischen T-Zellen und Effektor-T-Zellen charakterisiert zu sein [32]. Neben einer verstärkten Th-1-Antwort wird eine überschießende Th-17-Antwort zudem mit dem Übergang in eine chronisch-inflammatorische, nicht infektiöse Arthritis in Zusammenhang gebracht [33].

Die Ursachen, die bei der Lyme-Arthritis zu einem chronischen Verlauf führen, sind bislang nicht vollständig verstanden. Zum einen wird vermutet, dass bestimmte Borrelienstämme mit einem „Antibiotika-refraktären" Verlauf assoziiert sein könnten. Hierfür sprechen Beobachtungen aus Nordamerika, die auf eine Assoziation „inflammatorischer" Borrelienstämme (OspC Typ A RST1 Stamm) mit einem schweren bzw. protrahierten Verlauf einer Lyme-Arthritis hinweisen [34]. Diese Stämme könnten auch in Europa den Verlauf der Erkrankungen mitbedingen [26]. Resistenzen gegenüber den üblich verwendeten Antibiotika zur Behandlung der Borreliose sind nicht bekannt und können nicht zur ursächlichen Erklärung des „Antibiotika-refraktären" Verlaufes der Lyme-Arthritis herangezogen werden. Ebenso ergeben sich keine überzeugenden Hinweise für eine Persistenz lebender Erreger trotz suffizient durchgeführter antibiotischer Therapie [28]. Untersuchungen in Mausmodellen konnten jedoch nach antibiotischer Behandlung der Borrelien-Infektion die Persistenz von avitalen Erregerbestandteilen in Gelenken in Knorpelnähe nachweisen [35]. Diese nicht vermehrungsfähigen Erregerbestandteile sind immunologisch wirksam und konnten in vitro und in vivo eine Entzündungsreaktion auslösen. Neuere Untersuchungen weisen auf eine lange Persistenz sogenannter Borrelien-Peptidoglykane im Gelenk von Patienten mit Lyme-Arthritis hin [36]. Diese sind integraler Bestandteil der Zellwand und hier in der zytoplasmatischen Membran der Borrelien verankert [37]. Im Gegensatz zu anderen Bakterien besitzen Borrelien kein System zur Wiederverwendung ihrer Peptidoglykane, die während Wachstum und Vermehrung der Bakterien unweigerlich freigesetzt werden. Diese Tatsache sowie deren immunogene Eigenschaft als Aktivator von Rezeptoren des angeborenen Immunsystems (z. B. TLR2) machen persistierende Peptidoglykane der Borrelien als Bestandteil der Immunpathogenese der ARLA wahrscheinlich [36] (▶ **Abb. 2**).

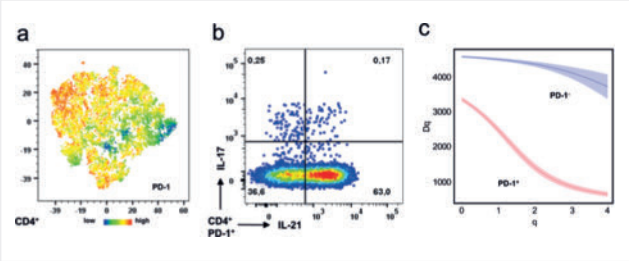

▶ **Abb. 3** Synoviale Expansion peripherer T-Helfer-Zellen bei Antibiotika-refraktärer Lyme Arthritis: a) Hochdimensionale durchflusszytometrische Analyse von CD4 + T-Zellen der Synovialflüssigkeit bei einem Kind mit Antibiotika-refraktärer Lyme-Arthritis zeigt ein Cluster mit deutlicher Expression von PD-1; nicht abgebildet ist die gleichzeitige Expression anderer Aktivierungsmarker (HLA-DR) sowie die fehlende Expression von CXCR5. b) Das Zytokinmuster dieser Zellpopulation ist durch vermehrte IL-21-Expression bei nur geringer IL-17-Expression charakterisiert. c) Die Hochdurchsatz-Seqenzierung des T-Zell-Rezeptor-V-beta-Repertoires dieser Population zeigt Zeichen der oligoklonalen Expansion.

Neben den Risikofaktoren auf Seiten des Erregers scheint bei der ARLA auch eine genetische Prädisposition auf Seiten des Wirtes zu bestehen. So ist ein Polymorphismus im TLR1-Gen mit einer verstärkten Inflammationsantwort und der Entwicklung eines „Antibiotika-refraktären" Verlaufes assoziiert [38]. Ebenso liegen bei Patienten mit ARLA bestimmte HLA-DRB1-Moleküle (z. B. HLA-DRB1*04:01) vermehrt vor und zeigten eine Präferenz für die Bindung spezifischer Borrelien-Antigene (Borrelia burgdorferi OspA163-175 Peptid) [39]. Transgene Mäuse mit diesem Risikoallel wiesen im Rahmen einer Borrelien-Infektion ebenso eine verstärkte Inflammationsantwort bei jedoch verminderter Sekretion von Antikörpern gegen Borrelien auf [40]. Somit könnte eine durch genetische Prädisposition des Wirtes bedingte Fehlregulation der Immunantwort im Rahmen der Borrelien-Infektion den Übergang in eine postinfektiöse Arthritis begünstigen (▶ **Abb. 2**).

Zusätzlich wird diskutiert, ob die chronische Inflammation des „Antibiotika-refraktären" Verlaufes der Lyme-Arthritis durch eine Autoimmunreaktion aufrechterhalten wird. Bei diesen Patienten konnten sowohl Autoantikörper als auch autoreaktive T-Zellen nachgewiesen werden, die gegen unterschiedliche Autoantigene gerichtet waren [41–45]. Pathogenetisch könnte hier neben einer „Molekularen Mimikry" (Ähnlichkeit von Erregerantigen und Wirtantigen) auch ein Übergreifen der initial gegen Borrelien gerichteten Immunantwort auf körpereigene Antigene („epitope spreading") durch Aktivierung zunächst unbeteiligter T- und B-Zellen („bystander activation") diskutiert werden [22, 44]. In aktuellen Untersuchungen unserer Arbeitsgruppe bei Kindern mit ARLA konnten wir im entzündeten Gelenk eine Expansion peripherer T-Helfer Zellen beobachten, die neben einem Th-1-Muster (IFN-γ, TNF-α) vorwiegend auch das B-Zell-helfende Zytokin IL-21 exprimierten (▶ **Abb. 3**; Veröffentlichung in Vorbereitung). Hochdurchsatz-Analysen des T-Zell-Rezeptor-Repertoires dieser Zellpopulation zeigten Zeichen einer oligoklonalen Expansion und Konvergenzreaktion als Hinweise auf eine dominierende Immunantwort, die sich auf wenige Antigene fokussiert. Ob es sich hierbei um Autoantigene oder Bestandteile von Borrelien handelt, ist Gegenstand aktueller Untersuchungen.

Dieses Dokument wurde zum persönlichen Gebrauch heruntergeladen. Vervielfältigung nur mit Zustimmung des Verlages.

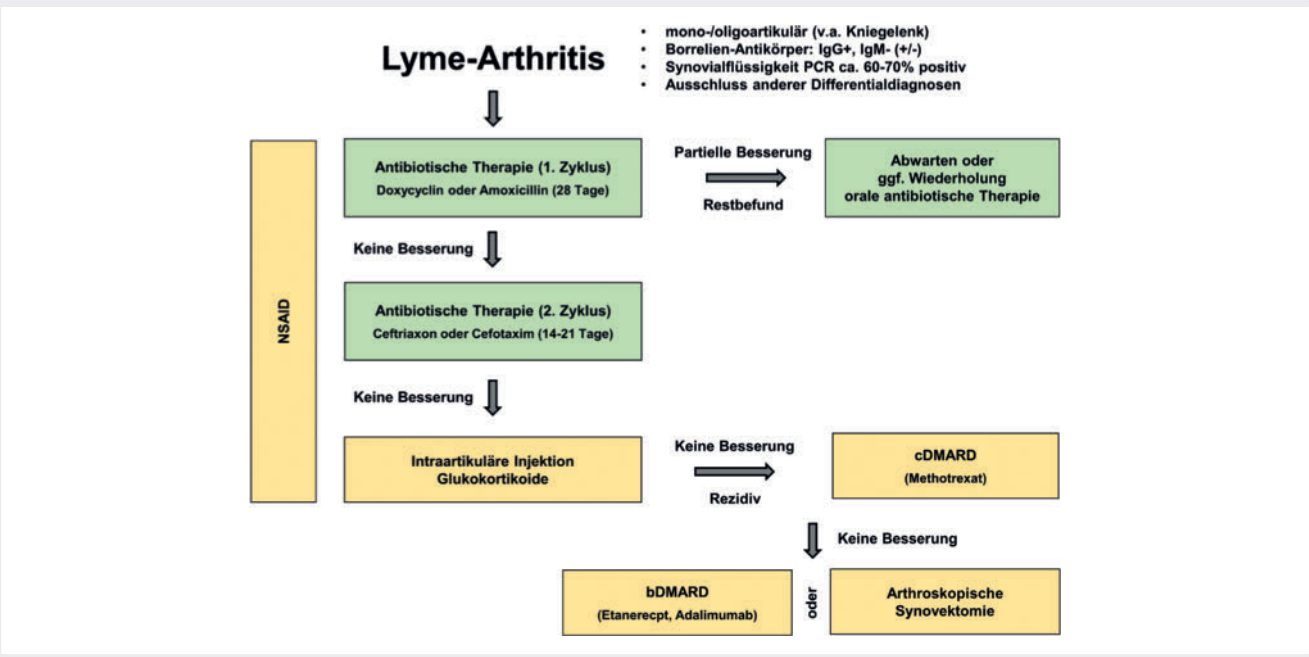

▶ **Abb. 4** Möglicher Therapiealgorithmus zur Behandlung der Lyme-Arthritis: Dargestellt ist ein möglicher Behandlungspfad der Lyme-Arthritis. In der initialen infektiösen Phase steht die antibiotische Therapie im Vordergrund und kann durch eine antiinflammatorische Therapie mit NSAID ergänzt werden. Bei Persistenz der Arthritis trotz zweier Zyklen antibiotischer Therapie erfolgt die verstärkte antiinflammatorische Therapie und ggf. immunmodulierende Therapie. Die arthroskopische Synovektomie stellt zudem eine Therapieoption beim refraktären Verlauf dar; Non-steroidal antirheumatic drug (NSAID), conventional disease modifying antirheumatic drug (cDMARD), biologic disease modifying antirheumatic drug (bDMARD).

Therapiemöglichkeiten

Ebenso wie bei der antibiotisch unbehandelten Lyme-Arthritis kommt es auch bei nahezu allen Patienten mit ARLA im langfristigen Verlauf zu einer Spontanremission der Erkrankung [12, 13, 28]. Diese lang anhaltenden Verläufe können jedoch mit funktionellen Beeinträchtigungen der betroffenen Gelenke sowie Knorpel- und Knochenerosionen einhergehen [46]. Eine antiinflammatorische bzw. immunmodulierende Therapie kann die Krankheitsdauer der ARLA verkürzen [28]. Neben einer entzündungshemmenden medikamentösen Therapie kommt insbesondere bei einer ARLA-assoziierten Monarthritis auch die Synovektomie als weitere Therapieoption in Frage. In einer prospektiven Kohortenstudie mit 20 ARLA-Patienten zeigte sich einen Monat nach Synovektomie bei 65 % der Patienten eine anhaltend komplette und bei weiteren 15 % eine partielle Remission [47]. In einer retrospektiven Kohorte, die 2 Therapieschemata verglich, sprachen 55 % der ARLA-Patienten im Median von 11 Monaten auf eine Therapie mit NSAR und bei Bedarf intraartikulärer Injektion von Glukokortikoiden an [28]. Bei den übrigen Patienten wurde nach fehlendem Ansprechen eine arthroskopische Synovektomie durchgeführt, mit der sich in über 80 % eine Remission erzielen ließ. Patienten, die zusätzlich eine Therapie mit DMARDs erhielten (initial Hydroxychloroquin, bei fehlendem Ansprechen Methotrexat oder Infliximab), zeigten zu 80 % im Median nach 8 Monaten eine komplette Remission [28]. Auch bei Kindern mit ARLA konnte ein positives Ansprechen auf eine antiinflammatorische bzw. immunmodulierende Therapie beobachtet werden [24, 48, 49]. Somit lässt sich der Krankheitsverlauf der ARLA sowohl mit der Synovektomie als auch mit entzündungshemmenden medikamentösen Therapien verkürzen. Ein Rezidiv einer Borrelien-Infektion unter dieser Therapie ist bei der ARLA nicht zu erwarten. Eine intraartikuläre Injektion von Glukokortikoiden sollte jedoch nicht vor Abschluss der antibiotischen Therapie erfolgen. Möglicherweise könnte jedoch bei persistierender Arthritis eine intraartikuläre Injektion von Glukokortikoiden bereits nach Abschluss des 1. antibiotischen Behandlungszyklus den weiteren Erkrankungsverlauf positiv beeinflussen [48].

Aussagekräftige Studien, die eine differenzierte Auswahl der verschiedenen Therapieoptionen begründen könnten, liegen momentan nicht vor. Ein möglicher Therapiealgorithmus ist in ▶ **Abb. 4** vorgeschlagen.

KERNAUSSAGEN

- Die Lyme-Arthritis ist eine häufige Spätmanifestation der Infektion durch Borrelien und manifestiert sich meist als mono- oder oligoartikuläre Arthritis.
- Diagnostisch entscheidend ist neben der klinischen Diagnose einer Arthritis der Nachweis von IgG-Antikörpern gegen Borrelia burgdorferi bei oft negativen IgM-Antikörpern.
- Das Ansprechen auf eine antibiotische Therapie ist in der Regel gut, bei einigen Patienten sind 2 Behandlungszyklen erforderlich. In seltenen Fällen entwickelt sich eine „Antibiotika-refraktäre“ Arthritis.
- Bei diesem postinfektiösen Verlauf stehen immunopathologische Mechanismen im Vordergrund. Eine Persistenz avitaler Borrelienbestandteile könnte die Entzündung unterhalten.

Dieses Dokument wurde zum persönlichen Gebrauch heruntergeladen. Vervielfältigung nur mit Zustimmung des Verlages.

- Entzündungshemmende bzw. immunmodulatorische systemische Therapien sowie intraartikuläre Glukokortikoid-Injektionen können zur Behandlung der Antibiotika-refraktären Lyme-Arthritis eingesetzt werden und den Krankheitsverlauf abkürzen sowie das Auftreten von Folgeschäden vermindern. Zusätzlich kann bei weiterhin refraktären Verläufen eine arthroskopische Synovektomie erwogen werden.

Interessenkonflikt

Der korrespondierende Autor gibt an, dass keine Interessenkonflikte bestehen.

Literatur

[1] Steere AC, Malawista SE, Snydman DR et al. Lyme arthritis: an epidemic of oligoarticular arthritis in children and adults in three connecticut communities. Arthritis Rheum 1977; 20: 7–17. doi:10.1002/art.1780200102

[2] Burgdorfer W, Barbour AG, Hayes SF et al. Lyme disease-a tick-borne spirochetosis? Science 1982; 216: 1317–1319. doi:10.1126/science.7043737

[3] Steere AC, Grodzicki RL, Kornblatt AN et al. The spirochetal etiology of Lyme disease. N Engl J Med 1983; 308: 733–740. doi:10.1056/NEJM198303313081301

[4] Steere AC, Green J, Schoen RT et al. Successful parenteral penicillin therapy of established Lyme arthritis. N Engl J Med 1985; 312: 869–874. doi:10.1056/NEJM198504043121401

[5] Steere AC, Malawista SE, Newman JH et al. Antibiotic therapy in Lyme disease. Ann Intern Med 1980; 93: 1–8. doi:10.7326/0003-4819-93-1-1

[6] Steere AC, Strle F, Wormser GP et al. Lyme borreliosis. Nat Rev Dis Primers 2016; 2: 16090. doi:10.1038/nrdp.2016.90

[7] Branda JA, Steere AC. Laboratory Diagnosis of Lyme Borreliosis. Clin Microbiol Rev 2021; 34. doi:10.1128/CMR.00018-19

[8] Steere AC. Posttreatment Lyme disease syndromes: distinct pathogenesis caused by maladaptive host responses. J Clin Invest 2020; 130: 2148–2151. doi:10.1172/JCI138062

[9] Huppertz HI, Bentas W, Haubitz I et al. Diagnosis of paediatric Lyme arthritis using a clinical score. Eur J Pediatr 1998; 157: 304–308. doi:10.1007/s004310050816

[10] Deanehan JK, Nigrovic PA, Milewski MD et al. Synovial fluid findings in children with knee monoarthritis in lyme disease endemic areas. Pediatr Emerg Care 2014; 30: 16–19. doi:10.1097/PEC.0000000000000028

[11] Deanehan JK, Kimia AA, Tan Tanny SP et al. Distinguishing Lyme from septic knee monoarthritis in Lyme disease-endemic areas. Pediatrics 2013; 131: e695–e701. doi:10.1542/peds.2012-2531

[12] Szer IS, Taylor E, Steere AC. The long-term course of Lyme arthritis in children. N Engl J Med 1991; 325: 159–163. doi:10.1056/NEJM199107183250304

[13] Steere AC, Schoen RT, Taylor E. The clinical evolution of Lyme arthritis. Ann Intern Med 1987; 107: 725–731. doi:10.7326/0003-4819-107-5-725

[14] Lawson JP, Steere AC. Lyme arthritis: radiologic findings. Radiology 1985; 154: 37–43. doi:10.1148/radiology.154.1.3964949

[15] Steere AC, Levin RE, Molloy PJ et al. Treatment of Lyme arthritis. Arthritis Rheum 1994; 37: 878–888. doi:10.1002/art.1780370616

[16] Dattwyler RJ, Halperin JJ, Volkman DJ et al. Treatment of late Lyme borreliosis--randomised comparison of ceftriaxone and penicillin. Lancet 1988; 1: 1191–1194. doi:10.1016/s0140-6736(88)92011-9

[17] Lantos PM, Rumbaugh J, Bockenstedt LK et al. Clinical Practice Guidelines by the Infectious Diseases Society of America (IDSA), American Academy of Neurology (AAN), and American College of Rheumatology (ACR): 2020 Guidelines for the Prevention, Diagnosis and Treatment of Lyme Disease. Clin Infect Dis 2021; 72: e1–e48. doi:10.1093/cid/ciaa1215

[18] Gaubitz M, Dressler F, Huppertz HI et al. [Diagnosis and treatment of Lyme arthritis. Recommendations of the Pharmacotherapy Commission of the Deutsche Gesellschaft fur Rheumatologie (German Society for Rheumatology)]. Z Rheumatol 2014; 73: 469–474. doi:10.1007/s00393-014-1370-7

[19] Brunner J, Christen H-J, Fingerle V et al. Borreliose. In: DGPI Handbuch – Infektionen bei Kindern und Jugendlichen. Stuttgart: Georg Thieme; 2018

[20] Horton DB, Taxter AJ, Davidow AL et al. Pediatric Antibiotic-refractory Lyme Arthritis: A Multicenter Case-control Study. J Rheumatol 2019; 46: 943–951. doi:10.3899/jrheum.180775

[21] Carlson D, Hernandez J, Bloom BJ et al. Lack of Borrelia burgdorferi DNA in synovial samples from patients with antibiotic treatment-resistant Lyme arthritis. Arthritis Rheum 1999; 42: 2705–2709. doi:10.1002/1529-0131(199912)42:12<2705::AIDL42:DASHANR29>3.0.CO;2L42:DASHHL42:URLEND

[22] Lochhead RB, Strle K, Arvikar SL et al. Lyme arthritis: linking infection, inflammation and autoimmunity. Nat Rev Rheumatol 2021; 17: 449–461. doi:10.1038/s41584-021-00648-5

[23] Lochhead RB, Arvikar SL, Aversa JM et al. Robust interferon signature and suppressed tissue repair gene expression in synovial tissue from patients with postinfectious, Borrelia burgdorferi-induced Lyme arthritis. Cell Microbiol 2019; 21: e12954. doi:10.1111/cmi.12954

[24] Bentas W, Karch H, Huppertz HI. Lyme arthritis in children and adolescents: outcome 12 months after initiation of antibiotic therapy. J Rheumatol 2000; 27: 2025–2030

[25] Glaude PD, Huber AM, Mailman T et al. Clinical characteristics, treatment and outcome of children with Lyme arthritis in Nova Scotia. Paediatr Child Health 2015; 20: 377–380. doi:10.1093/pch/20.7.377

[26] Grillon A, Scherlinger M, Boyer PH et al. Characteristics and clinical outcomes after treatment of a national cohort of PCR-positive Lyme arthritis. Semin Arthritis Rheum 2019; 48: 1105–1112. doi:10.1016/j.semarthrit.2018.09.007

[27] Rose CD, Fawcett PT, Eppes SC et al. Pediatric Lyme arthritis: clinical spectrum and outcome. J Pediatr Orthop 1994; 14: 238–241. doi:10.1097/01241398-199403000-00020

[28] Steere AC, Angelis SM. Therapy for Lyme arthritis: strategies for the treatment of antibiotic-refractory arthritis. Arthritis Rheum 2006; 54: 3079–3086. doi:10.1002/art.22131

[29] Tory HO, Zurakowski D, Sundel RP. Outcomes of children treated for Lyme arthritis: results of a large pediatric cohort. J Rheumatol 2010; 37: 1049–1055. doi:10.3899/jrheum.090711

[30] Badawi A, Arora P, Brenner D. Biologic Markers of Antibiotic-Refractory Lyme Arthritis in Human: A Systematic Review. Infect Dis Ther 2019; 8: 5–22. doi:10.1007/s40121-018-0223-0

[31] Lochhead RB, Ordonez D, Arvikar SL et al. Interferon-gamma production in Lyme arthritis synovial tissue promotes differentiation of fibroblast-like synoviocytes into immune effector cells. Cell Microbiol 2019; 21: e12992. doi:10.1111/cmi.12992

[32] Vudattu NK, Strle K, Steere AC et al. Dysregulation of CD4+CD25(high) T cells in the synovial fluid of patients with antibiotic-refractory Lyme arthritis. Arthritis Rheum 2013; 65: 1643–1653. doi:10.1002/art.37910

[33] Strle K, Sulka KB, Pianta A et al. T-Helper 17 Cell Cytokine Responses in Lyme Disease Correlate With Borrelia burgdorferi Antibodies During Early Infection and With Autoantibodies Late in the Illness in Patients

Dieses Dokument wurde zum persönlichen Gebrauch heruntergeladen. Vervielfältigung nur mit Zustimmung des Verlages.

With Antibiotic-Refractory Lyme Arthritis. Clin Infect Dis 2017; 64: 930–938. doi:10.1093/cid/cix002

[34] Strle K, Jones KL, Drouin EE et al. Borrelia burgdorferi RST1 (OspC type A) genotype is associated with greater inflammation and more severe Lyme disease. Am J Pathol 2011; 178: 2726–2739. doi:10.1016/j.ajpath.2011.02.018

[35] Bockenstedt LK, Gonzalez DG, Haberman AM et al. Spirochete antigens persist near cartilage after murine Lyme borreliosis therapy. J Clin Invest 2012; 122: 2652–2660. doi:10.1172/JCI58813

[36] Jutras BL, Lochhead RB, Kloos ZA et al. Borrelia burgdorferi peptidoglycan is a persistent antigen in patients with Lyme arthritis. Proc Natl Acad Sci U S A 2019; 116: 13498–13507. doi:10.1073/pnas.1904170116

[37] DeHart TG, Kushelman MR, Hildreth SB et al. The unusual cell wall of the Lyme disease spirochaete Borrelia burgdorferi is shaped by a tick sugar. Nat Microbiol 2021; 6: 1583–1592. doi:10.1038/s41564-021-01003-w

[38] Strle K, Shin JJ, Glickstein LJ et al. Association of a Toll-like receptor 1 polymorphism with heightened Th1 inflammatory responses and antibiotic-refractory Lyme arthritis. Arthritis Rheum 2012; 64: 1497–1507. doi:10.1002/art.34383

[39] Steere AC, Klitz W, Drouin EE et al. Antibiotic-refractory Lyme arthritis is associated with HLA-DR molecules that bind a Borrelia burgdorferi peptide. J Exp Med 2006; 203: 961–971. doi:10.1084/jem.20052471

[40] Iliopoulou BP, Guerau-de-Arellano M, Huber BT. HLA-DR alleles determine responsiveness to Borrelia burgdorferi antigens in a mouse model of self-perpetuating arthritis. Arthritis Rheum 2009; 60: 3831–3840. doi:10.1002/art.25005

[41] Crowley JT, Drouin EE, Pianta A et al. A Highly Expressed Human Protein, Apolipoprotein B-100, Serves as an Autoantigen in a Subgroup of Patients With Lyme Disease. J Infect Dis 2015; 212: 1841–1850. doi:10.1093/infdis/jiv310

[42] Crowley JT, Strle K, Drouin EE et al. Matrix metalloproteinase-10 is a target of T and B cell responses that correlate with synovial pathology in patients with antibiotic-refractory Lyme arthritis. J Autoimmun 2016; 69: 24–37. doi:10.1016/j.jaut.2016.02.005

[43] Pianta A, Drouin EE, Crowley JT et al. Annexin A2 is a target of autoimmune T and B cell responses associated with synovial fibroblast proliferation in patients with antibiotic-refractory Lyme arthritis. Clin Immunol 2015; 160: 336–341. doi:10.1016/j.clim.2015.07.005

[44] Steere AC, Gross D, Meyer AL et al. Autoimmune mechanisms in antibiotic treatment-resistant lyme arthritis. J Autoimmun 2001; 16: 263–268. doi:10.1006/jaut.2000.0495

[45] Sulka KB, Strle K, Crowley JT et al. Correlation of Lyme Disease-Associated IgG4 Autoantibodies With Synovial Pathology in Antibiotic-Refractory Lyme Arthritis. Arthritis Rheumatol 2018; 70: 1835–1846. doi:10.1002/art.40566

[46] Kalish RA, Kaplan RF, Taylor E et al. Evaluation of study patients with Lyme disease, 10–20-year follow-up. J Infect Dis 2001; 183: 453–460. doi:10.1086/318082

[47] Schoen RT, Aversa JM, Rahn DW et al. Treatment of refractory chronic Lyme arthritis with arthroscopic synovectomy. Arthritis Rheum 1991; 34: 1056–1060. doi:10.1002/art.1780340817

[48] Horton DB, Taxter AJ, Davidow AL et al. Intraarticular Glucocorticoid Injection as Second-line Treatment for Lyme Arthritis in Children. J Rheumatol 2019; 46: 952–959. doi:10.3899/jrheum.180829

[49] Nimmrich S, Becker I, Horneff G. Intraarticular corticosteroids in refractory childhood Lyme arthritis. Rheumatol Int 2014; 34: 987–994. doi:10.1007/s00296-013-2923-9

Dieses Dokument wurde zum persönlichen Gebrauch heruntergeladen. Vervielfältigung nur mit Zustimmung des Verlages.