

# Ultraschalluntersuchungen in der Kinderrheumatologie

## Teil 2: Das Sprunggelenk und der Fuß

### Autoren

Daniel Windschall<sup>1,2</sup>, Johannes Roth<sup>3</sup>

### Institute

- 1 Klinik für Kinder- und Jugendrheumatologie, Rheumatologisches Kompetenzzentrum Nordwestdeutschland, St. Josef-Stift Sendenhorst, Sendenhorst
- 2 Medizinische Fakultät Universität Halle-Wittenberg
- 3 Pädiatrische Rheumatologie, Kantonsspital Luzern und Winterthur, Luzern/Winterthur, Schweiz

### Schlüsselwörter

Kinderrheumatologie, Ultraschall, Sprunggelenk

### Bibliografie

arthritis + rheuma 2023; 43: 183–194

DOI 10.1055/a-2052-9698

ISSN 0176-5167

© 2023. Thieme. All rights reserved.

Georg Thieme Verlag KG, Rüdigerstraße 14, 70469 Stuttgart, Germany

### ZUSAMMENFASSUNG

Insbesondere in der komplexen anatomischen Region eines kindlichen Sprunggelenkes und Fußes profitieren Sicherheit und Genauigkeit bei der Diagnosestellung einer rheumatischen Entzündung vom Ultraschall in Ergänzung zum klinischen Befund. Mehrere Studien der letzten Jahre konnten für diese Region die Überlegenheit des Ultraschalls gegenüber der klinischen Untersuchung nachweisen. Mit zunehmendem Einsatz des Gelenk ultraschalls verbessern sich die diagnostischen Möglichkeiten bei der Diagnosestellung, Abgrenzung und im Verlaufsmoitoring kindlich rheumatischer Erkrankungen. So können entzündliche Gelenkveränderungen und Sehnenbeteiligungen hervorragend differenziert und im Verlauf kontrolliert werden. Neben den typischen sonografischen Zeichen einer Gelenkentzündung lassen sich im Bereich der Sprunggelenke und Füße auch rheumatische Sehnnenscheidenentzündungen, Sehnenansatzentzündungen und Schleimbeutelentzündungen sicher nachweisen. Wichtige Differenzialdiagnosen können sonografisch ausgeschlossen oder bestätigt werden. Die zunehmende Standardisierung erhöht die Zuverlässigkeit dieser bedienerabhängigen Bildgebungstechnik und hilft bei der praktischen Durchführung, Beurteilung und Quantifizierung der pathologischen Befunde.

Wenn es eine Gelenkregion gibt, die geradezu für die Ultraschalluntersuchung gemacht wurde, so ist es die Fuß- und Sprunggelenksregion. Sie stellt ein komplexes anatomisches Gebiet dar, das aus mehreren Gelenken sowie zahlreichen Sehnen und Entesen besteht, die alle von entzündlichen Veränderungen im Rahmen der juvenilen idiopathischen Arthritis (JIA) betroffen sein können [1, 2]. Das Sprunggelenk ist das am zweithäufigsten betroffene Gelenk bei der JIA, was die Relevanz weiter unterstreicht [3]. Auch unter differenzialdiagnostischen Aspekten spielt die Ultraschalluntersuchung des Sprunggelenks und Fußes eine wichtige Rolle. Sie kann am „Point of Care“ die klinische Beurteilung verbessern und eine detaillierte Diagnose in Echtzeit liefern.

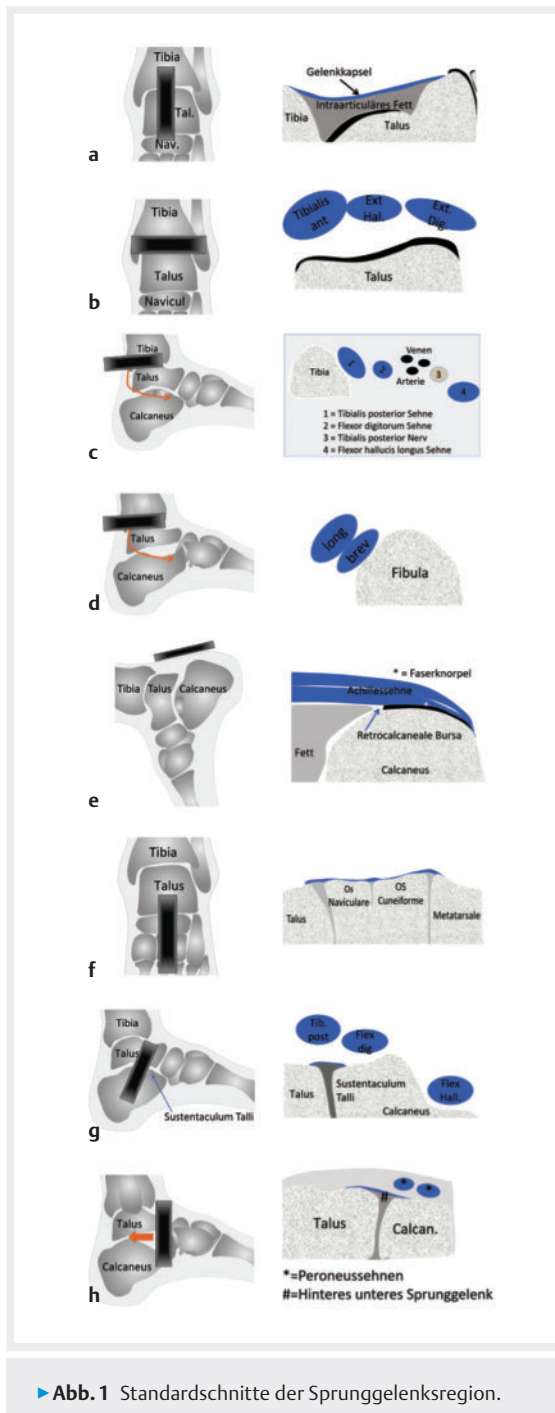
Bei der JIA ist eine hohe Variabilität der entzündeten Strukturen (Synovitis, Tenosynovitis und Enthesitis) in der Sprunggelenksregion zu beobachten. In einer Studie hatte die Mehrheit der oligoartikulären JIA-Patienten mit klinisch geschwollenen Sprunggelenken keine Synovitis, sondern eine Tenosynovitis [1]. Dies könnte erklären, warum es nach intraartikulären Sprunggelenksinjektionen 2-mal so häufig zu frühen Rezidiven kommt wie am Kniegelenk [3].

Angesichts der Komplexität der Sprunggelenksregion ist es hilfreich, eine gute Vorstellung der Anatomie zu haben und wichtige Referenzpunkte vor dem Aufsetzen des Schallkopfes zu palpieren.

### Positionierung des Patienten und Standardschnitte

Für Erwachsene sind Standardschnitte publiziert [4]. Die pädiatrische Standardisierung hat dagegen erst in jüngerer Zeit begonnen, nach ersten Empfehlungen für das Tibio-talargelenk [5] sind mittlerweile Standardschnitte für die gesamte Sprunggelenksregion einschließlich eines Scoring-Systems pathologischer Befunde publiziert [6, 7]. Es ist wichtig zu beachten, dass diese Standardschnitte nicht als statische Positionen gedacht sind. Stattdessen stellen sie einen Ausgangspunkt für die Untersuchung dar und es ist wichtig, den Schallkopf über den gesamten Gelenkbereich zu führen, und auch das Gelenk selbst zu bewegen.

Das Sprunggelenk und der Fuß werden sonografisch üblicherweise im Liegen untersucht, insbesondere jüngere Kinder können aber auch auf dem Schoß der Eltern sitzen. Angesichts des relativ komplexen Untersuchungsangangs zur



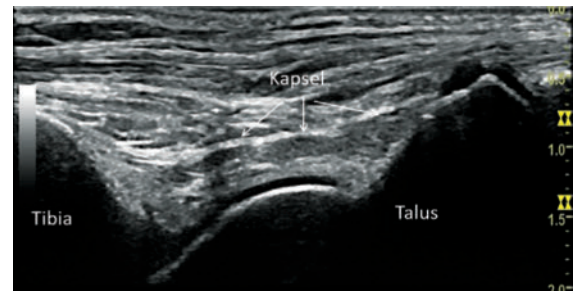
► **Abb. 1** Standardschnitte der Sprunggelenksregion.

Erfassung der verschiedenen synovialen Recessi und Sehnen ist eine kontinuierliche Anpassung der Fußposition im Verlauf der Untersuchung nötig. Bei der nun folgenden Beschreibung der Standardschnitte wird das untere Sprunggelenk (Subtalargelenk) separat diskutiert.

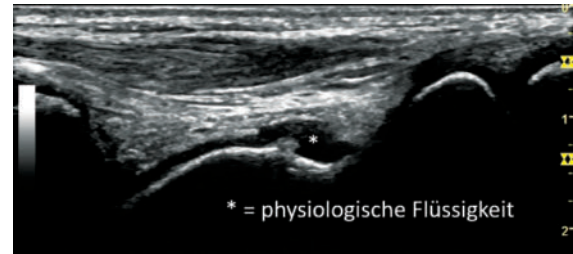
Die folgenden Standardschnitte werden jeweils im B-Mode und Doppler-Mode durchgeführt (► **Abb. 1**).

### Vorderer Längs- und Querschnitt

Diese Schnitte untersuchen das Tibiotalgelenk und die vorderen Sehnen und erfolgen in einer Plantarflexion ent-

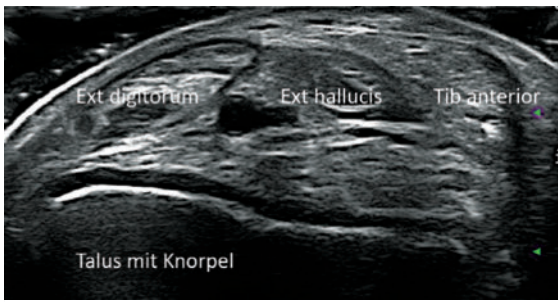


► **Abb. 2** Längsschnitt Tibiotalgelenk mit Gelenkkapsel.

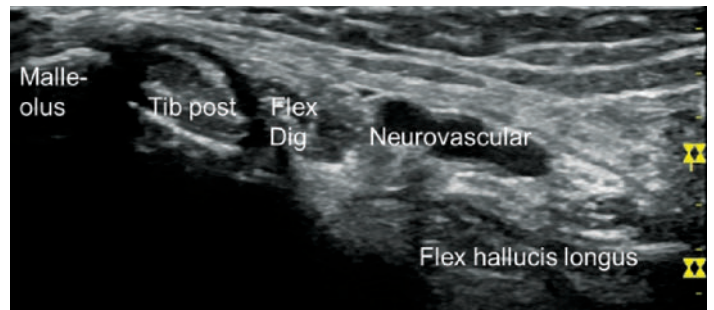


► **Abb. 3** Geringe physiologische Flüssigkeitsmenge (\*).

weder durch eine Positionierung des Fußes auf der Untersuchungsfläche mit dem Kniegelenk in Beugung oder mit gestrecktem Bein und einer Plantarflexion durch die zweite Hand des Untersuchers. Letztere Position hat den Vorteil, dass das Tibiotalgelenk während der Beurteilung bewegt werden kann, was zur Klärung einer möglichen Pathologie beitragen kann. Für das Gelenk selbst ist es einfacher, in der Längsansicht zu beginnen und den Schallkopf entlang der distalen Tibia und des Talus zu führen. Je nach Größe des Schallkopfes und dem Alter des Kindes ist es wichtig, die gesamte Taluskuppel mit dem Knorpel darüber und auch den distalen Talus mit dem Talonavikalgelenk darzustellen. Für die Tibia reicht es, den distalen Anteil zu visualisieren. Neben den knöchernen Referenzstrukturen ist die Darstellung der Gelenkkapsel wichtig. Sie ist normalerweise als fibrilläre Struktur gut sichtbar, die von der Tibia zum distalen Talus verläuft (► **Abb. 2**). Unterhalb der Gelenkkapsel und bereits intraartikulär befindet sich Bindegewebe einschließlich Fett. Dieses intraartikuläre Fett ist dennoch extrasynovial und Doppler-Signale, die in diesem Bereich gesehen werden, können physiologisch sein. Bei einem gesunden Gelenk ist in der Regel nur eine geringe Menge Flüssigkeit im Winkel zwischen Tibia und Talus zu sehen. Eine lokale, physiologische Flüssigkeitsansammlung distal des Knorpels ist ebenfalls häufig (► **Abb. 3**). Diese Flüssigkeit erstreckt sich nicht über die gesamte Breite des Gelenks, was im Querschnitt dargestellt werden kann. Sobald die knöchernen Orientierungspunkte und insbesondere der Knorpel gut sichtbar sind, sollte der Schallkopf nach medial und lateral bewegt werden, um die gesamte Breite des Tibiotalgelenks abzudecken.



► **Abb. 4** Transversalschnitt Tibiotalgelenk mit den vorderen Sehnen.



► **Abb. 5** Sprunggelenkssehnen medial.

Normdaten zur Knorpeldicke des Talarknorpels wurden publiziert [8]. Die Dicke wurde im anterioren Längsschnitt zwischen dem 1. und 2. Mittelfußknochen beurteilt. Die Messung erfolgt 5 mm vom Ende des Talusknorpels in proximaler Richtung senkrecht zur Knochenoberfläche [8]. Basierend auf diesen Daten würde das 95 %-Konfidenzintervall bei Jungen 0,8–1,6 mm im Alter von 8 Jahren umfassen und auf 0,4 bis 1,4 mm im Alter von 16 Jahren abnehmen. Bei Mädchen würden die entsprechenden Werte 0,7–1,4 mm im Alter von 8 Jahren betragen und auf 0,4 bis 1,2 mm im Alter von 16 Jahren abnehmen.

Nach der Längsbeurteilung wird die Sonde in Querrichtung positioniert, am einfachsten mit Visualisierung des von Knorpel überdeckten Talus – danach wird der Schallkopf nach proximal und distal bewegt (► **Abb. 4**). Im Querschnitt werden von medial nach lateral die Tibialis-anterior-, Musculus-extensor-hallucis-longus-, Musculus-extensor-digitorum-Sehne sowie die Peroneus-tertius-Sehne beurteilt, wobei letztere nur bei 80 % der Menschen existiert. Eine Eselsbrücke zur Erinnerung an die Sehnen (mit Ausnahme des Peroneus tertius) ist: Tom (Tib post) hates (Extensor Hallucis Longus) Dick (Extensor Digitorum). Bei der Darstellung der Sehnen ist es wichtig, Anisotropie zu vermeiden und zu beachten, dass der myotendinöse Übergang sehr variabel sein kann. Bei manchen Menschen ist er relativ distal gelegen, insbesondere für die Sehne des M. extensor hallucis longus, und der die Sehne umgebende Muskel sollte nicht mit einer hypertrophen Synovialis verwechselt werden.

### Medialer Längs- und Querschnitt

Die Beurteilung des medialen Sprunggelenks hat folgende Ziele: die Darstellung der Sehnen und ihrer Entesen, des neurovaskulären Bündels sowie die Beurteilung des medialen Aspekts des Subtalargelenks (ausführlich im Abschnitt zum Subtalargelenk besprochen).

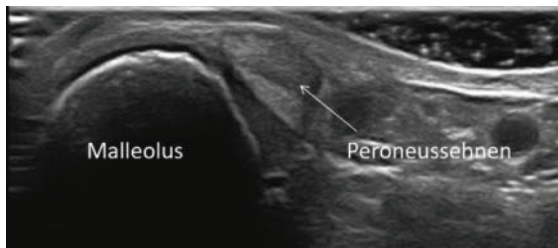
Es kann entweder mit dem Längs- oder dem Transversalschnitt begonnen werden, pathologische Befunde müssen jedoch in der 2. Ebene bestätigt werden. Von anterior nach posterior zeigen sich die Tibialis-posterior-Sehne, Flexor-digitorum- und Flexor-hallucis-longus-Sehne (► **Abb. 5**). Zwischen Flexor digitorum und Flexor hallucis

longus befindet sich das neurovaskuläre Bündel bestehend aus der A. tibialis posterior, dem N. tibialis und mehreren Venen. Eine Merkhilfe ist Tom (Tib Post), Dick (Flexor Digitorum) and (Arterie) the very (Vene) nervous (Nerv) Harry (Flexor Hallucis Longus).

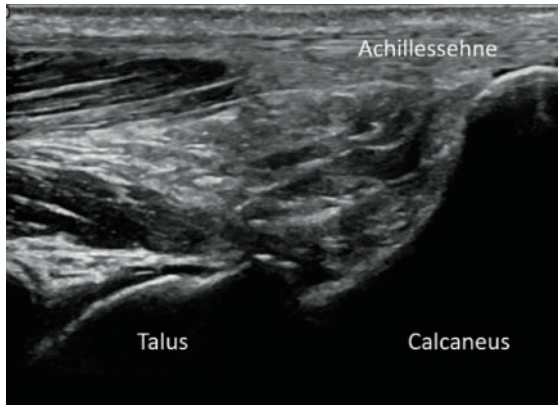
Wenn man zum Scannen dieser Region den Längsansatz wählt, wird die Sonde direkt hinter dem Innenknöchel positioniert und nachdem die Tibialis-posterior-Sehne dargestellt wurde, langsam nach hinten bewegt, um die anderen Strukturen zu identifizieren. Es kann schwierig sein, genau zu wissen, welche Sehne zu einem bestimmten Zeitpunkt untersucht wird, weshalb viele Untersucher den transversalen Zugang bevorzugen, der es ermöglicht, alle 3 Sehnen sowie das neurovaskuläre Bündel gleichzeitig darzustellen. Die Sonde wird auf Höhe des Innenknöchels quer positioniert und leicht nach hinten geneigt. Es ist sehr hilfreich, das Bein/den Fuß nach außen zu drehen, um es mit dem medialen Knöchel nach oben fast flach auf der Untersuchungsliege zu platzieren. Eine Pronation des Knöchels/Fußes kann ebenfalls hilfreich sein. Ähnlich wie bei den vorderen Sehnen kann der myotendinöse Übergang, insbesondere der Sehne des M. flexor hallucis, ziemlich distal liegen. Die Insertion der Tibialis-posterior-Sehne ist klinisch am relevantesten und muss sowohl in Querschnitt als auch in Längsansicht beurteilt werden. Diese Sehne hat mehrere Insertionen an der medialen, plantaren und lateralen Seite des Fußes und nur einige ihrer Fasern setzen am Os naviculare an. An der Insertion in das Os naviculare können zusätzliche Ossifikationszentren vorhanden sein. An verschiedenen Stellen, insbesondere wenn die Tibialis-posterior-Sehne nahe am Knochen verläuft, kann eine dreieckige Flüssigkeitsansammlung zwischen Sehne und Knochen beobachtet werden, die die Sehne nicht komplett umschließt. Sie ist typischerweise völlig echofrei und zeigt keine Synovialhypertrophie. Dieser physiologische Befund sollte nicht mit einer Tenosynovitis verwechselt werden.

### Lateraler Längs- und Querschnitt

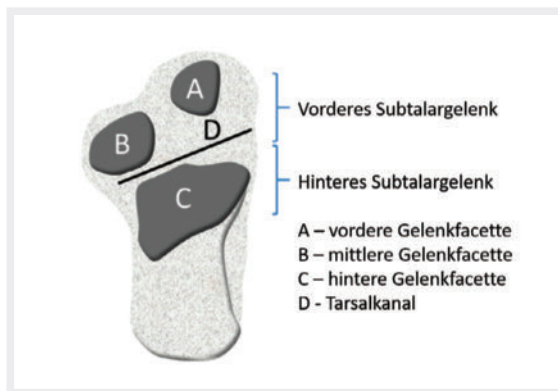
Die Beurteilung des lateralen Sprunggelenks hat zum Ziel, die Peroneusehnen und ihre Entesen und den lateralen Aspekt des Subtalargelenks (ausführlich im Abschnitt zum Subtalargelenk besprochen) zu beurteilen. Ähnlich wie bei der Beurteilung des medialen Sprunge-



► **Abb. 6** Laterale Sehnen Sprunggelenk.



► **Abb. 7** Ansicht von posterior mit Achillessehne, Tibiotalar- und Subtalargelenk.



► **Abb. 8** Schematische Darstellung der verschiedenen Komponenten des unteren Sprunggelenks mittels der Vogelperspektive auf den Kalkaneus.

lenks können die Sehnen anfänglich entweder in Längs- oder Queransicht dargestellt werden, aber die Pathologie muss in einer 2. Ebene bestätigt werden. Die Sehnen der Peroneus-brevis- und Peroneus-longus-Muskeln haben eine gemeinsame Sehnenscheide und verlaufen posterior zum Außenknöchel. Die Peroneus-brevis-Sehne liegt normalerweise näher am Knochen; dies kann jedoch variieren und eine andere zuverlässige Methode besteht darin, den Schallkopf nach proximal zu bewegen – die Peroneus-brevis-Sehne geht dabei als erstes in den Muskel über, weil ihr Muskel-Sehnen-Übergang weiter distal als der der Peroneus-longus-Sehne liegt. Als zusätzlicher Muskel und

Sehne ist der Peroneus quartus bei 10–20% der Menschen nachweisbar. Beim Transversalschnitt wird der Schallkopf auf Höhe des Außenknöchels quer aufgesetzt und leicht nach hinten geneigt (► **Abb. 6**). Es ist sehr hilfreich, das Bein/den Fuß möglichst nach innen zu drehen, um es mit dem seitlichen Sprunggelenk nach oben flach auf die Untersuchungsliege zu legen und das Sprunggelenk zusätzlich zu supinieren. Der Untersucher folgt den Sehnen nach distal, die sich gegen den Uhrzeigersinn um den Malleolus winden. Distal wird auf der lateralen Seite des Kalkaneus ein Knochenvorsprung unterschiedlicher Größe sichtbar, das Tuberculum peroneale. An diesem Punkt divergieren die beiden Sehnen und es ist aufgrund ihrer unterschiedlichen Richtungen oft unmöglich, beide ohne Anisotropie in einem einzigen Bild darzustellen. Die Peroneus-brevis-Sehne kann distal bis zu ihrem Ansatz am 5. Mittelfußknochen verfolgt werden, die Peroneus-longus-Sehne kreuzt plantar nach medial.

### Posteriorer Längs- und Querschnitt

Von posterior werden die Achillessehne einschließlich ihrer Entese, die Bursa retrocalcanea, sowie das Tibiotalar- und Subtalargelenk untersucht. Die Achillessehne ist nicht von einer Sehnenscheide, sondern von einem Paratenon umgeben. Das Paratenon stellt eine elastische Hülle aus Kollagen-I- und -III-Fasern mit Synovialzellen dar, das ein Gleiten der Sehne ermöglicht [9]. Auf Höhe des hinteren Kalkaneus verläuft die Sehne proximal entlang des Knochens und tritt dann, im Fall des voll ausgereiften Knochens, durch eine echofreie Faserknorpelschicht hindurch, um weiter distal in die Kortikalis einzudringen. Bei jüngeren Kindern ist ein erheblicher Teil des hinteren Fersenbeins echofrei, was hyalinen Knorpel darstellt. Eine oberflächlichere Schicht ist allerdings echoarm und entspricht dem Faserknorpel, der im vollständig reifen Knochen echofrei erscheint. Diese oberflächliche Schicht aus echoarmem Knorpel wird zwischen 7 und 11 Jahren noch deutlicher, wenn die hintere knöcherne Kontur des primären Ossifikationszentrums des Fersenbeins ein wellenförmiges Aussehen hat. Um das Tibiotalar- und Subtalargelenk von posterior zu untersuchen, müssen die Schalltiefe deutlich erhöht, die Frequenz gesenkt und die Fokuspunkte für eine optimale Visualisierung verschoben werden. Es kann auch hilfreich sein, den Fuß in eine leichte Dorsalflexion zu bringen (► **Abb. 7**).

### Subtalargelenk

Das Subtalargelenk gliedert sich anatomisch in einen vorderen Teil, das Talokalkaneonavikulargelenk/vorderes unteres Sprunggelenk (VUS) und einen hinteren Teil, das Talokalkanealgelenk/hinteres unteres Sprunggelenk (HUS) (► **Abb. 8**).

Das VUS ist durch den Sinus tarsi und den Tarsalkanal mit mehreren starken Bändern innerhalb des Sinus tarsi vom HUS getrennt. Verschiedene sonografische Untersuchungstechniken sind publiziert [10]. Im Folgenden stel-

Dieses Dokument wurde zum persönlichen Gebrauch heruntergeladen. Vervielfältigung nur mit Zustimmung des Verlages.

len wir eine relativ einfache und zuverlässige Technik vor, die dennoch den gesamten Gelenksbereich hervorragend abbildet. Wichtig ist dabei auch die Vermeidung des medialen und lateralen Malleolus, weil diese zum einen eine gute Kopplung des Schallkopfes behindern und zum anderen bei jüngeren Kindern durch die relativ späte Ossifikation zu Verwechslungen mit Gelenkergüssen führen können.

### Vorderes Subtalargelenk

Das VUS wird zunächst durch den Scan des Talonavikulargelenks beurteilt, indem der Schallkopf bei der Untersuchung des Tibiotalgelenkes einfach weiter nach distal verschoben wird. Es ist jedoch wichtig, den Schallkopf über dem Talonavikulargelenk nach medial und lateral zu bewegen, um keine Pathologie zu übersehen (► **Abb. 9**).

Der Schallkopf kann dann von medial in einem 45-Grad-Winkel positioniert werden, wobei er auf die Ferse zeigt und das andere Ende über dem Sustentaculum talli liegt, einem knöchernen Vorsprung des Kalkaneus. Das Sustentaculum talli kann auch direkt palpieren werden – dies hilft bei der Positionierung des Schallkopfes. Das VUS wird in diesem Schnitt also von medial beurteilt (► **Abb. 10**).

Das HUS wird hauptsächlich von lateral und auch von posterior beurteilt. Für die laterale Beurteilung ist es am einfachsten, den Schallkopf in einem 90-Grad-Winkel zur Fußsohle über dem Sinus tarsi zu positionieren, der durch Palpation leicht identifiziert werden kann. Der Schallkopf wird dann nach hinten bewegt, dabei ist zunächst die weitere Öffnung des Sinus tarsi zu erkennen, die sich dann zu einem schmalen Spalt zwischen Talus und Kalkaneus, dem HUS, verengt (► **Abb. 11**).

### Mittelfuß Längs- und Querschnitt

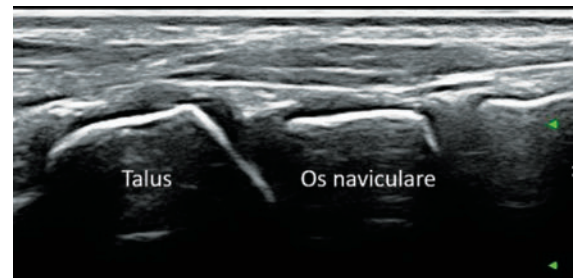
Der Mittelfuß wird von dorsal beurteilt, indem der Schallkopf mittig im Längsschnitt platziert und dann nach medial und lateral verschoben wird.

### Plantarer Längsschnitt

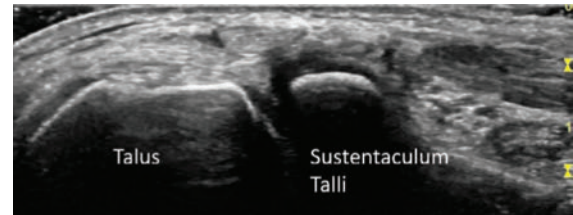Dieser Schnitt dient vor allem der Beurteilung der Plantarfaszie. Das Hauptbündel der Faszie liegt medial und entsprechend sollte der Schallkopf positioniert werden. Der Patient kann sich in Bauchlage befinden, aber auch auf der Seite liegen oder der Untersucher kann einfach den Fuß eines Kindes halten, selbst wenn es auf dem Schoß eines Elternteils sitzt. Aufgrund des relativ dicken Fettpolsters über dem Kalkaneus muss die Frequenz möglicherweise gesenkt werden, um die fibrilläre Plantarfaszie zu identifizieren, die – je nach Alter des Kindes – in vollständig verknöcherten Knochen oder Knorpel ansetzt. Die normale Dicke beträgt bis zu 4 mm.

### Zehen Längs- und Querschnitt

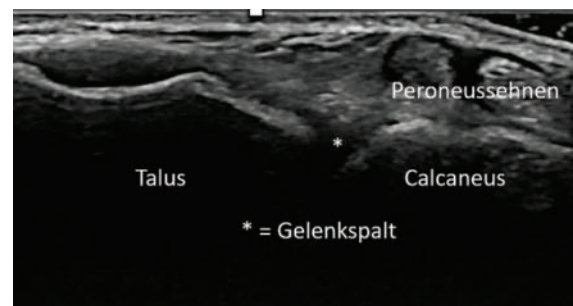
Die Zehen werden in Längs- und Queransicht hauptsächlich von dorsal beurteilt. Bei pathologischen Befunden



► **Abb. 9** Talonavikulargelenk im Längsschnitt.



► **Abb. 10** Vorderes unteres Sprunggelenk von medial.



► **Abb. 11** Hinteres unteres Sprunggelenk von lateral.

kann die plantare Beurteilung manchmal hilfreich sein. Die MTP- und IP-Gelenke zeigen die Knochenkontur mit altersabhängig unterschiedlichem Knorpelanteil. Besonders im MTP 1 und 2 ist oft eine kleine Menge physiologischer Flüssigkeit und eine Ausweitung des Recessus zu sehen. Der Recessus synovialis erstreckt sich nach proximal und deswegen sollte der Schallkopf zu  $\frac{2}{3}$  proximal und  $\frac{1}{3}$  distal vom Gelenkspalt positioniert werden.

## Sonoanatomie/Ossifikation beim Gesunden

Aus bildgebender Sicht ist zu beachten, dass je nach Alter des Kindes ein erheblicher Teil des späteren Knochens bzw. des knöchernen Anteils einer Enthese noch aus hyalinem Knorpel sowie Faserknorpel besteht (im Fall der Enthese) und daher hypo- oder echofrei erscheint [11]. Die Ossifikation der distalen Tibia und Fibula beginnt früh mit den sekundären Ossifikationszentren in beiden Epiphysen, die im 2. Lebensjahr auftreten. Die Verknöcherung im Bereich des medialen und lateralen Malleolus ist allerdings erst im Alter von 12 Jahren abgeschlossen [12].

Die Ossifikation der Knöchel- und Fußknochen beginnt im Talus, Kalkaneus und Kuboid bereits intrauterin. Beim Kalkaneus kann das Sustentaculum talli bis zum Schulkindalter erhebliche Knorpelmengen aufweisen, was von einem Erguss aus dem Subtalargelenk unterschieden werden muss. Am hinteren Kalkaneus ist eine variable Menge an hyalinem Knorpel vorhanden und das Hauptossifikationszentrum zeigt während der Reifung deutliche Veränderungen [13]. Darüber hinaus bildet sich ein sekundäres Ossifikationszentrum am Ansatz der Achillessehne, das physiologisch fragmentiert sein kann.

Im Gegensatz zu diesen 3 Knochen beginnt die Verknöcherung des Os naviculare erst später, etwa ab dem 4. Lebensjahr, und die Ossifikation der Keilbeine beginnt zwischen dem 1. und 4. Lebensjahr.

Die Zehen zeigen ein den Fingern sehr ähnliches Ossifikationsmuster. Die Diaphyse ist bei der Geburt vollständig verknöchert, wobei Metaphyse und Epiphyse aus hyalinem Knorpel bestehen. Sekundäre Ossifikationszentren entwickeln sich innerhalb der Epiphyse und befinden sich bei allen Zehen in der proximalen Epiphyse. Im Gegensatz dazu liegt das sekundäre Ossifikationszentrum der Mittelfußknochen in der distalen Epiphyse, mit Ausnahme des ersten Mittelfußknochens, wo es in der proximalen Epiphyse zu finden ist.

Der proximale 5. Mittelfußknochen ist der Ort des Ansatzes der Peroneus-brevis-Sehne und auch der Peroneus-tertius-Sehne. Sein sekundäres Ossifikationszentrum an der Enthese kann physiologisch eine Fragmentierung aufweisen. Dies muss bei der Interpretation der Pathologie in diesem Bereich berücksichtigt werden [14].

Die Sesambeine, die typischerweise im plantaren Bereich von MTP 1 liegen, sind bei kleineren Kindern echofrei, da die Ossifikation noch nicht begonnen hat.

## Entzündliche Gelenkerkrankungen am Sprunggelenk und Fuß

Nach dem Kniegelenk ist das obere Sprunggelenk die am häufigsten von einer chronischen Gelenkentzündung betroffene Gelenkregion bei Kindern und Jugendlichen. Im Rahmen der juvenilen idiopathischen Arthritis (JIA), die durch eine mindestens 6 Wochen anhaltende Gelenkentzündung mit Beginn vor dem 16. Lebensjahr definiert ist, tritt eine Sprunggelenkbeteiligung insbesondere bei der Unterform der Oligoarthritis häufig bereits zu Beginn der Erkrankung in Erscheinung. Auch bei allen anderen Unterformen der JIA kann die Entzündung der Sprunggelenke eine große Rolle spielen. Neben der Beteiligung der oberen und unteren Sprunggelenkanteile zeigen sich am Fuß auch Entzündungen der Mittelfuß- und Zehengelenke. Bei Kindern mit der Unterform einer Psoriasisarthritis, aber auch einer Oligoarthritis sieht man auch die klassische Zehen-

manifestation einer Daktylitis. Für die JIA-Kategorie der Enthesitis-assoziierten Arthritis ist eine Beteiligung der Mittelfußregion (Tarsitis) sowie des Achillessehnen- und Plantarfazienansatzes typisch. Eine weitere Bedeutung als Ursache haben andere infektassoziierte Gelenkentzündungen wie reaktive Arthritiden z. B. nach Enteritis oder Urethritis oder auch die septische Arthritis zum Beispiel durch eine Infektion mit *Staphylococcus aureus*.

Ausgehend von umgebenden Knochen- oder Hautinfektionen kann es ebenfalls zu einer Mitbeteiligung der Gelenkstrukturen in der Fußregion kommen. Kinder und Jugendliche mit rheumatischen Gelenkerkrankungen wie der JIA müssen frühzeitig identifiziert werden, da die Erkrankung potenziell zu einer dauerhaften Gelenkschädigung mit bleibender chronischer Behinderung führen kann. Die septische Arthritis gilt als rheumatologischer Notfall, da sie unbehandelt sehr rasch zu einer Gelenkdestruktion führt.

Eine frühzeitige, spezialisierte Behandlung ist eine notwendige Voraussetzung für ein gutes Langzeitergebnis. Nicht immer kann die Diagnose klinisch gestellt werden und das Ausmaß der Erkrankung ausreichend durch die physikalische Untersuchung abgeklärt werden. Bei Kindern und Jugendlichen mit unklaren klinischen Befunden ermöglicht der Ultraschall eine differenzierte Betrachtung der Gelenk-, Sehnen-, und anderen Weichteilstrukturen. Auch die Knochen- und Knorpeloberfläche kann sehr gut beurteilt werden. Die Ultraschall Task Force der OMERACT-Gruppe (Outcome Measures in Rheumatology and Clinical Trials) hat auch für Kinder und Jugendliche Definitionen der Gelenkentzündung im Ultraschall erarbeitet [15]. Ein wesentlicher Aspekt ist dabei die Differenzierung von physiologischen und pathologischen Befunden am Gelenk. So stellt zum Beispiel die intrasynoviale Vaskularisation ein wichtiges Unterscheidungskriterium dar [15, 16]. Das stoffwechselintensive kindliche Gelenk zeigt in der Sonografie häufig einen physiologischen intra- und periartikulären Blutfluss, der nicht als Synovialitis fehlinterpretiert werden sollte. Lediglich Blutgefäße, die sich eindeutig innerhalb der synovialen Hypertrophie zeigen, sollten für die Diagnose und Entzündungsaktivität in Betracht gezogen werden [17].

Neben den sonografischen Zeichen einer akuten Gelenkentzündung, wie dem Erguss, der synovialen Hypertrophie oder der intrasynovialen Hypervaskularisation, können bei Kindern und Jugendlichen frühzeitig oberflächliche Knorpel- und Knochendestruktionen erfasst werden. Auch Wachstumsstörungen und insbesondere der bei Kindern mit juveniler idiopathischer Arthritis typischerweise auftretende Ossifikationsvorsprung kann sonografisch sehr gut nachgewiesen werden.

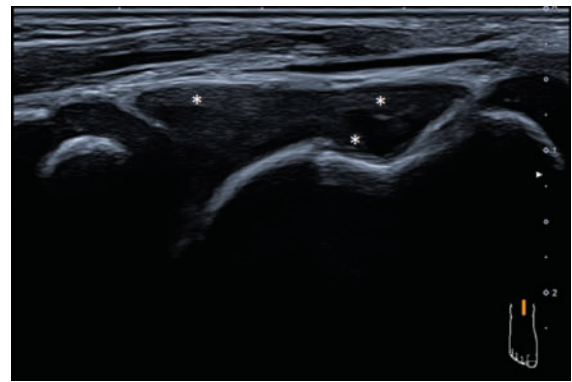
Entzündungen der Sehnen und Sehnenansätze sowie auch Sehnencheidenentzündungen sind mittels Ultraschall oft besser darstellbar als im MRT [18, 19]. So zeigen sich so-

nografische Zeichen einer inhomogenen Verdickung und Echogenitätsveränderung der Sehne oder des Sehnenansatzes, Exsudat in der Sehnenscheide (oder die Sehne umgebend im Falle von Sehnen ohne Sehnenscheide), Hypervaskularisation und begleitende Bursitiden. Auch sekundäre strukturelle Veränderungen wie (partielle) Sehnenrupturen sind exzellent darstellbar. Eine wichtige Bursa für den Entzündungsnachweis am Fuß ist die Bursa subachillea. Sehnenansatzentzündungen lassen sich typischerweise an der distalen Achillessehne sowie an der kalkanealen Plantarfaszie nachweisen. Diese können sowohl bei Überanspruchung als auch im Rahmen kindlich rheumatischer Erkrankungen wie zum Beispiel der JIA-Unterform der Enthesitis-assoziierten Arthritis (EAA) auftreten.

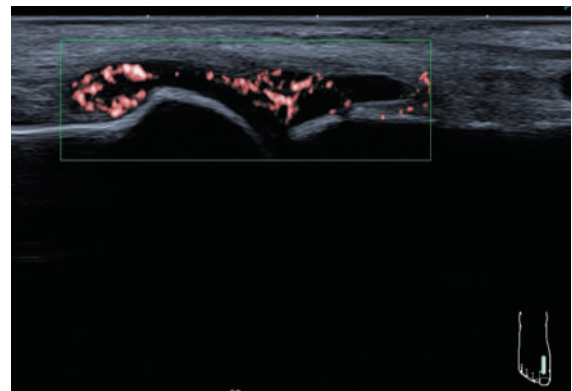
## Sonografischer Nachweis der Synovialitis

Die Membrana synovialis ist normalerweise eine sonografisch nicht direkt sichtbare Struktur. Bei einer Verdickung bzw. Hypertrophie kann diese im Ultraschall jedoch abgrenzbar werden, typischerweise als hypoechogenes Gewebe. Pathologisch handelt es sich eigentlich um eine Synovialhyperplasie, aber in der Ultraschallliteratur hat sich der Begriff Synovialhypertrophie durchgesetzt. Gelegentlich kann die Hypertrophie sehr ausgeprägt sein, sodass die Differenzierung zu einem echogeneren Erguss oder echogenem Fettgewebe Schwierigkeiten bereiten kann. Im Unterschied zu einem Erguss ist die synoviale Hypertrophie durch Druck mit dem Schallkopf in der Regel nicht verschieblich. Ein sehr hilfreicher Aspekt der Ultraschalluntersuchung ist die Tatsache, dass das Gelenk während der Untersuchung bewegt werden kann. Durch die Bewegung lassen sich sowohl der bei kleineren Kindern reichlich vorhandene Knorpel vom Gelenkerguss als auch die Synovialhypertrophie von z. B. Fettgewebe differenzieren.

Mit hoch eingestellter Sensitivität (z. B. PRF 0,6–0,8 kHz) kann die hypertrophierte Synovialis mittels Farb- oder Powerdoppler durch eine entzündlich vermehrte Vaskularisation identifiziert werden. Allerdings lassen sich nicht in jeder Synovialisproliferation vermehrte Dopplersignale nachweisen. Grundsätzlich ist es sehr wichtig, den Bereich der Synovialisproliferation mit dem Schallkopf abzufahren, da Dopplerbefunde oft teilweise nur sehr lokal zu erfassen sind. Um eine Synovialitis im Ultraschall zu graduieren, sollten nur die Gefäße innerhalb der hypertrophierten Synovialis einbezogen werden, da auch außerhalb der Synovialis physiologische intraartikuläre Gefäße detektiert werden können. Nicht in jedem entzündeten Gelenk oder Standardschnitt lässt sich mittels der Gelenksonografie eine synoviale Hypertrophie nachweisen. Die Sensitivität ist im Allgemeinen sehr von der Schalltiefe abhängig und selbst bei verschiedenen Schnitten desselben Gelenkes muss die Dopplerfrequenz angepasst werden (► **Abb. 12**, ► **Abb. 13**).



► **Abb. 12** Ausgeprägte Synovialitis (\*) im Tibiotalgelenk mit synovialer Hypertrophie und Ergussbildung.

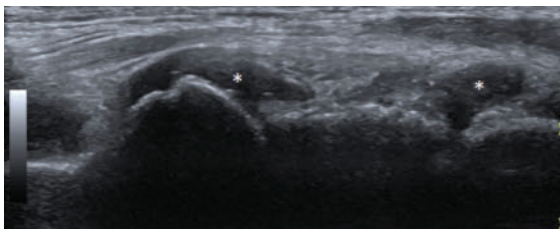


► **Abb. 13** Synovialitis im Großzehengrundgelenk mit Hypervaskularisation im Farbdoppler bei einer Patientin mit JIA (seropositive Polyarthrit).

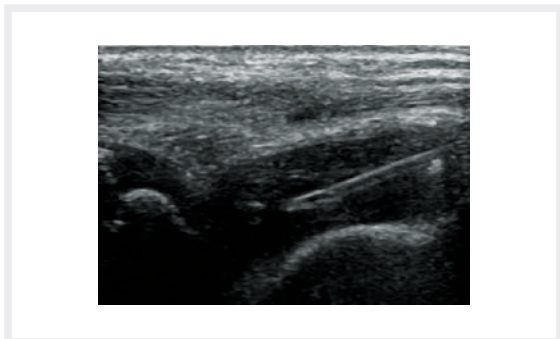
## Sonografischer Ergussnachweis

Bei Kindern und Jugendlichen zeigt sich in vielen Gelenkhöhlen physiologische Synovialflüssigkeit, die nicht als Entzündungszeichen fehlinterpretiert werden sollte. So kann man bei den meisten Kindern und Jugendlichen etwas physiologische echoarme Flüssigkeit zum Beispiel im oberen Sprunggelenk nachweisen.

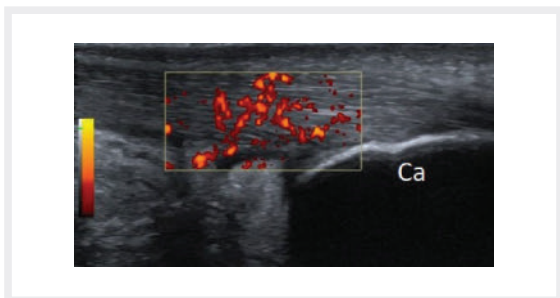
Bei einer Gelenkentzündung kommt es in der Regel zu einer deutlich vermehrten Flüssigkeitsbildung, die sich meistens als echofreie oder echoarme und verschiebliche Sonostruktur nachweisen lässt. Zur Abgrenzung des ebenfalls echoarmen kindlichen Knorpelgewebes hilft die echoreiche Knorpelgrenzlinie, die durch den akustischen Impedanzsprung zwischen Knorpelgewebe und Synovialflüssigkeit zustande kommt. Auch die meist runde und glatte Oberfläche des Knorpels, die in vielen Gelenkregionen parallel zum Ossifikationszentrum verläuft, hilft bei der Differenzierung. Wie oben bereits ausgeführt kann auch die Bewegung des Gelenkes während der Untersuchung äußerst hilfreich sein. Die Echogenität eines Ergusses kann sich bei Chronifizierung verändern und echoreicher bei Organisation des Ergusses werden. Die Echogenität eines Ergusses lässt keine sicheren Rückschlüsse auf



► **Abb. 14** Synovialitis (\*) im TN- sowie im CN-Gelenk bei juveniler idiopathischer Arthritis.



► **Abb. 15** Punktion des oberen Sprunggelenkes bei juveniler idiopathischer Arthritis unter Ultraschallführung.

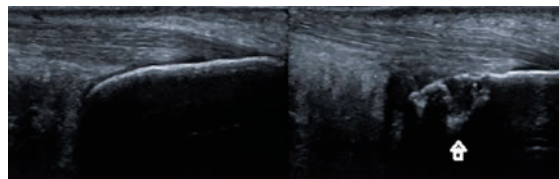


► **Abb. 16** Deutliche Enthesitis mit Verdickung des Achillessehnenansatzes am Kalkaneus (Ca) und Hypervaskularisation im Power-Doppler bei Enthesitis-assoziiierter Arthritis.

eine septische, rheumatische oder traumatische Ursache zu (► **Abb. 14**, ► **Abb. 15**).

## Sonografischer Nachweis der Enthesitis

Eine Enthesitis zeigt sich vor allem bei Kindern und Jugendlichen mit den JIA-Subtypen der Enthesitis-assoziierten Arthritis, der Psoriasisarthritis oder undifferenzierten Arthritis. Typische sonografische Zeichen sind eine Veränderung der homogenen fibrillären Sehnenstruktur sowie eine Verdickung des Sehnenansatzes. Bei einigen Sehnenansatzentzündungen zeigen sich auch begleitende Bursitiden der benachbarten Bursen wie zum Beispiel der Bursa subachillea oder Bursa infrapatellaris profunda im Kniegelenk. Der betroffene Sehnenansatz zeigt in der Regel eine deutliche Hypervaskularisation, die von der physiologischen Seh-



► **Abb. 17** Erosive Veränderungen (Pfeil) bei chronischer Enthesitis am Kalkaneus im Rahmen einer Enthesitis-assoziierten Arthritis im Seitenvergleich.

nenansatzdurchblutung bei Kindern abgegrenzt werden muss. Bei jüngeren Kindern geht der Sehnenansatz noch in den Knorpelanteil des Kalkaneus über. Hier zeigt sich bei jüngeren Kindern oft noch eine höhere Vaskularisation in der Sonografie. Sekundäre Veränderungen wie Verkalkungen und Enthesophyten, die im Erwachsenenalter häufig auftreten, scheinen im Kindesalter eher seltener zu sein (► **Abb. 16**).

Erste Publikationen zu sonografischen Normbefunden und Pathologien der Entesen von Kindern und Jugendlichen wurden in den letzten Jahren publiziert [18–20].

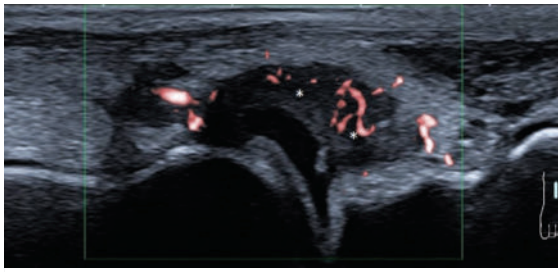
## Sonografischer Nachweis von Knochen- und Knorpelschädigung

Neben den sonografischen Zeichen einer akuten Gelenkentzündung können auch bei Kindern und Jugendlichen frühzeitig oberflächliche Knorpel- und Knochendestruktionen sonografisch nachgewiesen werden (► **Abb. 17**). Diese lassen sich in der hochauflösenden Sonografie sicherer als in der Röntgenbildgebung nachweisen. Erosive oder osteophytische Veränderungen sollten immer in 2 unterschiedlichen Schnittebenen dargestellt und dokumentiert werden. Insbesondere bei der Ossifikation des kindlichen Knorpels kommen sehr unregelmäßige knöcherne Konturen zur Darstellung, die nicht als Knochenläsionen fehlinterpretiert werden dürfen. Die Darstellung des kindlichen Gelenkknorpels war Inhalt mehrerer Studien bei gesunden Kindern sowie auch bei Kindern und Jugendlichen mit JIA. Hierzu gibt es auch für die Fußregion sonografische Normwerte [8, 16, 21]. Die Knorpeldicke des Gelenkknorpels lässt sich in der Sonografie vergleichbar zuverlässig wie im MRT ausmessen [22]. Allerdings ist zu bedenken, dass die Messgenauigkeit insbesondere bei jüngeren Kindern durch die unregelmäßig geformten epiphysären Ossifikationszentren sehr variabel sein kann. Außerdem kann es im Rahmen der JIA zu einer Akzeleration der Ossifikation kommen, die sich bei einigen Kindern auch im Bereich der Fußwurzelknochen nachweisen lässt.

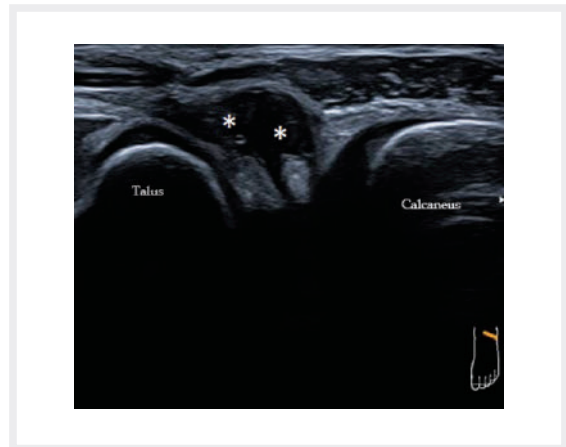
## Praktisches Vorgehen bei Verdacht auf Beteiligung der Sprunggelenke und Füße

Zum Nachweis einer oberen Sprunggelenkarthritis eignen sich bei allen Kindern und Jugendlichen die ventralen und



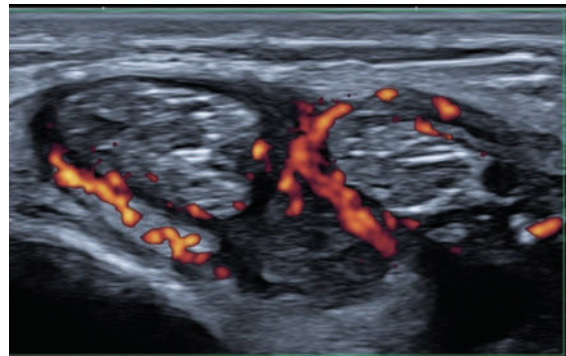


► **Abb. 18** Synovialitis (\*) im Talonavikulargelenk mit synovialer Hypervaskularisation.



► **Abb. 19** Synovialitis (\*) im lateralen Subtalargelenk (Sinus tarsi) mit Ergussbildung.

dorsalen Standardschnittebenen des vorderen tibiotalaren und hinteren tibiotalaren Longitudinalschnittes. Pathologische Befunde sollten immer in einer 2. Ebene bestätigt werden. Für die Beteiligung des unteren Sprunggelenkes liegen die oben beschriebenen Standardebenen zum Talonavikulargelenk und Subtalargelenk vor (► **Abb. 18**, ► **Abb. 19**). Sehr häufig zeigen sich bei Kindern und Jugendlichen mit einer JIA auch Sehnnenscheidenentzündungen der Tibialis-posterior- und Flexor-digitorum-Sehnen in der medialen Region sowie der Peroneus-Sehnen auf der lateralen Seite der Sprunggelenkregion, die durch die entsprechenden und oben beschriebenen Standardebenen erfasst werden sollten (► **Abb. 20**). Im Rahmen einer Polyarthrititis sieht man auch häufiger eine Beteiligung der ventralen Strecksehnen, die durch den ventralen Transversalschnitt sehr sicher erfasst werden können. Die nordamerikanische Ultraschallgruppe der CARRA hat kürzlich einen zeitsparenden Vorschlag für eine standardisierte Ultraschalluntersuchung des Sprunggelenkes bei Arthritis publiziert [23]. Nicht selten zeigt sich im Rahmen einer Polyarthrititis und Enthesitis-assoziierten Arthritis die Beteiligung der kleinen Mittelfußgelenke, die insbesondere bei der Polyarthrititis klinisch silent betroffen sein können. Hier lohnt sich ein Screening mittels der oben beschriebenen dorsalen Längsschnitte über dem Mittelfuß. Auch die Zehengrundgelenke sollten bei einer Polyarthrititis sonografisch gescreent werden. In den MTP I zeigen sich nicht selten physiologisch erweiterte Recessus, die nicht als Pathologie fehlinterpretiert werden dürfen. Bei Kindern und Jugendlichen mit Beschwerden an den Fersen sollte die dorsale und plantare Region mit den Ansätzen der Achillessehne und Plantarfazie sonografisch überprüft werden. Eine Enthesitis wird häufiger im Rahmen einer Enthesitis-assoziierten Arthritis oder bei Jugendlichen mit einer Psoriasisarthritis nachgewiesen. Begleitend zur Enthesitis der Achillessehne lässt sich meistens auch eine Bursitis der Bursa subachillea nachweisen. Eine Daktylitis im Rahmen einer juvenilen Psoriasisarthritis lässt sich sicher durch einen dorsalen Längsschnitt der betroffenen Zehe darstellen.



► **Abb. 20** Tenosynovialitis der beiden Peroneussehnen mit umgebender synovialer Proliferation und Hypervaskularisation in der Sehnnenscheide.

## Sonografische Abgrenzung von Differenzialdiagnosen

Bei einer Schwellung im Bereich der Füße eines Kindes oder Jugendlichen können zunächst mehrere Differenzialdiagnosen infrage kommen. Bei eindeutiger Darstellung einer synovialen Hypertrophie mit intrasynovialer Hypervaskularisation (► **Tab. 1**) kann die Diagnose einer Synovialitis sonografisch gesichert werden. Die Differenzierung einer septischen Arthritis oder reaktiven Arthritis erfordert evtl. eine ergänzende Serologie und die Gewinnung von Punktat zur weiteren Abklärung. Auch im Rahmen von Gerinnungsstörungen wie der Hämophilie oder Traumata kann es zu einem blutigen Erguss im Sprunggelenk kommen. Hierbei lässt sich zu Beginn in der Regel keine synoviale Reizung sonografisch nachweisen, im weiteren Verlauf kann es allerdings zu ganz erheblichen Synoviaproliferationen und strukturellen Gelenkschädigungen kommen.

Bei den sonografischen Zeichen einer Enthesitis muss neben der rheumatischen Ursache auch eine Überanspruchung in Betracht gezogen werden. Hier sind in der Regel Anamnese und sonografische Verlaufskontrollen hilfreich.

► **Tab. 1** Sonografischer Nachweis entzündlicher Veränderungen am Fuß.

Pathologischer Befund	B-Mode	Doppler-Mode
Synovialitis	Nachweis von synovialer Hypertrophie und Erguss in den Anteilen des oberen und unteren Sprunggelenkes, der Mittelfüße und Zehengelenke.	Nachweis der intrasynovialen Hypervaskularisation im Fußbereich sehr sensitiv möglich, da die Entfernung zum Schallkopf nur gering ist.
Tendinitis und Tenovaginitis	Nachweis von Flüssigkeit und synovialer Hypertrophie in der erweiterten Sehnenscheide. Verdickung und Inhomogenität der betroffenen Sehne selten.	Nachweis der intrasynovialen Hypervaskularisation innerhalb der erweiterten Sehnenscheide sehr sensitiv möglich. Häufig im Bereich der Tibialis-posterior-Sehne.
Enthesitis	Inhomogene Verdickung und Aufhebung der fibrillären Sehnenstruktur, evtl. Begleitbursitis, selten Osteophyten und Verkalkungen bei Kindern, typisch in der Region des Achillessehnenansatzes.	Hypervaskularisation im Sehnenansatz, physiologische Gefäße am Knorpel sowie der Umgebung müssen abgegrenzt werden.

Neben den typischen Veränderungen, die bei einer Gelenkentzündung nachgewiesen werden, können auch wichtige Differenzialdiagnosen sonografisch ermittelt oder auch ausgeschlossen werden. Hierzu gehören im Bereich der kindlichen Fußregion Weichteil- oder Knochentumoren, Weichteilinfektionen, Ödeme, Weichteiltraumen, aseptische Osteonekrosen, Frakturen oder auch Bänderläsionen. So lassen sich zum Beispiel bei einer aseptischen Osteonekrose wie dem Morbus Köhler oberflächliche Knochenveränderungen mit Umgebungsreaktion sonografisch nachweisen. Auch kindliche Frakturen an den unteren Extremitäten gehören inzwischen zum festen Indikationsspektrum der Sonografie.

## Quantifizierung von Befunden

Bei der Quantifizierung der Befunde haben sich semiquantitative Scores bewährt. Ein allgemeiner Score für alle Gelenke wurde von der OMERACT-Gruppe vorgeschlagen, er zeigt allerdings Limitationen bei der Anwendbarkeit an manchen Gelenken [24] und deshalb gibt es vermehrt Vorschläge für gelenkspezifische Scores. Zur Quantifizierung der Synovitis am kindlichen Sprunggelenk wurden 2 semiquantitative Bewertungssysteme publiziert, die die Synovitis von 0 (normal) über mild (1), moderat (2) bis 3 (stark) sowohl für den B-Mode- als auch für die Doppler-Untersuchung graduieren [6, 7]. Eines dieser Systeme wurde zur Verbesserung der Reliabilität speziell für das Sprunggelenk modifiziert [23].

Insgesamt 9 Standardschnitt-Ansichten dienen der kompletten Untersuchung der Sprunggelenksregion. Das Scoring-System zeigte eine gute Übereinstimmung mit Intraclass Correlation Coefficienten (ICC) zwischen 0,93 und 0,86. Beim Doppler-Scoring-System ist es wichtig zu betonen, dass ausschließlich Doppler-Signale innerhalb des erweiterten Recessus synovialis und dort auch nur im Bereich der Synovialhypertrophie gewertet werden. Physiologische Dopplersignale, wie z. B. Vasa nutritiva, können zwar im Rahmen der Entzündung eine Hyperämie zeigen, werden allerdings nicht gewertet, weil eine sichere Unter-

scheidung zwischen normalen und hyperämischen physiologischen Blutgefäßen im Gelenkbereich nicht möglich ist. Beim Normalbefund in der Doppleruntersuchung (Grad 0) finden sich keine Signale. Grad 1 umfasst 1–3 Dopplersignale im Bereich der Synovialhypertrophie. Grad 2 zeigt > 3 einzelne Signale oder konfluente Signale im Bereich von weniger als 50 % der Fläche der Synovialhypertrophie. Bei einem starken Befund (Grad 3) finden sich konfluente Signale in mehr als 50 % der Gesamtfläche der Synovialhypertrophie.

Für die Quantifizierung der Befunde an den Enthesen gibt es verschiedene Vorschläge [24, 25]. Es existiert zum gegenwärtigen Zeitpunkt allerdings kein validiertes pädiatriespezifisches Scoringssystem.

## Interessenkonflikt

Der korrespondierende Autor gibt an, dass keine Autorenkonflikte bestehen.

## Autoren



**Daniel Windschall**



**Johannes Roth**

## Korrespondenzadresse

**Priv.-Doz. Dr. Daniel Windschall**

Klinik für Kinder- und Jugendrheumatologie  
 Rheumatologisches Kompetenzzentrum Nordwestdeutschland  
 St. Josef-Stift Sendenhorst  
 Westtor 7, 48324 Sendenhorst  
 Deutschland  
 windschall@st-josef-stift.de

## Literatur

- [1] Rooney ME, McAllister C, Burns JF. Ankle disease in juvenile idiopathic arthritis: ultrasound findings in clinically swollen ankles. *J Rheumatol* 2009; 36(8): 1725–1729
- [2] Pascoli L, Wright S, McAllister C, Rooney M. Prospective evaluation of clinical and ultrasound findings in ankle disease in juvenile idiopathic arthritis: importance of ankle ultrasound. *J Rheumatol* 2010; 37(11): 2409–2414
- [3] Zulian F, Martini G, Gobber D et al. Comparison of intra-articular triamcinolone hexacetonide and triamcinolone acetonide in oligoarticular juvenile idiopathic arthritis. *Rheumatology* 2003; 42: 1254–1259
- [4] Möller I, Janta I, Backhaus M et al. The 2017 EULAR standardised procedures for ultrasound imaging in rheumatology. *Ann Rheum Dis* 2017; 76(12): 1974–1979
- [5] Collado P, Vojinovic J, Nieto JC et al.; Omeract Ultrasound Pediatric Group. Toward Standardized Musculoskeletal Ultrasound in Pediatric Rheumatology: Normal Age-Related Ultrasound Findings. *Arthritis Care Res* 2016; 68: 348–356
- [6] Vega-Fernandez P, Ting T, Oberle E et al. The MUSICAL pediatric ultrasound examination – a comprehensive, reliable, time efficient assessment of synovitis. *Arthritis Care and Research* 2021 Jul 30
- [7] Sande NK, Bøyesen P, Aga AB et al. Development and reliability of a novel ultrasonographic joint-specific scoring system for synovitis with reference atlas for patients with juvenile idiopathic arthritis. *RMD Open* 2021; 7(2): e001581
- [8] Spannow AH, Pfeiffer-Jensen M, Andersen NT et al. Ultrasonographic measurements of joint cartilage thickness in healthy children: age- and sex-related standard reference values. *J Rheumatol* 2010; 37(12): 2595–2601
- [9] Kannus P. Structure of the tendon connective tissue. *Scand J Med Sci Sports* 2000; 10(6): 312–320
- [10] Mandl P, Bong D, Balint PV et al.; Anatomy for the Image Study Group. Sonographic and Anatomic Description of the Subtalar Joint. *Ultrasound Med Biol* 2018; 44: 119–123
- [11] Weiss PF, Chauvin NA, Roth J. Imaging in Juvenile Spondyloarthritis. *Curr Rheumatol Rep* 2016; 18: 75
- [12] Ogden JA, McCarthy SM. Radiology of postnatal skeletal development. VIII. Distal tibia and fibula. *Skeletal Radiol* 1983; 10(4): 209–220
- [13] Grechenig W, Mayr JM, Peicha G et al. Sonoanatomy of the Achilles tendon insertion in children. *J Clin Ultrasound* 2004; 32(7): 338–343
- [14] Johnson WH, Kennedy JA. Radiographic Anatomy of the Human Skeleton. Edinburgh, London: ES Livingstone; 1970
- [15] Roth J, Ravagnani V, Backhaus M et al.; OMERACT Ultrasound Group. Preliminary Definitions for the Sonographic Features of Synovitis in Children. *Arthritis Care Res* 2017; 69: 1217–1223
- [16] Roth J. Ankle and Foot. In: El Miedany Y, ed. *Pediatric Musculoskeletal Ultrasonography*. Cham: Springer; 2020
- [17] Windschall D, Collado P, Vojinovic J et al.; OMERACT paediatric ultrasound subtask force. Age-related vascularization and ossification of joints in children: an international pilot study to test multi-observer ultrasound reliability. *Arthritis Care Res (Hoboken)* 2020; 72: 498–506
- [18] Jousse-Joulin S, Breton S, Cangemi C et al. Ultrasonography for detecting enthesitis in juvenile idiopathic arthritis. *Arthritis Care Res (Hoboken)* 2011; 63: 849–855
- [19] Rossi-Semerano L, Ravagnani V, Collado P et al. Validity Of Ultrasonography In Detecting Enthesitis In Children: A Systematic Literature Review. *Joint Bone Spine* 2023. doi/10.1016/j.jbspin.2023.105538
- [20] Chauvin NA, Ho-Fung V, Jaramillo D et al. Ultrasound of the joints and entheses in healthy children. *Pediatr Radiol* 2015; 45: 1344–1354
- [21] Windschall D, Roth J. Sonografie in der pädiatrischen Rheumatologie. In: Wagner N, Danecker G, Kallinich T, eds. *Pädiatrische Rheumatologie*, 3. Auflage. Berlin, Heidelberg: Springer; 2020): 113–131
- [22] Spannow AH, Stenboeg E, Pfeiffer-Jensen M et al. Ultrasound and MRI measurements of joint cartilage in healthy children: a validation study. *Ultraschall Med* 2011; 32 (Suppl 1): S110–S116
- [23] Vega-Fernandez P, DeRanieri D, Oberle E et al. Comprehensive and Reliable Sonographic Assessment and Scoring System for Inflammatory Lesions of the Pediatric Ankle. *Rheumatology* 2022 Oct 29:keac622
- [24] Rossi-Semerano L, Breton S, Semerano L et al. Application of the OMERACT synovitis ultrasound scoring system in juvenile idiopathic arthritis: a multicenter reliability exercise. *Rheumatology (Oxford)* 2021; 60(8): 3579–3587
- [25] Roth J, Stinson SE, Chan J et al. Differential pattern of Doppler signals at lower-extremity entheses of healthy children. *Pediatr Radiol* 2019; 49(10): 1335–1343