


Ultrasound in clinical environments: Where are we standing?

Ultraschall im klinischen Umfeld: Wo stehen wir?



Fabio Piscaglia



Bernardo Stefanini



Fabrizio Calliada



Vito Cantisani

Correspondence

Prof. Vito Cantisani

Department of Radiology, “Sapienza” University of Rome,
Viale Regina Elena, 324, 00161 Rome, Italy
vito.cantisani@uniroma1.it

Bibliography

Ultraschall in Med 2023; 44: 353–358

DOI 10.1055/a-2095-5975

ISSN 0172-4614

© 2023, Thieme. All rights reserved.

Georg Thieme Verlag KG, Rüdigerstraße 14,
70469 Stuttgart, Germany

Background

Ultrasound is a simple, inexpensive, non-invasive, easily repeatable, and portable technique used to explore internal structures, that can be performed at the patient’s bedside or in medical offices, unlike Computerized Tomography (CT) and Magnetic Resonance Imaging (MRI), which require the presence of a specialist in radiology and of non-portable equipment installed in specific rooms. Ultrasonography can be performed for diagnostic purposes by any physician with adequate competence, regardless of the presence and type of specialization and this is one reason why ultrasound can be broadly defined as “medical,” as its execution is allowed simply with a medical degree or, limitedly to a few Countries, with a specific technical training.

Despite this very large applicability, unfortunately, there is still no official mandatory ultrasound teaching in the core curriculum of the Medical and Surgical Degree programs in many Countries either in Europe [1] or worldwide, despite several experts and scientific societies were publicly in favor of introducing it [2, 3]. At present, adequate ultrasound training is provided by Radiology and a few other Schools of Specialization, such as for instance Internal Medicine, Gastroenterology, Endocrinology, Obstetrics and Gynecology, Pediatrics, Radiology, General Surgery, Cardiology, Vascular Surgery, Thoracic Surgery, etc. [4]. Training courses to become a General Practitioner offer such training. However, not any given local Specialty or General Practitioner Course offer adequate training in Ultrasound or any training at all, even in the above-mentioned disciplines.

In a few fields this choice is logical, as for instance a psychiatrist is unlikely to need specific knowledge in ultrasound, where in almost any other one an ultrasound competence would be needed.

Indeed, ultrasound requires specific operator competence, like any medical procedure, which is why dedicated courses and training environments independent of Medical Specialization Schools or General Medicine courses are necessary and continuously held. Indeed, EFSUMB itself has always paid great attention to Education, even at the undergraduate level in conjunction with its national societies [1–3]. This will definitely translate into a much more widespread daily use of ultrasound to support most medical diagnoses for in- and out-patients at any level.

Ultrasound in Clinical Environments

Considering that ultrasound has become an integral part of patient assessment and examination in many specialized branches, there is an increasing opportunity for specialists themselves to perform ultrasound examinations for their patients, based on their specific competence and varying degrees of exam complexity.

One might wonder if performing the ultrasound examination personally is simply a matter of saving time, avoiding writing requests, waiting for an appointment date, and being able to read the results directly instead of waiting. The answer is certainly “no”!

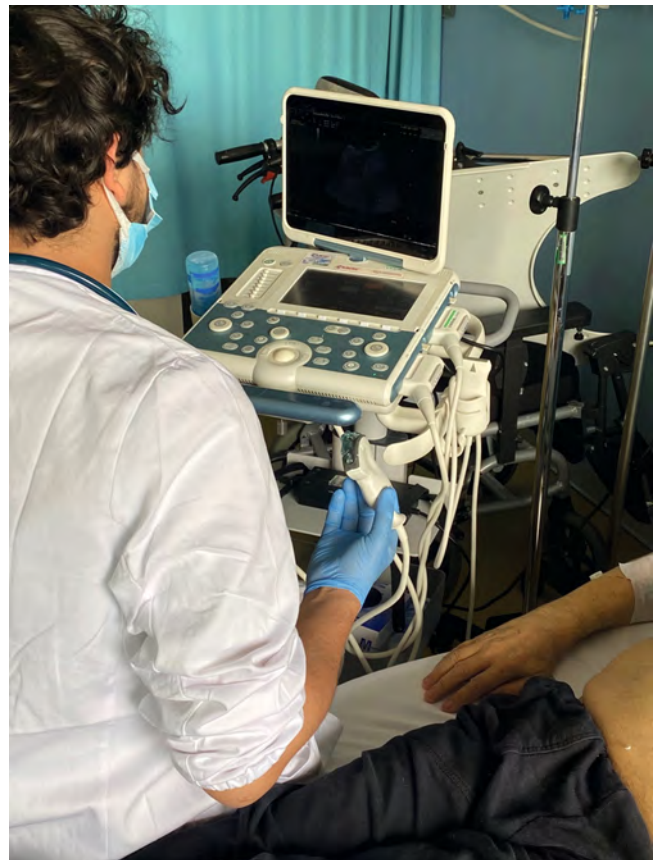The immediate advantage perceived is that ultrasound performed by the physician who is responsible for the patient, a condition that can be defined as “clinical ultrasound,” offers multiple advantages, integrating physical and medical examination. Many

synonyms have been used up to now (POCUS, bed side sonography, Sonography-Assisted Medical Examination – SAME –). In many scenarios, like in the Emergency Rooms, in general practitioner offices, or in Clinical wards, the aim of ultrasound use is to complete the clinical physical examination trying to answer specific questions, potentially without the need to fill in a structured report. The operator must be a qualified physician in these situations, able to perform sonography. This will allow the physician to verify the correspondence between the classic semeiological signs (e.g. suspicion of pleural or peritoneal effusion, organ enlargements, Giordano, Mc Burney or Murphy signs, etc.) and the corresponding expected ultrasound findings. SAME must therefore always be performed according to the patient's clinical needs and it will constitute an integral part of the medical examination for the purpose of assisting the physician in the diagnostic and therapeutic process [5].

The main advantage is that the execution of the examination by the medical staff who manages the patient maximizes the diagnostic value of the ultrasound exam. Firstly, the patient is seen by a doctor who does not need to rely on limited medical history data, that could be at risk of lacking important details necessary for interpreting the images, possibly simply due to time constraints when setting the request. The doctor responsible for the patient is instead well acquainted with the entire medical history and the clinical question(s) for which the investigation is requested. Additionally, medical ultrasound benefits from the fact that sometimes ultrasound may not provide the answer to the clinical question triggering the US scanning, but may reveal unexpected findings of uncertain relevance. In the “anatomical” ultrasound approach, this situation often leads to a phrase often read in reports, “to be interpreted in the clinical context”. This would not be a mistake, since it is understandable that an operator who is not familiar with the patient's complete clinical picture may not correctly interpret certain image findings out of the clinical context. However, the written report of findings of uncertain relevance, especially not well fitting in the clinical context, easily leads to situations difficult to be explained to the patient and his/her relatives and often triggers new, often poorly useful diagnostic investigations.

At variance from anatomical ultrasound, this phrase would instead disappear in clinical ultrasound, because it is the clinician who interprets and evaluates the examination. He/she will decide the value to assign to each ultrasound finding, leaving no room for uncertain interpretation or for subsequent reconsideration by others. Furthermore, dynamism is always present and the physician performing a medical ultrasound can extend the examination as he/she deems necessary. For instance, when the initially planned examination findings are insufficient to fully clarify the clinical picture or if the ultrasound findings suggest other potential diagnostic avenues, there is no need to request an additional or different ultrasound examination, because, if within the specific competence, it can be performed immediately by the clinician conducting the ultrasound scan as soon as the idea arises.

It is also worth reminding the ease of performing the examination directly in the ward for inpatients (► Fig. 1) or in the visit room for outpatients, avoiding the need to move beds or wheelchairs. This not only saves time and costs, but also eliminates

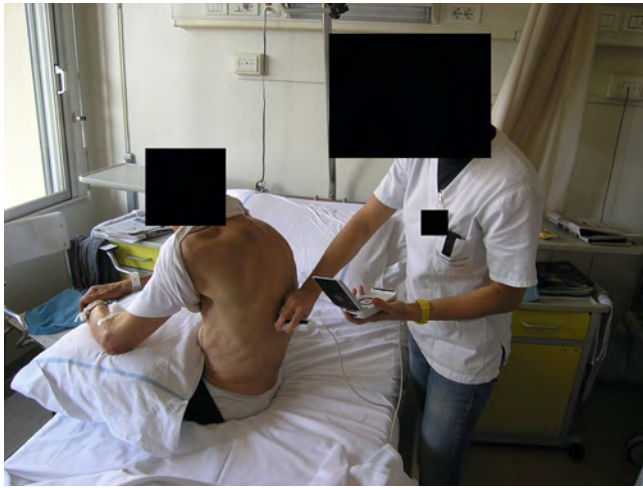

► Fig. 1 Medical Ultrasound (bedside) performed with a transportable device.

some risks for fragile patients, who, when hospitalized, would otherwise have to navigate through different and possibly distant environments from his/her ward of admission [6].

The latter advantage is the result of technological improvements. In the early days of ultrasonography, high-quality devices were heavy, bulky, and required a constant electrical connection. They were not always suitable to be moved or would suffer a risk of being damaged during transportation, making their availability limited. Ultrasound machines have become smaller today (► Fig. 1), but nonetheless maintain the possibility of good image resolution and even of more advanced functions than simple Doppler ultrasound, such as elastography or contrast-enhanced ultrasound (depending on the equipment and software). Pocket-sized ultrasound scanners with Doppler US are also widely available (► Fig. 2). All these devices can work without being connected to the electrical grid, are compact in size, easily transportable to the patient's bedside. Many also include the ability to remotely store images in centralized DICOM archives and all have accessible costs for healthcare facilities. This transition has definitively opened the doors to the dissemination and implementation of clinical ultrasound.

Not without reason, this type of ultrasound, performed at the location where the patient's medical examination takes place, is also called “bedside” ultrasound, meaning it is performed at the patient's bedside by an operator who is working in the clinical



► **Fig. 2** Medical ultrasound (bedside) with pocket-size device.

unit. This coincides with the definition of “clinical” ultrasound, where the meaning is precisely that of an examination carried out by someone who is regularly at the patient’s bedside. This is indeed reminded by the etymology of the word itself, as the etymology of “clinical” derives from the ancient Greek word meaning “bed,” making it synonymous with the current English term “bedside.”

Clinical ultrasound also will start from anatomical areas, similarly to “anatomic” or “district” ultrasound, but its boundaries will be determined by attempting to provide the best explanation for the clinical question rather than solely examining a specific anatomical district, also taking account of recent laboratory or instrumental findings.

Consequently, the technology used will correspond to the question at hand. If the question is basic and requires a binary yes/no response (e. g., Is there fluid in the peritoneum? Is the aorta dilated?), the examination can be performed using so-called “palm-sized” or “pocket-sized” ultrasound devices [7, 8]. In this case, ultrasound becomes an extension of the patient’s physical examination and is also referred to as “bedside ultrasound” or “point-of-care ultrasound” (POCUS) or “echoscopy”. The advantages of this approach are evident: speed, simplicity, and above all, easy repeatability to monitor the progress of certain therapeutic interventions. The present article is not the place to provide an exhaustive list, but a few examples are immediately apparent: if a patient is not urinating and has hypogastric pain, POCUS can accurately determine whether there is a distended bladder and can confirm the correct placement of a urinary catheter when this had become necessary. Or, if instead the starting sign of lack of urination was due to dehydration occurring because of another hypogastric issue causing pain and lack of eating and drinking, POCUS could be used not only to rule out obstructive cases of anuria, but could be utilized to assess the caliber of the inferior vena cava supporting the achievement of adequate rehydration.

If, following a first level ultrasound examination, the clinical question proves particularly complex, the patient can be referred to specialized units equipped with high-quality ultrasound scanners and a multiparametric assessment, and the involvement of

other imaging techniques might be recommended [9, 10]. This high-level ultrasound care can still maintain a medical/clinical approach, but becomes performed in Radiology departments or clinical specialized centers equipped with high level machines by operators who have the depth of expertise required to perform these investigations or procedures (including contrast enhanced investigations and organ biopsies guided by ultrasound). In the highly specialized centers, it is easier to choose the best next imaging technology among computed tomography (CT), magnetic resonance imaging (MRI), positron emission tomography (PET), or scintigraphy when the ultrasound examination does not provide a conclusive answer to the clinical question, but, most of all, the operator can better provide a multiparametric integration of ultrasound with all previously executed imaging techniques, fostering the possibility to achieve the correct imaging diagnosis.

In any of the listed clinical scenarios and environments, the quality of the delivered examination must always remain high and medical ultrasound is different in terms of approach, but not in terms of experience of the operator. A report which is perfect from a formal point of view can be the best medico-legal guarantee. Reporting and performance of the examination cannot be separated from each other in the sonographic medical act, as sonography is a dynamic examination summarized in the report, based on a set of considerations not limited to the evaluation of the images. An extremely basic knowledge can be acceptable only for very focused echoscopy questions at the bedside, as an extension of the physical examination. EFSUMB, as Federation of multidisciplinary ultrasound societies, welcomes specialists from all branches aiming to maximize ultrasound education of medical students, medical doctors of different specialties, as recently shown in the recent successful EUROSON congress held in Riga in May 2023. The society will continue promoting common high level standards for ultrasound practice, organizing courses, textbooks, renovating the website and producing new and updated guidelines and position papers as the soon to arrive on multiparametric thyroid, breast or testis ultrasound currently in preparation.

Ultraschall im klinischen Umfeld: Wo stehen wir?

Hintergrund

Ultraschall ist eine einfache, kostengünstige, nicht invasive, leicht wiederholbare und portable Technik zur Untersuchung innerer Strukturen, die am Krankenbett oder in Arztpraxen durchgeführt werden kann. Im Gegensatz dazu sind für die Computertomografie (CT) und die Magnetresonanztomografie (MRT) die Anwesenheit eines Facharztes für Radiologie sowie nicht portable, in speziellen Räumen installierte Geräte erforderlich. Die Ultraschalluntersuchung kann hingegen von jedem Arzt mit ausreichender Kompetenz und unabhängig von dessen Spezialisierung zu diagnostischen Zwecken eingesetzt werden. Dies ist einer der Gründe, warum Ultraschall im weitesten Sinne als „medizinisch“ definiert werden kann, da dessen Durchführung lediglich mit einem medizinischen

Abschluss oder, wie in einigen wenigen Ländern, mit einer spezifischen technischen Ausbildung erlaubt ist.

Trotz dieser sehr großen Anwendbarkeit gibt es leider in vielen Ländern, sowohl in Europa [1] als auch weltweit, noch keine offiziell vorgeschriebene Ultraschallehre im Kerncurriculum der medizinischen und chirurgischen Studiengänge, obwohl sich mehrere Experten und wissenschaftliche Gesellschaften öffentlich für deren Einführung ausgesprochen haben [2, 3]. Derzeit wird eine entsprechende Ultraschallausbildung in der Radiologie und in einigen wenigen anderen Fachrichtungen angeboten, wie z. B. in der Inneren Medizin, Gastroenterologie, Endokrinologie, Geburtshilfe und Gynäkologie, Pädiatrie, Radiologie, in der allgemeinen Chirurgie, Kardiologie, Gefäßchirurgie, der Thoraxchirurgie usw. [4]. Die Ausbildungsgänge zum Allgemeinmediziner bieten eine solche Ausbildung an. Allerdings gibt es kaum angemessene sonografische Schulungen in der Weiterbildung für Fach- oder Allgemeinärzte, nicht einmal in den oben genannten Fachrichtungen.

In einigen wenigen Fachbereichen macht das Sinn, da beispielsweise ein Psychiater kaum spezielle Ultraschallkenntnisse benötigt, aber in fast allen anderen Bereichen wäre eine Ultraschallkompetenz nötig.

In der Tat erfordert Ultraschall wie jedes andere medizinische Verfahren eine besondere Fachkompetenz des Anwenders, daher sind spezielle Kurse und Schulungsmöglichkeiten – unabhängig von medizinischen Fachschulen oder Kursen für Allgemeinmedizin – notwendig und sollten kontinuierlich durchgeführt werden. Die EFSUMB selbst hat der Ausbildung schon immer großen Wert beigemessen, selbst auf der Ebene des Grundstudiums in Zusammenarbeit mit ihren nationalen Gesellschaften [1–3]. Dies wird definitiv dazu führen, dass der Ultraschall zur Unterstützung der meisten medizinischen Diagnosen bei stationären und ambulanten Patienten auf allen Ebenen wesentlich häufiger eingesetzt wird.

Ultraschall im Klinischen Umfeld

Angesichts der Tatsache, dass Ultraschall in vielen Fachbereichen zu einem integralen Bestandteil der Patientenbeurteilung und -untersuchung geworden ist, besteht für Fachärzte zunehmend die Möglichkeit, selbst Ultraschalluntersuchungen bei ihren Patienten durchzuführen, und zwar basierend auf ihrem spezifischen Fachwissen und der unterschiedlichen Komplexität der Untersuchung.

Man könnte sich fragen, ob es bei der Durchführung der Ultraschalluntersuchung durch den behandelnden Arzt nur darum geht, Zeit einzusparen, Überweisungen zu vermeiden, nicht auf einen Termin warten zu müssen und die Befunde direkt stellen zu können, anstatt darauf zu warten. Die Antwort ist sicherlich: „nein“!

Der unmittelbare Vorteil besteht darin, dass die Ultraschalluntersuchung durch den behandelnden Arzt, welche als „klinischer Ultraschall“ bezeichnet werden kann, mehrere Vorteile bietet, da die körperliche und medizinische Untersuchung integriert wird. Bisher wurden hierfür viele Synonyme verwendet (POCUS, betseitige Sonografie, SAME [„Sonography-Assisted Medical Exami-

nation“]). In vielen Situationen, wie z. B. in der Notaufnahme, in einer Allgemeinarztpraxis oder auf der Krankenstation, wird Ultraschall eingesetzt, um die klinische körperliche Untersuchung zu vervollständigen. Dabei wird versucht, spezifische Fragen zu klären, möglicherweise, ohne dass ein strukturierter Befundbericht erstellt werden muss. Der Ultraschallanwender muss in diesen Situationen ein qualifizierter Arzt sein, der in der Lage ist, beides durchzuführen. Somit kann der Arzt überprüfen, ob die klassischen semiologischen Zeichen (z. B. Verdacht auf Pleura- oder Peritoneal-Erguss, Organvergrößerungen, Giordano-, McBurney- oder Murphy-Zeichen usw.) mit den entsprechenden Ultraschallbefunden übereinstimmen. SAME muss daher immer entsprechend dem klinischen Bedarf des Patienten durchgeführt werden und stellt einen integralen Bestandteil der medizinischen Untersuchung dar, um den Arzt im diagnostischen und therapeutischen Prozess zu unterstützen [5].

Der Hauptvorteil besteht darin, dass der diagnostische Wert der Ultraschalluntersuchung maximiert wird, wenn die Untersuchung durch das behandelnde medizinische Personal erfolgt. Erstens wird der Patient von einem Arzt untersucht, der sich nicht auf limitierte Daten zur Anamnese verlassen muss und somit die Gefahr besteht, dass wichtige, für die Interpretation der Bilder notwendige Details fehlen – möglicherweise einfach aufgrund von Zeitmangel bei der Untersuchungsanforderung. In Gegensatz dazu ist der für den Patienten verantwortliche Arzt mit der gesamten Krankengeschichte und den klinischen Fragestellungen, die dieser Untersuchung zugrunde liegen, bestens vertraut. Darüber hinaus besteht der Nutzen des medizinischen Ultraschalls darin, dass dieser manchmal keine Antwort auf die ursprüngliche klinische Fragestellung gibt, aber unerwartete Befunde mit fraglicher klinischer Relevanz liefert. Bei einer rein „anatomischen“ Ultraschalluntersuchung führt diese Situation häufig zu der in den Berichten zu lesenden Formulierung „im klinischen Kontext zu interpretieren“. Solch eine Formulierung wäre kein Fehler, denn es ist nachvollziehbar, dass es einem Anwender, dem das gesamte klinische Bild des Patienten nicht vertraut ist, schwerfällt, bestimmte Bildbefunde außerhalb des klinischen Kontextes richtig zu interpretieren. Der schriftliche Arztbericht über Befunde mit zweifelhafter Relevanz – insbesondere, wenn sie nicht in den klinischen Kontext passen –, kann hingegen leicht zu einer Darlegung von Befunden führen, die dem Patienten und seinen Angehörigen schwer zu erklären sind. Zudem kann ein solcher Bericht häufig neue, oft wenig sinnvolle diagnostische Untersuchungen auslösen.

Eine derartige Formulierung würde im klinischen Ultraschall im Gegensatz zum rein anatomischen Ultraschall verschwinden, da der Kliniker die Untersuchung interpretiert und auswertet. Er/sie entscheidet, welchen Wert er/sie jedem Ultraschallbefund beimisst und lässt keinen Raum für unsichere Interpretationen oder für eine spätere Neubewertung durch andere. Außerdem ist eine gewisse Dynamik immer vorhanden, und der Arzt, der eine medizinische Ultraschalluntersuchung durchführt, kann diese nach eigenem Ermessen ausweiten. Wenn beispielsweise die ursprünglich anvisierten Untersuchungsergebnisse nicht ausreichen, um das klinische Bild vollständig zu klären, oder wenn die Befunde eine weitergehende Diagnostik nahelegen, muss keine ergänzende oder weitere Ultraschalluntersuchung angefordert werden.

Diese kann, sobald die Idee aufkommt, sofort vom untersuchenden Arzt durchgeführt werden, sofern diese im Rahmen seiner Fachkompetenz liegt.

Erwähnenswert ist, dass die Untersuchung bei stationären Patienten direkt auf der Station (► **Abb. 1**) oder bei ambulanten Patienten im Besuchsraum durchgeführt werden kann, ohne dass Betten oder Rollstühle bewegt werden müssen. Dies spart nicht nur Zeit und Kosten, sondern eliminiert auch einige Risiken für empfindliche Patienten, die sich sonst bei einem Krankenhausaufenthalt durch fremde und möglicherweise von ihrer Aufnahmestation weit entfernte Umgebungen bewegen müssten [6].

Der letzte zu nennende Vorteil ist das Ergebnis technologischer Verbesserungen. In den Anfängen der Ultraschalldiagnostik waren hochwertige Geräte schwer, sperrig und benötigten einen ständigen Stromanschluss. Sie waren nicht immer für den Transport geeignet oder konnten dabei beschädigt werden, sodass ihre Verfügbarkeit eingeschränkt war. Heute sind die Ultraschallgeräte kleiner geworden (► **Abb. 1**), bieten aber immer noch die Möglichkeit einer guten Bildauflösung und von erweiterten Funktionen, die über den einfachen Doppler-Ultraschall hinausgehen, wie die Elastografie oder den kontrastverstärkten Ultraschall (je nach Gerät und Software). Ultraschallgeräte im Taschenformat mit Doppler-Ultraschall sind ebenfalls weit verbreitet (► **Abb. 2**). Alle diese Geräte können ohne Stromanschluss betrieben werden, sind kompakt und lassen sich leicht zum Patientenbett transportieren. Viele bieten auch die Möglichkeit, Bilder in zentralisierten DICOM-Archiven zu speichern, und sind zudem für die Gesundheitseinrichtungen erschwinglich. Diese Veränderung hat definitiv die Tür zur Verbreitung und Anwendung des klinischen Ultraschalls geöffnet.

Nicht ohne Grund wird diese Art des Ultraschalls, die am Ort der medizinischen Untersuchung des Patienten stattfindet, auch als „Bedside“-Ultraschall bezeichnet, d. h. sie wird am Patientenbett von einem Anwender durchgeführt, der in der klinischen Abteilung arbeitet. Dies deckt sich mit der Definition des „klinischen“ Ultraschalls, bei dem es sich um eine Untersuchung handelt, die von einer Person durchgeführt wird, die sich regelmäßig am Patientenbett aufhält. Daran erinnert auch die Etymologie des Wortes selbst, denn der Begriff „klinisch“ leitet sich vom altgriechischen Wort für „Bett“ ab und ist somit ein Synonym für den aktuellen englischen Ausdruck „bedside“.

Der klinische Ultraschall geht ebenfalls von den anatomischen Regionen aus, ähnlich wie der Ultraschall der „Anatomie“ oder einer „Region“. Allerdings grenzt er sich davon ab, indem versucht wird, unter Berücksichtigung der aktuellen Labor- und Messergebnisse die beste Erklärung für die klinische Fragestellung zu liefern, statt nur eine bestimmte anatomische Region zu untersuchen.

Dementsprechend wird die verwendete Technologie der jeweiligen Fragestellung entsprechen. Wenn es sich um eine einfache Frage handelt, die eine binäre Ja/Nein-Antwort erfordert (z. B.: „Befindet sich Flüssigkeit im Peritoneum?“ oder „Ist die Aorta erweitert?“), kann die Untersuchung mit so genannten „handtellergrößen“ oder „taschengroßen“ Ultraschalleinheiten durchgeführt werden [7, 8]. In diesem Fall erweitert der Ultraschall die körperlichen Untersuchung des Patienten und wird auch als „Bedside Ultrasound“ oder „Point-of-care Ultrasound“ (POCUS) oder

„Echoskopie“ bezeichnet. Die Vorteile dieses Ansatzes liegen auf der Hand: Schnelligkeit, Einfachheit und vor allem leichte Wiederholbarkeit, um den Fortschritt bestimmter therapeutischer Interventionen zu überwachen. Der vorliegende Artikel ist nicht der Ort für eine erschöpfende Aufzählung, aber einige wenige Beispiele sind unmittelbar einleuchtend: Wenn ein Patient kein Wasser lassen kann und Unterleibsschmerzen hat, kann POCUS genau feststellen, ob eine gefüllte Blase vorliegt und, falls ein Harnwegskatheter notwendig ist, dessen korrekte Platzierung bestätigen. Sollte das anfängliche Symptom des Harnverhalts auf eine Dehydrierung zurückzuführen sein, die durch ein anderes hypogastrisches Problem verursacht wird, das zu Schmerzen und einem Nahrungs- und Flüssigkeitsmangel führt, so kann der POCUS nicht nur zum Ausschluss einer obstruktiven Anurie eingesetzt werden, sondern auch dazu, den Durchmesser der V. cava inferior zu beurteilen, um eine angemessene Rehydrierung zu ermöglichen.

Erweist sich die klinische Fragestellung nach einer Ultraschalluntersuchung der ersten Stufe als besonders komplex, kann der Patient an Fachabteilungen überwiesen werden, die mit hochwertigen Ultraschallgeräten und multiparametrischer Auswertung ausgestattet sind, und die Einbeziehung anderer bildgebender Verfahren kann empfohlen werden [9, 10]. Die sonografische Versorgung auf hohem Niveau kann weiterhin einen medizinisch-klinischen Ansatz verfolgen, wird jedoch in radiologischen Abteilungen oder klinischen Fachzentren durchgeführt, die mit hochwertigen Geräten ausgestattet sind und deren Anwender über das erforderliche Fachwissen zur Durchführung dieser Untersuchungen oder Verfahren verfügen (einschließlich kontrastmittelverstärkter Untersuchungen und ultraschallgestützter Organbiopsien). In den hochspezialisierten Zentren ist es einfacher, zwischen CT, MRT, Positronen-Emissionstomografie (PET) oder Szintigrafie als weiterführender bildgebender Technik zu wählen, sollte die Sonografie allein keine schlüssige Antwort auf die klinische Fragestellung liefern. Vor allem aber kann der Anwender die multiparametrische Integration des Ultraschalls mit allen zuvor durchgeführten Bildgebungsverfahren besser gewährleisten, was die Erzielung einer korrekten Bildagnostik fördert.

In jeder der genannten klinischen Situationen und Umgebungen muss die Qualität der durchgeführten Untersuchung stets hoch bleiben. Der medizinische Ultraschall unterscheidet sich zwar in Bezug auf den Ansatz, nicht aber hinsichtlich der Erfahrung des Anwenders. Ein formal einwandfreier Befundbericht kann in der Medizin die beste rechtliche Garantie sein. Der Bericht und die Durchführung der Untersuchung können bei der sonografischen ärztlichen Tätigkeit nicht voneinander getrennt werden, da die Sonografie eine dynamische Untersuchung ist. Sie wird im Bericht zusammengefasst und beruht auf einer Reihe von Überlegungen, die sich nicht nur auf die Bewertung der Bilder beschränken. Ein reines Basiswissen ist nur für eine sehr gezielte Echoskopie am Krankenbett als Erweiterung der körperlichen Untersuchung akzeptabel. EFSUMB als Verband multidisziplinärer Ultraschallgesellschaften begrüßt Spezialisten aller Fachrichtungen mit dem Ziel, die Ultraschallausbildung von Medizinstudenten und Ärzten verschiedener Fachrichtungen zu maximieren, wie der jüngste erfolgreiche EUROSON-Kongress im Mai 2023 in Riga gezeigt hat. Die Gesellschaft wird sich weiterhin für die Förderung gemeinsamer hoher Standards in der Ultraschallpraxis ein-

setzen, Kurse und Lehrbücher organisieren, die Website erneuern sowie neue und aktualisierte Leitlinien und Positionspapiere erstellen, wie z. B. das in Kürze erscheinende Papier zum multiparametrischen Ultraschall der Schilddrüse, der Brust oder der Hoden, das derzeit in Vorbereitung ist.

Conflict of Interest

Prof. Fabio Piscaglia received honoraria from Astrazeneca, Bayer, Bracco, Eisai, Esaote, Exact Sciences, GE, IPSEN, MSD, Roche, Samsung, Siemens Healthineers for participating in advisory board or sponsored symposia. Prof. Vito Cantisani received lecture fees from Bracco and Samsung in the last three years. Other authors have declared no relationships relevant to the content of this paper to disclose.

References

- [1] Prosch H, Radzina M, Dietrich CF et al. Ultrasound Curricula of Student Education in Europe: Summary of the Experience. *Ultrasound Int Open* 2020; 6 (1): E25–E33. doi:10.1055/a-1183-3009
- [2] Hoppmann RA, Mladenovic J, Melniker L et al. International consensus conference recommendations on ultrasound education for undergraduate medical students. *Ultrasound J* 2022; 14 (1): 31. doi:10.1186/s13089-022-00279-1
- [3] Dietrich CF, Hoffmann B, Abramowicz J et al. Medical Student Ultrasound Education: A WFUMB Position Paper, Part I. *Ultrasound Med Biol* 2019; 45 (2): 271–281. doi:10.1016/j.ultrasmedbio.2018.09.017
- [4] Wüstner M, Radzina M, Calliada F et al. Professional Standards in Medical Ultrasound – EFSUMB Position Paper (Long Version) – General Aspects. *Ultraschall in Med* 2022; 43 (5): e36–e48. doi:10.1055/a-1857-4435
- [5] Cantisani V, Iannetti G, Miele V et al. Addendum to the sonographic medical act. *J Ultrasound* 2021; 24 (3): 229–230. doi:10.1007/s40477-021-00603-w
- [6] Zare MA, Bahmani A, Fathi M et al. Role of point-of-care ultrasound study in early disposition of patients with undifferentiated acute dyspnea in emergency department: a multi-center prospective study. *J Ultrasound* 2022; 25 (3): 443–449. doi:10.1007/s40477-021-00582-y
- [7] Nielsen MB, Cantisani V, Sidhu PS et al. The Use of Handheld Ultrasound Devices – An EFSUMB Position Paper. *Ultraschall in Med Stuttg Ger* 1980 2019; 40 (1): 30–39. doi:10.1055/a-0783-2303
- [8] Birth of “Echoscapy” – The EFSUMB Point of View. *Ultraschall in Med – Eur J Ultrasound* 2013; 34 (1): 92–92. doi:10.1055/s-0032-1319207
- [9] Cantisani V, David E, Sidhu PS et al. Parotid Gland Lesions: Multiparametric Ultrasound and MRI Features. *Ultraschall in Med Stuttg Ger* 1980 2016; 37 (5): 454–471. doi:10.1055/s-0042-109171
- [10] Cantisani V, Di Leo N, Bertolotto M et al. Role of multiparametric ultrasound in testicular focal lesions and diffuse pathology evaluation, with particular regard to elastography: Review of literature. *Andrology* 2021; 9 (5): 1356–1368. doi:10.1111/andr.13067