

# Cryopyrin-assoziierte periodische Syndrome

## Autorinnen/Autoren

Özlem Satirer<sup>1</sup>, Peter Wasiliew<sup>1</sup>, Tatjana Welzel<sup>2</sup>, Jasmin Kümmerle-Deschner<sup>1</sup>

## Institute

- 1 Kinderheilkunde, Allgemeine Pädiatrie, Hämatologie und Onkologie, Zentrum für Pädiatrische Rheumatologie, Universitätsklinikum Tübingen, Tübingen, Deutschland
- 2 Pädiatrische Rheumatologie, Universitäts-Kinderspital beider Basel (UKBB), Universität Basel, Basel, Schweiz

## Schlüsselwörter

CAPS, CINCA, FCAS, MWS, NOMID, Anti-IL-1-Therapie, autoinflammatorische Erkrankung, Schwerhörigkeit

## Bibliografie

arthritis + rheuma 2023; 43: 264–274

DOI 10.1055/a-2114-0449

ISSN 0176-5167

© 2023. Thieme. All rights reserved.

Georg Thieme Verlag KG, Rüdigerstraße 14, 70469 Stuttgart, Germany

## ZUSAMMENFASSUNG

Die Cryopyrin-assoziierten periodischen Syndrome (CAPS) umfassen ein klinisches Spektrum autoinflammatorischer Phänotypen unterschiedlicher Schweregrade. Hierzu zählen das familiäre autoinflammatorische Kälte-Syndrom (FCAS), das Muckle-Wells-Syndrom (MWS) und das chronisch infantile neurologische kutane und artikuläre Syndrom (CINCA), das auch als neonatale Multisystem-Entzündungserkrankung (NOMID) bekannt ist. Die Ursache für CAPS liegt meist in pathogenen *NLRP3*-Varianten, die zu erhöhter Aktivität des Inflammasoms, Überproduktion von Interleukin-1 $\beta$  und Entzündungen führen. Die Klinik umfasst erhöhte Entzündungsmarker, Müdigkeit, Fieber, Hautausschläge sowie Muskel-, Skelett- und ZNS-Symptome, Hörverlust und Sehstörungen. Die diagnostische Herausforderung liegt in sich überlappenden Phänotypen, somatischen Mutationen und Varianten mit geringer Ausprägung oder unklarer Bedeutung. Diagnose und Klassifikationskriterien unterstützen bei der Diagnosestellung und helfen bei der Definition von Studienkohorten. Für die wirksame Behandlung stehen biologische Therapien zur Verfügung, wovon Interleukin (IL)-1-Inhibitoren für die Behandlung zugelassen sind.

Die Cryopyrin-assoziierten periodischen Syndrome (CAPS) sind ein Spektrum seltener vererbter autoinflammatorischer Erkrankungen. Ihre Prävalenz wird auf 2,7–5,5 pro 1 Million geschätzt [1, 2]. Die Verteilung der CAPS-Subtypen variiert weltweit. Die meisten CAPS-Patienten in Nordamerika werden als das familiäre autoinflammatorische Kälte-Syndrom (FCAS) (milder Phänotyp) klassifiziert, während ein Muckle-Wells-Syndrom (MWS) (mittelschwerer Phänotyp) der häufigste Phänotyp in Europa ist [3]. Frauen und Männer sind bei beiden Erkrankungen gleichermaßen betroffen [4].

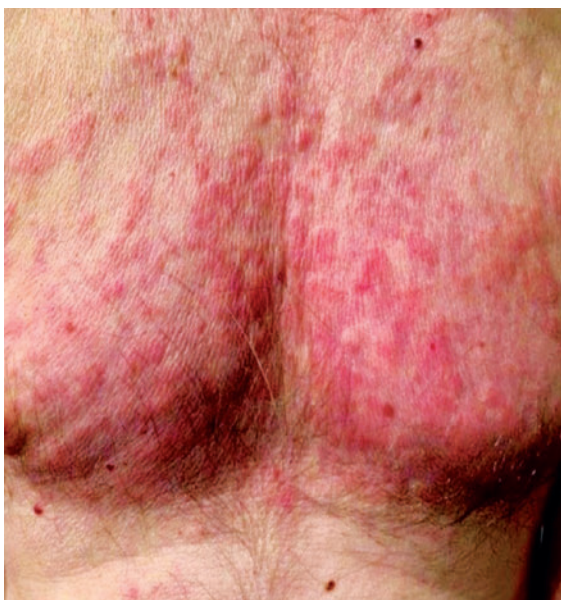Kile und Rusk beschrieben 1940 eine Familie, in der mehrere Mitglieder über wiederkehrende Episoden von Urtikaria, Gliederschmerzen und Fieber nach Kälteeinwirkung klagten. In den folgenden 60 Jahren wurde ein ähnlicher Entzündungsphänotyp bei anderen Patienten und Familien aus Europa und Nordamerika identifiziert und als Kälteüberempfindlichkeit, familiäre Kälteurtikaria (FCU) und schließlich als familiäres kalteinduziertes autoinflammatorisches Syndrom (FCAS) bezeichnet [1, 5]. Muckle und Wells berichteten 1962 über eine Familie mit einem klinischen Bild von wiederkehrenden Episoden von Hautausschlag, Gliederschmerzen und Fieber, die jedoch nicht mit Kälteexposition in Verbindung standen. Die meisten

dieser Patienten entwickelten einen Hörverlust und eine Nierenerkrankung im Endstadium infolge einer AA-Amyloidose [1, 6].

Prieur und Griscelli beschrieben 1980 3 Neugeborene mit chronischer Urtikaria und Fieber mit erheblicher Beteiligung des zentralen Nervensystems, einschließlich Entwicklungsverzögerung und Krampfanfällen aufgrund einer chronischen aseptischen Meningitis und erhöhtem Hirndruck sowie einer Arthropathie des distalen Femurs [7], später als CINCA (Chronisch-Infantiles-Neuro-Kutaneo-Artikuläres) Syndrom bezeichnet.

## Ätiologie

Im Jahr 2001 wurden heterozygote Gain-of-Function-Varianten im *NLRP3*-Gen bei Patienten mit FCAS und MWS und später bei Patienten mit CINCA-NOMID identifiziert. Derzeit sind 262 *NLRP3*-Varianten in der Datenbank für hereditäre AID-Mutationen registriert (<https://infevers.umai-montpellier.fr>), von denen mehr als 100 pathogen/wahrscheinlich pathogen sind. Häufige Varianten unklarer Signifikanz (VUS), die auch als Varianten mit niedriger Penetranz bekannt sind, können bei asymptomatischen gesunden Personen vorhanden sein. Einige dieser Varianten,



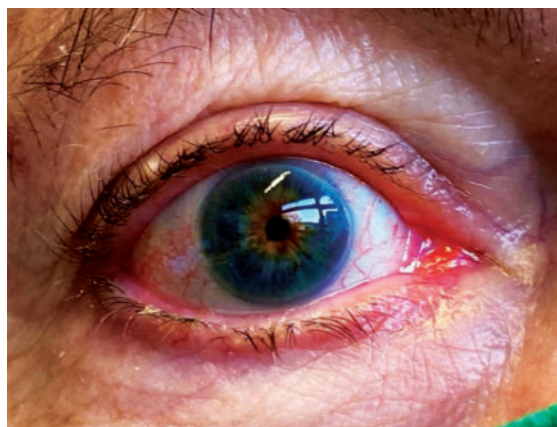► **Abb. 1** Neutrophile urtikarielle Dermatitis bei CAPS.

die auch als Risikoallele identifiziert wurden, können jedoch bei betroffenen Trägern zu einem AID-Phänotyp führen [2]. *NLRP3*-Varianten unklarer Signifikanz (z. B. V198 M, R488K und Q703K) können sowohl typische CAPS-Symptome wie Urtikaria, Kopf- und Gelenkschmerzen als auch atypische Symptome wie gastrointestinale Symptome und hohes Fieber aufweisen [8]. Darüber hinaus können Q703K-Varianten auch mit Pharyngitis und oraler Aphthose assoziiert sein [9].

Im Jahr 2005 identifizierten Saito et al. eine somatische Mutation bei einem CINCA/NOMID-Patienten. In der Folge wurden bei 70 % der ehemals genetisch negativen NOMID/CINCA-Patienten somatische Mosaiken festgestellt. Labrousse et al. schätzten, dass der Anteil der CAPS-ähnlichen Patienten mit somatischen Mosaiken zwischen 0,5 und 19 % liegt. Eine der häufigsten somatischen Mutationen ist E567K. Bislang sind 35 verschiedene somatische Mutationen im *NLRP3*-Gen identifiziert worden. Somatische Mutationen können zu einem atypischen AID-Phänotyp, einem mildereren Krankheitsverlauf oder einem späten Ausbruch führen [10, 11].

## Pathogenese

*NLRP3* kodiert für das Protein Cryopyrin, das durch Mutationen verändert werden kann und dadurch eine wesentliche Rolle bei der Pathogenese von CAPS spielt. Cryopyrin gehört zur Familie der intrazellulären „NOD-ähnlichen Rezeptoren“ und kann einen Multiproteinkomplex namens *NLRP3*-Inflammasom bilden [12]. Das *NLRP3*-Inflammasom besteht aus spezifischen Adaptorproteinen wie dem Apoptose-assoziierten „Speck-like“-Protein (ASC), das eine Caspase-Rekrutierungsdomäne und mehrere Chaperonproteine enthält [13].



► **Abb. 2** Typische Augenbeteiligung bei CAPS.

Die Bildung dieses Komplexes ermöglicht die Aktivierung der proinflammatorischen Protease Caspase-1 [14]. Caspase-1 wandelt Pro-Interleukin (IL)-1 $\beta$  und Pro-IL-18 in ihre biologisch aktiven Formen (IL-1 $\beta$ , IL-18) um. IL-1 $\beta$  ist ein potenter proinflammatorischer Mediator und vermittelt bei CAPS gemeinsam mit IL-18 eine neutrophilenreiche Entzündung. Je nach Zielzelltyp führt die Freisetzung von IL-1 $\beta$  zur Induktion von Tumornekrosefaktor (TNF), „induzierbarer Nitric Oxide Synthetase“ (iNOS), Prostaglandin E2 (PGE2) und Cyclooxygenase Typ 2 (Cox2) [4, 15].

## Klinische Symptome

### Unspezifische allgemeine Symptome

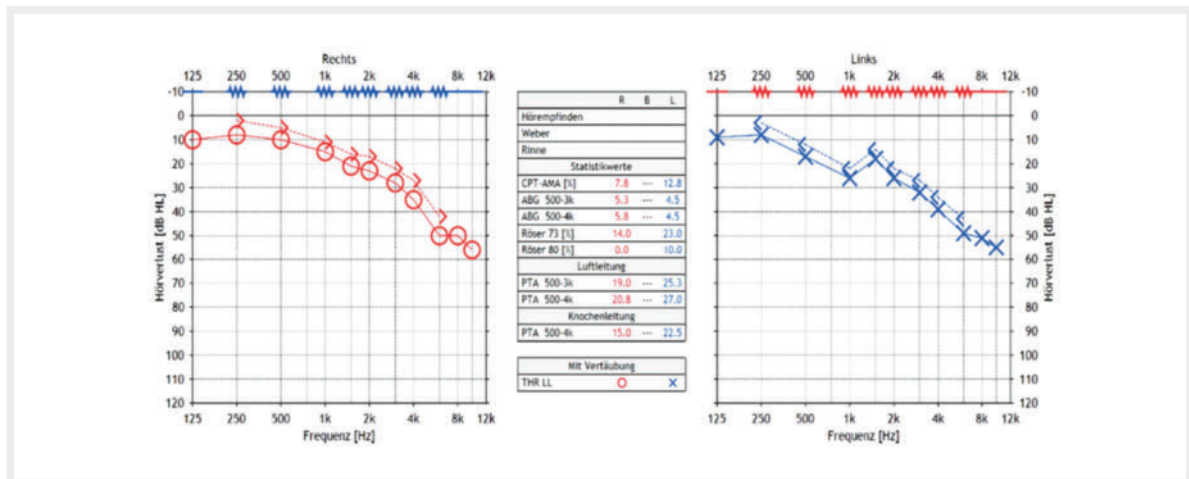
Häufige unspezifische Symptome im Zusammenhang mit CAPS sind Fieber/subfebrile Temperaturen mit grippeähnlichen Symptomen wie Muskelschmerzen und Abgeschlagenheit. Die chronische Müdigkeit ist eines der häufigsten Symptome von CAPS, die mit einer ständigen emotionalen Reizbarkeit assoziiert sein kann. Dieser Zustand ist sehr belastend und beeinträchtigt auch die Lebensqualität [4, 16].

### Hautausschlag

Die charakteristische dermatologische Manifestation von CAPS ist die neutrophile Dermatitis, die sich klinisch als „urtikariaähnliche“ Effloreszenzen darstellt, aber auch als erythematöse und ödematöse Papeln oder Plaques auftreten kann (► **Abb. 1**). Die Hautausschläge sind selten juckend, aber oft schmerzhaft und berührungsempfindlich [2]. Bei den meisten Patienten tritt der Ausschlag bei der Geburt oder in den ersten Lebensmonaten auf. Die Ausschläge werden in der Regel nicht durch direkten Kontakt mit kalten Gegenständen oder Wasser verursacht, sondern treten oft 1–4 Stunden nach der Kälteexposition in Bereichen auf, die nicht unbedingt direkt der Kälte ausgesetzt sind. Darüber hinaus wird über schmerzhaftes Schwellungen der Extremitäten berichtet.

### Augenbeteiligung

Die häufigste Augenmanifestation ist die Konjunktivitis, die bei vielen CAPS-Patienten während der Schübe auf-



► **Abb. 3** Hochtenschwerhörigkeit beidseits.

tritt (► **Abb. 2**). Die Augen können auch in Form von Episkleritis, Keratitis, anteriorer/posteriorer Uveitis, Bandkeratopathie, Hornhautanomalien sowie optischer Neuropathie betroffen sein [17]. Bei schweren Phänotypen kann ein Papillenödem auftreten, das zu einer Optikusatrophie führt [18, 19].

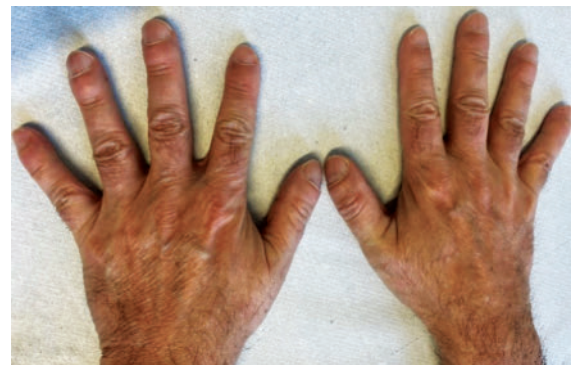### Schwerhörigkeit

Eine sensorineurale Schwerhörigkeit ist bei Patienten mit moderaten und/oder schweren CAPS-Phänotypen beschrieben, insbesondere bei fehlender Krankheitsaktivitäts-Kontrolle durch effektive Therapie. Charakteristischerweise beginnt die Schwerhörigkeit im hochtonalen Bereich (4–10 kHz) (► **Abb. 3**), daher ist zur Früherkennung eines Hörverlusts eine regelmäßige Überwachung mit Hochfrequenz-Purton-Audiometrie (HF-PTA) wichtig [2]. Im Flair-MRT kann ein Cochlea-Enhancement nachgewiesen werden. Der Schweregrad des Hörverlusts hängt von der Art der *NLRP3*-Variante ab. Es wurde berichtet, dass die Varianten T348M und E311K bei unbehandelten Patienten vorzugsweise mit fortschreitendem Hörverlust assoziiert sind, während die Variante R918Q zu einem späteren Beginn des Hörverlusts und einer moderaten Progression führt. Eine Anti-IL-1-Therapie stabilisiert oder verbessert sogar den sensorineuralen Hörverlust, insbesondere bei jüngeren Patienten [2, 21].

### Skelettale Veränderungen

Die Beteiligung von Muskeln, Knochen und Gelenken hängt vom klinischen Phänotyp ab. Während bei Patienten mit einem milden CAPS-Phänotyp Gliederschmerzen, schmerzhafte periartikuläre Schwellungen und begrenzt Myalgien auftreten können, leiden Patienten mit moderatem CAPS häufig auch an Arthralgien und Arthritis [22].

Patienten mit schwerem CAPS können Skelettanomalien mit Knochen deformität aufweisen und an chronischer Polyarthritiden leiden (► **Abb. 4**). Mehrere Patienten mit CINCA/NOMID zeigen eine charakteristische Arthropathie



► **Abb. 4** Typische skelettale Veränderungen bei CAPS.

mit Knochen- und Gelenkdeformität, die durch unkontrolliertes, übermäßiges Wachstum der Patella und der langen Knochen verursacht wird [2]. Zu den weiteren Skelettveränderungen gehören Osteitis, Osteopenie, Kleinwuchs und eine vorspringende Stirn („Balkstirn“) (► **Tab. 1**) [4].

### ZNS-Veränderungen

Bei leichtem bis mittelschwerem CAPS sind mögliche ZNS-Symptome Kopfschmerzen, intermittierende aseptische Meningitis und leichte kognitive Defizite, die Unterstützung erfordern. Chronische Meningitis, erhöhter Hirndruck und geistige Retardierung treten bei schwerem CAPS auf. Das MRT zeigt entzündliche Veränderungen in den Leptomeningen; auch ventrikuläre Hypertrophie und zerebrale Atrophie sind nachweisbar. Krampfanfälle und schlaganfallähnliche Episoden mit Hemiparese können ebenfalls auftreten [20, 24].

### Diagnose- und Klassifikationskriterien für CAPS

CAPS wird klinisch und genetisch diagnostiziert. Die Diagnosekriterien müssen eine sehr hohe Sensitivität und Spezifität aufweisen, um sicherzustellen, dass die Patien-

► **Tab. 1** Charakteristika der verschiedenen CAPS-Phänotypen [4, 23].

Parameter	CAPS-Phänotypen		
	Leicht (FCAS)	Moderat (MWS)	Schwer (CINCA/NOMID)
Erkrankungsbeginn	< 6 Monate bis Erwachsenenalter	frühes Kindesalter bis Erwachsenenalter	perinatal
Familienanamnese	meist positiv	meist positiv	meist negativ, sporadische De-novo-Mutationen
Schübe	ja	Schübe und/oder Dauersymptome	Schübe und Dauersymptome
Dauer der Schübe	30 Minuten bis 72 Stunden	1–2 Tage	kontinuierlich mit Schüben
Kältetrigger	ja	möglich	selten
Laborchemische Entzündung	im Schub	im Schub, kontinuierlich möglich	im Schub, kontinuierlich
Hautausschläge	kälteinduzierte neutrophile urtikariaähnliche Dermatitis	neutrophile urtikariaähnliche Dermatitis, makulopapulös	neutrophile urtikariaähnliche Dermatitis, makulopapulös
Fieber	möglich, meist 6–24 Stunden nach Kälteexposition	vor allem im Kindesalter	ja
Müdigkeit	selten	ja	ja
Hörverlust	nein	ja	ja
Augenbeteiligung	Konjunktivitis	Konjunktivitis, Episkleritis, Papillenödem	Konjunktivitis, Uveitis, Papillenödem
Muskuloskelettale Beschwerden	Myalgien, Arthralgien	Myalgien, Arthralgien, Oligoarthritis	Myalgien, Arthralgien, (Poly-)Arthritis
Knöcherner Veränderungen	nein	nein	gestörtes Längenwachstum, Knochendeformitäten von Tibia/Patella/Femur, Gelenkkontrakturen, Sattelnase, hohe prominente Stirn und großer Kopfumfang
ZNS-Symptome	Kopfschmerzen	Kopfschmerzen, intermittierende aseptische Meningitis	Kopfschmerzen, chronische aseptische Meningitis

► **Tab. 2** Diagnosekriterien CAPS [25].

Diagnosekriterien	
<b>obligatorisch</b>	<b>≥ 2 von 6 typischen CAPS -Symptomen</b>
<ul style="list-style-type: none"> <li>erhöhte Entzündungsmarker (SAA/CRP)</li> </ul>	<ul style="list-style-type: none"> <li>urtikariaähnlicher Ausschlag</li> <li>durch Kälte/Stress ausgelöste Schübe</li> <li>chronische aseptische Meningitis</li> <li>neurosensorische Schwerhörigkeit</li> <li>muskuloskelettale Symptome (Arthralgie, Arthritis, Myalgie)</li> <li>Skelettanomalien</li> </ul>

ten die richtige Diagnose und Behandlung erhalten. Bei typischem Verlauf kann die CAPS-Diagnose klinisch gestellt und durch den Nachweis einer pathogenen *NLRP3*-Variante bestätigt werden (► **Tab. 2**) [8].

Insbesondere für *NLRP3*-Varianten mit unklarer Signifikanz können die von Gattorno et al. 2019 veröffentlichten Klassifikationskriterien hilfreich sein (► **Tab. 3**) [26].

## Therapie

Die Behandlung von CAPS ist multidisziplinär und umfasst Medikamente, psychosoziale Unterstützung sowie Physiotherapie. Non-Steroidal Anti-Inflammatory Drugs (NSAIDs) und Glukokortikoide können kurzfristig während der Schübe eingesetzt werden. Die medikamentöse Langzeittherapie mit IL-1-Blockade folgt dem Treat-to-Target-Prinzip und sollte so früh wie möglich nach Diagnosestellung begonnen werden, um Organschäden zu vermeiden [27–29]. Die AA-Amyloidose, die bei fast allen CAPS-Subtypen auftreten kann, lässt sich durch die rechtzeitige Einleitung von IL-1-Inhibitoren verhindern [30]. Ebenso kann ein progressiver bilateraler sensorineuraler Hörverlust durch eine Anti-Interleukin-1-Therapie verbessert oder stabilisiert werden [31]. Die Anti-IL1-Behandlung verbessert auch die Lebensqualität [32].

Das ultimative Ziel eines Treat-to-Target-Prinzips ist die vollständige Remission [33]. Da es für diese Krankheiten keine einheitliche Definition von Remission oder minimaler Krankheitsaktivität gibt, wurde Remission für klinische Studien als das Fehlen klinischer Symptome und Nachweis normaler Entzündungsmarker definiert. Zu den Instrumenten, die zur Messung der Krankheitsaktivität verwendet werden, gehören tägliche Registrierung des Symptom- oder autoinflammatorischen Krankheitsaktivitätsindex (AIDAI), die globale Bewertung durch den Arzt

► **Tab. 3** Klassifikationskriterien CAPS [26].

Klassifikationskriterien	
Genetische Kriterien	Klinische Kriterien
Nachweis einer pathogenen/wahrscheinlich pathogenen NLRP3-Variante	mindestens eines der folgenden: urtikariaähnliche Ausschläge gerötete Augen (Konjunktivitis, Episkleritis, Uveitis) Innenohrschwerhörigkeit
Nachweis einer NLRP3-Variante unklarer Signifikanz	mindestens 2 der folgenden Symptome: urtikariaähnliche Ausschläge gerötete Augen (Konjunktivitis, Episkleritis, Uveitis) Innenohrschwerhörigkeit
kein Nachweis einer NLRP3-Genvariante	mindestens 2 der folgenden Symptome: urtikariaähnliche Ausschläge durch Kälte/Stress ausgelöste Schübe chronische aseptische Meningitis Innenohrschwerhörigkeit Skelettanomalien (epipysiales Wachstum/frontal Bossing)

(PGA) und die globale Bewertung durch Patienten und Eltern (PPGA). Der am häufigsten verwendete Entzündungsmarker ist CRP, wobei Werte von weniger als 5 mg/L oder 10 mg/L eine adäquate Kontrolle der Inflammation anzeigen [2, 33]. Die Therapie mit IL-1 Inhibitoren ist der Goldstandard bei CAPS [33]. Derzeit sind 3 IL-1-Inhibitoren verfügbar, deren Sicherheit und Wirksamkeit in mehreren kontrollierten Studien untersucht wurde (► **Tab. 4**) [2].

- Anakinra, ein rekombinanter kurzwirksamer IL-1-Rezeptor Antagonist,
- Canakinumab, ein langwirksamer selektiver Anti-IL-1 $\beta$ -Antikörper und
- Rilonacept, ein mittel-langwirksames lösliches IL-1-Rezeptor- und IL-1-Rezeptor-akzessorisches Fusionsprotein

### Anakinra

Anakinra ist ein kurz wirksamer rekombinanter IL-1-Rezeptor-Antagonist, der in mehreren Studien seine langfristige Wirksamkeit und Sicherheit unter Beweis gestellt hat. Anakinra wird täglich subkutan verabreicht und blockiert die Bindung von IL-1 $\alpha$  und IL-1 $\beta$  an den IL-1-Rezeptor [20]. Anakinra ist von der EMA und der FDA für CAPS zugelassen worden. Für Anakinra variiert das typische Dosierungsschema von 1–2 mg/kg/Tag für Patienten mit FCAS, bis zu 10 mg/kg/Tag für kritisch kranke Patienten mit CINCA/NOMID [3, 8, 24].

Die Halbwertszeit von Anakinra beträgt 4–6 h. Aus diesem Grund ist eine tägliche Verabreichung erforderlich [4]. In der Literatur wird berichtet, dass Anakinra eine wichtige Rolle bei der Behandlung systemischer Befunde von CAPS wie aseptischer Meningitis, Uveitis und Cochlea-Inflammation [28, 34] sowie okulärer Inflammation spielt [35].

Anakinra ist auch bei CAPS-Patienten mit sekundärer Amyloidose wirksam und wird nicht mit einer Verschlechterung der Nierenfunktion oder erhöhter Arzneimitteltoxizität in Verbindung gebracht [36]. Studien haben gezeigt, dass die ZNS-Penetration von Anakinra besser ist als die der anderen IL-1-Inhibitoren. Auf dieser Grundlage könnte Anakinra bei Patienten mit ZNS-Manifestation bevorzugt werden [37].

Kim et al. 2021 berichteten über 7 CAPS-Patienten mit Arthropathie, die mit Anakinra behandelt wurden. Das durchschnittliche Alter dieser Patienten zu Beginn der Anakinra-Behandlung betrug 2,3 Jahre (Spanne 0,5–14,4 Jahre). Diese Patienten wurden nach der Behandlung mindestens 3 Jahre lang beobachtet, und die normalen Gelenkstrukturen wurden durch Remodellierung wiederhergestellt [38].

Obwohl Anakinra eine wirksame Rolle bei der systemischen Inflammation spielt, gibt es Veröffentlichungen, die zeigen, dass seine Wirkung auf die audiologische Prognose nicht sehr gut ist [38]. In der Literatur wurde auch häufig über Reaktionen an der Injektionsstelle wie Schmerzen, Schwellungen und Rötungen bei der Anwendung von Anakinra berichtet. Darüber hinaus gibt es Hinweise darauf, dass sich im Laufe der Zeit Antikörper gegen das Medikament entwickeln können, deren Rolle bei der Behandlung nicht genau bekannt ist [39].

### Canakinumab

Canakinumab ist ein komplett humaner monoklonaler Antikörper. Er bindet selektiv menschliches IL-1 $\beta$  mit hoher Affinität. Die Dosierung beträgt 2–8 mg/kg/alle 8 Wochen bei Kindern und 150–600 mg/alle 4–8 Wochen bei Erwachsenen und wird subkutan verabreicht.

► **Tab.4** Behandlungen basierend auf FDA, EMA\* oder Expertenkonsens\*\* [33].

Krankheit	Behandlung	Die empfohlene Dosierung basiert auf FDA, EMA oder der Arbeitsgruppe	FDA	EMA	Evidenzgrad
CAPS (NLRP3-AID)					
FCAS	Canakinumab	PD: 2–8 mg/kg/alle 8 Wochen ED: >40 kg, 150–600 mg/alle 8 Wochen	+	+	1b
	Rilonacept	PD: LD 4,4 mg/kg/einmal wöchentlich und MD 2,2 mg/kg/einmal wöchentlich ED: LD 320 mg/einmal wöchentlich und MD 160 mg/einmal wöchentlich	+	–	1b
	Anakinra	1–2 mg/kg/täglich	–	+	4c
MWS	Canakinumab***	PD: 2–8 mg/kg/alle 8 Wochen ED: >40 kg, 150–600 mg/alle 8 Wochen	+	+	1b
	Rilonacept	PD: LD 4,4 mg/kg/q1w und MD 2,2 mg/kg/einmal wöchentlich ED: LD 320 mg/einmal wöchentlich und MD 160 mg/einmal wöchentlich	+	–	1b
	Anakinra	1–8 mg/kg/täglich	–	+	2c
NOMID/CINCA	Anakinra	1–8 mg/kg/täglich	+	+	2a
	Canakinumab****	PD: 2–8 mg/kg/alle 4 Wochen ED: >40 kg, 150–600 mg/alle 4 Wochen	–	+	4c

\* Die Zulassungen und Dosierungen von Medikamenten können von Land zu Land unterschiedlich sein, und in jedem Land sollten die örtlichen Vorschriften beachtet werden.

\*\* Evidenzgrad: 1a: systematische Zusammenfassung randomisierter kontrollierter Studien (RCTs); 1b: einzelne RCT; 2a: systematische Zusammenfassung von Kohortenstudien; 2b: einzelne Kohortenstudie (einschließlich RCTs von geringer Qualität); 3a: systematische Zusammenfassung von Fall-Kontroll-Studien; 3b: einzelne Fall-Kontroll-Studie; 4: Fallserien (und Kohorten- und Fall-Kontroll-Studien von geringer Qualität); 5: Expertenmeinung ohne explizite kritische Bewertung oder basierend auf Physiologie, Laborforschung oder „ersten Prinzipien“.

\*\*\* Canakinumab ist von der FDA und der EMA für die Behandlung von CAPS in denselben Dosierungsschemata für FCAS und MWS zugelassen; einige Patienten mit MWS benötigen jedoch nach Ansicht des Expertenpanels möglicherweise häufigere Dosierungen.

\*\*\*\* Obwohl Canakinumab von der EMA für die Behandlung von CAPS mit denselben Dosierungsschemata für alle 3 Schweregrade der Erkrankung (zu denen auch Patienten mit NOMID/CINCA gehören) zugelassen wurde, umfasste die zur Zulassung eingereichte Studie nur 5 Patienten mit NOMID/CINCA und eine Subanalyse bei Patienten mit NOMID/CINCA wurde nicht durchgeführt. Die für Patienten mit NOMID erforderliche Dosierungshäufigkeit beträgt in der Regel alle 4 Wochen. Daher wurde die Empfehlung des Panels als 4 C in die Dosierungstabelle aufgenommen.

ED = Erwachsenenendosis; PD = pädiatrische Dosis; CAPS = Cryopyrin-assoziierte periodische Syndrome; CINCA = Chronic Infantile Neurological Cutaneous and Articular Syndrome; EMA = European Medicines Agency FCAS = familiäres autoinflammatorisches Erkältungssyndrom; FDA = US Food and Drug Administration; LD = Ladedosis; MD = Erhaltungsdosis; MWS = Muckle-Wells-Syndrom; NOMID: Neonatal-Onset Multisystem Inflammatory Disease; AID: Autoinflammatory Disease

Es ist von der FDA und der EMA für die Behandlung aller Schweregrade von CAPS zugelassen. Die lange Wirkungs-dauer und die geringe Inzidenz von Reaktionen an der Injektionsstelle können von Vorteil sein. Die lange Wirkungs-dauer verhindert jedoch eine kurzfristige Unterbrechung der Immunsuppression in Notfallsituationen.

Canakinumab spielt auch eine Rolle bei der Behandlung von Entwicklungsverzögerungen bei CAPS-Patienten [40]. In der Literatur wurde für die Behandlung mit Canakinumab bei Patienten mit Cryopyrin-assoziiertem periodischem Syndrom in einer Langzeitanalyse ein günstiges Sicherheitsprofil festgestellt [41]. Bei den gemeldeten unerwünschten Ereignissen handelte es sich hauptsächlich um Infektionen [28]. Auch werden als häufige Nebenwirkungen von Canakinumab Oberbauchbeschwerden und erhöhte Transaminasen, Arthralgien/Myalgien, Vertigo, eine verminderte Kreatinin-Clearance, Proteinurien und Leukopenien/Neutropenien beschrieben [47].

### Rilonacept

Rilonacept ist ein Fusionsprotein-Inhibitor, der mit hoher Affinität an IL-1 $\alpha$ , IL-1 $\beta$  und IL-1Ra bindet. Bisher wurde Rilonacept nur von der FDA zugelassen. Rilonacept kommt bei FCAS und MWS zur Anwendung und wird subkutan verabreicht. Die Halbwertszeit beträgt 67 Stunden, weswegen eine wöchentliche Verabreichung bei Erwachsenen ausreichend ist. Bei Kindern beträgt die Halbwertszeit etwa 6,3 Tage. Die Dosis von Rilonacept für Erwachsene beträgt 160 mg/Woche und variiert bei Kindern zwischen 2,2 und 4,4 mg/kg/Woche. Zu den Nebenwirkungen gehören Reaktionen an der Injektionsstelle und Infektionen der oberen Atemwege. Sehr selten wurde über Überempfindlichkeitsreaktionen und Neutropenie berichtet [2, 4, 16].

### MCC950

MCC950, ein kleines Molekül, hemmt NLRP3, und nach der Blockierung von NLRP3 wird die Produktion der proinflammatorischen Zytokine Interleukin-1 $\beta$  (IL-1 $\beta$ ) und

► **Tab. 5** Krankheitsspezifische Überwachung [33].

Krankheitsspezifische Überwachung		Frequenz
Monitoring der systemischen Entzündung	BSG, CRP, ESR, CRP, Differenzialblutbild (Granulozytose), S100-Proteine und SAA, Hepatosplenomegalie, Lymphadenopathie, Fatigue	jeder Termin
	Urinanalyse zur Überwachung der Proteinurie (AA-Amyloidose)	alle 6 bis 12 Monate
	Überwachung von Wachstum, KMD, sexueller Entwicklung	jeder Termin
Überwachung von krankheitsspezifischen Symptomen bei CAPS	Fieber, Hautausschlag (urtikariaähnlich), progressive Schwerhörigkeit, Kopfschmerzen, frühmorgendliche Übelkeit und Erbrechen, muskuloskelettale Symptome, Konjunktivitis, kognitive Entwicklung (bei schwerer Erkrankung)	jeder Termin
Überwachung von Organmanifestationen/-schäden bei CAPS	Amyloidose: Urinanalyse	jeder Termin
	Schwerhörigkeit: Audiogramm	3–6 Monate bis zur Stabilisierung, dann alle 6–12 Monate
	Augenerkrankungen: Ophthalmologische Untersuchung (Visus, Retinauntersuchung und Spaltlampenuntersuchung).	6 bis 12 Monate
	ZNS-Erkrankung: Lumbalpunktion, MRT des Schädels (mit spezieller Untersuchung der Cochlea, Hirnatrophie und Ventrikulomegalie)	12–36 Monate, abhängig von den Symptomen
Monitoring von therapiebedingten Komplikationen (Interleukin-1-Blocker-Behandlungen)	Infektionen: Anamnese, Hautinfektionen, andere Infektionen	jeder Termin
	Laboruntersuchung: Differenzialblutbild, Leberwerte, Urinuntersuchung, Nierenfunktion, Lipidprofil	jeder Termin

KMD = Knochenmineraldichte; CAPS = Cryopyrin-assoziierte periodische Syndrome; ZNS = zentrales Nervensystem; CRP = C-reaktives Protein; BSG = Blutkörperchensenkungsgeschwindigkeit; MRT = Magnetresonanztomografie; SAA = Serumamyloid A

IL-18 reduziert. Interessanterweise kann MCC950 NLRP3 inhibieren, nicht aber andere Inflammasome wie NLRP1 und NLR family CARD domain containing 4 (NLRC4) [42, 43]. CAPS-Modelle an Mäusen deuten darauf hin, dass dieser NLRP3-spezifische Inhibitor zur Behandlung von sensorineuralem Hörverlust eingesetzt werden könnte [44].

### Stammzelltransplantation

In der Literatur wird über einen Patienten berichtet, der sich einer allogenen hämatopoetischen Stammzelltransplantation zur Therapie der ALL unterzog und eine vollständige Remission sowohl der ALL als auch des Kryopyrin-assoziierten periodischen Fiebersyndroms (CAPS) erreichte. Obwohl der Patient zuvor CAPS-Schübe erlitten hatte, traten bei ihm 7 Jahre lang nach der Transplantation keine CAPS-Symptome mehr auf [45].

### Supportive Therapie

Bei Patienten mit CAPS spielt die unterstützende Pflege eine wichtige Rolle und kann aus folgenden Maßnahmen bestehen: Hörgeräte, Physiotherapie und orthopädische Hilfsmittel.

Darüber hinaus können ergänzende Therapien wie nichtsteroidale Entzündungshemmer (NSAIDs) gegen Schmerzen und Fieber oder kortikosteroidhaltige Augentropfen und Tränenersatzmittel helfen, die Krankheitssymptome zu lindern. Insbesondere bei Patienten mit dem milden CAPS-Phänotyp können Wärmetherapien und lokaler Kälteschutz helfen [2].

### Psychosoziale Unterstützung

AID gehen nachweislich mit einem erhöhten Auftreten von Depressionen, verminderter gesundheitsbezogener Lebensqualität und Angstzuständen einher. Da Autoimmunerkrankungen alle Lebensbereiche betreffen können, sollten sie bei der langfristigen Behandlung von CAPS berücksichtigt werden.

Zur Identifizierung relevanter Lebensqualitätsdimensionen und Items wurden in einer Studie an Patienten mit autoinflammatorischen Erkrankungen [46] Literaturrecherchen, Expertenbefragungen und Fokusgruppeninterviews mit Kindern, Jugendlichen und Betreuungspersonen durchgeführt. Die unerfüllten Bedarfe (familiäre Belastung, sozioökonomische Bedingungen schulische Probleme) der Patienten wurden dadurch ermittelt [46].

Das Ziel im therapeutischen Management von Patienten mit diesen Erkrankungen sollte daher neben der medikamentösen Therapie auch die Ermöglichung der sozialen Teilhabe, das Patienten-Empowerment und die Patientenedukation sein. Allerdings ist trotz des anerkannten Bedarfs die psychosoziale Betreuung von Patienten mit seltenen Erkrankungen vielerorts nicht Teil der Routineversorgung.

Dies macht den dringenden Bedarf an zugänglichen Netzwerken deutlich, die das Wissen erweitern und Patienten stärken, sowie an integrierten Konzepten, die auf den Bedarf an psychosozialer Unterstützung eingehen [46].

### Monitoring

Die regelmäßige Kontrolle der Krankheitsaktivität ist entscheidend für die Bestimmung der Krankheitsaktivität und möglicher Organschäden (► **Tab. 5**). Die Überwachung umfasst regelmäßige körperliche Untersuchungen, Gewichts- und Größenmessungen, audiologische, muskuloskeletale, neurologische, ophthalmologische Untersuchungen, Röntgenbilder und MRTs sowie Labortests.

### Prognose

Die Prognose von CAPS-Patienten hängt zum einen vom Phänotyp und zum anderen vom Zeitpunkt der Diagnosestellung ab. Mit der Verfügbarkeit effektiver Anti-IL-1-Therapien hat sich die Prognose von CAPS-Patienten deutlich verbessert. Eine frühzeitige und aggressive Behandlung wirkt sich entscheidend auf die Lebensqualität aus und verhindert ein Fortschreiten der Erkrankung, wodurch Organschäden mitsamt Folgekomplikationen wie Hörverlust vermieden werden können [2].

#### FAZIT

Zunehmendes und breit gestreutes Wissen über seltene Erkrankungen wie CAPS, eine intensive Kooperation zwischen wohnortnahen Erstversorgern und Spezialzentren sowie im multiprofessionellen und interdisziplinären Team sind die Grundlage für eine frühzeitige Diagnosestellung, das Einleiten einer effektiven Behandlung und ein wirksames kontinuierliches Krankheitsverlaufsmanagement. Die medikamentöse Therapie muss durch eine auf die individuellen Bedarfe der Patienten ausgerichtete umfassende psychosoziale Betreuung flankiert werden.

#### ABKÜRZUNGSVERZEICHNIS

AID: Autoinflammatory Disease  
 CAPS: Cryopyrin-Assoziiertes Periodisches Syndrom  
 CINCA: Chronic Infantile Neurological Cutaneous and Articular Syndrome  
 EMA: European Medicines Agency  
 FCAS: Familial Cold Autoinflammatory Syndrome  
 FCU: Familiäre Kälteurtikaria  
 FDA: U. S. Food and Drug Administration  
 IL-1 $\alpha$ : Interleukin-1 $\alpha$   
 IL-1Ra: Interleukin-1-Rezeptor-Antagonist  
 IL1RAcP: Interleukin-1-Rezeptor-Accessory-Protein  
 iNOS: Inducible Nitric Oxide Synthetase  
 kHz: Kilohertz  
 MWS: Muckle-Wells-Syndrom unklarer Signifikanz  
 NLRP3: Nucleotide-Binding Oligomerization Domain, Leucine-Rich-Repeat-Family, Pyrin Domain Containing Protein  
 NOD: Nucleotide-Binding Oligomerization Domain  
 PGE2: Prostaglandin E2  
 VUS: Interleukin-1 $\beta$

#### Interessenkonflikt

Özlem Satirer gibt an, dass für sie und Dr. med. Peter Wasiliew kein Interessenkonflikt besteht.

Dr. med. Tatjana Welzel hat eingeladene Präsentationen für Novartis gehalten, ohne persönliche Vergütung.

Prof. Dr. med. Jasmin Kümmerle-Deschner hat von Novartis und Sobi Grant und Referenten-Honorare erhalten.

#### Einhaltung ethischer Richtlinien

Die korrespondierende Autorin bestätigt, dass eine Einverständniserklärung des Patienten zur Veröffentlichung der Abbildungen vorliegt.

#### Autorinnen/Autoren



Özlem Satirer



Peter Wasiliew





Tatjana Welzel



Jasmin Kümmerle-Deschner

## Korrespondenzadresse

### Özlem Satirer

Universitätsklinikum Tübingen  
Kinderheilkunde  
Allgemeine Pädiatrie, Hämatologie und Onkologie  
Zentrum für Pädiatrische Rheumatologie  
Hoppe-Seyler-Str. 1, 72076 Tübingen  
Deutschland  
Oezlem.Satirer@med.uni-tuebingen.de

## Literatur

- [1] Booshehri LM, Hoffman HM. CAPS and NLRP3. *J Clin Immunol* 2019; 39(3): 277–286
- [2] Welzel T, Kümmerle-Deschner JB. Diagnosis and Management of the Cryopyrin-Associated Periodic Syndromes (CAPS): What Do We Know Today? *J Clin Med* 2021; 10(1)
- [3] Hoffman HM, Gregory SG, Mueller JL et al. Fine structure mapping of CIAS1: Identification of an ancestral haplotype and a common FCAS mutation, L353P. *Qual Life Res* 2003; 112: 209–216
- [4] Kümmerle-Deschner JB. [Cryopyrin-associated periodic syndrome]. *Z Rheumatol* 2012; 71(3): 199–208
- [5] Hoffman HM, Wanderer AA, Broide DH. Familial cold auto-inflammatory syndrome: phenotype and genotype of an autosomal dominant periodic fever. *J Allergy Clin Immunol* 2001; 108(4): 615–620
- [6] Muckle TJ, Wells M. Urticaria, deafness, and amyloidosis: a new heredo-familial syndrome. *Q J Med* 1962; 31: 235–248
- [7] Prieur AM, Griscelli C. [Chronic meningo-cutaneo-articular syndrome in children]. *Rev Rhum Mal Osteoartic* 1980; 47(11): 645–649
- [8] Kümmerle-Deschner JB, Verma D, Endres T et al. Clinical and Molecular Phenotypes of Low-Penetrance Variants of NLRP3: Diagnostic and Therapeutic Challenges. *Arthritis Rheumatol* 2017; 69(11): 2233–2240
- [9] Theodoropoulou K, Wittkowski H, Busso N et al. Increased Prevalence of NLRP3 Q703K Variant Among Patients With Autoinflammatory Diseases: An International Multicentric Study. *Front Immunol* 2020; 11: 877
- [10] Saito M, Fujisawa A, Nishikomori R et al. Somatic mosaicism of CIAS1 in a patient with chronic infantile neurologic, cutaneous, articular syndrome. *Arthritis Rheum* 2005; 52: 3579–3585
- [11] Labrousse M, Kevorkian-Verguet C, Boursier G et al. Mosaicism in autoinflammatory diseases: Cryopyrin-associated periodic syndromes (CAPS) and beyond. A systematic review. *Crit Rev Clin Lab Sci* 2018; 55: 432–442
- [12] Ye Z, Ting JP. NLR, the nucleotide-binding domain leucine-rich repeat containing gene family. *Curr Opin Immunol* 2008; 20(1): 3–9
- [13] Weber A, Wasiliew P, Kracht M. Interleukin-1beta (IL-1beta) processing pathway. *Sci Signal* 2010; 3(105): cm2. Published 2010 Jan 19
- [14] Petrilli V, Dostert C, Muruve DA, Tschopp J. The inflammasome: a danger sensing complex triggering innate immunity. *Curr Opin Immunol* 2007; 9(6): 615–622
- [15] Martinon F, Burns K, Tschopp J. The inflammasome: a molecular platform triggering activation of inflammatory caspases and processing of proIL-beta. *Mol Cell* 2002; 10(2): 417–426
- [16] Yadlapati S, Efthimiou P. Impact of IL-1 inhibition on fatigue associated with autoinflammatory syndromes. *Mod Rheumatol* 2016; 26(1): 3–8
- [17] Harish Bindiganavile S, Beres S, Bhat N, Lee AG. Cryopyrin-Associated Periodic Syndrome in Neuro-Ophthalmology. *J Neuroophthalmol* 2021; 41(3): e297–e299
- [18] Kim BJ, Kim YH, Lee S et al. Otological aspects of NLRP3-related autoinflammatory disorder focusing on the responsiveness to anakinra. *Rheumatology (Oxford)* 2021; 60(3): 1523–1532
- [19] Dollfus H, Häfner R, Hofmann HM et al. Chronic infantile neurological cutaneous and articular/neonatal onset multi-system inflammatory disease syndrome: ocular manifestations in a recently recognized chronic inflammatory disease of childhood. *Arch Ophthalmol* 2000; 118(10): 1386–1392
- [20] Neven B, Prieur AM, Quartier dit Maire P. Cryopyrinopathies: update on pathogenesis and treatment. *Nat Clin Pract Rheumatol* 2008; 4(9): 481–489
- [21] Kümmerle-Deschner JB, Tyrrell PN, Reess F et al. Risk factors for severe Muckle-Wells syndrome. *Arthritis Rheum* 2010; 62(12): 3783–3791
- [22] Kümmerle-Deschner JB. CAPS – pathogenesis, presentation and treatment of an autoinflammatory disease. *Semin Immunopathol* 2015; 37(4): 377–385
- [23] Hoffman HM, Kümmerle-Deschner JB, Goldbach-Mansky R. Cryopyrin-Associated Periodic Syndromes (CAPS). In: Hashkes PJ, Laxer RM, Simon A (eds). *Textbook of Autoinflammation*. Berlin, Heidelberg: Springer; 2019; Chapter 19: 347–365
- [24] Goldbach-Mansky R. Current status of understanding the pathogenesis and management of patients with NOMID/CINCA. *Curr Rheumatol Rep* 2011; 13(2): 123–131
- [25] Kümmerle-Deschner JB, Özen S, Tyrrell PN et al. Diagnostic criteria for cryopyrin-associated periodic syndrome (CAPS). *Ann Rheum Dis* 2017; 76: 942–947
- [26] Gattorno M, Hofer M, Federici S et al. Classification criteria for autoinflammatory recurrent fevers. *Ann Rheum Dis* 2019; 78(8): 1025–1032
- [27] Hawkins PN, Lachmann HJ, McDermott MF. Interleukin-1-receptor antagonist in the Muckle-Wells syndrome. *N Engl J Med* 2003; 348(25): 2583–2584
- [28] Kone-Paut I, Galeotti C. Current treatment recommendations and considerations for cryopyrin-associated periodic syndrome. *Expert Rev Clin Immunol* 2015; 11(10): 1083–1092

- [29] Hansmann S, Lainka E, Horneff G et al. Consensus protocols for the diagnosis and management of the hereditary autoinflammatory syndromes CAPS, TRAPS and MKD/HIDS: a German PRO-KIND initiative. *Pediatr Rheumatol* 2020; 18: 17. <https://doi.org/10.1186/s12969-020-0409-3>
- [30] Rodrigues F, Cuisset L, Cador-Rousseau B et al. AA amyloidosis complicating cryopyrin-associated periodic syndrome: a study of 86 cases including 23 French patients and systematic review. *Rheumatology (Oxford)* 2022; 61(12): 4827–4834
- [31] Nakanishi H, Yamada S, Kita J et al. Auditory and Vestibular Characteristics of NLRP3 Inflammasome Related Autoinflammatory Disorders: Monogenic Hearing Loss Can Be Improved by Anti-interleukin-1 Therapy. *Front Neurol* 2022; 13: 865763
- [32] Vasse M, Reumaux H, Koné-Paut I et al. Socio-professional impact and quality of life of cryopyrin-associated periodic syndromes in 54 patients in adulthood. *Clin Exp Rheumatol* 2023. [published online ahead of print 2023 Mar 9]
- [33] Romano M, Arici ZS, Piskin D et al. The 2021 EULAR/American College of Rheumatology points to consider for diagnosis, management and monitoring of the interleukin-1 mediated autoinflammatory diseases: cryopyrin-associated periodic syndromes, tumour necrosis factor receptor-associated periodic syndrome, mevalonate kinase deficiency, and deficiency of the interleukin-1 receptor antagonist. *Ann Rheum Dis* 2022; 81(7): 907–921
- [34] Lepore L, Paloni G, Caorsi R et al. Follow-up and quality of life of patients with cryopyrin-associated periodic syndromes treated with Anakinra. *J Pediatr* 2010; 157(2): 310–315.e311
- [35] Ma L, Lee S, Montieth A et al. Cryopyrin-Associated Periodic Syndrome-Associated Uveitis and Papillitis. *Retin Cases Brief Rep* 2021; 15(2): 149–154
- [36] Kummerle-Deschner JB, Tyrrell PN, Koetter I et al. Efficacy and safety of anakinra therapy in pediatric and adult patients with the autoinflammatory Muckle-Wells syndrome. *Arthritis Rheum* 2011; 63(3): 840–849
- [37] Rodriguez-Smith J, Lin Y-C, Tsai WL et al. Cerebrospinal Fluid Cytokines Correlate With Aseptic Meningitis and Blood-Brain Barrier Function in Neonatal-Onset Multisystem Inflammatory Disease: Central Nervous System Biomarkers in Neonatal-Onset Multisystem Inflammatory Disease Correlate With Central Nervous System Inflammation. *Arthritis Rheumatol* 2017; 69(6): 1325–1336
- [38] Kim YH, Kim BJ, Han J et al. Long-Term Efficacy of Anakinra in Cryopyrin-Associated Periodic Syndrome: Focus on Destructive Arthropathy. *J Clin Immunol* 2021; 41(8): 1936–1939
- [39] Wikén M, Hallén B, Kullenberg T et al. Development and effect of antibodies to anakinra during treatment of severe CAPS: sub-analysis of a long-term safety and efficacy study. *Clin Rheumatol* 2018; 37(12): 3381–3386
- [40] Yu Y, Watanabe R, Shibao K et al. Case of cryopyrin-associated periodic syndrome who recovered from growth delay by treatment with canakinumab. *J Dermatol* 2021; 48(2): e98–e99
- [41] Walker UA, Tilson HH, Hawkins PN et al. Long-term safety and effectiveness of canakinumab therapy in patients with cryopyrin-associated periodic syndrome: results from the beta-Confident Registry. *RMD Open* 2021; 7(2)
- [42] Bakhshi S, Shamsi S. MCC950 in the treatment of NLRP3-mediated inflammatory diseases: Latest evidence and therapeutic outcomes. *Int Immunopharmacol* 2022; 106: 108595
- [43] Weber ANR, Tapia-Abellán A, Liu X et al. Effective ex vivo inhibition of cryopyrin-associated periodic syndrome (CAPS)-associated mutant NLRP3 inflammasome by MCC950/CRID3. *Rheumatology (Oxford)* 2022; 61(10): e299–e313
- [44] Ma JH, Lee E, Yoon SH et al. Therapeutic effect of NLRP3 inhibition on hearing loss induced by systemic inflammation in a CAPS-associated mouse model. *EBioMedicine* 2022; 82: 104184
- [45] Mori T, Saburi M, Hagihara M et al. Long-term remission of cryopyrin-associated periodic syndrome after allogeneic haematopoietic stem cell transplantation. *Ann Rheum Dis* 2021; 80(4): 542–543
- [46] Erbis G, Schmidt K, Hansmann S et al. Living with autoinflammatory diseases: identifying unmet needs of children, adolescents and adults. *Pediatr Rheumatol Online J* 2018; 16(1): 81
- [47] [https://www.ema.europa.eu/en/documents/product-information/ilaris-epar-product-information\\_en.pdf](https://www.ema.europa.eu/en/documents/product-information/ilaris-epar-product-information_en.pdf)

#### ERRATUM

**Cryopyrin-assoziierte periodische Syndrome.**  
**Özlem Satirer, Peter Wasiliew, Tatjana Welzel,**  
**Jasmin Kummerle-Deschner. *arthritis + rheuma***  
**2023; 43: 264–274.**  
**DOI: 10.1055/a-2114-0449**

Im oben genannten Artikel wurde der Name der korrespondierenden Autorin Özlem Satirer versehentlich mit einem Dokortitel angegeben. Korrekt ist, dass die Autorin keinen Dokortitel führt.