

Flaggermusen

Organ for Norsk forening for ultralyddiagnostikk



Kasuistikk: Tidlig vekstavvik mistenkt ved 2 trimester screening

Elin Nymo M.D

Kirurgisk klinikk, kvinneklinikken, Nordlandssykehuset HF, Bodø

01.01.22 innførte man tidlig ultralyd med fosterdiagnostikk for gravide 35 år eller eldre. Tilbudet ble utvidet til alle gravide i løpet av året [1]. Etter denne innføringen har man av og til funnet en diskrepans mellom svangerskaps lengden beregnet ved 1 trimester undersøkelsen og 2. trimester screening. Avtagende vekst mellom disse to undersøkelsene kan gi mistanke om tidlig vekstavvik, dvs Fetal growth restriction (FGR). Årsakene kan være føtale, placentære eller maternelle forhold, og videre utredning med blant annet Dopplerundersøkelser er nødvendig [2, 3]. Nasjonal veileder i fødselshjelp har gjeldende retningslinjer for FGR fra uke 24+0 [4]. Men hva er definisjonen for FGR ved 2. trimester screening?

Hensikten med denne artikkelen er å belyse oppdagelsen og oppfølgingen av tidlig FGR, samt samarbeidet mellom kvinneklinikken ved NLSH Bodø og fostermedisinsk seksjon ved UNN.

Kasuistikk

Denne pasienten er en 25 år gammel førstegangsfødende frisk kvinne.

Ved 1. trimester ultralyd fant man ingen strukturelle avvik, og en gestasjonsalder på 12+3 hvilket var 7 dager kortere enn termin beregnet etter siste menstruasjon (termin Naegel).

Terminen ble satt etter BPD ved 2. trimester screening. Men det var en diskrepans på 2 uker og 1 dag mellom ultralydtermin og termin Naegel. Ny kontroll 3 uker senere viste ytterligere avtagende vekst og patolo-

gisk Doppler i a. uterina med høy PI (pulsatility index) samt bilateral notch, tilsvarende Lund score 4. Høy PI i arteria uterina er assosiert med økt risiko for utvikling av preeklampsi og intrauterin veksthemming [5]. Doppler av arteria umbilicalis (AU), arteria cerebri media (MCA) og ductus venosus (DV) var normale. Pasienten hadde ingen tegn til preeklampsi.

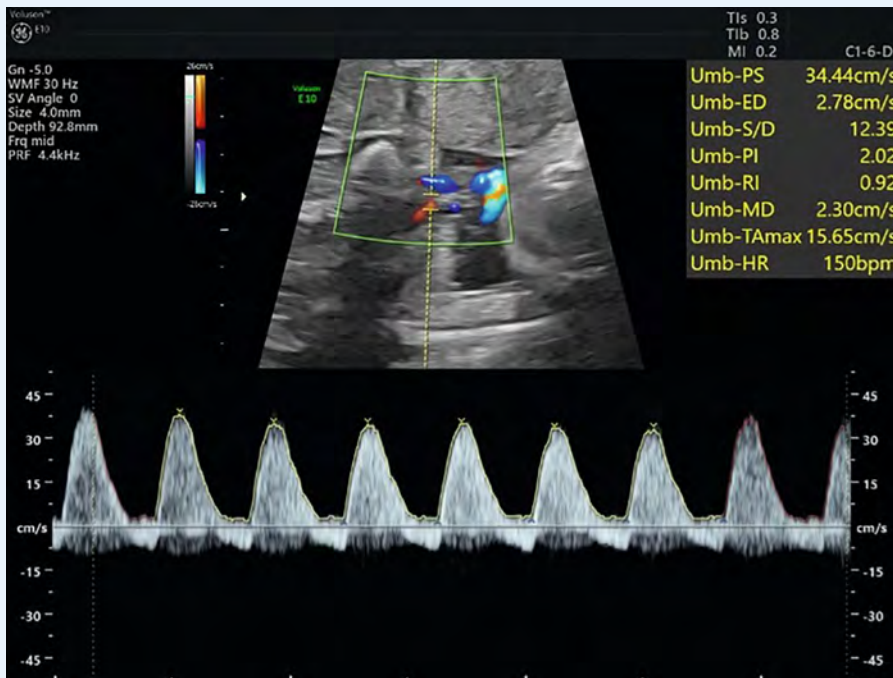
Seks dager senere ble pasienten undersøkt ved fostermedisinsk seksjon ved UNN. Ultralydterminen ble da endret og satt etter CRL ved 1. trimester undersøkelsen. Hun var i svangerskapsuke 23+4. Ingen strukturelle avvik ble funnet. Vekstavviket tilsvarte 3-percentilen, og placentafunksjonen var påvirket både på maternell og føtal side. Doppler av AU viste vekslende bevart og vekslende opphevet endediastolisk blodstrøm med PI 1,55 tilsvarende 98 percentilen. Genetisk veiledning og amniocentese ble utført og svaret viste normalt resultat av utvidet kromosomanalyse.

Man konkluderte med placentasvikt. På grunn av et felles program for bildelagring i Helse Nord er bilder fra alle helseforetak i regionen tilgjengelig for alle. Noe av oppfølgingen av pasienten kunne derfor gjøres i Bodø. Pasienten hadde ukentlige kontroller vekselvis i Bodø og Tromsø. Etter hvert mistenkte man utvikling av preeklampsi, og i svangerskapsuke 29+4 til 30+0 var pasienten innlagt til observasjon ved fødeavdeling ved UNN. Vekstestimering var da godt under 1 percentilen, men det var ingen endring av dopplerundersøkelsene, dvs fortsatt påvirket blodstrøm i AU og arteria uterina. Det var normal fostervannsmengde. CTG hadde normal STV (short term variability). Nedsatt korttidsvariabilitet indikerer acidose og alvorlig hypoksi, derfor er denne parameteren viktig i vurderingen av forløsningstidspunkt [6]. Pasienten fikk celeston for føtal lunge-modning pga fare for forløsning [7].

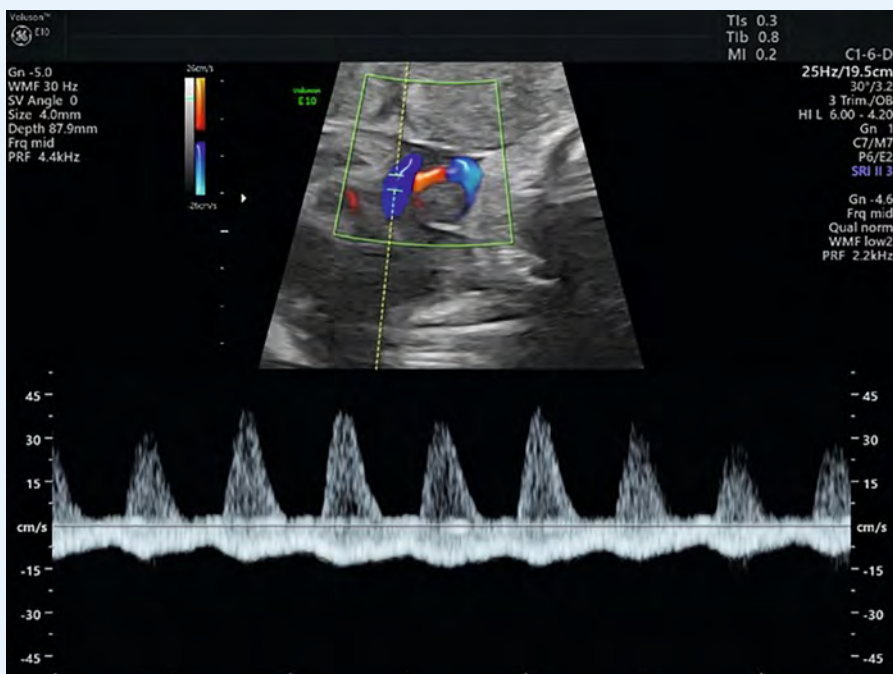
Hun ble reinnlagt i svangerskapsuke 30+1 ved fødeavdelingen NLSH Bodø pga lett preeklampsi. Dagen etter testet hun positivt for covid-19. Uendrede dopplerundersøkelser, og CTG med normal STV.

I uke 31+4 hadde vekstavviket økt til -40%. Estimert fostervekt var under 1 percentilen beregnet etter fetal medicine foundation calculator, og var beregnet til 876 g dvs ingen vekst siden forrige vekstestimering. Fostervannsmengden var normal. Doppler av AU viste reversert blodstrøm i diastolen, og det var pulsasjoner i vena umbilicalis. Dette tydet på føtal asfyksi [3]. Se bilde 1 og 2. Doppler av MCA og DV var fortsatt normale. Doppler av arteria uterina var som tidligere patologisk. Det var normal fostervannsmengde. CTG med normal STV. Bilder av dopplerundersøkelsene ble gjennomgått sammen med fostermedisiner ved UNN. Ved tidlig FGR må man overveie risikoen for intrauterin fosterdød pga påvirkede Dopplere opp mot risikoen ved prematuritet [8]. På grunn av avflatet fostervekt, reversert blodstrøm i AU og pulsasjoner i vena umbilicalis, besluttet man forløsning påfølgende dag. Pasienten fikk celeston rescue dose og magnesiumsulfat for nevroproteksjon [9], før forløsning. Barnet, en gutt, ble født ved elektiv sectio i svangerskapsuke 31+5 med fødselsvekt 880 g hvilket tilsvarte et vekstavvik på -50%.

Pasienten fikk diagnosen lett preeklampsi. Blodprøver av pasienten har i etterkant ved to anledninger vist positiv kardioplatin IgM. Laboratoriekriteriene for antifosfolipidsyndrom er oppfylt. Ved et eventuelt nytt svangerskap skal hun behandles med acetylsalisylsyre og lavmolekylært heparin. Sønnen, som nå er 6 måneder, har utviklet seg fint.



► **Bilde 1** Doppler av arteria umbilicalis viser reversert blodstrøm i diastolen.



► **Bilde 2** Doppler av vena umbilicalis (under basallinjen) viser pulsasjoner. Det er også dopplersignal fra arteria umbilicalis (over basallinjen) i bildet.

Diskusjon

Vi har snart to års erfaring med 1. trimester ultralyd, og rutiner er innarbeidet. Men det er fortsatt vanskelig å vite når man skal henvise til fostermedisinsk senter pga mistanke om FGR. I Norge brukes det to meto-

der for å bestemme termin og fostervekst, FetoCalc og eSnurra. Den ene metoden bruker persentiler, mens den andre bruker prosent. Det er vanskelig å sammenlikne undersøkelser når man innen samme regionale helseforetak bruker to ulike former for beregning av vekst. Det er også noen helse-

foretak som praktiserer terminsetting ved 1. trimester ultralyd.

Konklusjon

For at praksis skal være lik i hele landet, trengs det nasjonale retningslinjer angående terminsetting i 1. trimester og definisjon av FGR ved 2. trimester screening.

Referanser

- [1] www.helsedirektoratet.no/tema/bioteknologi/fosterdiagnostikk/informasjon-om-fosterdiag-nostikk-til-helsepersonell-i-svangerskapsomsor-gen-i-den-kommunale-helse-og-omsorgstje-nesten/innledning
- [2] Salomon LJ, Alfirevic Z, Da Silva Costa F et al. ISUOG practice guidelines: Ultrasound assessment of fetal biometry and growth. *Ultrasound Obstet Gynecol* 2019; 53 (6): 715–723. doi:10.1002/uog.20272
- [3] Marsál K. Obstetric management of intrauterine growth restriction. *Best Pract Res Clin Obstet Gynaecol* 2009; 23 (6): 857–870. doi:10.1016/j.bpobgyn.2009.08.011
- [4] Odland Karlsen H, Ebbing C, Acharya G et al. Norsk gynekologisk forening, veileder fødselshjelp 2020. Intrauterin veksthemming. Tilgjengelig fra: www.legeforeningen.no/foreningsledd/fagmed/norsk-gynekologisk-forening/veiledere/veileder-i-fodselsjelp/intrauterin-veks-themming/
- [5] Cafici D, Terrones A, Ramos Mejía D. Doppler assessment of the uterine arteries, *Visual Encyclopedia of Ultrasound in Obstetrics and Gynecology*, July 2022. www.isuog.org
- [6] Figueras F, Gratacós E. Update on the diagnosis and classification of fetal growth restriction and proposal of stage-based management protocol. *Fetal Diagn Ther* 2014; 36 (2): 86–98. doi:10.1159/000357592
- [7] McGoldrick E, Stewart F, Parker R et al. Antenatal corticosteroids for accelerating fetal lung maturation for women at risk of preterm birth. *Cochrane Database Syst Rev* 2020; 12 (12): CD004454. doi:10.1002/14651858.CD004454.pub4
- [8] Figueras F, Gratacós E. An integrated approach to fetal growth restriction. *Best Pract Res Clin Obstet Gynaecol* 2017; 38: 48–58. doi:10.1016/j.bpobgyn.2016.10.006
- [9] Crowther C, Middleton P, Voysey M et al. Assessing the neuroprotective benefits for babies of antenatal magnesium sulphate: An individual participant data meta-analysis. *PLoS Med* 2017; 14 (10): e1002398. doi:10.1371/journal.pmed.1002398