

S3-Leitlinie „Diagnostik und Therapie biliärer Karzinome“ – Langversion 4.0

Autorinnen/Autoren

Sabrina Groß¹, Michael Bitzer¹, Jörg Albert², Susanne Blödt³, Judit Boda-Heggemann⁴, Thomas Brunner⁵, Reiner Caspari⁶, Enrico De Toni⁷, Frank Dombrowski⁸, Matthias Evert⁹, Markus Follmann¹⁰, Paul Freudenberger¹¹, Cihan Gani¹², Andreas Geier¹³, Eleni Gkika¹⁴, Martin Götz¹⁵, Thomas Helmberger¹⁶, Ralf-Thorsten Hoffmann¹⁷, Peter Huppert¹⁸, David Krug¹⁹, Christian La Fougère²⁰, Hauke Lang²¹, Thomas Langer¹⁰, Philipp Lenz²², Tom Lüdde²³, Andreas Mahnken²⁴, Silvio Nadalin²⁵, Hoa Huu Phuc Nguyen²⁶, Monika Nothacker³, Johann Ockenga²⁷, Karl Oldhafer²⁸, Philipp Paprottka²⁹, Philippe Pereira³⁰, Thorsten Persigehl³¹, Ruben Plentz³², Jürgen Pohl³³, Heinrich Recken³⁴, Peter Reimer³⁵, Jutta Riemer³⁶, Ulrike Ritterbusch³⁷, Elke Roeb³⁸, Jörn Rüssel³⁹, Barbara Schellhaas⁴⁰, Peter Schirmacher⁴¹, Hans J. Schlitt⁴², Irene Schmid⁴³, Andreas Schuler⁴⁴, Daniel Seehofer⁴⁵, Marianne Sinn⁴⁶, Andreas Stengel⁴⁷, Nadine Steubesand¹¹, Christoph Stoll⁴⁸, Andrea Tannapfel⁴⁹, Anne Taubert⁵⁰, Reina Tholen⁵¹, Jörg Trojan⁵², Ingo van Thiel⁵³, Arndt Vogel⁵⁴, Thomas Vogl⁵⁵, Frank Wacker⁵⁶, Oliver Waidmann⁵⁷, Heiner Wedemeyer⁵⁴, Henning Wege⁵⁸, Dane Wildner⁵⁹, Marcus-Alexander Wörns⁶⁰, Peter Galle⁶¹, Nisar Malek¹

Institute

- | | |
|---|--|
| <p>1 Abteilung für Gastroenterologie, Gastrointestinale Onkologie, Hepatologie, Infektiologie und Geriatrie, Eberhard-Karls Universität, Tübingen</p> <p>2 Katharinenhospital, Klinik für Allgemeine Innere Medizin, Gastroenterologie, Hepatologie, Infektiologie und Pneumologie, Stuttgart</p> <p>3 Arbeitsgemeinschaft der Wissenschaftlichen Medizinischen Fachgesellschaften e. V. (AWMF), Berlin</p> <p>4 Klinik für Strahlentherapie und Radioonkologie, Universitätsklinikum Mannheim</p> <p>5 Universitätsklinik für Strahlentherapie-Radioonkologie, Medizinische Universität Graz</p> <p>6 Klinik Niederrhein, Erkrankungen des Stoffwechsels der Verdauungsorgane und Tumorerkrankungen, Bad Neuenahr-Ahrweiler</p> <p>7 Medizinische Klinik und Poliklinik II, LMU München</p> <p>8 Institut für Pathologie, Universität Greifswald</p> <p>9 Institut für Pathologie, Universität Regensburg</p> <p>10 Office des Leitlinienprogrammes Onkologie, Deutsche Krebsgesellschaft e. V., Berlin</p> <p>11 Clinical Guideline Services GmbH (CGS), Berlin/Kiel</p> <p>12 Klinik für Radioonkologie, Universitätsklinikum Tübingen</p> <p>13 Medizinische Klinik und Poliklinik II, Universitätsklinikum Würzburg</p> <p>14 Klinik für Strahlenheilkunde, Department für Radiologische Diagnostik und Therapie, Universitätsklinikum Freiburg</p> <p>15 Medizinische Klinik IV – Gastroenterologie/Onkologie, Klinikverbund Südwest, Böblingen</p> <p>16 Institut für Radiologie, Neuroradiologie und minimal invasive Therapie, München Klinik Bogenhausen</p> <p>17 Institut und Poliklinik für Diagnostische und Interventionelle Radiologie, Universitätsklinikum Dresden</p> <p>18 Radiologisches Zentrum, Max Grundig Klinik, Bühlerhöhe</p> <p>19 Strahlentherapie Campus Kiel, Universitätsklinikum Schleswig-Holstein</p> | <p>20 Nuklearmedizin und Klinische Molekulare Bildgebung, Eberhard-Karls Universität, Tübingen</p> <p>21 Klinik für Allgemein-, Viszeral- und Transplantationschirurgie, Johannes Gutenberg-Universität, Mainz</p> <p>22 Zentrale Einrichtung Palliativmedizin, Universitätsklinikum Münster</p> <p>23 Medizinische Klinik für Gastroenterologie, Hepatologie und Infektiologie, Universitätsklinikum Düsseldorf</p> <p>24 Klinik für Diagnostische und Interventionelle Radiologie, Universitätsklinikum Marburg</p> <p>25 Klinik für Allgemein-, Viszeral- und Transplantationschirurgie, Eberhard-Karls Universität, Tübingen</p> <p>26 Institut für Humangenetik, Ruhr-Universität, Bochum</p> <p>27 Medizinische Klinik II, Gesundheit Nord, Klinikverbund Bremen</p> <p>28 Klinik für Leber-, Gallenwegs- und Pankreaschirurgie, Asklepios Klinik Barmbek</p> <p>29 Sektion für Interventionelle Radiologie, Klinikum rechts der Isar, Technische Universität München</p> <p>30 Zentrum für Radiologie, Minimal-invasive Therapien und Nuklearmedizin, SLK-Klinken Heilbronn</p> <p>31 Institut für Diagnostische und Interventionelle Radiologie, Universitätsklinikum Köln</p> <p>32 Klinik für Innere Medizin, Gesundheit Nord, Klinikverbund Bremen</p> <p>33 Abteilung für Gastroenterologie, Asklepios Klinik Altona</p> <p>34 Hamburger Fern-Hochschule</p> <p>35 Institut für Diagnostische und Interventionelle Radiologie, Städtisches Klinikum Karlsruhe</p> <p>36 Lebertransplantierte e. V.</p> <p>37 Hospizarbeit am Universitätsklinikum Essen</p> <p>38 Medizinische Klinik II Pneumologie, Nephrologie und Gastroenterologie, Universitätsklinikum Gießen</p> <p>39 Medizinische Klinik IV Hämatologie und Onkologie, Universitätsklinikum Halle (Saale)</p> <p>40 Medizinische Klinik I Gastroenterologie, Pneumologie und Endokrinologie, Friedrich-Alexander-Universität, Erlangen</p> |
|---|--|

- 41 Allgemeine Pathologie und pathologische Anatomie, Universitätsklinikum Heidelberg
- 42 Klinik und Poliklinik für Chirurgie, Universitätsklinikum Regensburg
- 43 Kinderklinik und Kinderpoliklinik im Dr. von Haunerschen Kinderspital, LMU München
- 44 Medizinische Klinik, Gastroenterologie, Alb-Fils-Kliniken, Geislingen an der Steige
- 45 Klinik und Poliklinik für Viszeral-, Transplantations-, Thorax- und Gefäßchirurgie, Universitätsklinikum Leipzig
- 46 II. Medizinische Klinik und Poliklinik (Onkologie, Hämatologie, Knochenmarktransplantation mit Abteilung für Pneumologie), Universitätsklinikum Hamburg-Eppendorf
- 47 Innere Medizin VI – Psychosomatische Medizin und Psychotherapie, Eberhard-Karls Universität, Tübingen
- 48 Klinik Herzoghöhe Bayreuth
- 49 Institut für Pathologie, Ruhr-Universität Bochum
- 50 Klinische Sozialarbeit, Universitätsklinikum Heidelberg
- 51 Deutscher Bundesverband für Physiotherapie (ZVK) e. V.
- 52 Medizinische Klinik 1: Gastroenterologie und Hepatologie, Pneumologie und Allergologie, Endokrinologie und Diabetologie sowie Ernährungsmedizin, Goethe-Universität, Frankfurt
- 53 Deutsche Leberhilfe e. V.
- 54 Klinik für Gastroenterologie, Hepatologie und Endokrinologie, Medizinische Hochschule Hannover
- 55 Institut für Diagnostische und Interventionelle Radiologie, Goethe-Universität, Frankfurt
- 56 Institut für Diagnostische und Interventionelle Radiologie, Medizinische Hochschule Hannover
- 57 Onkologie Bethanien, Frankfurt am Main
- 58 Klinik für Allgemeine Innere Medizin, Onkologie/ Hämatologie, Gastroenterologie und Infektiologie, Klinikum Esslingen

- 59 Innere Medizin, Krankenhäuser Nürnberger Land GmbH, Standort Lauf
- 60 Klinik für Gastroenterologie, Hämatologie und internistische Onkologie und Endokrinologie, Klinikum Dortmund
- 61 1. Medizinische Klinik und Poliklinik, Gastroenterologie, Hepatologie, Nephrologie, Rheumatologie, Infektiologie, Johannes Gutenberg-Universität, Mainz

Schlüsselwörter

biliäre Karzinome, hepatobiliäre Karzinome, CCA, Gallenblasenkarzinom, Gallengangskarzinom, cholangiozelluläres Karzinom, Diagnostik, Therapie, Risikofaktoren, Cholangiokarzinom

eingereicht 6.10.2023

akzeptiert 11.10.2023

Bibliografie

Z Gastroenterol 2024; 62: e213–e282

DOI 10.1055/a-2189-8567

ISSN 0044-2771

© 2024. Thieme. All rights reserved.

Georg Thieme Verlag KG, Rüdigerstraße 14, 70469 Stuttgart, Germany

Korrespondenzadresse

Dr. Sabrina Groß

Abteilung für Gastroenterologie, Gastrointestinale Onkologie, Hepatologie, Infektiologie und Geriatrie, Eberhard-Karls Universität, Otfried-Müller-Str.10, 72076 Tübingen, Deutschland

sabrina.gross@med.uni-tuebingen.de

Inhaltsverzeichnis		Seite
Wesentliche Neuerungen		e215
1	Informationen zu dieser Leitlinie	e216
1.1	Herausgeber	e216
1.2	Federführende Fachgesellschaft(en)	e216
1.3	Finanzierung der Leitlinie	e216
1.4	Kontakt	e216
1.5	Zitierweise	e216
1.6	Besonderer Hinweis	e216
1.7	Ziele des Leitlinienprogramms Onkologie	e216
1.8	Weitere Dokumente zu dieser Leitlinie	e217
1.9	Zusammensetzung der Leitliniengruppe	e217
1.9.1	Koordination	e217
1.9.2	Beteiligte Fachgesellschaften und Organisationen	e217

Inhaltsverzeichnis		Seite
1.9.3	Arbeitsgruppen	e219
1.9.4	Weitere Beteiligte (ohne Stimmrecht)	e219
1.9.5	Patientenbeteiligung	e219
1.9.6	Methodische Begleitung	e219
1.10	Abkürzungsverzeichnis	e220
2	Einführung	e222
2.1	Geltungsbereich und Zweck	e222
2.1.1	Zielsetzung und Fragestellung	e222
2.1.2	Adressaten	e222
2.1.3	Gültigkeitsdauer und Aktualisierungsverfahren	e223
2.2	Grundlagen der Methodik	e223
2.2.1	Schema der Evidenzgraduierung	e223
2.2.2	Schema der Empfehlungsgraduierung	e223

Inhaltsverzeichnis		Seite
2.2.3	Statements	e223
2.2.4	Expertenkonsens (EK)	e223
2.2.5	Unabhängigkeit und Darlegung möglicher Interessenkonflikte	e223
3	Diagnostik und Therapie der biliären Karzinome	e225
3.1	Risikofaktoren, Prävention und Früherkennung	e225
3.1.1	Risikofaktoren	e225
3.1.2	Prophylaktische und therapeutische Maßnahmen zur Reduktion des Risikos der Entstehung von biliären Karzinomen	e226
3.1.3	Früherkennung	e227
3.2	Histopathologische und molekulare Diagnostik	e227
3.2.1	Typisierung und Staging von biliären Karzinomen	e227
3.2.2	Zytologische und histopathologische Untersuchungen zur Diagnostik eines CCA, eines Gallenblasenkarzinoms	e230
3.2.3	Molekulare Diagnostik	e231
3.3	Bildgebende und endoskopische Diagnostik	e231
3.3.1	Bildgebende und/oder endoskopische Untersuchungen zum Staging und zur Diagnosestellung eines biliären Karzinoms	e231
3.3.2	Untersuchungsmethoden zur Darstellung der maximalen Ausbreitung des Tumors	e233
3.3.3	Diagnostikalgorithmus	e233
3.3.4	Endoskopische Diagnostik	e234
3.4	Operative und interventionelle Therapieverfahren	e236
3.4.1	Resektion	e236
3.4.2	Lebertransplantation	e238
3.4.3	Interventionelle Therapieverfahren	e238
3.4.3.1	Perkutane Ablation	e238
3.4.3.2	Intraarterielle Therapieverfahren	e239
3.4.4	Endoskopische Therapieverfahren	e239
3.4.4.1	Präoperative biliäre Drainagen	e239
3.4.4.2	Palliative biliäre Drainage	e240
3.4.4.3	Intraduktale lokoregionäre Therapieverfahren	e241
3.4.5	Stereotaxie	e242
3.4.6	Nachsorge	e242
3.5	Systemtherapie	e242
3.5.1	Adjuvante Therapie	e242
3.5.2	Neoadjuvante Therapie primär resektabler Tumoren	e243
3.5.3	Systemtherapie lokal fortgeschrittener Tumoren	e243
3.5.4	Palliative Systemtherapie	e243
3.5.4.1	Erstlinientherapie	e244
3.5.5	Therapie nach Versagen der Erstlinientherapie	e244
3.5.6	Verlaufskontrollen unter Systemtherapie	e246
3.6	Supportivtherapie des Hepatozellulären Karzinoms und der biliären Karzinome	e246

Inhaltsverzeichnis		Seite
3.6.1	Ernährung	e247
3.6.2	Palliativmedizinische Behandlung beim HCC/CCA	e248
3.6.3	Integration von Palliativversorgung	e248
3.6.3.1	Zeitpunkt der Integration von Palliativversorgung beim HCC/CCA	e248
3.6.4	Palliative Symptomkontrolle bei Patienten mit HCC/CCA	e248
3.6.5	Rehabilitation, Sport- und Bewegungstherapie	e249
3.6.6	Psychoonkologie	e250
3.6.6.1	Patientenzentrierte Kommunikation, Information und Aufklärung	e250
4	Qualitätsindikatoren	e251
5	Anhang	e252
5.1	Literaturübersichten	e252
5.1.1	Kapitel 3.4. Operative und Interventionelle Therapie der biliären Karzinome	e252
5.2	Übersicht der Änderungen zur Version von 2022	e254
6	Tabellenverzeichnis	e254
7	Abbildungsverzeichnis	e254
8	Literaturverzeichnis	e254

Wesentliche Neuerungen

Die S3-Leitlinie „Diagnostik und Therapie des Hepatozellulären Karzinoms und der biliären Karzinome“ umfasst zwei Tumorentitäten. Die letzte Version der Leitlinie wurde im Juli 2022 veröffentlicht.

Folgende wesentliche Änderungen ergeben sich bei den biliären Karzinomen zur S3-Leitlinie von 2022:

- **Systemtherapie** (Kapitel 3.5):
 - Die Empfehlung zur Erstlinientherapie von Gemcitabin/Cisplatin wurde um die Kombination mit Durvalumab erweitert.
 - Bei Progress unter der Erstlinientherapie ist eine Vorstellung im Molekularen Tumorboard empfohlen.
 - In der Zweitlinien stehen mehrere Therapieoptionen auf der Grundlage von molekularen Veränderungen zur Verfügung:
 - Bei Patienten mit einer Mikrosatelliten-Instabilität oder Mismatch-Reparatur-Defizienz ist bei Progress unter der Erstlinientherapie (ohne Immuntherapie) die Umstellung auf Pembrolizumab empfohlen.
 - Bei Patienten mit einer IDH1-Mutation ist bei Progress unter der Erstlinientherapie die Umstellung auf Ivosidenib empfohlen.
 - Bereits zuletzt war die Therapie mit Pemigatinib bei Vorliegen einer Fibroblasten-Wachstumsfaktor-Rezeptor-2 (FGFR2) Fusion oder eines FGFR"-Rearrangements als Zweitlinientherapie beim Cholangiokarzinoms empfohlen worden.

Eine detaillierte Übersicht der Änderungen befindet sich Kapitel 5.2

1 Informationen zu dieser Leitlinie

1.1 Herausgeber

Leitlinienprogramm Onkologie der Arbeitsgemeinschaft der Wissenschaftlichen Medizinischen Fachgesellschaften e. V. (AWMF), Deutschen Krebsgesellschaft e. V. (DKG) und der Stiftung Deutsche Krebshilfe (DKH).

1.2 Federführende Fachgesellschaft(en)



1.3 Finanzierung der Leitlinie

Diese Leitlinie wurde von der Deutschen Krebshilfe im Rahmen des Leitlinienprogramms Onkologie gefördert.

1.4 Kontakt

Office Leitlinienprogramm Onkologie
c/o Deutsche Krebsgesellschaft e. V.
Kuno-Fischer-Straße 8
14057 Berlin
leitlinienprogramm@krebsgesellschaft.de
www.leitlinienprogramm-onkologie.de

1.5 Zitierweise

Leitlinienprogramm Onkologie (Deutsche Krebsgesellschaft, Deutsche Krebshilfe, AWMF): Diagnostik und Therapie des Hepatozellulären Karzinoms und biliärer Karzinome, Langversion 4.0, 2023, AWMF-Registernummer: 032-053OL <https://www.leitlinienprogramm-onkologie.de/leitlinien/hcc-und-biliaere-karzinome/>; Zugriff am [tt.mm.jjj]

1.6 Besonderer Hinweis

Die Medizin unterliegt einem fortwährenden Entwicklungsprozess, sodass alle Angaben, insbesondere zu diagnostischen und therapeutischen Verfahren, immer nur dem Wissensstand zur Zeit der Drucklegung der Leitlinie entsprechen können. Hinsichtlich der angegebenen Empfehlungen zur Therapie und der Auswahl sowie Dosierung von Medikamenten

wurde die größtmögliche Sorgfalt beachtet. Gleichwohl werden die Benutzer aufgefordert, die Beipackzettel und Fachinformationen der Hersteller zur Kontrolle heranzuziehen und im Zweifelsfall einen Spezialisten zu konsultieren. Fragliche Unstimmigkeiten sollen bitte im allgemeinen Interesse der OL-Redaktion mitgeteilt werden.

Der Benutzer selbst bleibt verantwortlich für jede diagnostische und therapeutische Applikation, Medikation und Dosierung.

In dieser Leitlinie sind eingetragene Warenzeichen (geschützte Warennamen) nicht besonders kenntlich gemacht. Es kann also aus dem Fehlen eines entsprechenden Hinweises nicht geschlossen werden, dass es sich um einen freien Warennamen handelt.

Das Werk ist in allen seinen Teilen urheberrechtlich geschützt. Jede Verwertung außerhalb der Bestimmung des Urhebergesetzes ist ohne schriftliche Zustimmung der OL-Redaktion unzulässig und strafbar. Kein Teil des Werkes darf in irgendeiner Form ohne schriftliche Genehmigung der OL-Redaktion reproduziert werden. Dies gilt insbesondere für Vervielfältigungen, Übersetzungen, Mikroverfilmungen und die Einspeicherung, Nutzung und Verwertung in elektronischen Systemen, Intranets und dem Internet.

In dieser Leitlinie wird aus Gründen der Lesbarkeit die männliche Form verwendet, nichtsdestoweniger beziehen sich die Angaben auf Angehörige aller Geschlechter.

1.7 Ziele des Leitlinienprogramms Onkologie

Die Arbeitsgemeinschaft der Wissenschaftlichen Medizinischen Fachgesellschaften e. V., die Deutsche Krebsgesellschaft e. V. und die Stiftung Deutsche Krebshilfe haben sich mit dem Leitlinienprogramm Onkologie (OL) das Ziel gesetzt, gemeinsam die Entwicklung und Fortschreibung und den Einsatz wissenschaftlich begründeter und praktikabler Leitlinien in der Onkologie zu fördern und zu unterstützen. Die Basis dieses Programms beruht auf den medizinisch-wissenschaftlichen Erkenntnissen der Fachgesellschaften und der DKG, dem Konsens der medizinischen Fachexperten, Anwender und Patienten sowie auf dem Regelwerk für die Leitlinienerstellung der AWMF und der fachlichen Unterstützung und Finanzierung durch die Deutsche Krebshilfe. Um den aktuellen Stand des medizinischen Wissens abzubilden und den medizinischen Fortschritt zu berücksichtigen, müssen Leitlinien regelmäßig überprüft und fortgeschrieben werden. Die Anwendung des AWMF-Regelwerks soll hierbei Grundlage zur Entwicklung qualitativ hochwertiger onkologischer Leitlinien sein. Da Leitlinien ein wichtiges Instrument der Qualitätssicherung und des Qualitätsmanagements in der Onkologie darstellen, sollten sie gezielt und nachhaltig in den Versorgungsalltag eingebracht werden. So sind aktive Implementierungsmaßnahmen und auch Evaluationsprogramme ein wichtiger Bestandteil der

Förderung des Leitlinienprogramms Onkologie. Ziel des Programms ist es, in Deutschland professionelle und mittelfristig finanziell gesicherte Voraussetzungen für die Entwicklung und Bereitstellung hochwertiger Leitlinien zu schaffen. Denn diese hochwertigen Leitlinien dienen nicht nur dem strukturierten Wissenstransfer, sondern können auch in der Gestaltung der Strukturen des Gesundheitssystems ihren Platz finden. Zu erwähnen sind hier evidenzbasierte Leitlinien als Grundlage zum Erstellen und Aktualisieren von Disease-Management-Programmen oder die Verwendung von aus Leitlinien extrahierten Qualitätsindikatoren im Rahmen der Zertifizierung von Organumorzentren.

1.8 Weitere Dokumente zu dieser Leitlinie

Bei diesem Dokument handelt es sich um die Langversion der S3-Leitlinie „Diagnostik und Therapie des Hepatozellulären Karzinoms und biliärer Karzinome“. Neben der Langversion wird es folgende ergänzende Dokumente zu dieser Leitlinie geben:

- Kurzversion der Leitlinie
- Laienversionen (Patientenleitlinie)
- Leitlinienreport zum Aktualisierungsprozess der Leitlinie
- Evidenzberichte zu Literaturrecherchen und Evidenztabellen

Diese Leitlinie und alle Zusatzdokumente sind über die folgenden Seiten zugänglich.

- Leitlinienprogramm Onkologie (<https://www.leitlinienprogramm-onkologie.de/leitlinien/hcc-und-biliaere-karzinome/>)
- AWMF (<https://register.awmf.org/de/leitlinien/detail/032-053OL>)
- Deutsche Gesellschaft für Gastroenterologie, Verdauungs- und Stoffwechselkrankheiten (<https://www.dgvs.de/wissen/leitlinien/leitlinien-dgvs/>)
- Guidelines International Network (<https://g-i-n.net/>)

Dokumente zu den Vorgängerversionen der Leitlinie sind im Leitlinienarchiv unter:

<https://www.leitlinienprogramm-onkologie.de/leitlinien/hcc-und-biliaere-karzinome/> abrufbar.

Die Leitlinie ist außerdem in der App des Leitlinienprogramms Onkologie enthalten.

Weitere Informationen unter: <https://www.leitlinienprogramm-onkologie.de/app>

1.9 Zusammensetzung der Leitliniengruppe

1.9.1 Koordination

Prof. Dr. Nisar P. Malek

Ärztlicher Direktor Medizinische Klinik Universitätsklinikum Tübingen

Prof. Dr. Michael Bitzer

Stellvertreter Ärztlicher Direktor Medizinische Klinik Universitätsklinikum Tübingen

Prof. Dr. Peter R. Galle

Ärztlicher Direktor Universitätsmedizin der Johannes-Gutenberg-Universität Mainz

Dr. Sabrina Groß

Fachärztin Medizinische Klinik Universitätsklinikum Tübingen

1.9.2 Beteiligte Fachgesellschaften und Organisationen

In der folgenden Tabelle sind die an der Leitlinienerstellung beteiligten medizinischen Fachgesellschaften und sonstigen Organisationen sowie deren mandatierte Vertreter aufgeführt.

Außerdem wurden folgende Fachgesellschaften für den Leitlinienprozess angeschrieben, diese haben jedoch keinen Mandatsträger benannt:

- Deutsche Gesellschaft für Allgemeinmedizin und Familienmedizin
- Arbeitsgemeinschaft Pädiatrische Onkologie
- Deutsche Gesellschaft für Klinische Chemie und Laboratoriumsmedizin
- Konferenz Onkologischer Kranken- und Kinderkrankenpflege (KOK)
- Deutsche Gesellschaft für Ernährung e. V. (DGE)

► **Tab. 1** Beteiligte Fachgesellschaften und Organisationen (alphabetisch).

Beteiligte Fachgesellschaften und Organisationen (alphabetisch)	Personen
Arbeitsgemeinschaft Bildgebung in der Onkologie der DKG (ABO)	PD Dr. Thorsten Persingehl
Arbeitsgemeinschaft Internistische Onkologie in der DKG (AIO)	Prof. Dr. Enrico De Toni Prof. Dr. Henning Wege
Arbeitsgemeinschaft Onkologische Rehabilitation und Sozialmedizin in der DKG (AGORS)	PD Dr. Reiner Caspari
Arbeitsgemeinschaft Palliativmedizin in der DKG (APM)	Ulrike Ritterbusch – bis 01/2023
Arbeitsgemeinschaft Prävention und integrative Medizin in der Onkologie der Deutschen Krebsgesellschaft (PRiO)	Dr. Christoph Stoll
Arbeitsgemeinschaft Psychoonkologie der Deutschen Krebsgesellschaft (PSO)	Prof. Dr. Andreas Stengel
Arbeitsgemeinschaft Radiologische Onkologie (ARO)	Prof. Dr. Thomas Brunner PD Dr. Eleni Gkika
Arbeitsgemeinschaft Soziale Arbeit in der Onkologie (ASO) in DKG	Anne Taubert
Arbeitsgemeinschaft Supportive Maßnahmen in der Onkologie in der DKG (AGSMO)	Dr. Jörn Rüssel
Arbeitsgemeinschaft Tumorklassifikation in der Onkologie der DKG (ATO)	Prof. Dr. Andrea Tannapfel
Assoziation Chirurgische Onkologie (ACO)	Prof. Dr. Hans Jürgen Schlitt
Bundesverband Deutscher Pathologen	Prof. Dr. Matthias Evert Prof. Dr. Peter Schirmacher
Deutsche Gesellschaft für Allgemein- u. Viszeralchirurgie (DGAV)	Prof. Dr. Karl-Jürgen Oldhafer Prof. Dr. Daniel Seehofer
Deutsche Gesellschaft für Chirurgie (DGCH)	Prof. Dr. Hauke Lang
Deutsche Gesellschaft für Endoskopie und bildgebende Verfahren (DGE-BV)	Prof. Dr. Jörg Albert
Deutsche Gesellschaft für Ernährungsmedizin (DGEM)	Prof. Dr. Johann Ockenga Prof. Dr. Mathias Plauth – *Mandatsträger hat an diesem Update nicht mitgewirkt
Deutsche Gesellschaft für Gastroenterologie, Verdauungs- und Stoffwechselkrankheiten (DGVS)	Prof. Dr. Peter Galle Prof. Dr. Andreas Geier Prof. Dr. Martin Götz Prof. Dr. Tom Lüdde Prof. Dr. Nisar P. Malek Prof. Dr. Ruben Plentz Prof. Dr. Arndt Vogel
Deutsche Gesellschaft für Humangenetik (GfH)	Prof. Dr. Huu Phuc Nguyen
Deutsche Gesellschaft für Hämatologie und Medizinische Onkologie (DGHO)	Prof. Dr. Marianne Sinn

► **Tab. 1** (Fortsetzung)

Beteiligte Fachgesellschaften und Organisationen (alphabetisch)	Personen
Deutsche Gesellschaft für Innere Medizin e. V. (DGIM)	Prof. Dr. Michael Bitzer Prof. Dr. Jörg Trojan
Deutsche Gesellschaft für Interventionelle Radiologie und minimal-invasive Therapie (DeGIR)	Prof. Dr. Andreas Mahnken Prof. Dr. Philippe L. Pereira
Deutsche Gesellschaft für Nuklearmedizin e. V. (DGN)	Prof. Dr. Christian la Fougère
Deutsche Gesellschaft für Palliativmedizin e. V. (DGP)	Prof. Dr. Philipp Lenz
Deutsche Gesellschaft für Pathologie e. V. (DGP)	Prof. Dr. Matthias Evert Prof. Dr. Peter Schirmacher
Deutsche Gesellschaft für Pflegewissenschaft e. V. (DGP)	Heinrich Recken
Deutsche Gesellschaft für Radioonkologie e. V. (DEGRO)	PD Dr. Judit Boda-Hegemann Prof. Dr. Cihan Gani Dr. David Krug
Deutsche Gesellschaft für Ultraschall in der Medizin e. V. (DEGUM)	PD Dr. Barbara Schellhaas Prof. Dr. Andreas Schuler
Deutsche Krebsgesellschaft – AG Onkologische Pathologie	Prof. Dr. Frank Dombrowski
Deutsche Leberhilfe e. V.	Ingo van Thiel
Deutsche Leberstiftung	Prof. Dr. Elke Roeb Prof. Dr. Heiner Wedemeyer
Deutsche Röntgengesellschaft e. V. (DRG)	Prof. Dr. Thomas Helmburger Prof. Dr. Peter Huppert Prof. Dr. Philipp Paprottka Prof. Dr. Thomas J. Vogl Prof. Dr. Frank Wacker
Deutsche Transplantationsgesellschaft (DTG)	Prof. Dr. Silvio Nadalin
Deutscher Verband für Physiotherapie (ZVK) e. V.	Reina Tholen – bis 06/2022
Eingeladene Fachexperten (ohne Stimmrecht)	Prof. Dr. Ralf-Thorsten Hoffmann Prof. Dr. Jürgen Pohl Prof. Dr. Peter Reimer Prof. Dr. Oliver Waidmann Prof. Dr. Daniel Wildner Prof. Dr. Marcus-Alexander Wörns
Gesellschaft für Pädiatrische Onkologie und Hämatologie (GPOH)	Prof. Dr. Irene Schmid
Lebertransplantierte Deutschland e. V.	Jutta Riemer

1.9.3 Arbeitsgruppen

► **Tab. 2** Arbeitsgruppen und deren Mitglieder.

Arbeitsgruppe	Mitglieder der Arbeitsgruppe
AG I. Risikofaktoren, Prävention und Früherkennung	Prof. Dr. Andreas Geier, Prof. Dr. Jörg Trojan Prof. Dr. Tom Lüdde, Prof. Dr. Elke Roeb, Prof. Dr. Irene Schmid, Prof. Dr. Andreas Schuler, Prof. Dr. Heiner Wedemeyer, Prof. Dr. Daniel Wildner, Ingo van Thiel
AG II.I. Histopathologische und molekulare Diagnostik	Prof. Dr. Peter Schirmacher Prof. Dr. Frank Dombrowski, Prof. Dr. Matthias Evert, Prof. Dr. Huu Phuc Nguyen, Prof. Dr. Andrea Tannapfel
AG II.II Bildgebende Diagnostik	Prof. Dr. Martin Götz, Prof. Dr. Philipp Paprottka PD Dr. Thorsten Persigehl, Prof. Dr. Jürgen Pohl, Prof. Dr. Peter Reimer, PD Dr. Barbara Schellhaas, Prof. Dr. Andreas Schuler, Prof. Dr. Thomas J. Vogl, Prof. Dr. Frank Wacker
AG III.I. Operative und Interventionelle Therapieverfahren	Prof. Dr. Thomas Helmberger, Prof. Dr. Silvio Nadalin, Prof. Dr. Philippe L. Pereira, Prof. Dr. Daniel Seehofer Prof. Dr. Jörg Albert, PD Dr. Judit Boda-Heggemann, Prof. Dr. Thomas Brunner, Prof. Dr. Enrico De Toni, Prof. Dr. Cihan Gani, PD Dr. Eleni Gkika, Prof. Dr. Ralf-Thorsten Hoffmann, Prof. Dr. Peter Huppert, Dr. David Krug, Prof. Dr. Hauke Lang, Prof. Dr. Andreas Mahnken, Prof. Dr. Karl-Jürgen Oldhafer, Jutta Riemer, Prof. Dr. Hans Jürgen Schlitt, Prof. Dr. Christian la Fougère
AG III.II. Systemtherapie	Prof. Dr. Michael Bitzer, Prof. Dr. Peter Galle, Prof. Dr. Nisar P. Malek Prof. Dr. Ruben Plentz, Prof. Dr. Irene Schmid, Prof. Dr. Marianne Sinn, Prof. Dr. Arndt Vogel, Prof. Dr. Henning Wege, Prof. Dr. Marcus-Alexander Wörns
AG IV. Supportivtherapie	Prof. Dr. Philipp Lenz PD Dr. Reiner Caspari, Prof. Dr. Johann Ockenga, Heinrich Recken, Ulrike Ritterbusch, Dr. Jörn Rüssel, Prof. Dr. Andreas Stengel, Dr. Christoph Stoll, Anne Taubert, Reina Tholen, Prof. Dr. Oliver Waidmann
AG V. Qualitätsindikatoren	Dr. Markus Follmann, PD Dr. Simone Wesselmann Prof. Dr. Michael Bitzer, Dr. Susanne Blödt, Dr. med. Sabrina Groß, Prof. Dr. Nisar P. Malek, Prof. Dr. Silvio Nadalin, Prof. Dr. Philippe L. Pereira, Prof. Dr. Ruben Plentz, Christine Sandu, Prof. Dr. Peter Schirmacher, Prof. Dr. Andreas Schuler, Prof. Dr. Andreas Stengel, Prof. Dr. Thomas J. Vogl, Prof. Dr. Frank Wacker, Prof. Dr. Henning Wege

Arbeitsgruppenleiter sind fett markiert.

1.9.4 Weitere Beteiligte (ohne Stimmrecht)

► **Tab. 3** Beteiligte Expert*innen.

Beteiligte Experten	Arbeitsgruppe
Wildner, Daniel	AG I. Risikofaktoren, Prävention und Früherkennung
Pohl, Jürgen	AG II.II. Bildgebende Diagnostik
Reimer, Peter	AG II.II. Bildgebende Diagnostik
Hoffmann, Ralf-Thorsten	AG III.I. Operative und Interventionelle Therapieverfahren
Wörns, Marcus-Alexander	AG III.II. Systemtherapie
Waidmann, Oliver	AG IV. Supportivtherapie
Sandu, Christine	AG V. Qualitätsindikatoren – ADT-Vertretung

1.9.5 Patientenbeteiligung

Die Leitlinie wurde unter direkter Beteiligung von zwei Patientenvertretern erstellt.

Herr Ingo van Thiel und Frau Jutta Riemer waren von Beginn an in die Erstellung der Leitlinie eingebunden und nahmen mit eigenem Stimmrecht an der Konsensuskonferenz teil.

1.9.6 Methodische Begleitung

Durch das Leitlinienprogramm Onkologie:

- Dr. Markus Follmann, MPH, MSc
- Thomas Langer, Dipl. Soz. Wiss.
- Gregor Wenzel, Dipl. Biologe
- Halina Kirsch

Durch die Arbeitsgemeinschaft der Wissenschaftlichen Medizinischen Fachgesellschaften:

- Dr. Susanne Blödt, MScPH (AWMF-IMWI)
- Dr. Monika Nothacker, MPH (AWMF-IMWI)

Durch die Firma Clinical Guideline Service – User Group:

- Dr. Nadine Steubesand
- Dr. Paul Freudenberger

Durch die Deutsche Gesellschaft für Gastroenterologie, Verdauungs- und Stoffwechselerkrankungen:

- PD Dr. Petra Lynen Jansen,
- Pia Lorenz, M.Sc.
- Nadine Fischer, M.Sc.

1.10 Abkürzungsverzeichnis

► Tab. 4 Abkürzungsverzeichnis.

Abkürzung	Erläuterung
3D-CRT	Three-dimensional Conformal Radiation Therapy
5-FU	5-Fluorouracil
AASLD	American Association for the Study of Liver Diseases
ACG	American College of Gastroenterology
AFIP	Armed Forces Institute of Pathology
AFP	α-Fetoprotein
AFP-L3	Lektin reaktives Alpha-Fetoprotein
AG	Arbeitsgruppe
AHB	Anschlussheilbehandlung
AK	Antikörper
ALT	Alanine Aminotransferase
APASL	Asian Pacific Association for the Study of the Liver
APRI	AST/Thrombozyten-Ratio-Index
ARFI	Acoustic Radiation Force Impulse Imaging
AST	Aspartat-Aminotransferase
ATG	Antithymozytenglobulin
AUC	Area Under the Curve
AUROC	Area Under the Receiver Operating Characteristic
AWMF	Arbeitsgemeinschaft der Wissenschaftlichen Medizinischen Fachgesellschaften
ÄZQ	Ärztliches Zentrum für Qualität in der Medizin
BÄK	Bundesärztekammer
BCLC	Barcelona Clinic Liver Cancer
BD	biliäre Drainage
bds	beiderseits
BiIN	Biliäre intraepitheliale Neoplasie
BMI	Körpermasseindex
BRAF-Inhibitor	B-Raf Inhibitor
BSC	Best Supportive Care
BSG	Blutkörperchen-Senkungsgeschwindigkeit
CA 19–9	Carbohydrate-Antigen 19–9
CC	Cholangiokarzinom
CCA	Cholangiokarzinom
CD	Cluster of Differentiation
CeCT	Contrast-enhanced CT
CEUS	Kontrastverstärkte Sonographie
CI	Konfidenzintervall
CIPN	Chemotherapie induzierte periphere Neuropathie
CLIP	Cancer of the Liver Italian Program
CNI	Calcineurininhibitor
COX-2	Cyclooxygenase-2
CR (eng)	Complete Response
CT	Computertomographie

► Tab. 4 (Fortsetzung)

Abkürzung	Erläuterung
CTCEA	Common Terminology Criteria for Adverse Events
CTLA-4-Blocker	cytotoxic T-lymphocyte-associated Protein 4
CU-HCC	Chinese University-HCC (Risikoscore)
CUP	Cancer of Unknown Primary
d. h.	das heißt
DAAD	Direct-acting antiviral Drugs
dCCA	Distales Cholangiokarzinom
DCP	Diphencyprone
DEB-TACE	Drug-eluting Bead TACE
DEGUM	Deutsche Gesellschaft für Ultraschall in der Medizin
DGCH	Deutsche Gesellschaft für Chirurgie
DGEM	Deutsche Gesellschaft für Ernährungsmedizin
DGVS	Deutsche Gesellschaft für Verdauungs- und Stoffwechselkrankheiten
DHC	Ductus Choledochus
DKG	Deutsche Krebsgesellschaft e. V.
DKH	Stiftung Deutsche Krebshilfe
DNA	Desoxyribonucleinsäure
DWI	Diffusion-weighted imaging
EASL	European Association for the Study of the Liver
eCCA	Extrahepatisches Cholangiokarzinom
ECOG	Eastern Cooperative Oncology Group
EG	Empfehlungsgrad, A = starke Empfehlung, B = Empfehlung, C = offene Empfehlung
EK	Expertenkonsens
ELTR	European Liver Transplant Registry
EORTC	European Organisation for Research and Treatment of Cancer
EORTIC-QLQ	European Organisation for Research and Treatment of Cancer – Quality of Life Questionnaire
EQD2	Äquivalenzdosis von 2 Gy
ERC(P)	Endoskopische retrograde Cholangio(pankreatiko)graphie
ESCALAP	Erlanger Synopsis for Contrast-enhanced Ultrasound for Liver Lesion Assessment in Patients at Risk
ESMO	European Society of Medical Oncology
ETC	Extended Toronto Criteria
EUS-(FNA)	Endosonographischer Ultraschall – (Feinnadelaspiration)
FACT	Functional Assessment of Cancer Therapy
FDG	Fluorodesoxyglucose
FDG-PET	Fluorodeoxyglucosepositronenemissionstomographie
FDG-PET-CT	Fluorodeoxyglucose-Positronen-Emissions-Tomographie- Computertomografie
FGFR	Fibroblast Growth Factor Receptor
FIB-4	Fibrosis-4
FLC	Fibrolamelläres Karzinom

► **Tab. 4** (Fortsetzung)

Abkürzung	Erläuterung
FLIP	Fatty Liver: Inhibition of Progression
FNH	Fokale Noduläre Hyperplasie
FOLFOX	Chemotherapie-Regimen mit Folsäure, 5-Fluorouracil und Oxaliplatin
G-I-N	Guidelines International Network
GAG-HCC	Guide with Age, Gender, HBV DNA, Core Promoter Mutations and Cirrhosis-HCC
GB-CA	Gallenblasenkarzinom
GCP	Good Clinical Practice
Gd-DTPA	Gadolinium-Diethylene-Triamine Pentaacetic Acid
Gd-EOB-DTPA	Gadolinium-Ethoxybenzyl-Diethylentriamin-Penta-Essigsäure
GEKID	Gesellschaft der epidemiologischen Krebsregister in Deutschland
GLOBOCAN	Global Cancer Incidence, Mortality and Prevalence
GOT	Glutamat-Oxalat-Transaminase
GPT	Glutamat-Pyruvat-Transaminase
GRADE	Grading of Recommendations, Assessment, Development and Evaluation
Gy	Kurzbezeichnung für die Maßeinheit der Energiedosis Gray
HAI	Hepatische arterielle Infusion
HBeAg	Hepatitis B early Antigen
HBsAg	Hepatitis B surface Antigen
HBV	Hepatitis-B-Virus
HCC	Hepatocellular carcinoma (Hepatozelluläres Karzinom)
HCV	Hepatitis-C-Virus
HDV	Hepatitis Delta
HepPar1	Hepatocyte Paraffin 1
HER2	Human Epidermal Growth Factor Receptor Typ 2
HR	Hazard ratio
HRQL	health related quality of life
HSP70	Hitzeschockprotein 70
hTERT	Human Telomerase Reverse Transcriptase
ICC	Intrahepatisches Cholangiokarzinom
iCCA	Intrahepatisches Cholangiokarzinom
ICCR	International Collaboration on Cancer Reporting
ICD	Implantierte Kardioverter-Defibrillatoren
IDH	Isocitrat-Dehydrogenase
IFNa	Interferon alfa
IGRT	Image-guided radiation therapie (bildgesteuerte Strahlentherapie)
ILCA	International Liver Cancer Association
IPMN	intraduktal papillär muzinöse Neoplasie
IQWiG	Institut für Qualität und Wirtschaftlichkeit im Gesundheitswesen

► **Tab. 4** (Fortsetzung)

Abkürzung	Erläuterung
IRE	Irreversible Elektroporation
iRFA	Intraduktale Radiofrequenzablation
ITT	Intention To Treat
JIS	Japan Integrated Staging Score
k. A.	keine Angabe
KASL	Korean Association for the Study of the Liver
KBV	Kassenärztliche Bundesvereinigung
KH	Krankheit
KM	Knochenmetastase
LA	Leitlinienadaptation
LAASL	Latin American Association for the Study of the Liver (LAASL)
LiMax	Maximum liver function capacity
LIRADS	Liver Imaging Reporting and Data System
LL	Leitlinie
LoE	Level of Evidence
LTx	Lebertransplantation
MARS	Molecular-Adsorbent-Recirculating-System
MDR	medium dosed rate (dt.: mittlere Dosierungsrate)
MPH	Master of Public Health
MR(T)	Magnetresonanztomographie
MRCP	Magnetresonanztomographie
mRECIST	modifizierte Response Evaluation Criteria in Solid Tumors (Kriterien)
MRT	Magnetresonanztomographie
MSI	Mikrosatelliteninstabilität
MSI-H	Mikrosatelliteninstabilität hoch (high)
mTOR	mammalian Target of Rapamycin
MWA	Mikrowellenablation
n. a.	nicht angegeben
n.s.	not significant
NAFLD	nicht-alkoholische Fettlebererkrankung
NASH	nicht-alkoholische Steatohepatitis
NCCN	National Comprehensive Cancer Network
NCI	National Cancer Institute
NGC	National Guideline Clearinghouse (USA)
NICE	National Institute for Health and Care Excellence
NK-Zellen	Natürliche Killerzellen
NRS	Nutritional Risiko Score
NT	Nicht transplantabel
NTRK	Neurotrophen Tyrosinkinasen
OL	Office des Leitlinienprogramms Onkologie (c/o Deutsche Krebsgesellschaft)
OL	Leitlinienprogramm Onkologie
OP	Operation

► Tab. 4 (Fortsetzung)

Abkürzung	Erläuterung
OR	Odds Ratio
ORN	Osteoradionekrose
OS	Gesamtüberleben (Overall Survival)
PAGE-B	Platelet Age Gender–HBV
PAS	Periodic acid-Schiff (Perjodsäure Schiffsche Reagenz-Färbung)
PBC	Primär biliäre Zirrhose
PBD	Präoperative biliäre Drainage
pCCA	Perihiläres Cholangiokarzinom
PD	Progressive Disease
PD1	Programmed cell death protein 1
PDT	Photodynamische Therapie
PEG	Perkutane Endoskopische Gastrostomie
PEI	perkutane Ethanolinjektion
PET	Positronen-Emissions-Tomographie
PFS	progressionsfreies Überleben (progression-free survival)
PICO	Population Intervention Comparison Outcome
PR	Partial remission, partielle Remission
PRO	Patient Reported Outcome
PS	Progressive Disease
PSC	Primär sklerosierende Cholangitis
pTNM	pathologische Klassifikation von Tumor, Lymphknoten und Metastasen
PV	Portalvene
PZK	Patientenzentrierte Kommunikation
QALY	Quality-Adjusted Life Years, Qualitätskorrigierte Lebensjahre
QI	Qualitätsindikator
QoL	Lebensqualität (Quality of Life)
RCT	Radiotherapie/ Radiochemotherapie
RECIST	Response Evaluation Criteria in Solid Tumors
RFA	Radiofrequenzablation
RILD	Radiation induced Liver Disease
RNA	Ribonukleinsäure
RR	Risk ratio (relatives Risiko)
SBRT	stereotaktische Bestrahlung
SD	stable disease
SEMS	Selbstexpandierende Metallgitterstents
SEOM	Spanish Society of Medical Oncology
SGA	Subjective Global Assessment
SGB	Sozialgesetzbuch
SIR	Standardisierte Inzidenzrate
SIRT	selektive interne Radiotherapie
SR	Systematischer Review
STIKO	ständige Impfkommission des Robert-Koch-Institut

► Tab. 4 (Fortsetzung)

Abkürzung	Erläuterung
SVR	Substained Virological Response
TACE	Transarterielle Chemoembolisation
TAE	Transarterielle Embolisation
TARE	Transarterielle Radioembolisation
TNM	System zur Klassifikation der anatomischen Ausbreitung maligner Tumoren mit Primärtumor (T), regionären Lymphknoten (N) und Fernmetastasen (M)
TTD	Time to Deterioration
TTP	Time To Progression
Tx	Transplantation
UCSF	University of California, San Francisco
UICC	UICC (Union internationale contre le cancer)-Klassifikation
UNOS	United Network of Organ Sharing
US	Ultraschall
VEGFR	Vascular Endothelial Growth Factor Receptor
WHO	World Health Organization (Welt-Gesundheitsorganisation)

2 Einführung

2.1 Geltungsbereich und Zweck

2.1.1 Zielsetzung und Fragestellung

Die interdisziplinäre S3-Leitlinie ist ein Instrument, um die Diagnostik und Therapie des Hepatozellulären Karzinoms (HCC), des Cholangiokarzinoms (CCA) und des Gallenblasenkarzinoms zu verbessern. Fachgruppen aller Disziplinen, die Patienten mit chronischen Lebererkrankungen, Verdacht auf oder bereits diagnostizierten hepatobiliären Tumoren ambulant und/oder stationär behandeln, sollen durch die Leitlinie unterstützt werden. Die Leitlinie soll dazu beitragen, eine angemessene Gesundheitsversorgung dieser Patientengruppen sicherzustellen. Es ist weiterhin die Aufgabe der Leitlinie, betroffenen Patienten angemessene, wissenschaftlich begründete und aktuelle Verfahren in der Diagnostik, Therapie und Rehabilitation anzubieten. Dies gilt sowohl für lokal begrenzte oder lokal fortgeschrittene Erkrankungen als auch bei Vorliegen eines Rezidivs oder von Fernmetastasen. Die Leitlinie soll neben dem Beitrag für eine angemessene Gesundheitsversorgung auch die Basis für eine individuell zugeschnittene, qualitativ hochwertige und kosteneffiziente Therapie bieten. Mittel- und langfristig sollen so die Morbidität und Mortalität von Patienten mit hepatobiliären Tumoren gesenkt und die Lebensqualität erhöht werden.

2.1.2 Adressaten

Die Leitlinie richtet sich an Internisten, Gastroenterologen und Hepatologen, Onkologen, Radiologen, Chirurgen, Palliativmediziner, Pathologen, Nuklearmediziner und Strahlentherapeuten, Psychoonkologen, onkologisch tätige Pflegekräfte und Physiotherapeuten.

peuten sowie alle an einem HCC oder biliärem Karzinom erkrankten Patienten und deren Angehörige. Sie soll außerdem Allgemeinmediziner und übergeordnete Organisationen (z. B. Krankenkassen) des Gesundheitswesens zur Information dienen.

Sie soll entsprechend der Definition einer Leitlinie Entscheidungshilfen geben, jedoch keine Richtlinie sein. Der behandelnde Arzt ist weiterhin verpflichtet, unter Würdigung der Gesamtsituation des Patienten und mit diesem gemeinsam, die für die individuelle Situation angemessene Vorgehensweise zu finden.

2.1.3 Gültigkeitsdauer und Aktualisierungsverfahren

Die S3-Leitlinie ist bis zur nächsten Aktualisierung, maximal aber 12 Monate gültig (August 2024). Bei dringendem Änderungsbedarf zwischen den jährlichen Updates werden diese im Rahmen von Amendments durchgeführt. Kommentare und Hinweise für den Aktualisierungsprozess sind ausdrücklich erwünscht und können an die folgende Adresse gesendet werden: hcc-und-biliaere-karzinome@leitlinienprogramm-onkologie.de

2.2 Grundlagen der Methodik

Die methodische Vorgehensweise bei der Erstellung der Leitlinie ist im Leitlinienreport dargelegt. Dieser ist im Internet z. B. auf den Seiten des Leitlinienprogramms Onkologie (<https://www.leitlinienprogramm-onkologie.de/leitlinien/hcc-und-biliaere-karzinome/>) und den Seiten der AWMF (<http://www.awmf.org/>) frei verfügbar.

2.2.1 Schema der Evidenzgraduierung

Zur Klassifikation des Verzerrungsrisikos der identifizierten Studien wurde in dieser Leitlinie das in der folgenden Tabelle aufgeführte System des Oxford Center for Evidence-based Medicine in der Version von 2011 verwendet. Dieses System sieht die Klassifikation der Studien für verschiedene klinische Fragestellungen (Nutzen von Therapie, prognostische Aussagekraft, diagnostische Wertigkeit) vor (► **Tab. 5**).

2.2.2 Schema der Empfehlungsgraduierung

Die Methodik des Leitlinienprogramms Onkologie sieht eine Vergabe von Empfehlungsgraden durch die Leitlinienautoren im Rahmen eines formalen Konsensusverfahrens vor. Dementsprechend wurde ein durch die AWMF und DKG moderierter, nominaler Gruppenprozess bzw. strukturierte Konsensuskonferenz durchgeführt. Im Rahmen dieser Prozesse wurden die Empfehlungen von den stimmberechtigten Mandatsträgern (siehe Kapitel 1.9.2) formal abgestimmt. Die Ergebnisse der jeweiligen Abstimmungen (Konsensstärke) sind entsprechend den Kategorien in ► **Tab. 7** den Empfehlungen zugeordnet.

In der Leitlinie werden zu allen evidenzbasierten Statements (siehe Kapitel 2.2.3) und Empfehlungen das Evidenzlevel der zugrunde liegenden Studien sowie bei Empfehlungen zusätzlich die Stärke der Empfehlung (Empfehlungsgrad) ausgewiesen. Hinsichtlich der Stärke der Empfehlung werden in dieser Leitlinie drei Empfehlungsgrade unterschieden (► **Tab. 6**), die sich auch in der Formulierung der Empfehlungen jeweils widerspiegeln.

Die Entscheidungskriterien für die Festlegung der Empfehlungsgrade werden im Leitlinienreport zu dieser Leitlinie erläutert.

2.2.3 Statements

Als Statements werden Darlegungen oder Erläuterungen von spezifischen Sachverhalten oder Fragestellungen ohne unmittelbare Handlungsaufforderung bezeichnet. Sie werden entsprechend der Vorgehensweise bei den Empfehlungen im Rahmen eines formalen Konsensusverfahrens verabschiedet und können entweder auf Studienergebnissen oder auf Expertenmeinungen beruhen.

2.2.4 Expertenkonsens (EK)

Statements/Empfehlungen, für die eine Bearbeitung auf der Grundlage von Expertenkonsens der Leitliniengruppe beschlossen wurde, sind als Expertenkonsens ausgewiesen. Für diese Empfehlungen wurde keine systematische Literaturrecherche durchgeführt (die in den Hintergrundtexten ggf. angeführten Studien wurden von den beteiligten Fachexperten ausgewählt). Bei Empfehlungen, die auf einem Expertenkonsens basieren, werden keine Symbole bzw. Buchstaben verwendet, um die Empfehlungsstärke und die Qualität der Evidenz darzustellen. Die Stärke der Empfehlung ergibt sich hier allein aus der verwendeten Formulierung (soll/sollte/kann) entsprechend der Abstufung in ► **Tab. 6**.

2.2.5 Unabhängigkeit und Darlegung möglicher Interessenkonflikte

Die Deutsche Krebshilfe stellte die finanziellen Mittel über das Leitlinienprogramm Onkologie (OL) zur Verfügung. Diese Mittel wurden eingesetzt für Personalkosten, Büromaterial, Literaturbeschaffung und die Konsensuskonferenzen (Raummieten, Technik, Verpflegung, Moderatorenhonorare, Reisekosten der Teilnehmer). Die Erarbeitung der Leitlinie erfolgte in redaktioneller Unabhängigkeit von der finanzierenden Organisation. Alle Mitglieder legten während des Leitlinienprozesses mittels des AWMF-Formblatts eine schriftliche Erklärung zu eventuell bestehenden Interessenkonflikten (zu Beginn, Aktualisierung vor der Konsensuskonferenz) vor. Die Interessenerklärungen sind im Leitlinienreport zu dieser Leitlinie (<https://www.leitlinienprogramm-onkologie.de/leitlinien/hcc-und-biliaere-karzinome>) aufgeführt.

Der Umgang mit Interessenkonflikten wurde gemeinsam in unserem Steuergruppentreffen vom 25.10.2022 konsentiert. Zusätzlich wurde dieses Vorgehen mit Vertretern der DKG und der AWMF besprochen. Hier wurde folgendes Vorgehen festgehalten:

- Es wurden alle direkten finanziellen und indirekten sekundären Interessen der letzten drei Jahre im Formular der Interessenkonflikte oder online über das AWMF-Portal „Interessenerklärung online“ angegeben. Unmittelbar vor der Konsensuskonferenz erfolgt eine Aktualisierung der Erklärung.
- Entscheidend für die Bewertung war der thematische Bezug zur Leitlinie.
- Die Interessenskonflikte sind im Leitlinienreport im Kapitel 12.1 aufgeführt.

Umgang mit direkten finanziellen Interessenkonflikten:

- Es kam bei finanziellen Vergütungen durch Ad-Board, Berater-tätigkeit und Industriedrittmittel in verantwortlicher Position unabhängig von der Höhe der monetären Zuwendung zur Feststellung eines moderaten Interessenkonfliktes.

► Tab. 5 Schema der Evidenzgraduierung nach Oxford (Version 2011).

Frage	Level 1*	Level 2*	Level 3*	Level 4*	Level 5
Wie verbreitet ist das Problem?	Lokale und aktuelle Zufallsstichprobe oder Zählung (Vollerhebung)	Systematische Übersichtsarbeit von Erhebungen, die auf die lokalen Umstände übertragen werden können**	Lokale Erhebung, die nicht auf einer Zufallsstichprobe basiert**	Fallserie**	Nicht anwendbar
Ist dieser diagnostische oder kontrollierende Test genau? (Diagnose)	Systematische Übersichtsarbeit von Querschnittstudien mit durchgehend angewandtem Referenzstandard und Verblindung	Einzelne Querschnittsstudie mit durchgehend angewandtem Referenzstandard und Verblindung	Nicht konsekutive*** Studie oder Studie ohne angewandten Referenzstandard**	Fall-Kontroll-Studie oder Studie mit ungeeignetem oder nicht unabhängigen Referenzstandard**	Expertenmeinung basierend auf pathophysiologischen Überlegungen
Was würde passieren, wenn wir keine Therapie anwenden würden? (Prognose)	Systematische Übersichtsarbeit von Kohortenstudien, die Patienten im Anfangsstadium der Erkrankung beobachten (Inception cohort study)	Einzelne Kohortenstudie von Patienten im Anfangsstadium der Erkrankung (Inception cohort study)	Kohortenstudie oder Kontrollarm einer randomisierten Studie*	Fallserie oder Fall-Kontroll-Studie oder eine prognostische Kohortenstudie mit niedriger methodischer Qualität ^{1,*}	Nicht anwendbar
Hilft dieses Vorgehen? (Nutzen der Intervention)	Systematische Übersichtsarbeit von randomisierten Studien oder N-von-1-Studien ²	Randomisierte Studie oder Beobachtungsstudie mit dramatischen Effekten	Kontrollierte Kohortenstudie/ Follow-up-Studie ^{3,**}	Fallserien oder Fall-Kontroll-Studien oder Studien mit historischen Kontrollen**	Expertenmeinung basierend auf pathophysiologischen Überlegungen
Was sind häufige Nebenwirkungen? (Schaden der Intervention)	Systematische Übersichtsarbeit von entweder randomisierten Studien oder eingebetteten Fall-Kontroll-Studien ⁴ oder N-von-1-Studie mit zur Fragestellung passenden Patienten oder beobachtende Studie mit dramatischen Effekten	Randomisierte Studie oder (ausnahmsweise) Beobachtungsstudie mit dramatischen Effekten	Kontrollierte Kohortenstudie/ Follow-up-Studie (Post-Marketing-Überwachung), mit ausreichender Fallzahl, um eine häufige Nebenwirkung zu identifizieren. Sollen Langzeitnebenwirkungen erfasst werden, muss das Follow-up ausreichend sein**		
Was sind seltene Nebenwirkungen? (Schaden der Intervention)	Systematischer Überblick über randomisierte Studien oder N-von-1-Studien	Randomisierte Studie oder (ausnahmsweise) Beobachtungsstudie mit dramatischen Effekten			
Ist dieser Früherkennungs-Test sinnvoll? (Screening)	Systematische Übersichtsarbeit von randomisierten Studien	Randomisierte Studie	Kontrollierte Kohortenstudie/Follow-up-Studie**		

Übersetzung des englischen Originaltextes von Dr. M. Nothacker, MPH (AWMF); Dr. M. Follmann, MPH, MSc (OL) und Dipl.-Soz.Wiss. T. Langer (OL)

* Level kann ggf. wegen der Studienqualität, wegen ausgedehnter Konfidenzintervalle (unpräzise Effektschätzer), Inkonsistenzen zwischen Studien, oder weil der absolute Effektwert sehr klein ist, sowie wegen mangelnder Übertragbarkeit (Fragestellung der Studie entspricht nicht der klinischen relevanten Frage) abgewertet werden. Eine Aufwertung des Evidenzlevels ist möglich bei großen oder sehr großen Effekten.

** Grundsätzlich gilt: Ein systematischer Überblick ist immer besser als eine Einzelstudie.

*** Konsekutiver Einschluss = Patienten werden fortlaufend rekrutiert.

¹ Zur Qualitätsbeurteilung kann u. a. das STROBE-Statement verwendet werden: <http://www.strobe-statement.org/index.php?id=strobe-aims>.

² Einzelpatientenstudien, bei denen die Patienten abwechselnd Intervention und Kontrollintervention erhalten.

³ Nachbeobachtungsstudie einer Population aus einem abgeschlossenen RCT.

⁴ Studie, bei der aus einer laufenden Kohortenstudie Fälle und Kontrollen gezogen werden.

► **Tab. 6** Schema der Empfehlungsgraduierung.

Empfehlungsgrad	Beschreibung	Ausdrucksweise
A	Starke Empfehlung	soll
B	Empfehlung	sollte
0	Empfehlung offen	kann

► **Tab. 7** Konsensstärke.

Konsensstärke	Prozentuale Zustimmung
Starker Konsens	>95% der Stimmberechtigten
Konsens	>75–95% der Stimmberechtigten
Mehrheitliche Zustimmung	50–75% der Stimmberechtigten
Keine mehrheitliche Zustimmung	<50% der Stimmberechtigten

- Vortragstätigkeit wurden als geringer Interessenkonflikt bewertet.
- Wurde ein moderater Interessenkonflikt festgestellt, enthielt sich der Mandatsträger bei einzelnen Fragen oder Themenbereichen, je nach festgestelltem Interessenkonflikt.
- Bei zwei Mandatsträgern wurden Patente festgestellt. Diese haben jedoch keinen thematischen Bezug zur Leitlinie, noch sind diese kommerzialisiert. Es erfolgte daher kein Ausschluss von der Leitlinienarbeit.
- Ein Aktienbesitz lag bei keinem Mandatsträger vor. Falls Eigentümerinteressen festgestellt worden wären, hätte dies zu einem Ausschluss der Leitlinienarbeit geführt.

Umgang mit indirekten sekundären Interessenkonflikten:

- Mitgliedschaften in Fachgesellschaften und Beteiligung an Fortbildungen und Ausbildungsinstituten wurden nicht als Interessenkonflikt für diese Leitlinie bewertet, da dies ein essentieller Teil der wissenschaftlichen und klinischen Arbeit ist.
- Ebenso wurde der Schwerpunkt der wissenschaftlichen und klinischen Tätigkeit in diesem Feld erwartet, um eine wissenschaftliche und praktikable Leitlinie zu erstellen.
- Eine persönliche Beziehung (Partner oder Verwandter 1. Grades) zu einem Vertretungsberechtigten eines Unternehmens der Gesundheitswirtschaft lag bei keinem Mandatsträger vor.

Der Vorschlag der Steuergruppe zum Management wurde zu Beginn der Konsenskonferenz diskutiert und umgesetzt. Bei allen Empfehlungen, bei denen Enthaltungen aufgrund von Interessenkonflikten vorlagen, wurden die Ergebnisse mit und ohne Enthaltungen publiziert. Für die Festlegung der Konsensusstärke war das Ergebnis mit Enthaltung entscheidend, jedoch ergab sich bei keiner Empfehlung ein relevanter Unterschied im Ergebnis mit und ohne Enthaltungen.

Als protektive Faktoren gegen eine Verzerrung durch Interessenkonflikte kann die systematische Evidenzaufbereitung, die plu-

ralistische Zusammensetzung der Leitliniengruppe, die neutrale Moderation, die Diskussion der Bewertung der Interessen und des Umgangs mit Interessenkonflikten zu Beginn der Konsenskonferenz sowie die öffentliche Konsultation gewertet werden.

An dieser Stelle möchten wir allen Mitarbeitern für ihre ausschließlich ehrenamtliche Mitarbeit an dem Projekt danken.

3 Diagnostik und Therapie der biliären Karzinome

3.1 Risikofaktoren, Prävention und Früherkennung

3.1.1 Risikofaktoren

4.1	Evidenzbasiertes Statement	geprüft 2023
Level of Evidence 2	Risikofaktoren für die Entwicklung eines intra- oder extrahepatischen Cholangiokarzinoms sind: <ul style="list-style-type: none"> ▪ Adipositas ▪ Alkoholabusus ▪ Choledochus-Zysten ▪ Cholelithiasis ▪ Chronisch bakterielle Cholangitis ▪ Chronisch entzündliche Darmerkrankungen ▪ Chronische Hepatitis B-Virusinfektion ▪ Chronische Hepatitis C-Virusinfektion ▪ Diabetes mellitus ▪ Leberegel ▪ Leberzirrhose ▪ Nichtalkoholische Fettlebererkrankung ▪ Parasitäre Cholangitiden ▪ Primär sklerosierende Cholangitis ▪ Rauchen ▪ Rezidivierende pyogene Cholangitiden Die Risikofaktoren sind in alphabetischer Reihenfolge aufgelistet.	
	[519–525] 2: – 3 (Oxford 2011)	
	Starker Konsens	
4.2	Evidenzbasiertes Statement	geprüft 2023
Level of Evidence 2	Risikofaktoren für die Entwicklung eines Gallenblasenkarzinoms sind: <ul style="list-style-type: none"> ▪ Anatomische Anomalien der intra- und extrahepatischen Gallenwege ▪ Cholelithiasis ▪ Chronisch bakterielle und parasitäre Cholangitis ▪ Diabetes mellitus ▪ Gallenblasenpolypen ▪ Porzellangallenblase ▪ Primär sklerosierende Cholangitis Die Risikofaktoren sind in alphabetischer Reihenfolge aufgelistet.	
	[519–527] 2: – 3 (Oxford 2011)	
	Starker Konsens	

Cholangiokarzinome (CCA, synonym maligne biliäre Tumoren) sind eine heterogene Gruppe epithelialer Neoplasien, die meistens eine cholangiozytentypische Differenzierung aufweisen [528]. Je nach anatomischer Lokalisation des Primärtumors werden intrahepatische (iCCA) von extrahepatischen (eCCA) CCA und vom Gallenblasenkarzinom unterschieden. Extrahepatische Tumoren werden weiter in perihiläre (synonym Klatskin-Tumor, pCCA) und distale CCA (dCCA) aufgeteilt. Diese Unterscheidung ist aufgrund unterschiedlicher Risikofaktoren, Unterschiede in Bezug auf molekulare und klinische Charakteristika und unterschiedlicher Therapieansätze relevant [529, 530].

In Deutschland wurden im Jahr 2016 etwa 5290 Menschen mit einem eCCA (etwa 68%; darunter etwa 11% pCCA) oder einem Gallenblasenkarzinom (etwa 32%) diagnostiziert. Hinzu kommen etwa 2000 Patienten mit einem iCCA, die aufgrund der ICD-Kodierung als primäre maligne Lebertumoren erfasst werden. Somit liegt die Gesamtinzidenz in Deutschland bei mehr als 7000 Neuerkrankungen/Jahr (<http://krebsdaten.de>). Die Inzidenz in Deutschland ist in den letzten 20 Jahren aufgrund der Zunahme des iCCA angestiegen. Mit zunehmendem Lebensalter steigt das Risiko kontinuierlich an. In den letzten 20 Jahren ist die Inzidenz des CCA bei Frauen, insbesondere durch die sinkende Gallenblasenkarzinom-Inzidenz, leicht rückläufig.

Die Inzidenz der verschiedenen anatomischen Tumorlokalisationen variiert weltweit erheblich, vermutlich aufgrund unterschiedlicher Prävalenzen von Risikofaktoren [531]. In Südostasien ist die CCA-Inzidenz höher als in anderen Ländern. Ein wichtiger Risikofaktor dort sind parasitäre Infektionen mit Leberegeln wie *Opisthorchis viverrini* oder *Clonorchis sinensis*, die zu chronischen Cholangitiden führen [532, 533]. Infektionen mit *Opisthorchis viverrini* oder *Clonorchis sinensis* sind endemisch in Südostasien und sind mutmaßlich jährlich für mehr als 7000 CCA-Neuerkrankungen in dieser Region verantwortlich [534]. In westlichen Ländern spielen Leberegel-Infektionen als CCA-Risikofaktor keine nennenswerte Rolle. Weitere etablierte Risikofaktoren mit deutlich höherer Inzidenz in Südostasien sind eine Cholelithiasis, Choledochus-Zysten, ein Caroli-Syndrom und rezidivierende pyogene Cholangitiden [531, 535]. Kongenitale Anomalien, wie z. B. Choledochuszysten oder ein Caroli-Syndrom, weisen ein hohes CCA-Risiko mit einer Prävalenz von bis zu 11% auf [536, 537].

Die primäre sklerosierende Cholangitis (PSC) ist in westlichen Ländern ein relevanter Risikofaktor sowohl für intra- und extrahepatische Cholangiokarzinome als auch für Gallenblasenkarzinome. Das kumulative 10-Jahresrisiko für ein Cholangiokarzinom bei PSC liegt bei 9% und ist damit deutlich höher als in der Allgemeinbevölkerung [538]. Ob bei PSC-Patienten Alkoholkonsum und Nikotin weitere Ko-Risikofaktoren darstellen, ist weiter unklar. Ebenso bleibt unklar, ob eine chronisch entzündliche Darm-erkrankung ohne Vorhandensein einer PSC einen relevanten Risikofaktor darstellt [539]. Eine Leberzirrhose, eine chronische Hepatitis-C-oder Hepatitis-B-Virusinfektion, Alkoholkonsum und Diabetes sind in westlichen Ländern wichtige Risikofaktoren für die Entwicklung eines iCCA [524, 531, 540]. Insbesondere ist das Risiko für das iCCA bei Diabetes und/oder Adipositas erhöht [96]. Bei nichtalkoholischer Fettlebererkrankung (NAFLD) ist das iCCA-Risiko leicht erhöht [525]. Ebenso weisen Raucher ein gering er-

höhtes Risiko für die Entwicklung eines intra- und extrahepatischen CCAs, jedoch nicht für ein Gallenblasenkarzinom auf [540]. Weitere etablierte Risikofaktoren sind eine Cholelithiasis und biliäre Zysten. Das höchste Risiko sowohl für die Entwicklung eines iCCA als auch eines eCCA weisen Patienten mit Choledochuszysten auf (relatives Risiko 26,7 bzw. 34,9) [541].

Frauen erkranken häufiger als Männer an einem Gallenblasenkarzinom. Der wichtigste Risikofaktor für die Entwicklung eines Gallenblasenkarzinoms jedoch sind Gallensteine. Etwa 70–90% aller Patienten mit einem Gallenblasenkarzinom weisen eine Cholelithiasis auf. Insbesondere findet sich eine hohe Gallenblasenkarzinom-Inzidenz in der indigenen Bevölkerung Nord- und Lateinamerikas und Neuseelands. Weitere wichtige Risikofaktoren für die Entwicklung eines Gallenblasenkarzinoms sind ein höheres Alter, Adipositas, eine familiäre Häufung und Gallenblasenpolypen [542, 543]. Gallenblasenpolypen können eine Wachstumstendenz aufweisen und so schließlich entarten. Genaue Daten hierzu sind jedoch aufgrund des langsamen Wachstums – oftmals über Dekaden – schwer zu interpretieren [543]. In einer großen Kohortenstudie mit Langzeitverlauf zeigte sich eine Detektionsrate neoplastischer Polypen (Adenom oder Gallenblasenkarzinom) von 1,7% nach einem Jahr, von 2,8% nach 5 Jahren und von 4% nach 8 Jahren nach erstmaliger Diagnosestellung eines Gallenblasenpolypen [526]. Die Prävalenz von Gallenblasenpolypen in Deutschland beträgt bis zu 6%. Die Adenom-Prävalenz liegt unter 5% [544]. Als Risikofaktoren für einen neoplastischen Polypen zeigten sich das gleichzeitige Vorhandensein einer Cholelithiasis und die Polypengröße. Polypen mit ≥ 10 mm weisen ein 24-fach erhöhtes Risiko für eine Malignität auf [526].

Ein weiterer Risikofaktor für ein Gallenblasenkarzinom ist eine chronische Entzündung, verursacht durch *Salmonella typhi* bzw. *paratyphi* oder *Helicobacter bilis* [527]. Eine Besiedelung der Gallenblase mit *Salmonella typhi* bei Dauerausscheidern ist mit einem 12-fach erhöhtem Risiko für die Entwicklung eines Gallenblasenkarzinoms assoziiert [543].

Die als klassische Präkanzerose angesehene Kalzifizierung der Gallenblasenwand, die sogenannte Porzellangallenblase, wird in der jüngeren Literatur als Risikofaktor für ein Gallenblasenkarzinom differenzierter betrachtet [545, 546]. Das relative Risiko für ein Gallenblasenkarzinom liegt bei 4,6 [547], und ist niedriger als in älteren Arbeiten angegeben [548].

3.1.2 Prophylaktische und therapeutische Maßnahmen zur Reduktion des Risikos der Entstehung von biliären Karzinomen

4.3	Konsensbasierte Empfehlung	geprüft 2023
EK	Gallenblasenpolypen bei Patienten mit PSC sollten regelmäßig sonographisch überwacht werden. In allen Fällen sollte die Indikation zur Cholezystektomie diskutiert werden, bei Polypen über 8 mm oder Größenprogredienz sollte aufgrund des erhöhten Karzinomrisikos unter Berücksichtigung der Leberfunktion eine Cholezystektomie erfolgen.	
	Starker Konsens	

Für die asymptomatische Bevölkerung ist eine CCA-Früherkennung aufgrund der niedrigen Inzidenz nicht sinnvoll.

Gallenblasenpolypen treten bei bis zu 13,7 % der PSC-Patienten auf, das Risiko für ein Gallenblasenkarzinom ist hoch und steigt mit zunehmender Größe. Die Empfehlung zur Cholezystektomie ab einer Größe von 8 mm basiert auf einer retrospektiven Kohortenstudie mit 57 PSC-Patienten [549]. Eine frühzeitige Cholezystektomie kann auch bei kleineren Polypen diskutiert werden. Für detaillierte Empfehlungen zum Management von Patienten mit PSC wird auf die aktuelle S2-Leitlinie „Autoimmune Lebererkrankungen“ verwiesen [550].

4.4	Konsensbasierte Empfehlung	geprüft 2023
EK	Patienten mit Gallenblasenpolypen ≥ 10 mm sollte unabhängig von der Symptomatik eine Cholezystektomie angeboten werden.	
	Starker Konsens	

Die Indikationsstellung zur Therapie bei Cholezystolithiasis und Gallenblasenpolypen erfolgt gemäß der aktuellen S3-Leitlinie zur Prävention, Diagnostik und Behandlung von Gallensteinen [548]. Aufgrund des deutlich erhöhten Malignitätsrisikos bei Polypen ≥ 1 cm Durchmesser bei gleichzeitig vorhandener Cholezystolithiasis als weiteren Risikofaktor wird eine Cholezystektomie unabhängig von der Symptomatik empfohlen. Bei fehlender Indikation für eine Cholezystektomie wird ein individuelles Vorgehen, basierend auf dem Vorhandensein von Risikofaktoren für neoplastische Gallenblasenpolypen (Alter > 50 Jahre, bekannte PSC, Zugehörigkeit zu einer indigenen Population oder Vorhandensein eines sessilen Polypen) in Analogie zu einem Delphi-Methode-basierten Expertenkonsens empfohlen [551].

4.5	Konsensbasierte Empfehlung	geprüft 2023
EK	Bei Patienten ohne Risikofaktoren* für ein Gallenblasenkarzinom mit Nachweis eines Gallenblasenpolypen von < 9 mm sollte eine sonographische Kontrolle in 6 Monaten (Polyp 6–9 mm) bzw. 12 Monaten (Polyp < 6 mm) erfolgen. *Risikofaktoren für neoplastische Polypen: Alter > 50 Jahre, bekannte PSC, Zugehörigkeit zu einer indigenen Population oder Vorhandensein eines sessilen Polypen	
	Konsens	

3.1.3 Früherkennung

4.6	Konsensbasierte Empfehlung	geprüft 2023
EK	Bei Patienten mit PSC sollte halbjährlich eine Bildgebung im Rahmen der Cholangiokarzinom-Früherkennung durchgeführt werden.	
	Starker Konsens	

Im Gegensatz dazu besteht aufgrund des deutlich erhöhten CCA-Risikos bei Patienten mit einer PSC ein hoher Bedarf für eine effektive Früherkennung. Daten, die einen Überlebensvorteil einer CCA-Früherkennung bei Patienten mit PSC aufzeigen, fehlen jedoch [550]. In vielen Zentren erfolgt heute bei Patienten mit gesicherter PSC eine CCA-Früherkennung mittels Magnetresonanztomographie (MRT) und Magnetresonanztomangiopankreatikographie (MRCP) in 6- bis 12-monatlichem Abstand und zusätzlich die serielle Bestimmung des Tumormarkers CA19–9 [552]. Für eine MRT/MRCP-basierte Früherkennung spricht eine hohe Sensitivität von 89 % bei einer Spezifität von 75 %. Die Sensitivität des Ultraschalls ist niedriger, aufgrund der Verfügbarkeit, der niedrigeren Kosten und der hohen Akzeptanz findet die Sonographie jedoch breite Anwendung bei der Überwachung von PSC-Patienten [553].

Im Rahmen der Konsensuskonferenz wurde festgehalten, dass aufgrund der höheren Sensitivität eine Abdomensonographie im Wechsel mit einem nativen MRT inklusive MRCP erfolgen sollte. Hierbei soll sowohl die Leber als auch die Gallenblase mitbeurteilt werden.

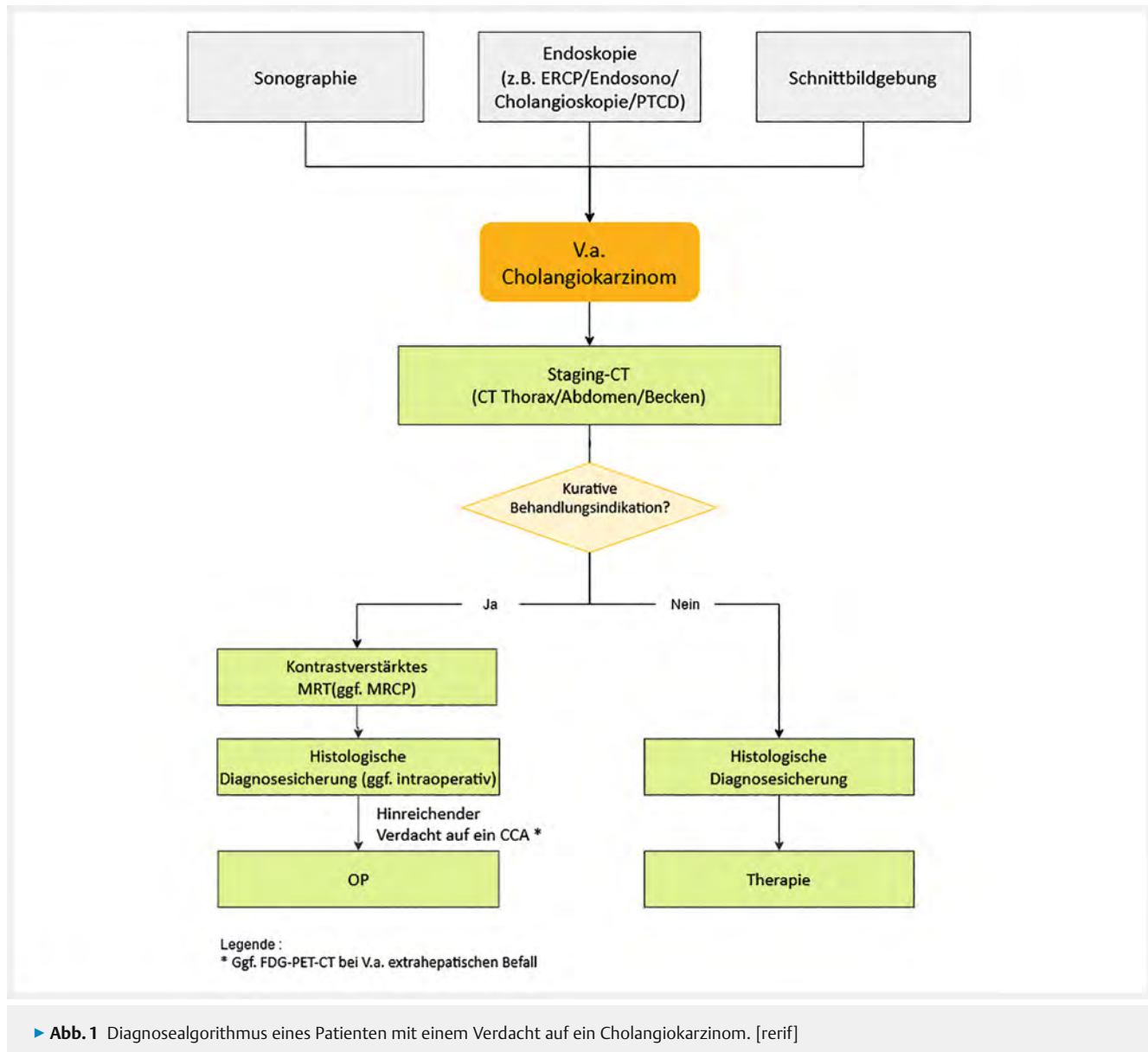
3.2 Histopathologische und molekulare Diagnostik

3.2.1 Typisierung und Staging von biliären Karzinomen

4.7	Konsensbasierte Empfehlung	geprüft 2023
EK	Vor oder im Rahmen einer Tumorthherapie sollen Tumoren der Gallenwege und Gallenblase histologisch oder ggf. zytologisch gesichert werden	
	Konsens	

Aufgrund des Fehlens beweisender positiver bildgebender diagnostischer Kriterien ist die histologische Sicherung der intrahepatischen Cholangiokarzinome grundsätzlich erforderlich ► **Abb. 1**. Dies ist besonders relevant, da in der Mehrzahl der Cholangiokarzinome keine spezifische chronische Vorerkrankung zugrunde liegt, sodass deren positive prädiktive Aussagekraft, anders als z. B. beim HCC, nicht in Betracht gezogen werden kann. Dennoch treten intrahepatische Cholangiokarzinome auch bei den zum HCC prädisponierenden chronischen Lebererkrankungen und der Zirrhose vermehrt auf, sodass die Möglichkeit eines intrahepatischen Cholangiokarzinoms, auch bei bildgebendem Verdacht auf ein HCC, differenzialdiagnostisch zu berücksichtigen ist. Grund hierfür sind v. a. Fälle intrahepatischer Cholangiokarzinome, welche die bildgebenden Kriterien eines HCC zeigen können. Umgekehrt können bei einzelnen HCCs, insbesondere vom sklerotischen Subtyp, die bildgebenden Kriterien eines HCC fehlen und zum Verdacht auf ein iCCA führen.

Bei Tumoren der extrahepatischen Gallenwege kann die Sicherung eines invasiven Karzinoms in Abgrenzung von entzündlich bedingten Veränderungen und nichtinvasiven prä-malignen Veränderungen problematisch sein, dies gilt besonders auch für die Abklärung dominanter Stenosen bei der PSC. Die Sensitivität histologischer und zytologischer Verfahren in der Detektion invasiver Karzinome der distalen Gallenwege ist derzeit noch begrenzt und



► **Abb. 1** Diagnosealgorithmus eines Patienten mit einem Verdacht auf ein Cholangiokarzinom. [rerif]

überschreitet auch im kombinierten Einsatz gemäß der meisten Untersuchungen nicht 60–70 % [554, 555]. Zusätzliche Verfahren, wie FISH-Analysen und auch molekulare Analysen am Gallesekret mögen in Einzelfällen unterstützende Informationen liefern, können aber weder die histologische oder zytologische Diagnostik ersetzen, noch kann mangels entsprechender Validierung ihr diagnostischer Einsatz derzeit generell empfohlen werden.

In Fällen einer anstehenden Resektion bei hochgradigem Verdacht auf ein Karzinom der extrahepatischen Gallenwege kann angesichts der eingeschränkten Sensitivität zytologischer und

bioptischer Nachweise auf eine präoperative biopsische Sicherung zugunsten einer umfassenden Aufarbeitung des Resektionspräparates verzichtet werden, wenn die Abwägung der möglichen Vor- und Nachteile keine Verbesserung für den Patienten erwarten lässt. Die Entscheidungsfindung sollte durch ein interdisziplinäres Tumorboard abgesichert sein.

Bei nichtoperablen intra- und extrahepatischen Cholangiokarzinomen und Karzinomen der Gallenblase soll vor Einleitung einer Therapie eine histologische Sicherung erfolgen, wobei das hierbei

gewonnene Gewebe in der Regel zusätzlich auch für eventuelle weiterführende, z. B. molekularpathologische Untersuchungen ausreichen sollte und hierfür bei Bedarf einzusetzen ist.

4.8	Konsensbasierte Empfehlung	geprüft 2023
EK	Die Typisierung der Karzinome der Gallenwege und der Gallenblase soll nach der anatomischen Lokalisation (intrahepatisch, perihilär, distale Gallenwege, Gallenblase) und gemäß der histologischen Differenzierung nach der aktuellen WHO-Klassifikation erfolgen. Bei intrahepatischen Cholangiokarzinomen sollte eine Unterscheidung von „small duct“ und „large duct“ Typ erfolgen.	
	Starker Konsens	

Klinisch, bildgebend und beim Staging werden die Karzinome der Gallenwege und der Gallenblase gemäß der anatomischen Lokalisation des Ausgangstumors beschrieben [105, 556]. Karzinome des distalen extrahepatischen Gallengangs liegen distal der Mündung des D. cysticus in den D. choledochus. Karzinome der Gallenblase umfassen die Tumoren der Gallenblase und des D. cysticus. Karzinome der perihilären Gallenwege umfassen Tumoren des D. hepaticus dexter und sinister sowie des D. hepaticus communis. Intrahepatische Cholangiokarzinome (iCCA) haben ihren Ausgang von den intrahepatischen Gallenwegen proximal des D. hepaticus dexter bzw. sinister.

Gemäß der WHO-Klassifikation (5. Auflage) ist bei iCCA ein phänotypisch den kleinen Gallengängen ähnlicher „small duct“ Typ von einem den Karzinomen der extrahepatischen Gallengänge vergleichbaren, „large duct“ Typ zu unterscheiden [105]. Beide Tumortypen sind ätiologisch, molekular, histologisch, bildgebend und klinisch in ihrer typischen Ausprägung verschieden, sodass ihre Unterscheidung von prognostischer und zunehmend auch therapeutischer Bedeutung ist (► **Tab. 8** [105, 553–555]). Diagnostisch können beide Tumortypen histologisch und ggf. immunhistologisch oder aufgrund ihrer molekularen Eigenschaften unterschieden werden.

Differenzialdiagnostisch müssen iCCAs vor allem von Metastasen extrahepatischer Karzinome in der Leber unterschieden werden. Metastasen sind in der Summe erheblich häufiger als iCCAs, so dass die möglichst sichere Unterscheidung wichtig ist. Vor allem Metastasen eines Pankreaskarzinoms aber auch anderer Karzinome (besonders Lunge, Magen, Mamma) und seltener Metastasen neuroendokriner Neoplasien sind zu berücksichtigen. Eine definitive Unterscheidung einer Lebermetastase eines exokrinen Pankreaskarzinoms (oder eines Karzinoms der extrahepatischen Gallenwege oder Gallenblase) von einem iCCA (v. a. „large duct“-Typ) ist an der Biopsie in den meisten Fällen weder histologisch noch immunhistologisch sicher möglich, so dass die Diagnose im Kontext des klinisch-bildgebenden Befundes zu stellen ist.

Ferner sollten bei gesicherter intrahepatischer Tumorlokalisierung seltenere gemischte Tumorformen (gemischt neuroendokrine/nichtneuroendokrine Neoplasien (MINEN) und kombinierte Hepato-Cholangiokarzinome (c(ombined) HCC/CCA)) vom iCCA unterschieden werden. Das früher dem cHCC/CCA zugeschlagene Cholangiokarzinom wird aufgrund neuer molekularer Befunde [557], heute als Sonderform des iCCA klassifiziert. Solide wachsende iCCA sind insbesondere vom sklerosierten Subtyp des HCC zu unterscheiden; hierfür sind in der Regel zusätzliche immunhistologische Untersuchungen erforderlich (s. u.). Diese Unterscheidung ist auch deshalb wichtig, da HCCs vom sklerosierten Subtyp auch bildgebend meist nicht als HCCs erkannt werden. Seltener stellen die meist als Zufallsbefunde bei Laparotomien erfassten Gallengangsadenome eine Differenzialdiagnose zu kleinen hochdifferenzierten iCCA dar.

Karzinometastasen in die distalen Gallenwege oder die Gallenblase sind extrem selten und treten nicht isoliert und nur im terminalen Krankheitsstadium auf, so dass sich diagnostisch bei gesicherter Lokalisation diese differenzialdiagnostische Frage nicht stellt. Hier müssen die Karzinome ggf. von seltenen neuroendokrinen Neoplasien, mesenchymalen und neuroektodermalen Tumoren unterschieden werden [558].

► **Tab. 8** Typische Merkmale der CCA-Subtypen.

Kriterien	Small-duct Type iCCA	Large-duct Type iCCA, distales CCA
Prädisponierende Erkrankungen	Chronische Hepatitis B/C, NASH, andere chronische Lebererkrankungen, (Zirrhose)	PSC, biliäre Helminthosen (<i>C. sinensis</i> , <i>O. viverrini</i>), Konkremente
Prämaligne Läsionen	unbekannt	BilIN, IPNB, MCN
Makroskopie	Primärknotenbildend („mass forming“)	Primärperiduktalinfiltrierend
Histologie	Zellreicher, weniger Stroma, kein Muzin, kohärenter wachsend	Tumorzellärmer, stromareich, (extrazelluläre) Muzinbildung; verstreutes Wachstum
Molekulare Veränderungen	FGFR2-TL, IDH1/2, BAP1, p53, KRAS ARID1A	KRAS, p53, ARID1B, SMAD4
Systemtherapeutische Zielstrukturen	Ergiebig; v. a. IDH1/2-Mut; FGFR-2-TLs, andere TLs (incl. NTRK), BRAF-Mut; MSIhigh	Weniger; BRCA-1/2-Mut; Her-2-Amp; MSIhigh

3.2.2 Zytologische und histopathologische Untersuchungen zur Diagnostik eines CCA, eines Gallenblasenkarzinoms

4.9	Konsensbasierte Empfehlung	geprüft 2023
EK	Die Bearbeitung und Befundung eines Resektats soll die Ausdehnung des Tumors (Staging) gemäß der aktuellen TNM-Klassifikation, seinen Typ (Typing) und Differenzierungsgrad (Grading) und den Status des Resektatrandes (R-Klassifikation) sowie bei intrahepatischen Cholangiokarzinomen den Status der nichttumorösen Leber ermitteln. Bei Präparaten mit prä-malignen Läsionen soll durch genaue Aufarbeitung ein möglicher Übergang in ein invasives Karzinom abgeklärt werden.	
	Starker Konsens	

Das pathohistologische Staging eines Karzinoms der Gallenwege hat unabhängige prognostische Bedeutung und erfolgt gemäß der geltenden TNM-Klassifikation (derzeit 8. Auflage), wobei für alle vier anatomischen Lokalisationen (intrahepatisch, perihilär, distal, Gallenblase) eigene TNM-Klassifikationen existieren [559]. Zusätzlich zu den Hauptkriterien, sollten auch die Nebenkriterien Lymphgefäßeinbruch (L), Veneneinbruch (V) und vor allem bei perihilären und distalen Cholangiokarzinomen auch die Nervenscheideninfiltration (Pn) beurteilt werden. Bezüglich des Typings sollte die aktuelle WHO-Klassifikation Berücksichtigung finden [105, 556]. Das Typing hat prognostische und in einem Teil der Fälle (siehe z. B. molekulare Diagnostik und gezielte Therapieansätze) prädiktive Bedeutung. Die prognostische Bedeutung des Gradings ist nach bisherigen Daten gering; es existiert kein uniform akzeptiertes, spezifisches Gradingschema für die einzelnen Cholangiokarzinomtypen und -lokalisationen, sodass das allgemeine UICC-Gradingschema [559], ggf. gemäß der Anweisungen der Arbeitsgemeinschaft Deutscher Tumorzentren [560], angewandt werden sollte. Insbesondere extrahepatische Cholangiokarzinome neigen, vergleichbar zu exokrinen Pankreaskarzinomen zu periduktaler, lymphangischer, perineuraler und vereinzelt auch diskontinuierlich erscheinender Ausbreitung, sodass an eine in-sano-Resektion und die entsprechende histologische Aufarbeitung der gesamten Resektionsränder eine hohe Anforderung besteht. Es wird daher wegen der Bedeutung für die Tumorrezidivempfehlung, den genauen Abstand zum Resektionsrand (in mm) anzugeben und hierbei die „R0 wide“ Definition (1 mm) zu beachten.

Biliäre intraepitheliale Neoplasien (BillN), intraduktale papilläre Neoplasien der Gallenwege (IPNB), Muzinös-zystische Neoplasien (MCN) und Adenofibrome sind benigne Läsionen, die ein unterschiedlich hohes, jedoch signifikantes, malignes Entartungspotenzial in ein Cholangiokarzinom aufweisen. Bei Vorliegen einer derartigen prä-malignen Läsion ist der Dysplasiegrad (niedrig, hoch) anzugeben und durch eine entsprechend ausreichende makroskopische und histologische Aufarbeitung der Übergang in ein invasives Karzinom auszuschließen.

Auch wenn sich bei der Mehrzahl der Cholangiokarzinome keine prädisponierende Grunderkrankung eruieren lässt, bedingen chronische Lebererkrankungen und die Zirrhose, vergleichbar dem HCC, ein erhöhtes Risiko auch an einem iCCA zu erkranken.

Ferner kann der Status der nichttumorösen Leber ggf. Prognose und Therapie beeinflussen und sollte daher, wenn immer er ausreichend beurteilbar ist, diagnostisch festgehalten werden.

4.10	Konsensbasierte Empfehlung	geprüft 2023
EK	Die Diagnose eines Cholangiokarzinoms kann bei klarer Konstellation durch die konventionelle Histologie gestellt werden. In unklaren Fällen, insbesondere bei intrahepatischen Tumoren, soll die Diagnose durch geeignete immunhistologische und oder molekularpathologische Untersuchungen abgesichert werden.	
	Starker Konsens	

In der Regel weisen Cholangiokarzinome ein duktales Wachstumsmuster und eine typischerweise ausgeprägte tumorassoziierte Stromareaktion auf, wobei letztere beim iCCA vom „small-duct“ Typ geringer ausgebildet ist. Sowohl beim intra- als auch beim extrahepatischen Cholangiokarzinom sind jedoch seltenere histologische Subtypen bekannt, die ein hiervon abweichendes histologisches oder zytologisches Erscheinungsbild aufweisen. Die sichere Einordnung dieser Sonderformen als Cholangiokarzinom und ggf. Unterscheidung von Tumoren anderer Primärlokalisation kann zusätzliche Untersuchungen einschließlich des klinisch-bildgebenden Ausschlusses eines extrabiliären Primärtumors erfordern.

Die Immunhistologie kann die Diagnose eines Cholangiokarzinoms unterstützen, wobei es keine beweisende (liniendefinierende) immunhistologische Markerkonstellation gibt. Die Positivität für K7, K19 und Ca19-9 legt eine pankreato-biliäre (d. h. eine dem exokrinen Pankreas und den Gallenwegen entsprechende) Differenzierung in der Unterscheidung von Metastasen anderer extrahepatischer Primärtumoren nahe. Ansonsten sollten die entsprechenden immunhistologischen linientypischen Nachweise der in Frage kommenden Differentialdiagnosen (bei HCC z. B. HepPar1, Arginase 1; bei anderen Adenokarzinomen die für sie typischen immunhistologischen Marker) eingesetzt werden. Sollte bei einem iCCA die Unterscheidung eines „large duct“-Subtyps von einem „small duct“-Subtyp histologisch nicht mit der gebotenen Sicherheit möglich sein, können Spezialfärbungen (Muzin-Produktion), Immunhistologie und in Ausnahmefällen auch die Molekularpathologie eine definitive Zuordnung ermöglichen.

Eine relevante klinische Fragestellung ist das sog. Adenokarzinom-Carcinoma of Unknown Primary (Adeno-CUP) der Leber [558]; hierunter versteht man ein für eine Metastasenleber typisches Bild, ohne dass sich ein extrahepatischer Primärtumor definieren lässt. Tatsächlich können sich neben verschiedenen, nicht-detektierten, extrahepatischen Primärtumoren (v. a. Pankreas, Gastrointestinaltrakt, Lunge, Mamma) hinter einem Adeno-CUP auch ein unerkanntes iCCA verbergen. Da CUPs, die sekundär einer definitiven Typisierung zugeführt werden können, wohl auch dank zunehmend erweiterter Therapieoptionen, gegenüber CUPs, die eine Standard-Chemotherapie erhalten, eine bessere Prognose aufweisen, sollte bei klinischer Relevanz die notwendige

histologische, immunhistologische und ggf. molekularpathologische Differenzialdiagnostik durchgeführt werden.

3.2.3 Molekulare Diagnostik

4.11	Konsensbasierte Empfehlung	geprüft 2023
EK	Cholangiokarzinome weisen potenzielle Zielstrukturen für eine molekular gesteuerte Systemtherapie auf, die im geeigneten Kontext getestet werden sollten.	
	Starker Konsens	

Karzinome der Gallenwege und der Gallenblase können molekulare Veränderungen aufweisen, die Angriffspunkte für neue, teils zugelassene, teils in Zulassungsstudien befindliche, gezielte Therapeutika darstellen. Art und Häufigkeit der Veränderungen unterscheiden sich erheblich zwischen den verschiedenen Typen, so dass der präzisen morphologischen Typisierung auch Bedeutung für die Ausrichtung einer evtl. molekularen Testung und ggf. daraus abgeleiteten, therapeutischen Zielstruktur zukommt. Insbesondere das iCCA vom „small duct“ Subtyp zeigt derartige molekulare Veränderungen in besonders hoher Frequenz. Vor allem an spezialisierten Zentren wird zunehmend eine umfassende Testung eingesetzt, um primär therapeutisch angehbare und studiengängige Zielstrukturen zu erfassen. Die untenstehende ▶ **Tab. 9** fasst die wichtigsten Zielstrukturen zusammen.

Wir möchten an dieser Stelle zur detaillierten Aufarbeitung auf die S1-Leitlinie „Tumorgenetik – Diagnostik im Kontext maligner Erkrankungen“ verweisen.

▶ **Tab. 9** Molekulare Alterationen beim small duct iCCA.

Molekulare Alteration	Häufigkeit (%)	Zulassung
RAS-Mutation	10–20	
TP53-Mutation	20–30	
FGFR2-Translokation	15–30	Zulassung
IDH1/2	10–20	Zulassung
ARID1A	5–15	
BAP1	5–15	
BRAF V600E	3–6	Zulassung bei anderer Entität
ERBB2	2–3	Zulassung bei anderer Entität
MSI-H (MLH1, MSH2, MSH6, PMS2)	1–2	Zulassung
NTRK1–3	<1	Zulassung
NRG1	<1	Zulassung bei anderer Entität

3.3 Bildgebende und endoskopische Diagnostik

3.3.1 Bildgebende und/oder endoskopische Untersuchungen zum Staging und zur Diagnosesstellung eines biliären Karzinoms

4.12	Konsensbasiertes Statement	geprüft 2023
EK	Die Sonographie wird häufig zur initialen Einschätzung bei V. a. auf ein biliäres Karzinom verwendet.	
	Starker Konsens	

Die abdominelle Sonographie wird meist initial eingesetzt zur Abklärung erhöhter Leberwerte und ist in Endemiegebieten Südasiens Methode der Wahl zum jährlichen Screening auf biliäre Karzinome [561]. Das intrahepatische CCA ist meist iso- bis hypoechogen, gelegentlich ist zusätzlich oder bei periduktal infiltrierendem Tumorwachstum als alleiniges Merkmal eine umschriebene Gangdilatation stromaufwärts des iCCA darstellbar. In der Kontrastmittelsonographie (CEUS) ist das Hyperenhancement uneinheitlich und abhängig von Tumorzellichte und Fibrose des Tumors sowie Entzündung und Fibrose in der umgebenden Leber [562, 563]. In einer DEGUM-Multizenterstudie zeigte sich eine in der Tumorpheripherie betonte initiale Kontrastmittelanflutung bei 75 % der iCCA, mit früh-portalvenöser Auswaschung vor allem im Tumorzentrum bei 85,8 % und Auswaschung in der Spätphase bei 92,9 % [564]. Das iCCA zeigt im Unterschied zum HCC häufig ein früh (< 60 Sekunden) beginnendes, deutlich ausgeprägtes Auswaschen. In älteren Studien war die Pfortaderinfiltration mit hoher Genauigkeit darstellbar [565]. Die Darstellung von Gallenblasenpolypen gelingt mit dem Ultraschall mit relativ hoher Genauigkeit, die Differenzierung von malignen und nichtmalignen Polypen wird in einem 2018 publiziertem Cochrane-Review mit einer Sensitivität von 0,79 und Spezifität von 0,89 angegeben [566].

Neben der mittels Ultraschalles geäußerten Verdachtsdiagnose auf ein iCCA handelt es sich auch oft um einen Zufallsbefund in aus anderen Gründen durchgeführten bildgebenden Untersuchungen. Die bildgebenden Merkmale der iCCA sind oft suggestiv für die Diagnose, aber nicht definitiv genug, um eine Biopsie überflüssig zu machen ▶ **Abb. 1**.

Ein typisches kontrastverstärktes CT-Protokoll für die Diagnose und das initiale Staging eines Cholangiokarzinoms umfasst eine arterielle Phase (20–30 Sekunden nach der Injektion), eine portalvenöse Phase (60 Sekunden nach der Injektion) und eine Spätphase (mindestens 3 Minuten nach der Injektion) [567–569]. CT-morphologisch ist das typische Erscheinungsbild eine hypodense Leberaumforderung mit unregelmäßigen Rändern in der nativen Phase, einem hypervaskulären Saum in der arteriellen Phase und ein zunehmendes Enhancement in der venösen Phase und den Spätphasen [570]. Mittels CT kann auch der Grad der biliären Obstruktion, der Kapselretraktion oder der hepatischen Atrophie erkannt werden. Die dynamische CT-Untersuchung kann bei der Unterscheidung zwischen iCCA und HCC helfen. Bis zu 81 % der iCCA sind durch eine progressive Kontrastmittelaufnahme von der arteriellen zur venösen Phase und insbesondere in der Spät-

phase gekennzeichnet. Dieser Effekt kann auf eine Fibrose zurückzuführen sein, die das intravenöse Kontrastmittel zurückhält. Im Gegensatz dazu ist das HCC durch eine arterielle Hypervaskularisation während der arteriellen Phase und einem Auswaschen in der venösen Phase oder in der Spätphase charakterisiert. Einige kleine iCCA können aber auch eine arterielle Hypervaskularisation aufweisen und können hierdurch ein Hepatozelluläres Karzinom imitieren [571, 572]. Die arterielle Phase hilft nicht nur bei der diagnostischen Unterscheidung zwischen einem HCC und einem iCCA sondern auch bei der klareren Abgrenzung der vaskulären Anatomie vor der chirurgischen Resektion [567–569].

Im Vergleich zur MRT ist die kontrastverstärkte CT nur begrenzt in der Lage, die Ausbreitung des Tumors entlang der Gallengänge zu erkennen [573]. Die MRT zeichnet sich bei dieser Aufgabe durch ihren überlegenen Weichteilkontrast aus und gilt daher als das bildgebende Verfahren der Wahl für die Diagnose und das lokale Staging des Cholangiokarzinoms. Ihre Genauigkeit ist vergleichbar mit der Genauigkeit der kontrastverstärkten CT und der direkten Cholangiographie in Kombination [573]. Ein optimales Protokoll für die Beurteilung von Cholangiokarzinomen sollte MRCP, konventionelle T1- und T2-gewichtete abdominale MRT-Sequenzen (einschließlich T1 „in- und out-of-phase“ Bildgebung), diffusionsgewichtete Bildgebung (DWI) und mehrphasige kontrastverstärkte Sequenzen in der arteriellen, portalen, venösen und verzögerten Phasen beinhalten [569, 573]. Die dynamischen Sequenzen können zu vorher festgelegten Zeitpunkten oder mittels Bolus-Tracking-Technik angefertigt werden [569]. In der MRT erscheinen iCCA in nativen T1-gewichteten Sequenzen hypointens und auf T2-gewichteten Sequenzen hyperintens [574–576]. In T2-gewichteten Bildern kann sich auch eine zentrale Hypointensität zeigen, die einem Fibrosegebiet entspricht. Dynamische kontrastverstärkte Sequenzen zeigen eine periphere Hyperintensität in der arteriellen Phase, gefolgt von einer progressiven und konzentrischen Auffüllung des Tumors mit Kontrastmittel. Das Kontrastmittelpooling in der Spätphase ist ein Hinweis auf eine Fibrose und deutet auf ein iCCA hin.

Die Magnetresonanztomographie mit Cholangio-Pankreatographie (MRT/MRCP) ist hilfreich, um das Gallengangssystem und die Gefäßstrukturen zu visualisieren und dadurch die anatomische Ausdehnung des Tumors genauer zu bestimmen. Die MRCP ist eine kontrastfreie MR-Technik. Hierbei wird der T2-gewichtete Kontrast zwischen Galle (langes T2) und angrenzendem Gewebe (kurzes T2) durch die Verwendung stark T2-gewichteter Sequenzen akzentuiert. Die dünne Multi-Slice-MRCP ermöglicht eine hochauflösende Visualisierung über dreidimensionale Bilddatensätze [573]. Im Gegensatz zur endoskopischen retrograden Cholangiopankreatographie ist die MRCP nichtinvasiv und erlaubt die Visualisierung der Gallenwege proximal einer Obstruktion [569]. In Vorbereitung auf die MRCP sollen die Patienten mindestens 4 Stunden lang fasten, um die Darmperistaltik und Magensekretion zu minimieren und die Gallenblasenauffüllung zu maximieren. Negative Kontrastmittel können hinzugefügt werden, um das Flüssigkeitssignal im Magen und Zwölffingerdarm zu reduzieren. Die DWI kann die MRCP bei der Erkennung von Tumoren in erweiterten oder verschlossenen Gallengängen unterstützen, wenn eine Kontrastmittelinjektion nicht möglich ist [573]. Es ist gut dokumentiert, dass die DWI die diagnostische Sensitivität der MRT für das Cholangiokarzinom erhöht. Frühere Studien

haben eine Überlappung der dynamischen Kontrastverstärkungsmuster von kleinen raumfordernden intrahepatischen Cholangiokarzinomen (<3 cm) und Hepatozellulären Karzinomen dokumentiert [555, 561, 577, 578]. In solchen Fällen kann eine diffusionsgewichtete Bildgebung, die bei einer Anzahl verschiedener b-Werte im Bereich von 0–800 s/mm² durchgeführt wird, helfen, das iCCA von HCC zu unterscheiden [579–582]. In ähnlicher Weise kann die DW-MRT helfen, benigne von malignen Strikturen zu unterscheiden, was für die Diagnose periduktal infiltrierender Subtypen des iCCAs von entscheidender Bedeutung ist [569, 583]. Im Allgemeinen tendieren die ADC-Werte von iCCAs dazu, signifikant niedriger zu sein als die des benachbarten normalen Leberparenchyms, wie es bei den meisten bösartigen Lebertumoren der Fall ist. Die Dokumentation einer Reihe von ADC-Werten, die spezifisch für iCCAs sind, wurde durch die große Variabilität der berichteten ADC-Werte eingeschränkt. Diese Variabilität, die weitgehend auf technische Unterschiede der Bild-Akquirierung zurückzuführen ist, hat Forscher veranlasst, sich für die Verwendung normalisierter ADC-Werte zur optimalen quantitativen Charakterisierung von Leberläsionen, einschließlich des iCCA, einzusetzen. Studien haben dennoch gezeigt, dass die DW-MRI im Vergleich zu anderen MRT-Sequenzen trotz der hohen Varianz der b-Werte eine hohe diagnostische Genauigkeit für iCCAs aufweist. In einer Studie waren alle Cholangiokarzinome bei b = 0 s/mm² sichtbar, und die Mehrheit blieb bei der DW-MRT bei steigenden b-Werten hyperintens, was darauf hindeutet, dass die Verwendung des früheren b-Wertes in MR-Protokollen zur Erkennung von Cholangiokarzinomen in Betracht gezogen werden sollte. Dieselbe Studie legte nahe, dass die Normalisierung auf das Leber-Hintergrundparenchym zu einer minimalen Variabilität der ADC-Werte im Vergleich zu anderen Indexorganen wie der Milz führte [580, 581]. Der Grad der Diffusionsbeschränkung im DW-MRI kann als somit unabhängiger präoperativer prognostischer Marker bei Patienten mit iCCA dienen. In einer anderen Studie zeigten Patienten, bei denen weniger als ein Drittel des Tumors eine Diffusionsrestriktion aufwies, im Vergleich zu Patienten, bei denen mehr als ein Drittel des Tumors eine Diffusionsrestriktion aufwies, ein fortgeschritteneres baseline TNM-Stadium, eine häufigere lymphatische Invasion und Lymphknotenmetastasen sowie eine häufigere stromale Metaplasie. Sowohl das krankheitsfreie als auch das Gesamtüberleben waren in der ersten Patientengruppe im Vergleich zur zweiten Gruppe signifikant niedriger [569, 584, 585].

4.13	Evidenzbasierte Empfehlung	geprüft 2023
Empfehlungsgrad A	Zur initialen Diagnostik und zum Staging bei kurativer Intention eines Cholangiokarzinoms sollen eine mehrphasische hepatische MRT-Untersuchung sowie ein kontrastverstärktes CT des Thorax und des Abdomens* vorliegen. *Wenn komplettes MRT-Abdomen vorliegt, muss kein CT des Abdomens ergänzt werden.	
Level of Evidence 1	[586]	
	Konsens	

Die Rolle der 18F-FDG-PET bei der Diagnose und dem Staging von Patienten von ICCAs wurde bis dato kontrovers diskutiert. In einer neuen Metaanalyse wurde die Rolle der 18F-FDG-PET für Staging und Re-Staging bei insgesamt 2125 Patienten aus 47 Studien untersucht [587]. Die Sensitivität und Spezifität der 18F-FDG-PET in der Initialdiagnose betrug je 91,7 % (95 % CI: 89,8; 93,2) bzw. 51,3 % (95 % CI: 46,4; 56,2); für einen Lymphknotenbefall lag die Sensitivität bei 88,4 % (95 % CI: 82,6; 92,8) und die Spezifität bei 69,1 % (95 % CI: 63,8; 74,1); für das Vorliegen von Fernmetastasen lag die Sensitivität bei 85,4 % (95 % CI: 79,5; 90,2) und die Spezifität bei 89,7 % (95 % CI: 86,0; 92,7). Bei einem Verdacht auf ein Rezidiv betrug die Sensitivität 90,1 % (95 % CI: 84,4; 94,3) und die Spezifität 83,5 % (95 % CI: 74,4; 90,4). Somit weisen diese aktualisierten Daten darauf hin, dass der Einsatz von 18F-FDG-PET für das Staging (Lymphknoten und Fernmetastasen) und die Identifizierung von Rezidiven bei selektierten Patienten mit CCA für die Therapiestratifizierung sinnvoll sein kann, insbesondere wenn die Identifizierung okkulten Krankheitsherde das therapeutische Vorgehen verändern würde oder wenn die Diagnose eines Rezidivs nach der Standard-Bildgebung weiterhin unklar bleibt. Insofern kann der Einsatz der 18F-FDG-PET bei CCA nach interdisziplinären Tumorboardempfehlung für Staging und Re-Staging indiziert sein.

3.3.2 Untersuchungsmethoden zur Darstellung der maximalen Ausbreitung des Tumors

4.14	Konsensbasiertes Statement	geprüft 2023
EK	Für die Erfassung der maximalen Ausbreitung des Tumors inklusive Gefäßinvasion soll, wenn eine kurative Behandlungsoption besteht, mindestens ein dynamisches kontrastverstärktes MRT eingesetzt werden.	
	Starker Konsens	

Insbesondere vor kurativen Resektionen oder minimalinvasiven interventionellen Therapien sind eine exakte Erfassung der maximalen Ausbreitung des Tumors sowie der Bezug zu allen anatomisch wichtigen Strukturen unabdingbar.

Die MRT zeichnet sich bei dieser Aufgabe durch ihren überlegenen Weichteilkontrast aus und gilt daher als das bildgebende Verfahren der Wahl für die Diagnose der maximalen Ausdehnung des Cholangiokarzinoms [573]. Ein optimales Protokoll für die Beurteilung der maximalen Ausdehnung des Cholangiokarzinoms sollte MRCP, konventionelle T1- und T2-gewichtete abdominale MRT-Sequenzen (einschließlich T1 „in- und out-of-phase“ Bildgebung), diffusionsgewichtete Bildgebung (DWI) und mehrphasige kontrastverstärkte Sequenzen in der arteriellen, portalen, venösen und verzögerten Phase beinhalten [569, 573]. Für die weiteren Details siehe bitte auch das Kapitel „Welche bildgebenden und/oder endoskopischen Untersuchungen müssen zum Staging und zur Diagnose eines biliären Karzinoms durchgeführt werden?“ (Kapitel 3.3.1). Neben dem Einsatz der MRCP und diffusionsgewichteter MRT-Sequenzen kann die Nachkontrastdarstellung mit traditionellen, extrazellulären Kontrastmitteln auf

Gadoliniumbasis (Gd-DTPA) oder Derivaten wie Gadoliniummethoxybenzyl-diethylentriamin-Penta-Essigsäure (Gd-EOB-DTPA) genauere Informationen bezüglich der Tumorausdehnung liefern.

Gd-EOB-DTPA kombiniert die Eigenschaften eines herkömmlichen extrazellulären Kontrastmittels auf Gadoliniumbasis mit denen von hepatozytenspezifischen Kontrastmitteln. Frühere Studien haben die Überlegenheit von Gd-EOB-DTPA beim Nachweis und bei der Charakterisierung von Leberläsionen bei Patienten mit diffusen Lebererkrankungen dokumentiert. Da die Nachkontrastsignalintensität der Leber bei Verwendung hepatozytenspezifischer Kontrastmittel wie Gd-EOB-DTPA im Vergleich zu herkömmlichen extrazellulären Kontrastmitteln auf Gadoliniumbasis höher ist, werden Cholangiokarzinome sowohl bei frühen als auch bei verzögerten Phasensequenzen als hypointens sichtbar [588]. Dadurch entsteht ein scharfer Kontrast zwischen der Läsion und dem Leberhintergrund, was eine genauere Beurteilung der Tumorausdehnung sowie das Vorhandensein assoziierter Satellitenläsionen ermöglicht, die in 10–20% der Fälle von metastasiertem CCA gesehen werden [588]. Die erhöhte Sichtbarkeit von Cholangiokarzinomen in dieser Umgebung ist besonders hilfreich für Patienten mit einem Hintergrund diffuser Lebererkrankungen, bei denen metastasierte CCA nach Verabreichung traditioneller extrazellulärer Kontrastmittel auf Gadoliniumbasis atypische Enhancement-Muster aufweisen können [569, 589]. Bei der Gd-EOB-DTPA können auch die relative Signalintensität der Leber und die Sichtbarkeit der Gallenwege auf der hepatobiliären Phase als quantifizierbare Surrogatmarker der Gallenfunktion dienen. Gd-EOB-DTPA wird von Hepatozyten aufgenommen und in das Gallensystem ausgeschieden. Eine verminderte Signalintensität der Hintergrundleber und eine verringerte Sichtbarkeit der Gallenwege in der hepatobiliären Phase weisen auf eine gestörte Gallenfunktion hin und korrelieren quantitativ mit dem Gesamtbilirubin Spiegel und könnten somit ein ergänzender Leberfunktionsparameter vor ausgedehnten Resektionen sein [588].

3.3.3 Diagnostikalgorithmus

4.15	Evidenzbasierte Empfehlung	geprüft 2023
Empfehlungsgrad A	Bei Verdachtsdiagnose auf ein Cholangiokarzinom soll eine Schnittbildgebung zur Beurteilung der Tumorausdehnung verwendet werden.	
Level of Evidence 1	[586]	
	Starker Konsens	

Die Diagnose eines Cholangiokarzinoms basiert auf kontrastverstärkten bildgebenden Untersuchungen und histologischen Analysen. Der Diagnosealgorithmus eines Patienten mit Verdacht auf ein Cholangiokarzinom ist in der ► **Abb. 1** dargestellt. Aufgrund der erhöhten Ansprüche bezüglich der lokalen Tumorausdehnung wird nach dem Staging des Thorax sowie Abdomens mittels CT ein je nach Subtyp spezifiziertes MRT präoperativ empfohlen.

4.16	Konsensbasierte Empfehlung	neu 2023
EK	Bei unklaren Befunden in der Schnittbildgebung hinsichtlich der Tumorausbreitung präoperativ oder Rezidivverdacht kann ein FDG-PET/CT nach Empfehlung durch das interdisziplinäre Tumorboard durchgeführt werden.	
	Konsens	

In ihrer 2019 publizierten Metaanalyse [590], hat Lamarca et al. den zusätzlichen Nutzen der Positronenemissionstomographie (PET) mit dem Glukoseanalogon [18F]FDG (FDG) bei Patienten mit Cholangiokarzinom untersucht. Insgesamt fasst diese Übersichtsarbeit 47 Studien mit 2125 Patienten zusammen. Hierbei betrug die Sensitivität / Spezifität der FDG-PET für die richtige Diagnose des Primarius 91,7 % / 51,3 %, für die Detektion einer Lymphknotenmetastasierung 88,4 % / 69,1 % bzw. einer Fernmetastasierung 85,4 % / 89,7 %. Im Falle eines Rezidivs lag die Sensitivität bei 90,1 % und die Spezifität bei 83,5 %. Die Autoren berichteten, dass die Ergebnisse der zusätzlichen FDG-PET bei 15 % der Patienten zu einer Änderung der Behandlung führten, was vorwiegend auf ein Upstaging bei 78 % der Patienten zurückzuführen war. In einer kürzlich publizierten retrospektiven Analyse konnte Kiefer et al. [591], nachweisen, dass die FDG-PET/CT bei Patienten mit CCA in 35 von 43 (81,4 %) der Fälle zu einer Veränderung der geplanten Behandlung, in 27 von 43 (62,8 %) zu einer wesentlichen Veränderung im therapeutischen Konzept (Nicht-Behandlung vs. Behandlung bzw. kurativer vs. palliativer Ansatz) führte. Insofern kann der Einsatz der FDG-PET als Entscheidungshilfe bei der weiteren Therapiestratifizierung (OP vs. palliative Behandlung) bzw. zur Bestätigung eines Krankheitsrückfalls dienen, wenn die Diagnose nach der Standardbildgebung mit Ultraschall, CT oder MRT unklar bleibt, so dass der Einsatz der FDG-PET nach entsprechender Beratung im interdisziplinären Tumorboard in ausgewählten Fällen empfohlen werden kann.

3.3.4 Endoskopische Diagnostik

4.17	Evidenzbasierte Empfehlung	geprüft 2023
Empfehlungsgrad 0	Der endoskopische Ultraschall kann zur Diagnose, lokalem Staging und Gewebegewinnung beim biliären Karzinom verwendet werden.	
Level of Evidence 1	[592]	
	Starker Konsens	

Die endosonographiegestützte Feinnadelaspirationszytologie (EUS-FNA) hatte in einer Metaanalyse von 6 Studien, die z. T. auch PSC-Patienten einschlossen, eine Sensitivität von 66 % und eine Spezifität von 100 % für die Diagnose eines CCA [581]. Auch bei Fehlen einer Läsion in der Schnittbildgebung konnte noch eine Sensitivität von 45 % erreicht werden. Bei Patienten mit negativer Bürstenzytologie konnte aus drei Studien eine Sensitivität von

59 % (Spezifität 100 %) errechnet werden. Damit ist die EUS-FNA eine valide Methode auch und insbesondere dann, wenn eine histologische Bestätigung erforderlich ist. Einschränkend sei eine Studie erwähnt, bei der von 191 Patienten i.R. eines neoadjuvanten Therapieprotokolls vor Lebertransplantation bei 16 eine perkutane (n = 13) oder EUS-gesteuerte (n = 3) Gewebegewinnung erfolgte [593]. Bei fünf von sechs Patienten mit definitiv maligner Histologie traten peritoneale (Stichkanal-)Metastasen auf (die Verteilung perkutan vs. EUS-FNA ist nicht aufgeführt, vs. 14/175 ohne Biopsie). Dies konnte in einer jüngeren Studie an 150 Patienten, von denen 61 präoperativ EUS-gesteuert biopsiert worden waren, nicht nachvollzogen werden [594].

4.18	Konsensbasierte Empfehlung	geprüft 2023
EK	Wenn im Rahmen einer ERCP der V. a. ein extrahepatisches Cholangiokarzinom gestellt wird, sollte im Rahmen einer ERCP eine Zangenbiopsie oder eine Bürstenzytologie entnommen werden.	
	Starker Konsens	

Die endoskopische Bürstenzytologie während der ERC hat in verschiedenen Studien eine Sensitivität von 30–78 % [595–597], (Anm: Review, höchste und niedrigste Sensitivität, bei gleichen Werten jeweils neueste) und eine Spezifität von 90–100 % [598, 599]. Der positive Prädiktwert lag bei 94–100 %, der negative Prädiktwert jedoch nur bei 8–62 % [599, 600]. In einer Metaanalyse zu Studien, die die Bürstenzytologie und die transpapilläre Biopsie verglichen, betrug die kombinierte Sensitivität und Spezifität der Bürstenzytologie zur Diagnose einer malignen Gallengangsstenose 45 % (95 % CI: 40–50 %) und 99 % (98–100 %) [555]. Bei Patienten mit PSC war in einer Metaanalyse zu 11 retrospektiven und prospektiven Studien mit insgesamt 747 Patienten die Sensitivität der Bürstenzytologie für ein CCA 43 % (35–52 %), die Spezifität 97 % (95–98 %) [601]. Damit sichert die Bürstenzytologie im Falle eines Nachweises die Diagnose eines biliären Karzinoms, ist jedoch bei negativer Histologie nicht zum Ausschluss eines biliären Karzinoms geeignet.

Die endobiliäre, transpapilläre Zangenbiopsie während der ERC hat in verschiedenen Studien eine Sensitivität von 29–81 % [595, 602, 603], und eine Spezifität von 90–100 % [604, 605]. Der positive Prädiktwert lag bei 94–100 % [604, 605], der negative Prädiktwert jedoch nur bei 31–81 % [604, 605].

In der bereits oben aufgeführten Metaanalyse [555], war die kombinierte Sensitivität und Spezifität der transpapillären Biopsie zur Diagnose einer malignen Gallengangsstenose 48,1 % (95 % CI: 42,8–53,4 %) und 99,2 % (97,6–99,8 %), lag somit geringgradig höher als die der Bürstenzytologie. Die diagnostische Genauigkeit ist für CCAs etwas höher als für das Pankreaskarzinom, am ehesten aufgrund des oberflächlicheren, somit besser zugänglichen Tumorwachstums des CCA. Ähnlich wie für die Bürstenzytologie gilt für die Zangenbiopsie, dass bei positiver Histologie die Diagnose eines biliären Karzinoms zwar gesichert ist, bei negativer Histologie jedoch nicht ausgeschlossen werden kann. Gallengangs-

perforationen durch die Zangenbiopsien wurden beschrieben [606, 607], jedoch insgesamt nur selten berichtet.

Die Kombination von Bürstenzytologie und transpapillärer endobiliärer Zangenbiopsie wurde in 6 Studien untersucht [555]. Sie kann die Sensitivität der Diagnose einer malignen Strikturen mit einer kombinierten Sensitivität von 59,4 % (53,7–64,8 %) erreichen, die Spezifität bleibt hoch (100 % (98,8–100,0 %)). Somit wird die diagnostische Genauigkeit durch die Kombination beider Verfahren zur Histologiegewinnung gesteigert, jedoch nicht in dem Maße, dass ein Ausschluss eines Karzinoms durch die Histologie in sicherer Weise möglich ist.

4.19	Evidenzbasiertes Statement	geprüft 2023
Level of Evidence 1	Bei V. a. ein extrahepatisches Cholangiokarzinom kann durch Einsatz der Cholangioskopie in Kombination mit visuell gezielter Biopsie die Sensitivität der Diagnose gesteigert werden.	
	[608]	
	Starker Konsens	

Die meisten Studien zum Einsatz der Cholangioskopie verwendeten die Single-Operator-Cholangioskopie (mit SpyGlass). In einer systematischen Übersicht [608], wurden insgesamt 10 Studien identifiziert, die die Cholangioskopie mit visuell-endoskopisch gezielter Biopsieentnahme bei Gallengangsstrikturen evaluierten. Die kombinierte Sensitivität der so gewonnenen Histologie zur Diagnose maligner Strikturen war 60,1 % (95 % CI: 54,9–65,2 %) bei einer Spezifität von 98,0 % (96,0–99,0 %). Etwas bessere Werte ergaben sich, wenn nur die Biopsien bei CCA ausgewertet wurden (Sensitivität 66,2 % (59,7–72,3 %), Spezifität 97,0 % (94,0–99,0 %)).

Die Hinzunahme des visuell-endoskopischen Eindrucks konnte die Sensitivität erheblich steigern (84,5 % (79,2–88,9 %)), allerdings zulasten der Spezifität (82,6 % (77,1–87,3 %)). Letztlich sind die endoskopischen Kriterien für Malignität nicht abschließend evaluiert, insbesondere vor dem Hintergrund entzündlicher Veränderungen (z. B. bei PSC). Interessant ist der Einsatz der Cholangioskopie bei Strikturen mit zuvor nicht eindeutiger Histologie durch Bürste u./o. Biopsie: Hier konnte dennoch mit einer Sensitivität von 67,3 % (52,5–80,1 %) und Spezifität von 93,3 % (83,1–98,7 %) ein CCA diagnostiziert werden. Bei direktem Vergleich zwischen Bürstenzytologie, Zangenbiopsie und Cholangioskopie mit Biopsieentnahme war die Cholangioskopie den beiden anderen Verfahren in Sensitivität, Genauigkeit und negativem Prädiktorwert signifikant überlegen [602].

Der Einsatz der nächsten Gerätegeneration oder die Verwendung der direkten peroralen Cholangioskopie könnte theoretisch sowohl die endoskopische Visualisierung als auch die Größe und Anzahl der Biopsien verbessern. Hierzu liegen noch keine vergleichenden Studien mit älteren Cholangioskopen vor. Eine 2019 publizierte Studie hat randomisiert die konventionelle Bürstenzytologie-Entnahme mit der digitalen Cholangioskopie mit visuell gestützter Biopsie verglichen. Hier war die Sensitivität der Cholangioskopie-gesteuerten Biopsie signifikant höher als die der Bür-

stenzytologie (68,2 % vs. 21,4 %), ebenfalls die Sensitivität der visuellen Einschätzung (95,5 % vs. 66,7 %) und die Genauigkeit insgesamt (87,1 % vs. 65,5 %) bei allerdings nicht gesteigertem PPV (positiv predictive value) und NPV (negativ predictive value) [609]. Zusätzliche Methoden zur Verbesserung der Visualisierung biliärer Veränderungen, wie die Chromoendoskopie, virtuelle Chromoendoskopie oder die Verwendung sondenbasierter Endomikroskopiesysteme, sind in Einzelstudien gut evaluiert, jedoch nicht in der Routinediagnostik verfügbar. Grundsätzlich sind all die genannten Verfahren der Bürstenzytologie, Biopsie und Cholangioskopie auch perkutan, z. B. über einen PTC-D-Zugang, einsetzbar.

4.20	Konsensbasierte Empfehlung	geprüft 2023
EK	Patienten mit primär sklerosierender Cholangitis und Erstmanifestation einer dominanten Stenose sollen mittels MRT/MRCP und ERCP/Histologie weiter abgeklärt werden. Bei weiterbestehendem Verdacht auf ein CCA trotz negativer Diagnostik sollte eine kurzfristige erneute Reevaluation, ggf. mit Wiederholung der Untersuchungen, oder bei therapeutischer Relevanz eine Klärung im Rahmen einer explorativen Laparotomie erfolgen.	
	Konsens	

Zur Überwachung von Patienten mit PSC darf auf die „S2k-LL Autoimmune Lebererkrankungen“ [550], der DGVS verwiesen werden, die schreibt: „Die Unterscheidung der benignen von der malignen Stenose ist eines der klinisch relevantesten Probleme bei Patienten mit PSC. Es sollten möglichst verschiedene Verfahren angewendet werden, um den Verdacht eines CCA weitestgehend zu bestätigen oder auszuschließen. Eine Cholangioskopie wird von einigen Zentren insbesondere zur gezielten Gewebeentnahme favorisiert. Auch eine Wiederholung bereits erfolgter Untersuchungen erzielt in manchen Fällen eine Diagnosesicherung.“ Eine ausführliche Aufstellung zur Genauigkeit der Bürstenzytologie zur Diagnose des CCA bei Patienten mit PSC in Einzelstudien und in Reviews findet sich außerdem in der ESGE-Leitlinie „Role of Endoscopy in Primary Sclerosing Cholangitis“ [610], (► **Tab. 6, 7**), zusammenfassend s. unter Kapitel Bürstenzytologie. Interessant ist, dass in einer deutschen Studie bei Patienten mit PSC diejenigen Patienten, die eine regelmäßige Dilatation dominanter Stenosen erhielten, mit 5,3 % (n = 7) zwar nicht signifikant (p = 0,1), aber möglicherweise doch relevant seltener ein CCA entwickelten als die Patienten, die nur bei Beschwerden dilatiert wurden, mit 9,8 % (n = 15) [585]. Ob dies ein Effekt der verminderten Anzahl von Cholangitis-Episoden ist (im Sinne einer Unterbrechung der Inflammations-Karzinom-Sequenz), muss abgewartet werden.

Bei hochgradigem Verdacht auf ein biliäres Karzinom (iCCA, pCCA, dCCA) und als resektabel eingeschätztem Befund muss eine histologische Sicherung nicht regelhaft präoperativ erfolgen, da ein fehlender Tumornachweis in der Histologie/Zytologie aufgrund der niedrigen Sensitivität das therapeutische Vorgehen nicht verändert. Häufig wird die Erstdiagnose eines pCCA oder

dCCA bei der ERC zur Ableitung bei Cholestase gestellt, dann kann ggf. eine Bürstenzytologie u./o. Zangenbiopsie zur Histologiegewinnung eingesetzt werden. Sensitivität und Spezifität der Verfahren zur histologischen Sicherung in Studien war in hohem Maße abhängig von der Prätestwahrscheinlichkeit der Studienpopulation (z. B. PSC- vs. non-PSC-Patienten, Patienten mit unklarer Striktur vs. Patienten mit jeglicher Striktur, symptomatische vs. asymptomatische Striktur, nur dCCA vs. dCCA und Papillen- und Pankreaskarzinom). Bei unklaren Befunden kann die Cholangioskopie mit endoskopisch-visuell gezielter Biopsieentnahme eingesetzt werden, die die diagnostische Ausbeute erhöht (s. u.).

Bei Verdacht auf IgG4-assoziierte Cholangitis kann die biopsische Sicherung die probatorische Einleitung einer spezifischen Therapie begründen. Bei Patienten mit PSC empfiehlt die DGVS-Leitlinie „Autoimmune Lebererkrankungen“ bei dominanter Stenose eine histologische Sicherung, bei weiterhin bestehendem Verdacht auf ein CCA trotz negativer Histologie eine kurzfristige Reevaluation [550]. Vor Einleitung einer palliativen Chemotherapie ist die histologische Sicherung der Tumorentität erforderlich, die im Rahmen einer ERC oder durch perkutane oder endosonographische Punktion erfolgen kann (s. u.). Ob in Zukunft der Einsatz neoadjuvanter (Chemo-)Therapieansätze häufiger eine histologische Sicherung auch bei resektablem Befund erforderlich machen wird, bleibt aktuell ebenso spekulativ wie das Potenzial repetitiver Biopsien zur Identifikation eines molekular gestützten Therapieansatzes in der palliativen Situation.

Hinsichtlich der histopathologischen Sicherung s. auch das Kapitel „Histopathologische und molekulare Diagnostik“.

3.4 Operative und interventionelle Therapieverfahren

3.4.1 Resektion

4.21	Konsensbasierte Empfehlung	geprüft 2023
EK	Eine Resektion eines pCCA, dCCA oder iCCA soll erfolgen, wenn eine komplette Resektion (R0-Resektion) möglich erscheint.	
	Starker Konsens	

Die radikale chirurgische Entfernung allen Tumorgewebes stellt gegenwärtig die einzige kurative Behandlung des nicht fernmetastasierten iCCA und pCCA dar. Multifokalität (bei iCCA), Lymphknotenmetastasen (N1) und eine Gefäßinvasion sind die wichtigsten prognoserelevante Faktoren, stellen jedoch keine Kontraindikation dar, sofern eine R0-Resektion erreichbar scheint [611–617]. Häufig erfordert die chirurgische Behandlung von iCCA und pCCA ausgedehnte Leberresektionen [618–620]. Postoperativ sollte eine adjuvante Therapie erfolgen (siehe BILCAP-Studie (Capecitabine compared with observation in resected biliary tract cancer)) [621]. Bei initial irresektablem oder sogenanntem borderline-resektablem iCCA kann nach einer Downsizing Therapie eine Resektion erwogen werden [622].

4.22	Konsensbasierte Empfehlung	geprüft 2023
EK	Eine Resektion eines Gallenblasenkarzinoms soll erfolgen, wenn klinisch keine Fernmetastasen vorliegen (cM0) und eine komplette Resektion (R0-Resektion) möglich erscheint.	
	Starker Konsens	

Die langfristige Prognose des Gallenblasenkarzinoms ist insgesamt sehr schlecht, mit einer 5-Jahre-Überlebensrate zwischen 5–15%. Wenn der Krebs jedoch in einem frühen Stadium erkannt und angemessen behandelt wird, können 5-Jahre-Überlebensraten von 75% erreicht werden [623, 624]. Es besteht ein internationaler Konsens darüber, dass die R0-Resektion der stärkste prognostische Faktor für das Langzeitergebnis und die Heilungschancen bei Patienten mit Gallenblasenkarzinom ist [624]. In diesem Zusammenhang bestimmt die Tiefe der Invasion durch die Gallenblasenwand die chirurgische Standardbehandlung des Gallenblasenkarzinoms [623–625].

Bei Tis- und T1a-Tumoren ist eine Cholezystektomie ohne weitere Resektion erforderlich [624]. Beim Gallenblasenkarzinom der Kategorie ab T1b ist eine zusätzliche Leberresektion mit systematischer Lymphadenektomie indiziert, sofern der Patient für die Operation geeignet ist. Sowohl die Gallenblasenbectomie, als auch die Segmentresektion IVb und V sind ein onkologisch akzeptables Verfahren, vorausgesetzt, es wird eine R0-Resektion durchgeführt. Eine erweiterte Hepatektomie ist in der Regel bei Patienten mit lokal fortgeschrittenem Tumor mit biliärer und vaskulärer Beteiligung erforderlich, um eine R0-Resektion zu erreichen [623, 624].

Eine routinemäßige Resektion der Hauptgallengänge ist weder indiziert noch empfohlen, da sie die postoperative Morbidität erhöht, die Anzahl der entfernten Lymphknoten nicht erhöht und nicht mit einer Verbesserung des Gesamtüberlebens assoziiert ist. Eine Gallengangsresektion ist nur in Fällen indiziert, in denen ein positiver zystischer Ductusrand zum Zeitpunkt der ursprünglichen Resektion beseitigt werden muss, bei Gallenblasenkrebs mit direkter Infiltration des hepatoduodenalen Ligaments und in Fällen mit intensiver postoperativer Fibrose mit signifikanter Lymphadenopathie des hepatoduodenalen Ligaments, um eine adäquate Lymphadenektomie zu ermöglichen [624].

Beim Gallenblasenkarzinom der Kategorie $\geq 1b$ erfordert die „Standard“-Lymphknoten-dissektion die Entnahme von mindestens 6 Lymphknoten und umfasst N1 (zystische 12c, pericholedochale 12b, Hilusknoten 12h, Knoten der eigentlichen Leberarterie 12a) und N2 (peripankreatische 13a, periportale 12p, periduktale und gemeinsame Leberarterie). Eine Skelettierung der Leberarterie, der Pfortader und des Gallenganges wird empfohlen. Das Befallen von Lymphknoten aus Truncus coeliacus und para-aortal, sollte als M1-Krankheit betrachtet werden, und die Entnahme dieser Lymphknoten ist nicht mit einem verbesserten Überleben assoziiert [624].

4.23	Konsensbasierte Empfehlung	geprüft 2023
EK	Wird bei einer Cholezystektomie intra- oder postoperativ ein Carcinoma in situ (Tis) oder ein Mukosakarzinom (T1a) festgestellt, sollte bei Vorliegen einer R0-Situation (D. cysticus) keine Nachresektion erfolgen.	
	Starker Konsens	

Das inzidentelle Gallenblasenkarzinom ist definiert als ein Karzinom, das bei der histologischen Untersuchung der Probe nach Standard-Cholezystektomie entdeckt wird, da frühe Gallenblasenkarzinome keine spezifischen Symptome aufweisen. Das inzidentelle Gallenblasenkarzinom repräsentiert etwa 70 % der Gallenblasenkarzinome in nichtendemischen Gebieten und tritt zwischen 0,2 % und 3 % der Patienten auf, die sich einer Cholezystektomie unterziehen.

Ein Gallenblasenkarzinom der Kategorie T1a ist definiert als Karzinom, das auf die Schleimhaut beschränkt ist, und T1b als Karzinom, das auf die Muscularis-Schleimhaut beschränkt ist. Patienten mit einem auf die Schleimhaut beschränkten Karzinom (T1a oder weniger) zeigten 5-Jahres-Überlebensraten von bis zu 100 % nach alleiniger Cholezystektomie. Deshalb wird bei Patienten mit inzidentellem Gallenblasenkarzinom der Kategorie Tis und T1a eine einfache Cholezystektomie empfohlen. Eine erweiterte Resektion ist nicht erforderlich. [623, 624, 626]

4.24	Konsensbasierte Empfehlung	geprüft 2023
EK	Bei intra- oder postoperativem Nachweis eines Gallenblasenkarzinoms der Kategorie \geq T1b, soll bei kurativem Ansatz eine onkologische Resektion oder Nachresektion erfolgen.	
	Starker Konsens	

Aktuelle Leitlinien für die Behandlung von inzidentellen Gallenblasenkarzinomen empfehlen eine Nachresektion bei T1b-, T2- und T3-Läsionen, es sei denn, dies ist durch eine fortgeschrittene Erkrankung oder einem schlechten Allgemeinzustand des Patienten kontraindiziert [624, 627].

Es besteht Konsens, dass die R0-Resektion der stärkste prognostische Faktor für das Langzeitergebnis und die Heilungschancen bei Patienten mit Gallenblasenkarzinom ist [624, 628]. Diesbezüglich zeigten Lee et al. in einer multivariaten Analyse bei Patienten mit einem T1b-Tumor, dass die R1 / R2-Resektion und die Lymphknotenmetastasierung eine schlechte Prognose signifikant vorhersagten, wobei die 1-Jahres-Überlebensrate bei T1b-Tumoren, die sich keiner radikalen Exzision unterziehen, auf 50 % sank [629].

Die Reoperation sollte so früh wie möglich durchgeführt werden, sobald das endgültige histopathologische Staging vorliegt, die Metastasenauflösung abgeschlossen ist und der Patient für die Reoperation geeignet ist, die je nach Überweisungszeitpunkt und Krankheitsstadium 2–4 Wochen nach der Cholezystektomie erfolgen kann. Eine radikale Reoperation wird für Patienten mit der Krankheit \geq pT1b empfohlen. [624]

Eine radikale Cholezystektomie mit Lymphadenektomie sollte bei Patienten mit T1b-GBCA empfohlen werden, bei denen kein erhöhtes Risiko für postoperative Komplikationen besteht. [626, 628]

Die Resektion der extrahepatischen Gallenwege ist die Standardoperation bei Gallenblasenkarzinomen, die (makroskopisch oder mikroskopisch) den Hals der Gallenblase und/ oder den D. Cysticus betreffen [624].

4.25	Konsensbasierte Empfehlung	geprüft 2023
EK	Bei einem isolierten intrahepatischen Rezidiv eines CCA kann eine erneute Resektion durchgeführt werden, wenn eine komplette Resektion (R0-Resektion) möglich erscheint.	
	Konsens	

Nach Resektion eines iCCA kann bei einem auf die Leber beschränkten Tumorrezidiv ein erneuter Resektionsversuch unternommen werden. Die Überlebensraten sind denen nach Primäroperation vergleichbar [630, 631]. Isolierte Rezidive eines perihilären Cholangiokarzinoms sind nur selten einer chirurgischen Therapie zugänglich.

4.26	Konsensbasierte Empfehlung	geprüft 2023
EK	Wenn Rezidive nach einer vorangegangenen Operation nicht erneut operativ versorgt werden können, können diese mit thermischer Ablation behandelt werden, wenn hierdurch eine komplette Ablation möglich erscheint.	
	Starker Konsens	

Für die thermische Ablation bei iCCA Rezidiven nach Resektion konnten in mehreren Studien gute Ergebnisse gezeigt werden [632–640]. Hier konnte in 2 kontrollierten Studien bei insgesamt 230 Patienten [633, 634], bei vergleichbaren Patientencharakteristiken ein vergleichbares progressionsfreies Gesamtüberleben von 31,3 Monaten für die Resektion versus 29,4 Monaten für die Ablation [633], bei deutlich höherer Komplikationsrate für die Resektion im Vergleich zur Ablation (13,8 %, vs. 5, 3 % in [633]), und 46,9 % vs. 3,9 % in [634], erreicht werden. In einer weiteren Studie von Kim JH et al. [641], wurden insgesamt 20 Patienten mit 29 rezidivierenden iCCAs einer perkutanen RFA unterzogen. Alle Patienten hatten sich einer kurativen Resektion des primären iCCA unterzogen. Die Tumorgöße lag zwischen 0,7 cm und 4,4 cm in der maximalen Größe (Mittelwert 1,9 cm; Median 1,5 cm). Die technische Effektivität von der Ablation betrug 97 % (28/29) der rezidivierenden iCCAs. Das mittlere progressionsfreie Überleben des lokalen Tumors betrug 39,8 Monate, und die kumulative progressionsfreie 6-Monate- und 1-, 2- und 4-Jahres-Überlebensrate betrug 93 %, 74 %, 74 % und 74 %. Das mediane Gesamtüberleben nach Ablation betrug 27,4 Monate und die kumulative Gesamtüberlebensrate von 6 Monaten und 1, 2 und 4 Jahren betrug 95 %, 70 %, 60 % und 21 %. Es gab in dieser Fallserie zwei Komplikationen (einen Leberabszess und eine biliäre Striktur,

somit 7 % pro Behandlung) während des Follow-ups, aber keine Todesfälle.

3.4.2 Lebertransplantation

4.27	Konsensbasierte Empfehlung	geprüft 2023
EK	Eine Lebertransplantation für das iCCA soll außerhalb von Studien nicht erfolgen.	
	Starker Konsens	

Derzeitig stellt das iCCA eine Kontraindikation für eine Lebertransplantation in den meisten Ländern weltweit aufgrund früher Tumorrezidive und schlechten Überlebensraten (5-Jahres-Gesamtüberleben zwischen 35 % und 47 %) dar [528, 572, 642].

Zu beachten ist, dass dies nicht immer Intention-to-Treat Analysen sind, sondern die Diagnose eines iCCA vielfach erst nach der Lebertransplantation im finalen histologischen Befund der Explantate festgestellt wird, die Lebertransplantation jedoch ursprünglich mit der Indikation eines HCCs durchgeführt wurde [643, 644].

Im Fall eines iCCA < 2 cm (d. h. „sehr frühes“ iCCA) scheint die Lebertransplantation jedoch mit ähnlichen Ergebnissen wie bei einem HCC innerhalb der Mailand-Kriterien einherzugehen [645]. Dieses Konzept wurde durch eine weitere Studie validiert [646].

Lunsford et al. haben vor kurzem ein Protokoll für die Lebertransplantation bei Patienten mit lokal fortgeschrittenem, inoperablem iCCA nach neoadjuvanter Chemotherapie erstellt. Voraussetzung war eine dauerhafte Regression oder zumindest kein Tumorprogress unter Chemotherapie. 6 von 21 rekrutierten Patienten wurden transplantiert und hatten eine Gesamtüberlebensrate nach 5 Jahren von 83 % (5 der 6 Patienten), 3 davon ohne Rezidiv. [647]

4.28	Evidenzbasierte Empfehlung	geprüft 2023
Empfehlungsgrad 0	Bei irresektablem, nichtmetastasiertem pCCA, welches die Mayo-Kriterien erfüllt, kann eine Lebertransplantation unter Studienbedingungen erwogen werden.	
Level of Evidence 3	[648, 649]	
	Starker Konsens	

Mayo-Kriterien

Irresektables pCCA oder pCCA in PSC-Zirrhose

Tumor-Durchmesser < 3 cm

keine LK-Metastasen (obligate chirurgische Exploration)

keine extrahepatische Tumormanifestation

histologisch/zytologisch bestätigtes pCCA oder CA19-9 > 1000 kU/L mit Vorliegen radiologischer Zeichen einer malignen Stenose

Die Lebertransplantation scheint bei irresektablen, nichtmetastasierten pCCA eine valide Option mit vielversprechenden Ergebnissen (Gesamtüberlebensrate > 50 % nach 5 Jahren). Die Rolle der neoadjuvanten Therapie ist bislang nicht geklärt.

Die meisten Daten zur Lebertransplantation stammen aus den USA, u. a. aus dem Zentrum mit der größten Erfahrung, der Mayo Klinik in Rochester [650]. In diesem Zentrum wurde ein neoadjuvantes Protokoll etabliert, das auf einer Kombination aus Strahlentherapie (45 Gy external beam radiation mit ggf. intraluminaler Brachytherapie) und Chemotherapie (5-FU über 3 Wochen gefolgt von Capecitabin) basiert. Lymphknotenmetastasen stellen eine absolute Kontraindikation dar. Sie sollen im Rahmen einer explorativen Laparotomie vor Lebertransplantation ausgeschlossen werden. Bis dato wurden mehr als 160 Patienten gemäß diesem Protokoll transplantiert mit einem 5-Jahres-Gesamtüberleben zwischen 50 % bis 80 %, abhängig von verschiedenen Unter- und Risikogruppen [648, 649, 651, 652]. Eine prospektiv-randomisierte Studie zum Vergleich Lebertransplantation versus palliative Therapie existiert bislang nicht.

In einer Analyse von Mantel et al. von ELTR-Daten (105 Patienten mit pCCA) konnte kein Nutzen durch eine neoadjuvante Therapie gefunden werden [653]. In einer Subgruppe von allerdings nur 28 Patienten, welche die Mayo-Auswahlkriterien erfüllten (d. h. Tumor-Durchmesser < 3 cm, keine LK-Metastasen, keine extrahepatische Erkrankung, histologisch bestätigtes pCCA oder CA19-9 > 100 kU/L mit Vorliegen radiologischer Zeichen einer malignen Stenose), wurde keine neoadjuvante Therapie durchgeführt. Dennoch wies diese Subgruppe eine 5-Jahres-Überlebensrate von 59 % auf. Die übrigen 77 Patienten, die die Mayo-Kriterien nicht erfüllten, zeigten schlechte Ergebnisse mit einem 5-Jahres-Gesamtüberleben < 20 % [653].

3.4.3 Interventionelle Therapieverfahren

3.4.3.1 Perkutane Ablation

4.29	Konsensbasierte Empfehlung	geprüft 2023
EK	Lokale Verfahren (RFA/MWA) können nach Beschluss des Tumorboards durchgeführt werden, falls keine Resektion möglich ist.	
	Starker Konsens	

Grundsätzlich ist die thermische Ablation beim iCCA bis 3 cm Durchmesser möglich und klinisch effektiv [654–663]. Mit modernen, effektiveren Ablationstechniken und in Kombination mit selektiver Embolisation ist eine Ablation beim iCCA auch bis 5 cm Durchmesser in Analogie zum Vorgehen beim HCC möglich [664]. Die thermische Ablation wird in den EASL guidelines mit einer Empfehlung C2 als „kann Option“ für „kleine Läsionen, die nicht chirurgisch zugänglich sind“ aufgeführt [665]. Es wird empfohlen, weitere klinische Studien durchzuführen“. Auch in den NCCN guidelines V3–2019 ist die thermische Ablation als Therapie des irresektablen iCCA explizit genannt [666].

Mehrere retrospektive Studien liegen vor, die den Wert der thermischen Ablation im historischen Vergleich mit akzeptablen

Überlebensraten zeigen. In der bisher größten single center Studie mit 107 Patienten und 171 Tumoren [663], zeigte die Ablation bei primärem iCCA ein PFS nach 6, 12, 18 und 24 Monaten von 67,4%; 41,5%; 18,2% und 8,7% und ein OS nach 1, 3 und 5 Jahren von 93,5%, 39,6% und 7,9%. In einer Metaanalyse [656], betragen die gepoolten 1-Jahres-, 3-Jahres- und 5-Jahres-Überlebensraten 82% (95% CI: 72%; 90%), 47% (95% CI: 28%; 65%) und 24% (95% CI: 11%; 40%).

3.4.3.2 Intraarterielle Therapieverfahren

4.30	Evidenzbasierte Empfehlung	geprüft 2023
Empfehlungsgrad 0	Beim fortgeschrittenen iCCA ohne extrahepatischen Befall, können intraarterielle Verfahren ab der Zweitlinie oder additiv zur Chemotherapie, nach Vorstellung im Tumorboard, erfolgen.	
Level of Evidence 3	[667, 668] 3: Aktuelle Recherche hierzu ist erfolgt, keine Änderung des Inhalts	
	Starker Konsens	

Die arteriellen Verfahren sind in zahlreichen Studien evaluiert. Aufgrund der geringen Patientenzahl des seltenen Tumors gibt es bisher weder für eine primäre noch für eine sekundäre lokale Therapie randomisierte Studien, allerdings zahlreiche Kohortenstudien, Metaanalysen und systematische Reviews. Auch in einer systematischen Recherche 2021 ergaben sich hier keine prospektiven Daten [667, 668]. Die aktuellen Studien schließen hauptsächlich Patienten mit einem Befund der auf die Leber begrenzt ist ein. Einzelne Subgruppen zeigen jedoch auch ein Ansprechen, wenn ein extrahepatischer Befall vorliegt, der jedoch nicht Prognose bestimmend ist. Im Tumorboard kann daher in Einzelfällen beim inoperablem iCCA auch bei extrahepatischem Befall, der nicht Prognose bestimmend ist, eine intraarterielle Therapie in Erwägung gezogen werden.

Als primäre Therapie werden selektive transarterielle Verfahren erwogen, falls bei Patienten eine Kontraindikation für eine systemische Chemotherapie vorliegt, bzw. eine systemische Chemotherapie abgelehnt wird. Als sekundäre Therapie werden TACE, TARE und HAI allein bei Nichtansprechen oder kombiniert mit systemischer Therapie in Einzelfällen diskutiert. In den von Bridgewater publizierten "Guidelines for the diagnosis and management of intrahepatic cholangiocarcinoma" der International Liver Cancer Association (ILCA) aus dem Jahr 2014 [572], wurde folgende Einschätzung getroffen: TACE und TARE zeigen in Einzelfällen ein gutes Ansprechen mit vertretbarer Toxizität bei Patienten mit iCCA. Allerdings schließen die Autoren zum damaligen Zeitpunkt, dass aufgrund einer unzureichenden Studienlage noch keine allgemeine Empfehlung für diese Therapien ausgesprochen werden kann. Eine Phase-III-Studie zu dieser Fragestellung ist nach wie vor nicht berichtet worden, somit bleiben TACE und TARE derzeit Einzelfällen vorbehalten nach Besprechung im interdisziplinären Tumorboard.

Die lokoregionäre Therapie wird in mehreren Metaanalysen als wirksam hervorgehoben. Die TACE erreicht beim irresektablen iCCA allein ein medianes Gesamtüberleben von 12–17 Monaten und in Kombination mit systemischer Therapie einen zusätzlichen Überlebensvorteil von 2–12 Monaten [588, 590–593, 599]. Cuchetti et al. [662], konnten in einer Metaanalyse bei Patienten mit „mass-forming“ iCCA (OS: 19,9 Monate), bei TARE-naiven Patienten (OS: 24 Monate) und in Kombination mit systemischer Chemotherapie (OS: 19,5 Monate) die besten Überlebensraten erreichen. Solitäre Tumoren haben nach TARE ein höheres OS als multifokale Tumoren [663], (25 vs. 6,1 Monate [664]). Ähnliche Unterschiede zeigen sich zwischen gut und gering differenzierter Histologie [664], (18,6 vs. 9,7 Monate [597]).

Yang et al. fassen in einem systematischen Review 20 Arbeiten zusammen, allerdings konnte aufgrund der Datenheterogenität keine Metaanalyse durchgeführt werden. Dennoch zeigt diese Arbeit, dass transarterielle Verfahren sicher und effektiv sein können mit einem medianen Überleben von 12,4 Monaten nach TARE, interessanterweise trotz 33% der Patienten mit extrahepatischen Manifestationen [666]. Aufgrund der Daten einer gepoolten Analyse von 12 Studien mit einem medianen Überleben von 15,5 Monaten und einer Ansprechrate von 28% erwähnt die 2016 erschienene ESMO-Leitlinie [530], explizit auch die Möglichkeit einer TARE nach Versagen der Systemtherapie. In einer multizentrischen Auswertung [669], in 5 Krankenhäusern zeigte sich kein OS Unterschied zwischen cTACE (13,4 Monate), DEB TACE (10,5 Monate), alleiniger Embolisation (TAE; 14,3 Monate) oder TARE (11,3 Monate) ($p = 0,46$). Vergleichbare Daten zum OS bei TACE und TARE hat auch Boehm et al. [659], in einer Metaanalyse berichtet, wobei hier die HAI zwar eine höhere Toxizität aber auch ein signifikant längeres OS aufwies.

Ein interessantes neues interventionell-radiologisches Konzept stellt die Chemosaturation mit einer Erhöhung der lokalen Dosis und Reduktion der Toxizität dar. Dieser Ansatz wird derzeit in Studien evaluiert und könnte in Zukunft einen Fortschritt für Patienten mit iCCA zeigen [670].

Sowohl mit TARE als auch mit HAI wurde in Studien [664, 671, 672], über Downstaging berichtet, das bei einigen Patienten eine R0-Resektion ermöglichte. [673]. Dies bestätigt die Notwendigkeit der erneuten Beurteilung der Patienten nach intraarteriellen Therapien in einem multidisziplinären Team bei gutem Ansprechen.

3.4.4 Endoskopische Therapieverfahren

3.4.4.1 Präoperative biliäre Drainagen

4.31	Konsensbasierte Empfehlung	modifiziert 2023
EK	Die Indikation für eine präoperative biliäre Drainage sollte interdisziplinär getroffen werden. Bei Vorliegen einer Cholangitis sollte eine präoperative biliäre Drainage umgehend erfolgen.	
	Starker Konsens	

Die Indikation zur biliären Drainage stellt sich entsprechend dem Behandlungsziel. Hierbei kann eine präoperative biliäre Drainage (PBD) bei kurativ intendierter Resektion oder eine palliative Drainage in Frage kommen. Darüber hinaus hängt die Behandlungsstrategie von der Lokalisation des Gallenwegverschlusses (intrahepatisch, hilär, extrahepatisch) ab. Ein weiterer Aspekt ist der Zugangsweg: Die biliäre Drainage kann grundsätzlich perkutan-transhepatisch, transpapillär oder transgastrisch/transduodenal erfolgen.

Wenn eine kurativ intendierte Resektion möglich ist, ist diese die bevorzugte Behandlung für Patienten mit hilärem oder extrahepatischem Cholangiokarzinom. Etwa 25 % bis 35 % dieser Patienten sind Kandidaten für eine PBD beim hilären CCA. Die Frage der Indikationsstellung zu einer PBD ist allerdings nicht abschließend beantwortet. Die Evidenz ist beschränkt und fußt überwiegend auf retrospektiven Analysen und nur vereinzelt auf prospektiven randomisierten Studien. Die Hyperbilirubinämie wurde in einer kürzlich veröffentlichte single center Studie als wichtigster modifizierbarer Risikofaktor für das negative, frühe postoperative Outcome des Patienten beobachtet [674]. Es werden hierbei unterschiedliche cut-off levels (orientierend an unterschiedlichen Resektionsausmaßen) angegeben, eine ausreichende Evidenz für einen entsprechenden Wert gibt es nicht. Andererseits kann eine PBD selbst das frühe postoperative Outcome des Patienten negativ beeinflussen, bspw. durch Komplikationen der interventionellen Therapie. Es wird zudem eine erhöhte Morbidität auch bei erfolgreicher Drainage gefunden und bspw. eine Ursache im möglichen Einschleppen von Keimen in das Gallenwegsystem durch die interventionelle Therapie vermutet. Unstrittig ist aber die Notwendigkeit einer PBD wenn eine Cholangitis primär vorliegt.

Die PBD muss für das intrahepatische Gallengangskarzinom und das perihiläre Gallengangskarzinom getrennt betrachtet werden. Intrahepatische Gallengangskarzinome gehen nur selten mit einer Kompression der zentralen Gallenwegsstrukturen und einem Ikterus einher. Eine präoperative Gallengangsdekompression ist in diesen Fällen daher nur vor ausgedehnten Resektionen und Beteiligung der Gallenwege des „Future Liver Remnant“ erforderlich. Auch die Frage nach dem technischen Vorgehen bei der präoperativen Drainage ist nicht abschließend geklärt. Abgesehen von der lokalen Expertise im endoskopischen oder perkutanen Vorgehen, liegen auch im Studiensetting widersprüchliche Ergebnisse vor. Dies betrifft sowohl das Auftreten von Komplikationen durch die jeweilige Prozedur als auch die Erfolgsraten, wobei diese bei der PTCD etwas höher zu sein scheint.

Es liegen zwei Metaanalysen mit bis zu vier retrospektiven nicht-randomisierten Studien vor [675, 676]. In diesen wird eine vergleichbare bzw. etwas höhere Morbidität nach ERCP im Vergleich zur PTCD gefunden. Eine randomisierte Studie (Einschlusskriterien: Bilirubin > 2,9 mg/dl, geplante erweiterte Leberresektion) wurde vorzeitig beendet, da in der PTCD-Gruppe eine signifikant höhere (Gesamt)-Mortalität (41 % von 27 Patienten) als in der endoskopisch gelegten Drainage-Gruppe (11 % von 27 Patienten) ($p = 0,03$) vorlag. Allerdings war bei 56 % der Patienten zusätzlich zur endoskopisch gelegten Drainage eine perkutan gelegte Drainage erforderlich. Zudem entwickelten 16 (59 %) Patienten nach PTCD eine Cholangitis vs. 10 (37 %) nach ERCP [677].

Wahrscheinlich hat auch die jeweilige Expertise im Zentrum einen Einfluss auf das Outcome bei PBD. In einer multizentrischen, retrospektiven Analyse aus China zeigte sich im Vergleich einer ERCP vs. PTCD eine höhere periinterventionelle Morbidität in der ERCP Gruppe [678]: Nach ERCP hatten 37 % der Patienten eine Cholangitis und 17 % eine Pankreatitis gegenüber von 22 % mit Cholangitis und 2 % mit Pankreatitis nach PTCD-Anlage.

Die in Japan bevorzugt gelegte nasobiliäre Drainage erscheint in westlichen Ländern wenig praktikabel [679], zudem scheint sie keinen Vorteil gegenüber einer Plastikstentanlage zu bieten [680].

Das Risiko einer Tumorzellverschleppung durch den Zugangsweg der Drainage ist zwar selten, wird nach PTCD aber beobachtet – nicht aber nach endoskopischer Therapie [681, 682].

Vor Augmentationsverfahren der Leber (z. B. Pfortaderembolisation) sollte zumindest eine biliäre Drainage des zukünftigen Restlebergewebes (Future Liver Remnant) erfolgen [683]. Die Drainage des zu entfernenden Lebergewebes hat nur einen geringen Einfluss auf die Hypertrophieinduktion [684].

Zusammenfassend sollte die Indikation zu einer PBD in einem hepatobiliären Zentrum erfolgen; hier ist eine interdisziplinäre Planung der Behandlung unter Einschluss des chirurgischen, des interventionellen/endoskopischen und radiologischen Behandlers möglich. Die interventionelle Therapie muss hierbei auch durch alternative Drainagewege möglich sein, da eine primär insuffiziente Drainage nicht selten ist und dann eine alternative Therapiestrategie ergriffen werden muss.

Ergänzende Literaturübersicht s. Anhang (► **Tab. 11:** Übersicht über Literatur zur präoperativen biliären Drainage (PBD))

3.4.4.2 Palliative biliäre Drainage

4.32	Konsensbasierte Empfehlung	modifiziert 2023
EK	Eine palliative biliäre Drainage soll Patienten mit symptomatischem Gallenwegverschluss angeboten werden. Eine palliative Drainage sollte in einem erfahrenen Zentrum durchgeführt werden, da hier auch alternative Drainageverfahren zur Verfügung stehen.	
	Starker Konsens	

Die interventionelle Drainage des Gallenwegsystems bei malignem Gallenwegverschluss ermöglicht eine Symptomverbesserung, eine Verbesserung der Leberfunktion und die Behandlung einer Cholangitis. Mit einem dieser Therapieziele ist eine palliative biliäre Drainage bei biliären Karzinomen angezeigt. Die interventionelle Vorgehensweise ist hierbei abhängig von der Lokalisation des Verschlusses bzw. dem vorliegenden biliären Tumor (intrahepatisches vs. perihiläres vs. distales Cholangiokarzinom). Das Vorgehen wird darüber hinaus von der verfügbaren Technik mitbeeinflusst (ERCP, PTCD, EUS-gesteuertes biliäres Drainageverfahren). Eine detaillierte präinterventionelle Behandlungsplanung auf der Basis aussagekräftiger Bildbefunde (in der Regel MRCP) ist dabei unabdingbar [685]. Die Behandlungsintention sollte vor der Intervention definiert und dokumentiert werden und muss das Ziel einer kompletten vs. inkompletten Drainage einschließen.

Grundsätzlich kann die Lebensqualität bei Hyperbilirubinämie durch eine erfolgreiche Drainage verbessert werden [686]. Für ein verlängertes Überleben durch eine erfolgreiche Drainage in der Palliation gibt es zahlreiche Hinweise [687]. Es wird eine 30-Tages-Mortalität bei der distalen biliären Stenose von 2 bis 20 % und von 9 bis 20 % in der perihilären Stenose berichtet [688–690].

Randomisierte Studien fokussieren überwiegend auf den distalen, periampullären malignen Gallenwegsverschluss [691, 692]. Hier kann eine primär retrograde endoskopische Drainage in der Regel empfohlen werden. Ein selbstexpandierender Metallstent (SEMS) sollte als primäre Drainageoption gewählt werden und scheint einer Plastikendoprothese überlegen [693]. Bei palliativer Indikation kann ein ummantelter, entfernbarer oder nicht-ummantelter SEMS eingesetzt werden. Die Durchführung einer EUS-gesteuerten Drainage kann dann einer PTCD nach frustriertem ERCP-Versuch überlegen sein [694, 695]. Erste randomisierte Studien sehen bereits im primären Drainageversuch die EUS-gesteuerte Technik der ERCP ebenbürtig [696, 697].

Beim perihilärem, symptomatischen Gallenwegsverschluss werden PTCD oder ERCP mit unilateraler oder bi-/trilateraler Drainage eingesetzt. Eine EUS-gesteuerte Drainage kommt nur in Ausnahmefällen (z. B. transgastrische Drainage der linken Leber) in Frage. Eine Drainage von mindestens 50 % des (mutmaßlich funktionalen) Leberanteils wird empfohlen, wobei eine Kontrastierung von nicht drainierten Gangsegmenten vermieden werden sollte [698].

Randomisierte Studien berichten von höherem Erfolg und niedrigeren Komplikationen der PTCD vs. ERCP beim perihilären Gallenwegsverschluss [687, 688, 699, 700], aber die Lebensqualität könnte bei dem inneren Drainageverfahren höher sein [701].

Einige frühere randomisierte Daten sprechen für eine unilaterale Drainage, indem auch nur dieser Gangabschnitt dargestellt und intubiert wird [685, 702]. Um eine Cholangitis durch abgehängte Gangareale zu vermeiden, ist allerdings eine effektive Drainage aller dargestellten Gänge hilfreich [703, 704]. Das weist auch auf die für die klinische Situation unzureichende Vereinfachung bei Studien und der einzelnen Patientenbehandlung hin, die im uni- vs. bilateralen Drainageansatz zu sehen ist. Da das Gallenwegsystem zumindest drei Doppelsegmente umfasst, kann eine komplette Drainage in fortgeschrittenen perihilären Obstruktionen erst mit einem Dreifach-Stenting erreicht werden. Ein uni- vs. bilateralen Ansatz in Studien sollte daher zukünftig für die Zielbestimmung einer kompletten vs. inkompletten Drainage verlassen werden. Dies wird in der Studienkonzeption wie auch in der Behandlungsplanung in der Klinik nicht immer berücksichtigt. Randomisierte Studien konnten die effektive Drainage mittels – in der Regel bilateralen – SEMS zeigen [687, 694, 705]. Dabei scheint eine „SEMS-neben-SEMS“ einer „SEMS-in-SEMS“ Technik gleichgestellt zu sein [694]. Es kommen nur nicht-ummantelte, damit nicht entfernbar SEMS in Frage, damit Seitenäste durch die Maschen des Stents drainiert werden können. Eine komplette Drainage muss als Ziel erreichbar sein. Das Outcome im weiteren Verlauf nach SEMS Einlage im Vergleich zu Plastikstents ist nicht belegt. Eine Reintervention bei Komplikationen oder erneuter Symptomatik scheint nach Implantation von permanenten SEMS erschwert. Eine primäre Therapie mit multisegmentaler Plastik-

stenteinlage kann beim perihilären biliären Verschluss damit auch weiterhin als vorrangiger Therapieansatz gesehen werden.

Die Drainage eines Gangabschnitts, bei dem bereits eine Atrophie der abhängigen Lebersegmente eingetreten ist, sollte nicht erfolgen, da erhöhte Komplikationsraten und keine wesentliche Verbesserung des Patienten-Outcomes zu erwarten sind [706].

Da ein Drainageversuch mit einer Technik – bspw. der ERCP – frustriert verlaufen kann, sollte zumindest eine alternative Technik – bspw. PTCD und/oder EUS-gesteuerte biliäre Drainage – verfügbar sein. Die Häufigkeit, mit der eine biliäre Drainage im Zentrum vorgenommen wird, scheint einen wesentlichen Einfluss auf den Erfolg des Eingriffs und das Outcome beim Patienten zu haben [707, 708]. Beides spricht für eine Behandlung dieser Patienten im erfahrenen Zentrum.

Literaturübersicht s. Anhang ► **Tab. 12:** Übersicht über Literatur zur biliären Drainage (BD) bei Cholangiokarzinom)

3.4.4.3 Intraduktale lokoregionäre Therapieverfahren

4.33	Konsensbasierte Empfehlung	geprüft 2023
EK	Intraduktale, lokalablativ Verfahren (Photodynamische Therapie und intraduktale RFA) können nach Beschluss des Tumorboards durchgeführt werden, um eine effektive Palliation zu ermöglichen.	
	Starker Konsens	

Intraduktale, lokalablativ Verfahren können bei einem lokal begrenzten Tumor in Betracht gezogen werden. Es handelt sich hierbei um eine palliative Behandlungsform. Für eine Outcome-Verbesserung mit einer lokalablativen Therapie bei einem metastasierten Tumor finden sich keine Belege. Es stehen die Photodynamische Therapie (PDT) und die intraduktale Radiofrequenzablation (iRFA) zur Verfügung, wobei letztere sich von der perkutanen RFA wesentlich unterscheidet. Die lokalablativen Therapien werden in aller Regel mit einer endoskopischen Stenttherapie kombiniert und sind nur in dieser Kombination durch Studien geprüft. Hierdurch ist eine lokale Tumordestruktion über wenige Millimeter zu erreichen. Die iRFA wird nach Heranführen einer bipolaren Sonde mittels ERCP in den tumorös stenosierte Gallenwegsabschnitt durch Anwendung von hochfrequentem Wechselstrom durchgeführt [709]. Mit der PDT wird ebenfalls eine lokale Tumordestruktion über wenige Millimeter Eindringtiefe erreicht. Hierfür muss allerdings einige Zeit vor einer lokalen Lichtbestrahlung des Tumorareals in einer ERCP ein Photosensitizer intravenös appliziert werden, der die Tumorzellen besonders lichtempfindlich werden lässt und diese sowie Zellen der Neovaskularisation zerstört [710]. Bei der PDT werden unterschiedliche Photosensitizer eingesetzt. Porfimer-Natrium (Photofrin) ist der am häufigsten genutzte Sensitizer, Temoporfin (Foscan) und Dihematoporphin Ether (Photosan-3) sind weitere Produkte. Photofrin ist zugelassen für die Behandlung von Patienten mit nicht resezierbarem perihilärem Cholangiokarzinom. 5-Aminolävulinsäure scheint beim Gallenwegskarzinom nicht wirksam [711]. Vergleiche einer Effektivität der Sensitizer liegen nicht vor.

Eine randomisierte Studie zeigte ein verbessertes Überleben im Vergleich zu einer alleinigen Stenttherapie für die iRFA [303], und zwei randomisierte Studien einen Überlebensvorteil für die PDT [712, 713]. Eine randomisierte Studie zeigte ein schlechteres Outcome für die PDT im Vergleich zum Stent bei Patienten mit lokal fortgeschrittenen und metastasierten perihilären Tumoren [714]. In einer gepoolten Analyse wird ein Überleben von 413 Tage vs. 183 Tage für die PDT gegenüber der alleinigen Stenttherapie gefunden [710]. In der Kombination mit einer systemischen Chemotherapie zeigte sich die PDT der PDT + Stent-Gruppe und der „Stent-allein“-Gruppe in retrospektiver Analyse überlegen [715, 716].

Die Auswahl einer PDT gegenüber einer iRFA ist durch direkte Vergleichsstudien nicht abgesichert [717, 718]. Die iRFA scheint technisch einfacher und mit hoher primärer Erfolgsrate verbunden; ob die Komplikationsrate der iRFA gegenüber der PDT vergleichbar ist, ist nicht klar [709]. Für die PDT sprechen die breitere Erfahrung und die größere Anzahl an in Studien eingeschlossenen Patienten [719], sowie retrospektive Daten für die Kombination mit der systemischen Chemotherapie.

Literaturübersicht s. Anhang (► **Tab. 13:** Übersicht über Literatur zu intraduktalen, lokalablativen Verfahren (PBD))

3.4.5 Stereotaxie

4.34	Konsensbasierte Empfehlung	geprüft 2023
EK	Eine Hochpräzisionsradiotherapie (Stereotactic Body Radiotherapy; SBRT) kann nach Beschluss in einer Tumorkonferenz bei fehlenden alternativen Therapieoptionen angeboten werden.	
	Starker Konsens	

Eine Reihe von Autoren hat in den vergangenen Jahren berichtet, dass nach einer definitiven Radiotherapie die Höhe der Dosis mit einer hohen Lokalkontrollrate und auch mit dem Überleben der Patienten korreliert [720–722]. Obwohl das zunächst mit einer konventionell fraktionierten Radio(chemo)therapie beobachtet wurde [720, 722], hat die Mehrzahl der Studien der letzten Jahre eine SBRT dafür eingesetzt, welche typischerweise eine Dosis-escalation im Zentrum der Bestrahlungsvolumina verwendet [721, 723, 724]. Die Dosisabhängigkeit gilt sowohl für intrahepatische wie auch für perihiläre CCA. Darüber hinaus ist eine sequentielle Chemotherapie vor und/oder nach der Radiotherapie ein weiterer Faktor für die Verlängerung des Überlebens, und einige Studien haben eine Kombination der Radiotherapie mit einer sequentiellen Chemotherapie durchgeführt [722, 723].

Die Erfahrungen mit SBRT zur Behandlung von Cholangiokarzinomen sind begrenzt. Eine Metaanalyse fasst 226 Patienten in 4 prospektiven [725–728], und 7 retrospektiven Studien zusammen [723]. Die gepoolte 1-Jahres-Lokalkontrollrate war 81,8% (95% CI: 69,4; 89,9%) wenn die 2 Gy-Äquivalenzdosis (EQD2) \geq 71.3 Gy war und darunter bei 74,7% (95% CI: 57,1%; 86,7%). Das mediane Überleben lag bei 13,6 Monaten (10–35,5 Monate). Die berichteten Toxizitäten waren moderat mit < 10% Akuttoxizität \geq 3 und 10–20% Spättoxizität, v. a. als duodenale und gastrale Ulzera.

Die Protonenstrahlbestrahlung ist eine weitere Methode zur Anwendung einer hochdosierten Radiotherapie. Die meisten Daten beschränken sich auf retrospektive Studien mit nur einer Institution. Eine prospektive, multi-institutionelle Phase-II-Studie untersuchte die Wirksamkeit und Sicherheit einer hochdosierten hypofraktionierten Protonentherapie bei intrahepatischen Cholangiokarzinomen (n = 37; daneben auch bei 44 Patienten mit HCC). Eine Dosis von 67,5 Gray-Äquivalenten wurde in 15 Fraktionen angewendet. Die 2-Jahres-Lokalkontroll- und Gesamtüberlebensrate betrug in der Cholangiokarzinom-Kohorte 94,1% bzw. 46,5% [340].

Zur interstitiellen Brachytherapie von Cholangiokarzinomen ist die Evidenzlage niedrig. In einer monozentrischen, retrospektiven Serie wurden 15 Patienten mit histologisch gesicherten Tumoren an insgesamt 27 Läsionen mit einer interstitiellen Brachytherapie behandelt. Die mediane Dauer der lokalen Tumorkontrolle betrug 10 Monate und die mediane Überlebenszeit 14 Monate nach der Behandlung [729].

3.4.6 Nachsorge

4.35	Konsensbasierte Empfehlung	geprüft 2023
EK	Nach Resektion/Ablation eines CCA sollte nach 4–12 Wochen erstmals, im ersten Jahr alle 3 Monate und im zweiten Jahr alle 3–6 Monate ein biphasisches CT oder ein dynamisches MRT durchgeführt werden.	
	Starker Konsens	

Es liegt keine Evidenz hinsichtlich des genauen Vorgehens bei der Nachsorge vor. Beim praktischen Vorgehen wird nach einer Resektion und Ablation eines Cholangiokarzinoms nach 4–12 Wochen ein biphasisches CT oder dynamisches MRT empfohlen. Im weiteren ersten Jahr alle 3 Monate, im zweiten Jahr alle 3–6 Monate. Die Nachsorge sollte für insgesamt 5 Jahre durchgeführt werden und ab dem dritten Jahr eine jährliche Schnittbildgebung beinhalten. Dieses Vorgehen erfolgt analog der NCCN guideline 2019 [655].

3.5 Systemtherapie

3.5.1 Adjuvante Therapie

4.36	Evidenzbasierte Empfehlung	geprüft 2023
Empfehlungsgrad B	Aufgrund des hohen Rezidivrisikos sollten Patienten nach chirurgischer Tumorentfernung (R0, R1) eine adjuvante Systemtherapie mit Capecitabin angeboten werden.	
Level of Evidence 1	[621] 1: Updaterecherche 2023: Luvira 2021	
	Starker Konsens	

Aufgrund des subendothelialen Wachstums entlang der Perineural-scheiden beträgt das Rezidivrisiko nach radikaler chirurgischer

Tumorentfernung für ein perihiläres Cholangiokarzinom (CCA) 40–80 % (Auflistung der Studienergebnisse siehe [730]). Auch für andere Lokalisationen des CCA und für Gallenblasenkarzinome (GB-CA) ist das Rezidivrisiko ähnlich hoch. Risikofaktoren für ein frühes Rezidiv sind vor allem Lymphknotenmetastasen (N1), R1-Status und ein niedriger Differenzierungsgrad (G3). Eine Metaanalyse retrospektiver und einarmiger Studien mit mehr als 6000 Patienten mit CCA oder GB-CA ergab für Patienten mit einem dieser Risikofaktoren einen Vorteil für eine adjuvante Therapie [731]. Zusätzlich liegen mit den Ergebnissen der BILCAP-Studie die Daten einer randomisierten Phase-III-Studie vor, die den Nutzen einer adjuvanten Chemotherapie zeigen [621]. In dieser Studie wurde bei 447 Patienten mit CCA oder muskelinvasivem GB-CA sowie vollständiger makroskopischer Tumorentfernung (R0 oder R1) die Gabe von Capecitabin (1250 mg/m² zweimal täglich an Tag 1 bis 14 bei einer Zyklusdauer von 21 Tagen, insgesamt 8 Zyklen) mit der alleinigen Nachsorge verglichen. Der Therapiebeginn sollte innerhalb von 12 Wochen postoperativ bei Patienten mit ECOG 0–1 erfolgen, erlaubt war eine Ausdehnung des Zeitraumes bis auf 16 Wochen.

In der Per-Protokoll-Analyse ergab sich ein signifikanter Unterschied im medianen Gesamtüberleben von 52 versus 36 Monate (HR: 0,79; 95 % CI: 0,63; 1,00, $p = 0,028$). In der Intention-to-Treat-Analyse war der Unterschied zwischen beiden Gruppen vergleichbar mit 50 versus 36 Monate (HR: 0,84; 95 % CI: 0,67; 1,06), allerdings nicht signifikant [732]. Die mediane Zeit von der OP bis zum Therapiebeginn lag bei 10,3 Wochen. Die Langzeitergebnisse der Studie zeigen, dass der Effekt von Capecitabine eher moderat ist und dass der Haupteffekt nicht in der Vermeidung des Rezidivs zu liegen scheint, sondern im Zeitpunkt mit einem medianen Rezidiv-freien Intervall in der ITT Analyse mit Capecitabine von 24,3 Monaten und für die Beobachtungsgruppe mit 17,4 Monaten (HR: 0,81 (95 % CI: 0,65 bis 1,01) [732].

Die französische PRODIGE 12-Studie konnte ebenfalls durch Gemcitabin und Oxaliplatin im Vergleich zur alleinigen Nachsorge keine signifikante Verbesserung des Gesamtüberlebens erzielen [733]. Eine Metaanalyse, welche diese Studie ebenfalls integriert hat, bestätigte keinen Vorteil einer Gemcitabin-basierten adjuvanten Therapie beim CCA [734]. Eine Cochrane-Analyse sieht den Effekt einer adjuvanten Therapie beim CCA trotz der positiven BILCAP-Studie als unsicher an und empfiehlt dringend weitere Studien [735]. Aufgrund fehlender Evidenz besteht außerhalb von klinischen Studien zurzeit keine Indikation für eine adjuvante Strahlentherapie.

3.5.2 Neoadjuvante Therapie primär resektabler Tumoren

4.37	Evidenzbasierte Empfehlung	geprüft 2023
Empfehlungsgrad A	Eine neoadjuvante Chemotherapie soll bei primär resektablen Tumoren nicht außerhalb von klinischen Studien erfolgen.	
Level of Evidence 5	5: Es erfolgte eine ausführliche Recherche 2023, ohne Nachweis positiver Studien.	
	Starker Konsens	

3.5.3 Systemtherapie lokal fortgeschrittener Tumoren

4.38	Konsensbasierte Empfehlung	geprüft 2023
EK	Bei primär irresektablen Tumoren sollte unter einer Tumorthherapie eine erneute Vorstellung im Tumorboard mit der Frage einer sekundären Resektabilität erfolgen.	
	Starker Konsens	

Bei Patienten mit grenzwertig resektablen Tumoren, kann als individuelles Konzept eine Chemotherapie mit kurzfristiger erneuter Evaluation der Operabilität durchgeführt werden. Hierbei liegen weder Daten zu einer standardisierten Definition der Resektabilität noch zur systemischen palliativen Therapie vor. Die Chemotherapie sollte in Analogie zur palliativen Chemotherapie erfolgen. Die Ansprechraten zwischen der Dreifachtherapie mit Gemcitabin, Cisplatin + Durvalumab und der Zweifachtherapie mit Gemcitabin und Cisplatin unterscheiden sich mit 26,7 % [736], bzw. 26,1 % [737], nicht. Interessant ist, dass in der Studie von Gemcitabin und Cisplatin die objektiven Ansprechraten für Gallenwegskarzinome bei lediglich 19 % und bei Gallenblasenkarzinome bei 38 % lagen [737].

Eine mit 45 % hohe Ansprechrate für die Dreifachtherapie Gemcitabin, Cisplatin und nab-Paclitaxel in einer Phase II-Studie [738], bestätigte sich in einer nachfolgenden Phase III Studie nicht: Die Ansprechrate in der SWOG 1815 Studie zeigten keinen statistischen Unterschied für die Dreifachtherapie mit 32 % im Vergleich zu Gemcitabin und Cisplatin mit 22 % [739].

Prinzipiell gilt für alle eingesetzten Systemtherapien, auch in klinischen Studien, dass bei gutem Ansprechen die Resektabilität nach 2–3 Monaten erneut evaluiert werden sollte.

3.5.4 Palliative Systemtherapie

4.39	Evidenzbasierte Empfehlung	geprüft 2023
Empfehlungsgrad A	Allen Patienten mit Cholangio- oder Gallenblasenkarzinom soll bei adäquatem Allgemeinzustand in der inoperablen lokal fortgeschrittenen oder metastasierten Situation eine palliative Systemtherapie angeboten werden.	
Level of Evidence 2	[737, 740–743] 2: Erneute Recherche 2021, mit zusätzlicher Evidenz, keine inhaltliche Änderung der Empfehlung	
	Konsens	

Bei der Indikationsstellung zur Chemotherapie sind der Allgemeinzustand des Patienten, die Komorbiditäten, die Patientenpräferenzen sowie die Toxizität der geplanten Schemata zu berücksichtigen [572, 744]. In der ABC-02-Studie (s. u.) zeigte sich ein Überlebensvorteil für alle Tumorlokalisationen. Der Vorteil war am deutlichsten für Patienten mit einem ECOG Performance Status (PS) 0 oder 1.

3.5.4.1 Erstlinientherapie

4.40	Evidenzbasierte Empfehlung	modifiziert 2023
Empfehlungsgrad A	Als Systemtherapie soll in der Erstlinie die Kombination Durvalumab, Gemcitabin und Cisplatin angeboten werden.	
Level of Evidence 2 ⊕⊕⊕	[736, 737, 740–743] 2: Erneute Recherche 2022, Oh 2022	
	Starker Konsens	

Die Placebo-kontrollierte Topaz-01 Studie zeigt eine Überlegenheit im primären Endpunkt Gesamtüberleben von Durvalumab (anti PD-L1 Antikörper) + Gemcitabine + Cisplatin (D + Gem/Cis) im Vergleich zur bisherigen Standardtherapie mit Gemcitabin + Cisplatin (Gem/Cis) [736]. Wichtigste Einschlusskriterien waren intra- und extrahepatische CCAs einschließlich Gallenblasenkarzinome und ECOG 0–1. Papillenkarcinome waren nicht eingeschlossen. Das mediane Gesamtüberleben war mit 12,8 vs. 11,5 Monate nur moderat besser, allerdings separieren sich die Überlebenskurven in der Kaplan-Meier Analyse zunehmend, so dass die Überlebensraten nach 12 Monaten sich mit 54 % vs. 48 % und nach 24 Monaten mit 25 % vs. 10 % zugunsten der Kombination mit Durvalumab unterschieden. Die Ansprechrage lag im D + Gem/Cis Arm bei 27 % und bei 19 % mit Gem/Cis.

Die bessere Wirksamkeit einer kombinierten Therapie von Gemcitabin + Cisplatin bestätigte sich auch mit dem anti PD-1 Antikörper Pembrolizumab (Gem/Cis + P) gegenüber der alleinigen Chemotherapie in der Keynote-Studie 966 [745]. Diese Studie erreichte ihren primären Endpunkt mit einer Verbesserung des medianen Gesamtüberlebens von 12,7 Monaten mit Gem/Cis + P gegenüber 10,9 Monaten mit Gem/Cis. Das geschätzte Überleben für die Gruppe mit Pembrolizumab betrug nach 12 Monaten 52 % und nach 24 Monaten 25 % im Vergleich zur Patientengruppe mit Gem/Cis von 44 % nach 12 und 18 % nach 24 Monaten. Eine Zulassung für Pembrolizumab in dieser Indikation besteht derzeit nicht (Stand 04/2023).

Bei Kontraindikationen für eine Therapie mit Durvalumab soll weiterhin auch die Therapie mit Gem/Cis eingesetzt werden. Zwei Studien, die britische ABC-02-Studie [737], und die japanische BT22-Studie [740], haben in einer gemeinsamen Auswertung bei insgesamt fast 500 Patienten die Überlegenheit einer Kombinationstherapie bestehend aus Gemcitabin und Cisplatin gegenüber einer Monotherapie mit Gemcitabin gezeigt. Hierbei ist besonders zu berücksichtigen, dass mit der Applikation von Gemcitabin 1000 mg/m² und Cisplatin 25 mg/m² an den Tagen 1 und 8 bei einer Zyklusdauer von 21 Tagen ein gut verträgliches Therapieschema implementiert wurde. So zeigten sich keine Unterschiede in beiden Therapiegruppen in Bezug auf das Auftreten von schwergradigen (CTCAE Grad 3 und 4) Nierenfunktionsstörungen (Gemcitabin und Cisplatin versus Gemcitabin: 1,5 % vs. 1 %, p = 0,83) sowie von Übelkeit (4,0 % versus 3,5 %, p = 0,78) und Erbrechen (5,1 vs. 5,5 %, p = 0,65).

Bei Patienten mit ECOG 2 kann alternativ eine Monotherapie mit Gemcitabin erfolgen und bei eingeschränkter Nierenfunktion kann Oxaliplatin statt Cisplatin eingesetzt werden [744]. Die Lebenserwartung bei symptomorientierter Therapie beträgt nach historischen Daten dagegen nur ca. 2,5 bis 4,5 Monate [741].

Alternativ zu dieser Erstlinientherapie wird die Teilnahme an klinischen Studien empfohlen.

3.5.5 Therapie nach Versagen der Erstlinientherapie

4.41	Konsensbasierte Empfehlung	geprüft 2023
EK	Nach Versagen oder Unverträglichkeit der Erstlinientherapie soll Patienten mit adäquatem Allgemeinzustand eine weitere Therapie angeboten werden.	
	Konsens	
4.42	Konsensbasierte Empfehlung	geprüft 2023
EK	In einer palliativen Situation bei Patienten mit ECOG 0–1 sollte eine molekulare Charakterisierung des Tumors und Vorstellung in einem Interdisziplinären/Molekularen Tumorboard erfolgen.	
	Konsens	

Die Daten zu Tumoren mit FGFR2-Fusionsgenen, MSI-H/d-MMR oder IDH1-Mutationen zeigen, dass molekulargenetische Marker eine zunehmend größere Rolle für die Therapieauswahl auch bei zugelassenen Therapien spielen. Die molekulare Charakterisierung von Cholangiokarzinomen deutet darauf hin, dass diese Tumorentität sich in besonderem Maße für eine molekular gerichtete Therapie eignet [746], und dass diese Patienten bei gutem Allgemeinzustand (ECOG 0–1) nach einem Versagen der Erstlinientherapie in einem molekularen Tumorboard vorgestellt werden sollten. Weitere Beispiele für molekulare Veränderungen neben den zugelassenen Therapieoptionen, die therapeutisch genutzt werden können, sind NTRK-Fusionsgene, Amplifikationen von HER2 oder die BRAF V600E Mutation.

- Fusionsgene mit dem Neurotrophin-Rezeptoren TRKA, TRKB und TRKC, sog. NTRK-Genfusionen [747], sind seltene Veränderungen bei CCA, die in Einzelfällen beschrieben worden sind [748, 749]. Die hohe Relevanz dieser Veränderungen liegt allerdings in der hohen Ansprechrage solche Tumoren [750], die zur Tumor-unabhängigen Zulassung von Larotrectinib und Entrectinib geführt hat.
- Amplifikationen von HER2 (ERBB2) finden sich bei 5–15 % aller Gallenwegstumoren, am häufigsten bei Karzinomen der Gallenblase [751]. Erste vielversprechende Fallberichte zur Therapierelevanz dieser Veränderungen liegen vor [752–754]. In der Phase 2-Studie "MyPathway" wurden Patienten mit einem metastasierten biliären Karzinom und einer Her2-Amplifikation und/oder Her2-Überexpression im ECOG Performance Status 0–2 mit Pertuzumab in Kombination mit Trastuzumab behan-

delt. Es konnte bei 9 von 39 Patienten ein partial response (23 % [95 % CI: 11–39 %] festgestellt werden [755].

- Für Patienten mit der BRAF-Mutation V600E wurde ein Ansprechen auf den BRAF-Inhibitor Vemurafenib zunächst in Einzelfällen beschrieben [756]. Inzwischen gibt es weitere Daten für ein gutes Ansprechen mit einer Kombination aus dem BRAF-Inhibitor Dabrafenib und dem MEK-Inhibitor Trametinib in einem frühen Bericht aus der „NCI-MATCH“ Studie [757], weiteren Fallberichten [758–760], und der Phase II Studie RO-AR. In dieser Studie wurden 43 Patienten mit einer BRAF-V600E Mutation behandelt. Insgesamt wurde bei 20 Patienten (47 %) ein Therapieansprechen beobachtet, 15 Patienten zeigten einen stabilen Krankheitsverlauf (35 %) und bei 6 Patienten wurde ein Progress (14 %) als "best response" dokumentiert. Das Gesamtüberleben nach 12 Monaten betrug 56 %, nach 24 Monaten 36 % und das mediane Gesamtüberleben in dieser Kohorte war 14 Monate [761].

4.43	Evidenzbasierte Empfehlung	geprüft 2023
Empfehlungsgrad A	Patienten deren Tumoren eine Fibroblasten-Wachstumsfaktor-Rezeptor-2 (FGFR2) Fusion oder ein FGFR2-Rearrangement aufweisen und die nach mindestens einer Systemtherapie progredient sind, soll eine Therapie mit dem FGFR-Inhibitor Pemigatinib angeboten werden. *	
Level of Evidence 3	[762]	
	Starker Konsens	

*Anmerkung: Für den FGFR-Inhibitor Futibatinib wurde von der CHMP der EMA ein positives Votum für eine Zulassungsprozess in dieser Indikation ausgesprochen, die Zulassung steht noch aus (Stand 04/2023).

Die Zulassung von Pemigatinib beruht auf der einarmigen Phase II Studie FIGHT-202 [763]. Als primärer Endpunkt zeigten 40 von 108 Patienten (37 %) ein Ansprechen auf die Tumorthherapie, davon 36 Patienten mit einer partiellen und 4 Patienten mit einer kompletten Remission [762]. Die mediane Dauer des Therapieansprechens war 8,1 Monate (95 % CI: 5,7; 13,1). In den USA wurde in der Zwischenzeit für zwei weitere FGFR-Inhibitoren, Infigratinib und Futibatinib, eine Zulassung in dieser Indikation, ebenfalls basierend auf einarmigen Phase II Studie [764, 765], erteilt. Aktuell liegt für Futibatinib eine positive Empfehlung des "Committee for Medicinal Products for Human Use" (CHMP) der EMA für die Zulassung von Futibatinib vor, jedoch noch keine offizielle Zulassung die endgültige Zulassung durch die Europäische Kommission steht aktuell noch aus (Stand 04/2023). Diese weiteren Studien unterstreichen die Bedeutung des FGFR2-Signalweges für eine Subgruppe von Cholangiokarzinomen mit FGFR2-Fusion oder -Rearrangement (s. auch Hintergrundtext zu Empfehlung 4.46). Aufgrund der guten Ansprechraten wurde hier bei einem Level of Evidence 3 eine starke Empfehlung ausgesprochen.

Neben den oben genannten Substanzen wurden weitere vielversprechende erste klinische Daten z. B. auch für Derazantinib [766], oder Erdafitinib [767], vorgestellt. Medikamente aus dieser Substanzgruppe werden derzeit in zahlreichen Studien und unterschiedlichen Situationen, z. T. auch in der Erstlinie, untersucht. Neben Fusionsgenen sich auch aktivierende Mutationen oder Inf-rame-Deletionen als relevant für Therapieansätze beschrieben worden [768, 769].

4.44	Evidenzbasierte Empfehlung	neu 2023
Empfehlungsgrad A	Immuntherapie-naiven Patienten mit nicht resezierbarem oder metastasiertem biliärem Karzinom, welches eine hochfrequente Mikrosatelliten-Instabilität (MSI-H) oder eine Mismatch-Reparatur-Defizienz (dMMR) aufweist und Fortschreiten der Erkrankung während oder nach mindestens einer vorherigen Therapie, soll eine Therapie mit dem anti-PD-1 Antikörper Pembrolizumab angeboten werden.	
Level of Evidence ⊕	[774] ⊕: Keynote 158 und ABC-06	
	Starker Konsens	

Die Bestimmung auf Mikrosatelliteninstabilität soll Tumoren mit funktionsgestörten DNA-Reparatursystemen (sog. MSI high Tumoren) identifizieren, die von einer Immuntherapie mit PD-1 Checkpoint-Inhibitoren profitieren [770–772]. Diese machen in frühen Krankheitsstadien bis zu 1 % und bei fortgeschrittenen Tumoren bis zu 2 % aller biliärer Karzinome aus [772, 773]. Sollten Patienten in der Erstlinie kein Durvalumab erhalten haben, ist für diese Patienten Pembrolizumab eine Therapiemöglichkeit. Die Zulassung von Pembrolizumab in dieser Indikation beruht auf der Keynote 158 Studie, in der 351 Patienten mit 28 unterschiedlichen Tumorentitäten eingeschlossen worden sind [774]. Bei insgesamt 22 Patienten mit CCA zeigte sich ein Ansprechen bei 9 Patienten (41 %; 3 × CR, 6 × PR), welches im Median 31 Monate andauerte.

4.45	Evidenzbasierte Empfehlung	neu 2023
Empfehlungsgrad A	Patienten mit lokal fortgeschrittenem oder metastasiertem Cholangiokarzinom mit einer IDH1 R132-Mutation, die zuvor mit mindestens einer Linie Systemtherapie behandelt worden sind, soll eine Therapie mit dem IDH1-Inhibitor Ivosidenib angeboten werden.	
Level of Evidence ⊕⊕⊕	[775]	

Für Patienten mit einer Mutation im Isocitrat Dehydrogenase 1 (IDH1) Gen zeigen Ergebnisse der Phase-III-ClarIDHy-Studie ein signifikant längeres medianes PFS mit 2,7 unter Ivosidenib vs. 1,4 Monaten mit Placebo, allerdings separieren sich die Kurven deut-

lich im längerfristigen Verlauf [776]. Das mediane Gesamtüberleben in der Studie war nicht signifikant unterschiedlich mit 10,3 Monaten mit Ivosidenib vs. 7,5 Monaten mit Placebo, allerdings wurden aus dem Placeboarm 70 % der Patienten nach Progress mit Ivosidenib behandelt (cross-over Studiendesign) [775]. Die Berechnung eines für Crossover adjustierten Gesamtüberlebens ergab für Placebo eine mediane Überlebenszeit von 5,1 Monaten und war dann im Vergleich zur Verumgruppe signifikant kürzer [775]. Somit scheint eine Subgruppe der Patienten deutlich von der Therapie zu profitieren. Die „Disease Control Rate“, d. h. der Anteil an Patienten mit mindestens stabiler Erkrankung oder partieller Remission lag für Ivosidenib bei 53 % und für Placebo bei 28 %. Die Zulassung der Europäische Kommission für Ivosidenib erfolgte im Mai 2023 als Monotherapie zur Behandlung von erwachsenen Patienten mit lokal fortgeschrittenem oder metastasiertem Cholangiokarzinom mit einer IDH1-R132-Mutation, die zuvor bereits mit mindestens einer systemischen Therapie behandelt worden sind.

4.46	Evidenzbasierte Empfehlung	geprüft 2023
Empfehlungsgrad 0	Als medikamentöse Zweitlinientherapie kann bei Patienten mit ECOG 0–1 eine Therapie mit FOLFOX angeboten werden.	
Level of Evidence 2	[777]	
	Starker Konsens	
4.47	Evidenzbasierte Empfehlung	modifiziert 2023
Empfehlungsgrad 0	Nach Versagen mindestens einer vorherigen Therapielinie kann eine Irinotecan-haltige Therapie angeboten werden.	
Level of Evidence 2	2: Recherche 2022, Choi 2021	
	Starker Konsens	

Für den Nutzen einer Zweitlinientherapie bei radiologisch progredienter Tumorerkrankung unter der Erstlinientherapie ohne weitere molekulare Charakterisierung liegen Daten aus der ABC-06-Studie vor [777].

In der randomisierten Phase-III-Studie ABC-06 wurde ein modifiziertes FOLFOX-Regime gegen eine alleinige symptomorientierte Therapie verglichen und eine moderate Verbesserung des medianen Gesamtüberlebens von 5,3 Monate auf 6,2 Monate mit Chemotherapie erreicht (HR: 0,69 (95 % CI: 0,50; 0,97; $p = 0,032$) [777]. Die 1-Jahres-Überlebensrate für FOLFOX war mit 25,9 % etwas mehr als doppelt so hoch wie in der Kontrollgruppe mit 11,4 %.

Ein direkter Vergleich von mFOLFIRI mit mFOLFOX wurde in einer Phase II Studie aus Südkorea mit jeweils 59 Patienten in jedem Arm untersucht. Der primäre Endpunkt der Überlebensrate nach

6 Monate war 54 % für mFOLFOX und 44 % für mFOLFIRI, der Unterschied war statistisch nicht signifikant [778].

Die Kombination von Irinotecan und Capecitabin führte im Vergleich zu einer Irinotecan Monotherapie in einer randomisierten Phase II Studie aus China mit 60 Patienten nach Progress unter Gemcitabin und Cisplatin zu einer Verlängerung des mOS (10,1 vs. 7,3 Monate) bei einer 9-Monate Überlebensrate von 60,9 % vs. 32 % [779]. Diese Ergebnisse wurden durch die NIFTY Studie aus Süd-Korea bei 178 Patienten bestätigt. In dieser Phase-IIb Studie wurde die Kombination von 5-FU/Leukovorin und liposomalem Irinotecan gegenüber 5-FU/Leukovorin alleine untersucht. Das mPFS bei Patienten, die mit der Kombination behandelt wurden, betrug 7,1 Monate im Vergleich zu 1,4 Monaten für Patienten, die nur mit 5-FU/Leukovorin behandelt wurden. Das mediane OS lag bei 8,6 Monate im experimentellen Arm und 5,5 Monate im Kontrollarm [780]. Diese Ergebnisse konnten allerdings in der in Deutschland durchgeführten NALIRICC Studie nicht bestätigt werden. Insgesamt zeigte sich bei deutlich höherer Toxizität keine Verbesserung des PFS und des OS, so dass ein Einsatz von liposomalem Irinotecan anstelle von Irinotecan derzeit nicht empfohlen werden [781].

In einer weiteren Phase II Studie mit 98 Patienten aus Indien wurde der Überlebensvorteil durch die Hinzunahme von Capecitabin zu Irinotecan gegenüber einer Irinotecan-Monotherapie bei Patienten mit einem Gallenblasenkarzinom nicht bestätigt (5,2 vs 6,3 Monate) [782], sodass auch die Monotherapie eine valide Option sein kann.

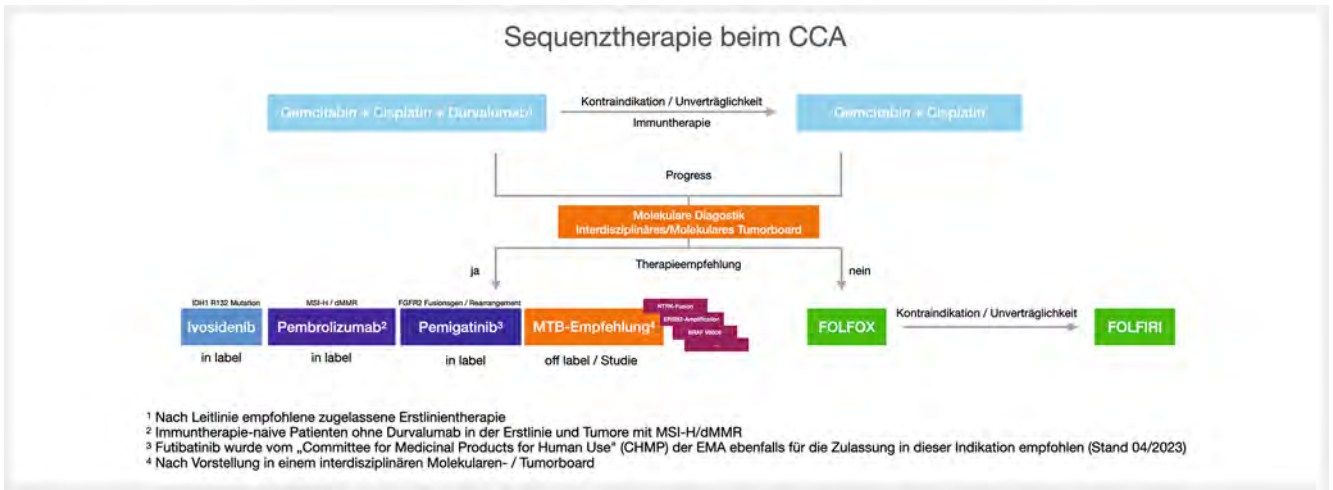
Angesichts der überwiegend moderaten Vorteile von "klassischen" Chemotherapieregimen ab der Zweitlinie ist für Patienten mit gutem Allgemeinzustand daher die oben empfohlene molekulare Charakterisierung des Tumors und Vorstellung in einem Molekularen Tumorboard ein wichtiger zusätzlicher diagnostischer Schritt (► Abb. 2).

3.5.6 Verlaufskontrollen unter Systemtherapie

4.48	Konsensbasierte Empfehlung	geprüft 2023
EK	Bei biliären Karzinomen unter Systemtherapie sollte alle 6–12 Wochen die diagnostisch am besten geeignete Schnittbildgebung durchgeführt werden. Die Interpretation im klinischen Alltag sollte sich an den Auswerteprinzipien von RECIST 1.1 orientieren.	
	Konsens	

3.6 Supportivtherapie des Hepatozellären Karzinoms und der biliären Karzinome

Zur supportiven Therapie von onkologischen Patienten gibt es eine S3-Leitlinie des Leitlinienprogramms Onkologie, die auch für Patienten mit HCC/CCA gültig ist: siehe: <https://www.leitlinienprogramm-onkologie.de/leitlinien/supportive-therapie/>



► **Abb. 2** Sequenztherapie beim Cholangiokarzinom. [rerif]

In der S3-Leitlinie zur supportiven Therapie von onkologischen Patienten wird auf die folgenden Themen detailliert eingegangen:

- Tumortherapie-induzierte Anämie
- Prophylaxe der Tumortherapie-induzierten Neutropenie mit granulopoetischen Wachstumsfaktoren
- Tumortherapie-induzierte Nausea und Emesis
- Tumortherapie-induzierte Diarrhoe
- Orale Mucositis durch systemische Tumortherapie
- Tumortherapie-induzierte Hauttoxizität
- Neurotoxizität – Chemotherapie-induzierte periphere Neuropathie (CIPN)
- Ossäre Komplikationen
 - Ossäre Manifestationen
 - Medikamentöse Intervention
 - Chirurgische Intervention
 - Strahlentherapeutische Intervention
 - Radionuklidtherapie
 - Therapieassoziierte Osteoporose
- Paravasate
- Supportive Maßnahmen in der Radioonkologie
 - Radiogene Enteropathie/ Enteritis
 - Chronische Enteropathie/ Enteritis- Therapie der chronischen Diarrhoe
 - Radiogene Proktitis
 - Späte radiogene Proktitis
 - Radiodermatitis
 - Osteoradionekrose (ORN)
 - Radiogene Mukositis
 - Radiogene Xerostomie
 - Radiogene Pneumonitis
 - Radiotherapie-induzierte Nausea und Emesis
 - Strahlenfolgen an Gehirn und Rückenmark

3.6.1 Ernährung

3.88	Konsensbasierte Empfehlung	geprüft 2023
EK	Mangelernährung beeinträchtigt die Lebensqualität und Therapietoleranz. Eine Mangelernährung sollte erfasst und behandelt werden.	
	Starker Konsens	

Mangelernährung bei Krebserkrankungen, wie sie auch bei HCC Patienten oftmals vorliegt [448, 449], wird mit vermehrten Komplikationen, längerer Krankenhausverweildauer, schlechterer Lebensqualität, höheren Toxizitäten der Antitumortherapie und Mortalität in Verbindung gebracht [450]. Das Vorliegen einer präoperativen Mangelernährung bei HCC Patienten mit Leberresektion ist assoziiert mit erhöhter postoperativer Komplikationen und längere Krankenhausverweildauer [449, 451].

Mangelernährung sollte anhand der GLIM Criteria diagnostiziert werden [452]. In der aktuellen ESPEN Leitlinie „klinische Ernährung bei Lebererkrankungen“ wird zur Bestimmung der Mangelernährung der Nutritional Risk Score (NRS 2002) oder Minimal Nutrition Assessment (MUST) oder The Royal Free Hospital Nutrition Prioritizing Tool (RFH-NPT) empfohlen. Sarkopenie bei Patienten mit HCC ist mit schlechter Therapieverträglichkeit sowie erhöhter Mortalität assoziiert [453–457]. Geringe Handkraftstärke und niedriger Phasenwinkel alpha (gemessen mit der Body Impedance Analyse) können Auskunft über ein erhöhtes Mortalitätsrisiko geben [458]. Da in den meisten Fällen das HCC in einer zirrhotischen Leber vorliegt, können bei Sarkopenie Ernährungsmaßnahmen wie ausreichende Energie und Eiweißzufuhr sowie Bewegung in Analogie zu dem Empfehlungen für Leberzirrhose gegeben werden [458]. Patienten mit einem HCC oder CCA und Mangelernährung sollten eine prozessorientierte Ernährungsberatung von qualifizierten Ernährungsfachkräften erhalten, ggf. Einsatz von enteraler / parenteraler Ernährung [450].

3.6.2 Palliativmedizinische Behandlung beim HCC/CCA

Palliativversorgung ist definiert als ein Ansatz zur Verbesserung der Lebensqualität von Patienten und ihren Familien, die mit Problemen konfrontiert sind, welche mit einer lebensbedrohlichen Erkrankung einhergehen. Dies geschieht durch Vorbeugen und Lindern von Leiden durch frühzeitige Erkennung, sorgfältige Einschätzung und Behandlung von Schmerzen sowie anderen Problemen körperlicher, psychosozialer und spiritueller Art.

Beim Leberzellkarzinom und Gallengangskarzinom sollten hier vor allem die Empfehlungen zum Thema Pruritus, Inappetenz, Übelkeit und Schmerzen Beachtung finden.

An dieser Stelle sei auf die allgemeinen Empfehlungen hingewiesen, wie sie in der „Erweiterten S3-Leitlinie Palliativmedizin für Patienten mit einer nicht heilbaren Krebserkrankung“ (AWMF-Registernummer: 128/001OL) ausführlich beschrieben werden und im September 2020 veröffentlicht wurden. (<https://www.leitlinienprogramm-onkologie.de/leitlinien/palliativmedizin/>).

Dort finden sich auch wichtige Empfehlungen zu Versorgungsstrukturen in der Palliativmedizin, inklusive eines Behandlungspfades für Patienten und Angehörige, da den Angehörigen bei der Betreuung dieser Patientengruppe eine wichtige Rolle zukommt.

3.6.3 Integration von Palliativversorgung

Eine Palliativversorgung kann nur bei rechtzeitiger Einbeziehung in den Behandlungsverlauf von Patienten besonders wirksam sein. Es gelten daher auch hier die allgemeinen Empfehlungen für die Integration von Palliativversorgung, gemäß der o. g. S3-Leitlinie.

3.89	Konsensbasierte Empfehlung	geprüft 2023
EK	Alle Patienten mit einer Krebserkrankung sollen unabhängig vom Krankheitsstadium Zugang zu Informationen über Palliativversorgung (z. B. durch Auslage von Flyern) haben.	
	Starker Konsens	
3.90	Evidenzbasierte Empfehlung	geprüft 2023
Empfehlungsgrad A	Allen Patienten soll nach der Diagnose einer nicht-heilbaren Krebserkrankung eine Palliativversorgung angeboten werden, unabhängig davon, ob eine tumorspezifische Therapie durchgeführt wird.	
Level of Evidence 1	[459–467] 1: Leitlinienadaptation S3-Leitlinie Palliativmedizin Langversion 2.2.-September 2020	
	Konsens	

3.6.3.1 Zeitpunkt der Integration von Palliativversorgung beim HCC/CCA

3.91	Konsensbasierte Empfehlung	geprüft 2023
EK	Allen Patienten mit einem HCC im Stadium BCLC D sollte aktiv eine Palliativversorgung angeboten werden.	
	Starker Konsens	
3.92	Konsensbasierte Empfehlung	geprüft 2023
EK	Allen Patienten mit einem Cholangiokarzinom im Stadium IV nach UICC-Klassifikation soll eine Palliativversorgung angeboten werden.	
	Starker Konsens	

Die Surprise-Question: „Würde ich mich wundern, wenn der Patient in den nächsten 12 Monaten verstirbt“ ist ein Screening-Tool zur Identifikation von Patienten mit einem palliativmedizinischen Versorgungsbedarf. Beantwortet man diese Frage mit „Nein“, sollte man über eine palliativmedizinische Erstvorstellung nachdenken [468–471]. Die Beantwortung dieser Frage und die Einschätzung der Prognose sind bei der großen Auswahl neuer Therapiemöglichkeiten nicht immer einfach.

Minimalstandard sollte jedoch sein, in Anlehnung an die Leitlinie der „European Association for the Study of the Liver“, dass allen Patienten ab einem Stadium D nach BCLC, aktiv eine Palliativversorgung angeboten wird [2]. Beim Cholangiokarzinom, sollten Patienten ab einem Stadium IV nach UICC (Union for International Cancer Control) eine palliativmedizinische Vorstellung angeboten werden.

3.6.4 Palliative Symptomkontrolle bei Patienten mit HCC/CCA

Allgemeine Symptomkontrolle

Für die palliative Symptomkontrolle verweisen wir hier auf die aktuellen Empfehlungen der „Erweiterten S3-Leitlinie Palliativmedizin für Patienten mit einer nicht heilbaren Krebserkrankung“ (AWMF-Registernummer: 128/001OL). Nur auf die Behandlung des Pruritus, als häufiges und belastendes Symptom, wird hier gesondert und gezielt eingegangen.

Pruritus

3.93	Konsensbasierte Empfehlung	geprüft 2023
EK	Der Pruritus sollte analog der AWMF-S2k-Leitlinie Pruritus behandelt werden.	
	Starker Konsens	

Pruritus ist ein häufiges Symptom beim fortgeschrittenen HCC und CCA. Dabei ist der Pruritus wahrscheinlich nicht alleine als Begleiterscheinung des Ikterus infolge einer mechanischen Cholestase oder eines Leberzellerfalls zu werten, sondern kann unabhängig davon auch Teil des paraneoplastischen Syndroms bei malignen Grunderkrankungen sein [472]. Dabei können die interindividuelle Wahrnehmung und Beeinträchtigung von Pruritus stark variieren. Eine zirkadiane Rhythmik mit Verschlimmerung am späten Nachmittag bis in die Nacht ist häufig. Im Einzelfall kann Pruritus die Lebensqualität derart beeinträchtigen, dass Depression und Suizidalität die Folgen sind. Die Quantifizierung des Schweregrades von Pruritus zu wissenschaftlichen Zwecken erfolgt indirekt durch Messung der Kratzaktivität. Therapiestudien zur Behandlung des Pruritus beim Hepatozellulären Karzinom liegen nicht vor. Die hier aufgeführten Daten beziehen sich auf chronische, nichtmaligne Lebererkrankungen [473, 474]. Bezüglich der medikamentösen Behandlung des Pruritus ist die Studienlage begrenzt. Rifampicin in einer Dosierung von 300–600 mg/d bzw. 10 mg/kg KG/d oral [475, 476], Naltrexon 25–50 mg/d oral [477], oder Cholestyramin 10–15 mg/kg KG/d oral zeigten in mehreren Studien Wirksamkeit. Die Wirksamkeit von Naloxon 0,2 µg/kg KG/min intravenös [478], und des Serotonin Reuptake Inhibitors Sertralin 75–100 mg/d [479], konnten in jeweils einer randomisierten Studie gezeigt werden. Die Studienlage für Ursodesoxycholsäure bezüglich der Verbesserung des Pruritus ist nicht überzeugend. Während Ursodesoxycholsäure bei der PBC und der PSC in dieser Hinsicht nicht wirksam ist [480, 481], führt es bei Frauen mit intrahepatischer Schwangerschaftscholestase zu einer Besserung [482]. Die Ergebnisse zu Ondansetron sind widersprüchlich. Einzelfallbeschreibungen oder Fallserien gibt es für Propofol intravenös, Lidocain intravenös, Dronabidol oral, Butorphanol nasal sowie Phenobarbital oral.

Nichtmedikamentöse Behandlungsversuche umfassen die Phototherapie, Plasmapherese- und separation, die extracorporeale Albumin-Dialyse (MARS), nasobiliäre Sonden zur Ableitung und topische Behandlungen, z. B. mit Lokalanästhetika oder Glucocorticoiden. Empfehlungen zur Behandlung des Pruritus finden sich zusammengefasst in der aktuellen AWMF-S2k-Leitlinie (<http://www.awmf.org/leitlinien/detail/II/013-048.html>).

3.6.5 Rehabilitation, Sport- und Bewegungstherapie

3.94	Konsensbasierte Empfehlung	geprüft 2023
EK	Patienten mit HCC/CCA sollten zu körperlichen Aktivitäten und/oder Bewegungstherapie motiviert werden.	
	Starker Konsens	

Es gibt keine spezifischen Studien zu Patienten mit HCC und dieser Fragestellung. In einer kleinen Studie mit 20 Patienten vor und nach orthotoper Lebertransplantation wird die aerobe Kapazität von Patienten mit chronischen Lebererkrankungen untersucht [483]. Die verminderte Sauerstoffkapazität wird als ein prognostischer Faktor angesehen und korreliert mit der Mortalität nach Lebertransplantation [484, 485]. Es besteht ein Zusammenhang

zwischen dem Peak-Flow und dem Stadium der Lebererkrankung [483, 484]. Ein spezielles Rehabilitationsprogramm für diese Patienten wird vorgeschlagen [485]. Um die Muskelmasse der Patienten mit chronischen Lebererkrankungen und HCC zu erhalten, sollten ein leichtes Ausdauer- und ein spezielles Muskelaufbautraining empfohlen werden.

3.95	Konsensbasierte Empfehlung	geprüft 2023
EK	Der Nutzen einer Anschlussheilbehandlung und von Rehabilitationsmaßnahmen (hinsichtlich Lebensqualität, Leistungsfähigkeit, krankheitsfreiem Überleben, Gesamtüberleben) ist für das HCC/CCA nicht ausreichend evaluiert. Dennoch sollte den Patienten, die die Voraussetzungen erfüllen, eine AHB oder Rehabilitation angeboten werden.	
	Starker Konsens	
3.96	Konsensbasierte Empfehlung	geprüft 2023
EK	Die rehabilitative Therapie soll medizinische, pflegerische, aufklärende, trainierende und psychosoziale Maßnahmen umfassen, die dem individuellen Rehabilitationsbedarf angepasst werden.	
	Starker Konsens	

Patienten mit chronischen Lebererkrankungen im fortgeschrittenen Stadium leiden unter Fatigue, welche auch bei der Mehrheit der Patienten nach einer Lebertransplantation bestehen bleibt [485, 486]. Dabei verspüren die Patienten weniger eine psychovegetative Erschöpfung, sondern vermehrt eine körperlich eingeschränkte Leistungsfähigkeit [486]. Daher sollte ein spezielles Rehabilitationsprogramm zur Verbesserung der kardiorespiratorischen Leistungsfähigkeit angeboten werden [485, 487]. Auftrag der Rehabilitation ist die möglichst weitgehende Beseitigung – zumindest aber Kompensation – tumor- oder therapiebedingter Folgen sowie die Hilfestellung bei der Akzeptanz verbleibender Behinderungen mit dem Ziel einer selbstbestimmten Teilhabe am gesellschaftlichen Leben.

Zum Stellenwert rehabilitativer Maßnahmen bei Patienten mit hepatozellulärem oder biliären Karzinom liegt keine auswertbare Literatur vor. Für die rehabilitative Maßnahme sind ausgewiesene Reha-Zentren bzw. Kliniken mit gastrointestinaler und onkologischer Expertise zu bevorzugen, die den Standards des Qualitätssicherungsverfahrens der Deutschen Rentenversicherung entsprechen. Ziel jeder Rehabilitation sind Sicherheit und erforderlichenfalls Verbesserung der Lebensqualität des Betroffenen, wobei die Notwendigkeit dieser Maßnahmen individuell einzuschätzen ist.

Rehabilitation ist vom Gesetzgeber als sozialer Anspruch definiert (SGB I, § 19). Art und Umfang der erforderlichen Leistungen werden im SGB I (§ 29), SGB V (Krankenversicherung), SGB VI (Rentenversicherung), SGB III (Arbeitsförderung), ferner im RehaAngIG und im SGB IX konkretisiert. Der Rehabilitationsbedarf nach Behandlung von hepatozellulären oder biliären Karzinomen ist äußerst variabel und im Wesentlichen abhängig von Art und

Ausmaß des operativen Vorgehens sowie der Therapiefolgen. Rehabilitationsverfahren sollten bei definiertem Rehabilitationsbedarf und individueller Rehabilitationsfähigkeit möglichst im Anschluss an die Primärtherapie stattfinden. Daten, die die Wertigkeit von Rehabilitationsverfahren ausreichend belegen, existieren nicht.

Eine psychosoziale Beratung und gegebenenfalls Betreuung ist wünschenswert bei Problemen der psychischen Verarbeitung des Tumorleidens, bei Therapiefolgen, bei sozialen Anpassungsstörungen sowie bei der beruflichen Wiedereingliederung [466, 488]. Kontakte mit erfahrenen Gleichbetroffenen können gerade bei der psychischen Verarbeitung oder der Anpassung an eine veränderte Lebenssituation die wesentliche Hilfe für einen Neubetroffenen darstellen. Gleichbetroffene können durch ihr eigenes Beispiel sowie ihre Erfahrungen im Alltagsleben mit Krankheit und Behinderung glaubwürdig vermitteln, dass eine hohe Lebensqualität auch dann möglich ist. Deswegen sollten Kontaktaufnahmen oder Vermittlung zu Selbsthilfeorganisationen erfolgen. Hier sei auf die parallel entstehende Patientenleitlinie verwiesen sowie auf die Homepages der an der Leitlinie beteiligten Patientenvertreter (<http://www.lebertransplantation.eu>, www.deutsche-leberstiftung.de/ und www.leberhilfe.org/).

3.6.6 Psychoonkologie

Zur psychoonkologischen Versorgung liegt ebenfalls eine S3-Leitlinie des Leitlinienprogramms Onkologie vor, die auch für Patienten mit HCC/CCA gültig ist: <https://www.leitlinienprogramm-onkologie.de/leitlinien/psychoonkologie/>.

3.97	Konsensbasierte Empfehlung	geprüft 2023
EK	Die Erfassung der psychischen Belastung sowie die psychoonkologische Behandlung sollten, wie in der S3-Querschnittsleitlinie Psychoonkologie beschrieben, erfolgen.	
	Starker Konsens	

Patienten mit HCC beschrieben eine schlechtere gesundheitsbezogene Lebensqualität im Vergleich zur Allgemeinbevölkerung [489]. Schmerzen, Fatigue, Übelkeit und Leistungsfähigkeit waren mit der schlechteren gesundheitsbezogenen Lebensqualität assoziiert [490]. Es ist wichtig zu bemerken, dass die gesundheitsbezogene Lebensqualität sich mit zunehmendem TNM-Stadium weiter verschlechterte [491]. Darüber hinaus zeigten Patienten mit HCC eine höhere Prävalenz von depressiven Symptomen [492], und Ängstlichkeit [493], im Vergleich zur Allgemeinbevölkerung, wobei die Depressivität zu Schlafstörungen und Fatigue beitrug [494]. Nicht zuletzt hatten die Patienten mit einer fortgeschrittenen HCC-Erkrankung bei Diagnosestellung ein höheres Risiko für einen Suizid während des ersten Jahres nach Diagnosestellung [495].

Wie erwartet, führten die Chirurgie [496], Interventionen wie Chemoembolisation [497], und Radiotherapie [490], zu einer Verbesserung der gesundheitsbezogenen Lebensqualität bei Patienten mit HCC:

Patienten mit HCC berichteten häufig von einer mangelnden Information [498], was auf die Wichtigkeit der Psychoedukation in der Supportivtherapie des HCC hinweist. Dies sollte frühzeitig angeboten werden [498]. Darüber hinaus sollten Ängstlichkeit und Depressivität frühzeitig erhoben und ein psychoonkologisches Behandlungsangebot zeitnah erfolgen, da sich Ängstlichkeit und Depressivität maßgeblich auf das Behandlungsergebnis über einen längeren Zeitraum – mehrere Jahre – auswirken, was mit dem „Functional Assessment of Cancer Therapy- Hepatobiliary“ (FACT-H) erhoben wurde [493]. Die psychoonkologische Behandlung verbesserte nicht nur Depressivität, Ängstlichkeit und gesundheitsbezogene Lebensqualität [492], sondern auch Nebenwirkungen der Tumorthherapie sowie krankheitsassoziierte Symptome wie Schmerzen [499], im Vergleich zur Kontrollgruppe welche keine psychoonkologische Behandlung erhielt.

3.6.6.1 Patientenzentrierte Kommunikation, Information und Aufklärung

3.98	Konsensbasierte Empfehlung	geprüft 2023
EK	Die Kommunikation mit Patienten mit HCC/CCA und ihren Angehörigen soll wiederholt in allen Phasen der Erkrankung und durch alle behandelnden Berufsgruppen patientenzentriert erfolgen und soll sich an deren individuellen Anliegen, Bedürfnissen und Präferenzen orientieren, welche Information, Aufklärung und Beteiligung an Entscheidungen betreffen.	
	Starker Konsens	

Befragungen von Krebspatienten ergeben übereinstimmend Defizite hinsichtlich ihrer Bedürfnisse nach Information; diese zählen zu den wichtigsten und häufigsten „unmet needs“ von Krebspatienten aller Diagnosen und Krankheitsstadien [500, 501]. Studien belegen günstige Auswirkungen angemessener Aufklärung und Informationsvermittlung hinsichtlich Krankheitsverarbeitung, besserem psychischen Befinden und höherer Lebensqualität [502–505]. Professionelle kommunikative Kompetenz von Ärzten gewährleistet, dass Informationen im gesamten Krankheits- und Behandlungsverlauf angemessen, orientiert am jeweiligen Bedürfnis und auf eine für Patienten verständliche Weise vermittelt werden [505–507]. Patienten sollten ermutigt werden, dem Arzt mitzuteilen, welche Informationen aktuell für sie wichtig sind, wie umfassend und wie detailliert diese sein sollen. Ebenso ist ihre individuelle Präferenz hinsichtlich geteilter Entscheidungsfindung (z. B. zur Tumorbehandlung) zu klären und zu berücksichtigen [508, 509]. Behandlungsoptionen und mögliche Alternativen sollen klar und verständlich vermittelt werden, mit realistischen Informationen zur Wirksamkeit und zu potenziell nachteiligen Auswirkungen auf verschiedene Lebensbereiche; dies trifft bei Patienten mit HCC im Besonderen für die adäquate Vorbereitung auf eine Lebertransplantation zu [510–512]. Angehörige und weitere Bezugspersonen sollen, wann immer möglich, einbezogen werden. Die Präferenzen hinsichtlich patientenzentrierter Kommunikation (PZK) variieren [513], bei Tumorpatienten und können sich im zeitlichen Verlauf verändern. Besonders bei ungünst-

iger Prognose oder in fortgeschrittenen Krankheitsphasen bevorzugten Tumorpatienten eine patientenzentrierte Haltung ihrer Ärzte in Form von Verständnis, Empathie und Unterstützung [514–516]. Patienten, die ihren Arzt als „empathisch“ und „aufmerksam“ empfanden, waren nach der Konsultation zufriedener, psychisch weniger belastet und hatten eine höhere Selbstwirksamkeit [514, 517, 518]. Diese individuellen Anliegen, Bedürfnisse und Präferenzen sollen wiederholt im Krankheitsverlauf, insbesondere in kritischen Krankheitsphasen (Diagnose, Rezidiv/Progression) erfragt werden.

4 Qualitätsindikatoren

Die Qualitätsindikatoren wurden auf der Grundlage der Langversion 2.01 Juni 2021 erstellt und bei dieser Version nicht verändert.

Qualitätsindikatoren sind Messgrößen, deren Erhebung der Beurteilung der Qualität der zugrunde liegenden Strukturen, Prozesse bzw. Ergebnisse dient. Qualitätsindikatoren sind ein wichtiges Instrument des Qualitätsmanagements. Ziel ihres Einsatzes ist die stetige Verbesserung der Versorgung, indem die Ergebnisse der Versorgung dargestellt, kritisch reflektiert und wenn nötig

verbessert werden. Die vorliegende Auswahl von Qualitätsindikatoren wurde gemäß der Methodik des Leitlinienprogramms Onkologie erstellt [783]. Für den Ableitungsprozess konstituierte sich eine „Arbeitsgruppe Qualitätsindikatoren“ (AG QI). Diese erstellte das finale Set der Qualitätsindikatoren auf Grundlage der bereits bestehenden Qualitätsindikatoren der Leitlinie HCC 2013, der neuen starken Empfehlungen („soll“) der aktualisierten Leitlinie HCC/CCA, der Ergebnisse der bestehenden Qualitätsindikatoren aus den zertifizierten Leberkrebszentren (nur HCC) der Deutschen Krebsgesellschaft sowie der Ergebnisse der Recherche nach bestehenden nationalen und internationalen Qualitätsindikatoren. Die genaue Vorgehensweise und die Zusammensetzung der AG QI sind im Leitlinienreport dargelegt.

Nach zwei Online-Sitzungen dieser AG wurden drei neue Qualitätsindikatoren (QI) angenommen, wobei zwei (QI 8 und 9) das bestehende Set ergänzen und ein QI (Typisierung CCA nach WHO-Klassifikation) den bestehenden QI 1 ergänzt. Zwei QI aus dem vorbestehenden Set (QI 3 Ausbreitungsdiagnostik, QI 5 Nachsorge nach kurativem Verfahren) wurden gestrichen (► **Tab. 10**).

► **Tab. 10** Qualitätsindikatoren.

Qualitätsindikator	Referenz-Empfehlung	Evidenzgrundlage/weitere Informationen
QI 9 entsprechend Langversion – Inhalt Befundberichte CCA (neu 2020)		
<p>Zähler Patienten des Nenners, bei denen ein histopathologischer Befundbericht mit folgenden Angaben vorliegt: • Staging (TNM-Klassifikation) • Typing (WHO-Klassifikation) • Grading • Resektionsrand (R-Klassifikation) • Bei intrahepatischen Cholangiokarzinomen (C22.1): Status der nicht-tumorösen Leber</p> <p>Nenner Alle Patienten mit CCA und Resektion oder Explantation</p>	<p>Empfehlung 4.9 Die Bearbeitung und Befundung eines Resektats soll die Ausdehnung des Tumors (Staging) gemäß der aktuellen TNM-Klassifikation, seinen Typ (Typing) und Differenzierungsgrad (Grading) und den Status des Resektatrandes (R-Klassifikation) sowie bei intrahepatischen Cholangiokarzinomen den Status der nichttumorösen Leber ermitteln. Bei Präparaten mit prä-malignen Läsionen soll durch genaue Aufarbeitung ein möglicher Übergang in ein invasives Karzinom abgeklärt werden.</p>	<p>EK **Qualitätsziel:** Möglichst häufig vollständige Befundberichte</p>

5 Anhang

5.1 Literaturübersichten

5.1.1 Kapitel 3.4. Operative und Interventionelle Therapie der biliären Karzinome

► **Tab. 11** Übersicht über Literatur zur präoperativen biliären Drainage (PBD).

Autor	Design	Methode	Ergebnis
Coelen 2018 [677]	Randomisiert, multizentrisch	ERCP vs. PTCD für die voraussichtlich verbleibende Leberseite bei geplanter Hemihepatektomie	Höhere Mortalität in der PTBD Gruppe (41 % von 27 Patienten) als in endoskopischer BD Gruppe (11 % von 27 Patienten) mit einem relativen Risiko von 3,7 (p = 0,03).
Celotti 2017 [840]	Metaanalyse	PBD vs. keine PBD	Gleiche Mortalität, erhöhte Morbidität bei PBD
Ba 2020 [678]	Retrospektiv	PTCD vs ERCP	ERCP-Gruppe hatte im Vergleich zur PTBD-Gruppe eine höhere Inzidenz einer postprozeduralen Cholangitis (37 [37,37 %] vs. 18 [22,22 %], p = 0,028) und Pankreatitis (17 [17,17 %] vs. 2 [2,47 %], P = 0,001); diese Gruppe benötigte häufiger eine salvaged biliary drainage (18 [18,18 %] vs. 5 [6,17 %], P = 0,029), und erzeugten höhere Kosten (P < 0,05)
Ramanathan 2018 [841]	Retrospektiv	ERCP	Mehr postoperative Komplikationen bei PBD
Cai 2017 [842]	Retrospektiv, single-center		PBD empfohlen, falls Bilirubin > 12,4 mg/dL
Farges 2013 [843]	Retrospektiv, multi-center	ERCP	Erniedrigte postoperative Mortalität im Falle einer PBD, falls Hemihepatektomie rechts erfolgt ist
Xiong 2013 [844]	Retrospektiv, single-center		
Wang2019 [845],	Retrospektiv	„seeding metastasis“: ERCP vs. PTCD	ERCP besser als PTCD in Bezug auf Metastasen-aussaat bei (10,5 % vs. 22,0 %, OR = 0,35, 95 % CI: 0,23; 0,53)
Wronka 2019 [674]	Retrospektiv, single-center	PBD vs. keine PBD	Erhöhte postop. Mortalität bei Bili > 6,2; erhöhte Morbidität bei Bili > 2,5 mg/dl
Kishi 2016 [846]	Retrospektiv		
Nakai 2018 [680]	Retrospektiv	Nasobiliäre Sonde vs. Plastikstent transpapillär	Vergleichbar
Komaya 2017 [681]	Retrospektiv	PTCD vs. endoskopische Drainage	Das OS ist bei der PTBD signifikant niedriger als in der endoskopischen Drainage-Gruppe (37,0 % vs 44,3 % at 5 years, p = 0,019). Die PTBD stellte einen Risikofaktor für Stichkanal-metastasen (p = 0,005).
Kim 2015 [682]	Retrospektiv	PTCD vs. endoskopische Drainage	Höhere Morbidität nach PTCD; In 2 von 62 Fällen Tumorzellverschleppung (seeding metastasis) nach PTCD.

PTBD = perkutane transhepatische biliäre Drainage, PBD = (präoperative) biliäre Drainage

► **Tab. 12** Übersicht über Literatur zur biliären Drainage (BD) bei Cholangiokarzinom.

Autor	Design	Methode	Ergebnis
Abraham 2002 [686]	Retrospektiv		„Quality of Life“ bei Hyperbilirubinämie schlechter und durch erfolgreiche Drainage zu verbessern
Paik 2009 [687]	Retrospektiv	PTCD vs. ERCP	Überleben nach erfolgreicher Drainage besser als keine Drainage
Smith 1994 [691]	RCT	Distaler maligner Gallenwegsverschluss: Chirurgie/bilio-dig. Anastomose vs. Endoskopische Drainage	Endoskopie mit weniger (frühen) Komplikationen
Speer 1987 [692]	RCT	Palliative Drainage, PTCD vs. ERCP	PLASTIKUNI-lateral Ikterus behoben 81 % 61 % p = 0,017 30-d Mortalität 15 % 33 % p = 0,016
De Palma 2001 [702]	RCT	Uni- vs. bi-lateral	<ul style="list-style-type: none"> Unilateral kanngenügen! Hinweis auf Cholangitis durch Intervention
Saluja 2008 [688]	RCT	PTCD vs. ERCP bei hilär einwachsendem Gallenblasenkarzinom	<ul style="list-style-type: none"> PTCD erfolgreicher, PTCD mit weniger Cholangitis
Sangchan 2012 [847]		SEMS vs. PLASTIK	<ul style="list-style-type: none"> SEMS bessere primäre Drainage Aber: Plastik: 66 % 7Fr
Cheng 2002 [705]	Retrospektiv	SEMS vs. Plastik vs. PTCD	SEMS, Bihilär, 69 % ohne erneute Intervention
Lee 2019 [694]	RANDOMISIERTE STUDIE	Malignant hilar stricture: side-by-side vs. stent in stent SEMS	Similar Efficacy
Uberoi 2012 [690]	Retrospektiv	Registerstudie Großbritannien	Krankenhausmortalität 19,8 % bei maligner Stenose
Paik 2018 [696]	RCT	EUS vs. ERCP bei distalem biliären Verschluss	Ebenbürtig
Bang 2018 [697]	RCT	EUS vs. ERCP bei distalem biliären Verschluss	Ebenbürtig

► **Tab. 13** Übersicht über Literatur zu intraduktalen, lokalablativen Verfahren (PBD).

Autor	Design	Methode	Ergebnis
Ortner 2003 [712]	Randomisiert	PDT+ Stent vs Stent	Überlebensvorteil PDT
Zoepf 2001 [711]	Kohortenstudie	PDT mit 5-ALA	nichteffektiv
Zoepf 2005 [713]	Randomisiert	PDT+ Stent vs. Stent	Überlebensvorteil PDT
Pereira 2018 [714]	Randomisiert	PDT+ Stent vs. Stent	Schlechteres Outcome bei Patienten mit lokal fortgeschrittenen und metastasierten perihilären Tumoren
Kahaleh 2008 [719]	Retrospektiv	PDT+ Stent vs. Stent	Überlebensvorteil PDT
Gonzalez-Carmona 2019 [715]	Retrospektiv	PDT + Ctx + Stent vs. Ctx + Stent	Überlebensvorteil PDT
Strand 2014 [717],	Retrospektiv	PDT vs. RFA	Überleben nach ERCP-geführter RFA und PDT ergab keinen signifikanten Unterschied bei Patienten mit einem irresektablen CCA.
Yang 2018 [303]	Randomisiert	RFA + stent vs. stent/Bismuth 1 + 2 perihiläres CCA	Überlebensvorteil RFA
Wentrup 2016 [716]	Retrospektiv	PDT+CTx vs. PDT alone	1-Jahres-Überlebensrate war signifikant höher in der PDT-CT-Gruppe verglichen mit der PDT alone Gruppe (88 % vs 58 %, p = 0,001).
Dolak 2017 [718]	Retrospektiv	PDT	PDT mit Polyhematoporphyrin war durchführbar und sicher
Tal 2014 [709]	Retrospektiv	Endoskopische RFA	Endoskopische RFA ist einfach und sicher. Hyperbilirubinämie war eine Nebenwirkung bei 3 Patienten. Größere Studienpopulationen sind notwendig zur weiteren Untersuchung der Sicherheit und Effizienz.

5.2 Übersicht der Änderungen zur Version von 2022

► **Tab. 14** Änderungen gegenüber der Version 3.0.

	Version 3.0		Version 4.0
		4.16	Konsensbasierte Empfehlung Bei unklaren Befunden in der Schnittbildgebung hinsichtlich der Tumorausbreitung präoperativ oder Rezidivverdacht kann ein FDG-PET/CT nach Empfehlung durch das interdisziplinäre Tumorboard durchgeführt werden.
4.42	Evidenzbasierte Empfehlung Als Systemtherapie soll in der Erstlinie die Kombination Gemcitabin und Cisplatin angeboten werden.	4.40	Evidenzbasierte Empfehlung Als Systemtherapie soll in der Erstlinie die Kombination Durvalumab , Gemcitabin und Cisplatin angeboten werden.
4.44	Konsensbasierte Empfehlung Bei Patienten mit ECOG 0–2 soll spätestens nach Versagen der Erstlinientherapie ein Test auf das Vorliegen einer Fibroblasten-Wachstumsfaktor-Rezeptor-2 (FGFR2) Fusion oder eines FGFR2-Rearrangements durchgeführt werden.		Diese Empfehlung wurde nicht mehr aufgeführt, da die Information bereits in einer anderen Empfehlung enthalten ist.
		4.44	Evidenzbasierte Empfehlung Immuntherapie-naive Patienten mit nicht resezierbarem oder metastasiertem biliärem Karzinom, welches eine hochfrequente Mikrosatelliten-Instabilität (MSI-H) oder eine Mismatch-Reparatur-Defizienz (dMMR) aufweist und Fortschreiten der Erkrankung während oder nach mindestens einer vorherigen Therapie, soll eine Therapie mit dem anti-PD-1 Antikörper Pembrolizumab angeboten werden.
		4.45	Evidenzbasierte Empfehlung Patienten mit lokal fortgeschrittenem oder metastasiertem Cholangiokarzinom mit einer IDH1 R132-Mutation, die zuvor mit mindestens einer Linie Systemtherapie behandelt worden sind, soll eine Therapie mit dem IDH1-Inhibitor Ivosidenib angeboten werden.
4.48	Konsensbasierte Empfehlung Nach Versagen mindestens einer vorherigen Therapielinie kann eine Irinotecan-haltige Therapie angeboten werden.	4.47	Evidenzbasierte Empfehlung Nach Versagen mindestens einer vorherigen Therapielinie kann eine Irinotecan-haltige Therapie angeboten werden.

6 Tabellenverzeichnis

► Tab. 1: Beteiligte Fachgesellschaften und Organisationen (alphabetisch)	e218
► Tab. 2: Arbeitsgruppen und deren Mitglieder	e219
► Tab. 3: Beteiligte Expert*innen	e219
► Tab. 4: Abkürzungsverzeichnis	e220
► Tab. 5: Schema der Evidenzgraduierung nach Oxford (Version 2011)	e224
► Tab. 6: Schema der Empfehlungsgraduierung	e225
► Tab. 7: Konsensstärke	e225
► Tab. 8: Typische Merkmale der CCA-Subtypen	e229
► Tab. 9: Molekulare Alterationen beim small duct iCCA	e231
► Tab. 10: Qualitätsindikatoren	e251
► Tab. 11: Übersicht über Literatur zur präoperativen biliären Drainage (PBD)	e252
► Tab. 12: Übersicht über Literatur zur biliären Drainage (BD) bei Cholangiokarzinom	e253
► Tab. 13: Übersicht über Literatur zu intraduktalen, lokalablativen Verfahren (PBD)	e253
► Tabelle 14: Änderungen gegenüber der Version 3.0	e254

7 Abbildungsverzeichnis

► Abb. 1: Diagnosealgorithmus eines Patienten mit einem Verdacht auf ein Cholangiokarzinom	e228
► Abb. 2: Sequenztherapie beim Cholangiokarzinom	e247

Interessenkonflikt

Die Übersicht über die Interessenskonflikte der Autorinnen und Autoren ist im Leitlinienreport veröffentlicht.

Literatur

- [1] Bruix J, Sherman M. Management of hepatocellular carcinoma: an update. *Hepatology* 2011; 53 (3): 1020–1022. <https://pubmed.ncbi.nlm.nih.gov/21374666/>
- [2] EASL Clinical Practice Guidelines. Management of hepatocellular carcinoma. *J Hepatol* 2018; 69: 182–236. <https://www.sciencedirect.com/science/article/pii/S0168827818302150>
- [3] Sangiovanni A, Prati GM, Fasani P et al. The natural history of compensated cirrhosis due to hepatitis C virus: A 17-year cohort study of 214 patients. *Hepatology* 2006; 43: 1303–1310. doi:10.1002/hep.21176

- [4] Ioannou GN, Splan MF, Weiss NS et al. Incidence and predictors of hepatocellular carcinoma in patients with cirrhosis. *Clin Gastroenterol Hepatol* 2007; 5: 938–45–945.e1–4
- [5] Kanwal F, Kramer JR, Asch SM et al. Long-Term Risk of Hepatocellular Carcinoma in HCV Patients Treated With Direct Acting Antiviral Agents. *Hepatology* 2020; 71: 44–55. doi:10.1002/hep.30823?download=true
- [6] Kanwal F, Kramer JR, Mapakshi S et al. Risk of Hepatocellular Cancer in Patients With Non-Alcoholic Fatty Liver Disease. *Gastroenterology* 2018; 155: 1828–1837.e2. <https://www.ncbi.nlm.nih.gov/pmc/articles/PMC6279617/pdf/nihms-1504451.pdf>
- [7] EASL-EASD-EASO. Clinical Practice Guidelines for the management of non-alcoholic fatty liver disease. *J Hepatol* 2016; 64: 1388–1402. <https://pubmed.ncbi.nlm.nih.gov/27062661/>
- [8] Frenette CT, Isaacson AJ, Bargellini I et al. A Practical Guideline for Hepatocellular Carcinoma Screening in Patients at Risk. *Mayo Clin Proc Innov Qual Outcomes* 2019; 3: 302–310. <https://www.ncbi.nlm.nih.gov/pmc/articles/PMC6713857/pdf/main.pdf>
- [9] Cucchetti A, Cescon M, Erroi V et al. Cost-effectiveness of liver cancer screening. *Best Pract Res Clin Gastroenterol* 2013; 27: 961–972
- [10] Brouwer WP, van der Meer AJP, Boonstra A et al. Prediction of long-term clinical outcome in a diverse chronic hepatitis B population: Role of the PAGE-B score. *J Viral Hepat* 2017; 24: 1023–1031. doi:10.1111/jvh.12727?download=true
- [11] Papatheodoridis G, Dalekos G, Sypsa V et al. PAGE-B predicts the risk of developing hepatocellular carcinoma in Caucasians with chronic hepatitis B on 5-year antiviral therapy. *J Hepatol* 2016; 64: 800–806. <https://www.sciencedirect.com/science/article/pii/S0168827815007953?via%3Dihub>
- [12] Papatheodoridis GV, Lampertico P, Manolakopoulos S et al. Incidence of hepatocellular carcinoma in chronic hepatitis B patients receiving nucleos(t)ide therapy: a systematic review. *J Hepatol* 2010; 53: 348–356
- [13] Yuen MF, Tanaka Y, Fong DY et al. Independent risk factors and predictive score for the development of hepatocellular carcinoma in chronic hepatitis B. *J Hepatol* 2009; 50: 80–88. <https://www.sciencedirect.com/science/article/pii/S0168827808005655?via%3Dihub>
- [14] Yang HI, Yuen MF, Chan HL et al. Risk estimation for hepatocellular carcinoma in chronic hepatitis B (REACH-B): development and validation of a predictive score. *Lancet Oncol* 2011; 12: 568–574. [https://www.thelancet.com/journals/lanonc/article/PIIS1470-2045\(11\)70077-8/fulltext](https://www.thelancet.com/journals/lanonc/article/PIIS1470-2045(11)70077-8/fulltext)
- [15] Wong VW, Chan SL, Mo F et al. Clinical scoring system to predict hepatocellular carcinoma in chronic hepatitis B carriers. *J Clin Oncol* 2010; 28: 1660–1665
- [16] Yip TC, Wong GL, Wong VW et al. Reassessing the accuracy of PAGE-B-related scores to predict hepatocellular carcinoma development in patients with chronic hepatitis B. *J Hepatol* 2020; 72: 847–854. <https://www.sciencedirect.com/science/article/abs/pii/S0168827819307172?via%3Dihub>
- [17] Marrero JA, Kulik LM, Sirlin CB et al. Diagnosis, Staging, and Management of Hepatocellular Carcinoma: 2018 Practice Guidance by the American Association for the Study of Liver Diseases. *Hepatology* 2018; 68: 723–750. doi:10.1002/hep.29913?download=true
- [18] Mittal S, El-Serag HB, Sada YH et al. Hepatocellular Carcinoma in the Absence of Cirrhosis in United States Veterans is Associated With Nonalcoholic Fatty Liver Disease. *Clin Gastroenterol Hepatol* 2016; 14: 124–131. <https://www.ncbi.nlm.nih.gov/pmc/articles/PMC4690789/pdf/nihms709433.pdf>
- [19] EASL-ALEH. Clinical Practice Guidelines: Non-invasive tests for evaluation of liver disease severity and prognosis. *J Hepatol* 2015; 63: 237–264
- [20] Thomas J, Kendall B, Dalais C et al. Hepatocellular and extrahepatic cancers in non-alcoholic fatty liver disease: A systematic review and meta-analysis. *Eur J Cancer* 2022; 173: 250–262. <https://pubmed.ncbi.nlm.nih.gov/35944373/>
- [21] Loosen S, Kostev K, Keitel V et al. An elevated FIB-4 score predicts liver cancer development: A longitudinal analysis from 29,999 patients with NAFLD. *J Hepatol* 2022; 76 (1): 247–248. <https://pubmed.ncbi.nlm.nih.gov/34520785/>
- [22] Castera L, Friedrich-Rust M, Loomba R. Noninvasive Assessment of Liver Disease in Patients With Nonalcoholic Fatty Liver Disease. *Gastroenterology* 2019; 156: 1264–1281. <https://www.ncbi.nlm.nih.gov/pmc/articles/PMC7505052/pdf/nihms-1567724.pdf>
- [23] Roeb E, Steffen HM, Bantel H et al. [S2k Guideline non-alcoholic fatty liver disease]. *Z Gastroenterol* 2015; 53: 668–723. doi:10.1055/s-0035-1553193
- [24] Roeb E, Geier A. Nonalcoholic steatohepatitis (NASH) – current treatment recommendations and future developments. *Z Gastroenterol* 2019; 57: 508–517. doi:10.1055/a-0784-8827
- [25] Angulo P, Hui JM, Marchesini G et al. The NAFLD fibrosis score: a noninvasive system that identifies liver fibrosis in patients with NAFLD. *Hepatology* 2007; 45: 846–854. doi:10.1002/hep.21496?download=true
- [26] Tanwar S, Trembling PM, Hogan BJ et al. Biomarkers of Hepatic Fibrosis in Chronic Hepatitis C: A Comparison of 10 Biomarkers Using 2 Different Assays for Hyaluronic Acid. *J Clin Gastroenterol* 2017; 51: 268–277. <https://www.ingentaconnect.com/content/wk/jcga/2017/00000051/00000003/art00015;jsessionid=4j79pxsus6e3.x-ic-live-03>
- [27] Kanwal F, Kramer J, Asch SM et al. Risk of Hepatocellular Cancer in HCV Patients Treated With Direct-Acting Antiviral Agents. *Gastroenterology* 2017; 153: 996–1005. <https://pubmed.ncbi.nlm.nih.gov/28642197/>
- [28] Masuzaki R, Tateishi R, Yoshida H et al. Prospective risk assessment for hepatocellular carcinoma development in patients with chronic hepatitis C by transient elastography. *Hepatology* 2009; 49: 1954–1961. doi:10.1002/hep.22870
- [29] El-Serag HB, Kanwal F, Richardson P et al. Risk of hepatocellular carcinoma after sustained virological response in Veterans with hepatitis C virus infection. *Hepatology* 2016; 64: 130–137. doi:10.1002/hep.28535?download=true
- [30] Ioannou GN, Beste LA, Green PK et al. Increased Risk for Hepatocellular Carcinoma Persists Up to 10 Years After HCV Eradication in Patients With Baseline Cirrhosis or High FIB-4 Scores. *Gastroenterology* 2019; 157: 1264–1278. <https://www.sciencedirect.com/science/article/abs/pii/S001650851941130X?via%3Dihub>
- [31] Omata M, Cheng AL, Kokudo N et al. Asia-Pacific clinical practice guidelines on the management of hepatocellular carcinoma: a 2017 update. *Hepatol Int* 2017; 11: 317–370. https://www.ncbi.nlm.nih.gov/pmc/articles/PMC5491694/pdf/12072_2017_Article_9799.pdf
- [32] Younes R, Bugianesi E. Should we undertake surveillance for HCC in patients with NAFLD? *J Hepatol* 2018; 68: 326–334. [https://www.journal-of-hepatology.eu/article/S0168-8278\(17\)32353-X/fulltext](https://www.journal-of-hepatology.eu/article/S0168-8278(17)32353-X/fulltext)
- [33] Simeone JC, Bae JP, Hoogwerf BJ et al. Clinical course of nonalcoholic fatty liver disease: an assessment of severity, progression, and outcomes. *Clin Epidemiol* 2017; 9: 679–688. <https://pubmed.ncbi.nlm.nih.gov/29276410/>
- [34] Fujiwara N, Friedman SL, Goossens N et al. Risk factors and prevention of hepatocellular carcinoma in the era of precision medicine. *J Hepatol* 2018; 68: 526–549. [https://www.journal-of-hepatology.eu/article/S0168-8278\(17\)32328-0/pdf](https://www.journal-of-hepatology.eu/article/S0168-8278(17)32328-0/pdf)
- [35] Gellert-Kristensen H, Richardson T, Davey Smith G et al. Combined Effect of PNPLA3, TM6SF2, and HSD17B13 Variants on Risk of Cirrhosis and Hepatocellular Carcinoma in the General Population. *Hepatology* 2020; 72 (3): 845–856. <https://pubmed.ncbi.nlm.nih.gov/32190914/>
- [36] Lithner F, Wetterberg L. Hepatocellular carcinoma in patients with acute intermittent porphyria. *Acta Med Scand* 1984; 215 (3): 271–274. <https://pubmed.ncbi.nlm.nih.gov/6328897/>
- [37] Baravelli C, Sandberg S, Aarsand A et al. Acute hepatic porphyria and cancer risk: a nationwide cohort study. *J Intern Med* 2017; 282 (3): 229–240. <https://pubmed.ncbi.nlm.nih.gov/28730628/>

- [38] Jang H, Yang H, Ko J et al. Development of Hepatocellular Carcinoma in Patients with Glycogen Storage Disease: a Single Center Retrospective Study. *J Korean Med Sci* 2020; 35 (1): e5. <https://pubmed.ncbi.nlm.nih.gov/31898434/>
- [39] Bianchi L. Glycogen storage disease I and hepatocellular tumours. *Eur J Pediatr* 1993; 152 (Suppl. 1): S63–S70. <https://pubmed.ncbi.nlm.nih.gov/8391447/>
- [40] de Fost M, Vom Dahl S, Weverling G et al. Increased incidence of cancer in adult Gaucher disease in Western Europe. *Blood Cells Mol Dis* 36 (1): 53–58. <https://pubmed.ncbi.nlm.nih.gov/16246599/>
- [41] Regenboog M, van Dussen L, Verheij J et al. Hepatocellular carcinoma in Gaucher disease: an international case series. *J Inherit Metab Dis* 2018; 41 (5): 819–827. <https://pubmed.ncbi.nlm.nih.gov/29423829/>
- [42] Bartlett D, Lloyd C, McKiernan P et al. Early nitisinone treatment reduces the need for liver transplantation in children with tyrosinaemia type 1 and improves post-transplant renal function. *J Inherit Metab Dis* 2014; 37 (5): 745–752. <https://pubmed.ncbi.nlm.nih.gov/24515874/>
- [43] Raffetti E, Fattovich G, Donato F. Incidence of hepatocellular carcinoma in untreated subjects with chronic hepatitis B: a systematic review and meta-analysis. *Liver Int* 2016; 36: 1239–1251. doi:10.1111/liv.13142?download=true
- [44] Papatheodoridis GV, Chan HL, Hansen BE et al. Risk of hepatocellular carcinoma in chronic hepatitis B: assessment and modification with current antiviral therapy. *J Hepatol* 2015; 62: 956–967. <https://air.unimi.it/retrieve/handle/2434/437611/717191/1-s2.0-S0168827815000045-main.pdf>
- [45] Björkstöm K, Widman L, Hagström H. Risk of hepatic and extrahepatic cancer in NAFLD: A population-based cohort study. *Liver Int* 2022; 42 (4): 820–828. <https://pubmed.ncbi.nlm.nih.gov/35152526/>
- [46] Poon D, Anderson BO, Chen LT et al. Management of hepatocellular carcinoma in Asia: consensus statement from the Asian Oncology Summit 2009. *Lancet Oncol* 2009; 10: 1111–1118
- [47] Chang MH, Chen CJ, Lai MS et al. Universal hepatitis B vaccination in Taiwan and the incidence of hepatocellular carcinoma in children Taiwan Childhood Hepatoma Study Group. *N Engl J Med* 1997; 336: 1855–1859. doi:10.1056/NEJM199706263362602?articleTools=true
- [48] Indolfi G, Easterbrook P, Dusheiko G et al. Hepatitis B virus infection in children and adolescents. *Lancet Gastroenterol Hepatol* 2019; 4: 466–476. <https://www.sciencedirect.com/science/article/abs/pii/S2468125319300421?via%3Dihub>
- [49] Inoue M, Yoshimi I, Sobue T et al. Influence of coffee drinking on subsequent risk of hepatocellular carcinoma: a prospective study in Japan. *J Natl Cancer Inst* 2005; 97: 293–300. <https://pubmed.ncbi.nlm.nih.gov/15713964/>
- [50] Bravi F, Tavani A, Bosetti C et al. Coffee and the risk of hepatocellular carcinoma and chronic liver disease: a systematic review and meta-analysis of prospective studies. *Eur J Cancer Prev* 2017; 26: 368–377
- [51] Aleksandrova K, Bamia C, Drogan D et al. The association of coffee intake with liver cancer risk is mediated by biomarkers of inflammation and hepatocellular injury: data from the European Prospective Investigation into Cancer and Nutrition. *Am J Clin Nutr* 2015; 102: 1498–1508. <http://spiral.imperial.ac.uk/bitstream/10044/1/29882/11/Am%20%20Clin%20Nutr-2015-Aleksandrova-1498-508.pdf>
- [52] Setiawan VW, Wilkens LR, Lu SC et al. Association of coffee intake with reduced incidence of liver cancer and death from chronic liver disease in the US multiethnic cohort. *Gastroenterology* 2015; 148: 118–125. <https://pubmed.ncbi.nlm.nih.gov/25305507/>
- [53] Saab S, Mallam D, Cox GA et al. Impact of coffee on liver diseases: a systematic review. *Liver Int* 2014; 34: 495–504
- [54] Bhurwal A, Rattan P, Yoshitake S et al. Inverse Association of Coffee with Liver Cancer Development: An Updated Systematic Review and Meta-analysis. *J Gastrointest Liver Dis* 2020; 29: 421–428. <https://www.jgld.ro/jgld/index.php/jgld/article/download/805/1593>
- [55] Kennedy OJ, Roderick P, Buchanan R et al. Coffee, including caffeinated and decaffeinated coffee, and the risk of hepatocellular carcinoma: a systematic review and dose-response meta-analysis. *BMJ Open* 2017; 7: e013739. <https://www.ncbi.nlm.nih.gov/pmc/articles/PMC5730000/pdf/bmjopen-2016-013739.pdf>
- [56] Filippini T, Malavolti M, Borrelli F et al. Green tea (*Camellia sinensis*) for the prevention of cancer. *Cochrane Database Syst Rev* 2020; 3: Cd005004
- [57] Singh S, Fujii LL, Murad MH et al. Liver stiffness is associated with risk of decompensation, liver cancer, and death in patients with chronic liver diseases: a systematic review and meta-analysis. *Clin Gastroenterol Hepatol* 2013; 11: 1573–1584. <https://www.ncbi.nlm.nih.gov/pmc/articles/PMC3900882/pdf/nihms532555.pdf>
- [58] Tseng CH. Metformin and risk of hepatocellular carcinoma in patients with type 2 diabetes. *Liver Int* 2018; 38: 2018–2027
- [59] Cunha V, Cotrim HP, Rocha R et al. Metformin in the prevention of hepatocellular carcinoma in diabetic patients: A systematic review. *Ann Hepatol* 2020; 19: 232–237
- [60] Harris K, Smith L. Safety and efficacy of metformin in patients with type 2 diabetes mellitus and chronic hepatitis C. *Ann Pharmacother* 2013; 47: 1348–1352. doi:10.1177/1060028013503108
- [61] Inzucchi SE, Lipska KJ, Mayo H et al. Metformin in patients with type 2 diabetes and kidney disease: a systematic review. *Jama* 2014; 312: 2668–2675. <https://jamanetwork.com/journals/jama/articlepdf/2084896/jrv140019.pdf>
- [62] Zhang X, Harmsen W, Mettler T et al. Continuation of metformin use after a diagnosis of cirrhosis significantly improves survival of patients with diabetes. *Hepatology* 2014; 60 (6): 2008–2016. <https://pubmed.ncbi.nlm.nih.gov/24798175/>
- [63] Vandenbulcke H, Moreno C, Colle I et al. Alcohol intake increases the risk of HCC in hepatitis C virus-related compensated cirrhosis: A prospective study. *J Hepatol* 2016; 65: 543–551
- [64] Ascha MS, Hanouneh IA, Lopez R et al. The incidence and risk factors of hepatocellular carcinoma in patients with nonalcoholic steatohepatitis. *Hepatology* 2010; 51: 1972–1978. http://www.ncbi.nlm.nih.gov/entrez/query.fcgi?cmd=Retrieve&db=PubMed&dopt=Citation&list_uids=20209604
- [65] EASL Clinical Practice Guidelines. Management of alcohol-related liver disease. *J Hepatol* 2018; 69: 154–181
- [66] Wang ZY, Tao QF, Wang ZH et al. Antiviral therapy improves post-operative survival outcomes in patients with HBV-related hepatocellular carcinoma of less than 3 cm – A retrospective cohort study. *Am J Surg* 2020; 219: 717–725. <https://www.sciencedirect.com/science/article/abs/pii/S000296101831609X?via%3Dihub>
- [67] Jang JW, Yoo SH, Nam HC et al. Association of Prophylactic Anti-Hepatitis B Virus Therapy With Improved Long-term Survival in Patients With Hepatocellular Carcinoma Undergoing Transarterial Therapy. *Clin Infect Dis* 2020; 71: 546–555. <https://pubmed.ncbi.nlm.nih.gov/31504352/>
- [68] Yang Y, Wen F, Li J et al. A high baseline HBV load and antiviral therapy affect the survival of patients with advanced HBV-related HCC treated with sorafenib. *Liver Int* 2015; 35: 2147–2154
- [69] Cabibbo G, Celsa C, Calvaruso V et al. Direct-acting antivirals after successful treatment of early hepatocellular carcinoma improve survival in HCV-cirrhotic patients. *J Hepatol* 2019; 71: 265–273. <https://www.sciencedirect.com/science/article/abs/pii/S0168827819302211?via%3Dihub>
- [70] Dang H, Yeo YH, Yasuda S et al. Cure With Interferon-Free Direct-Acting Antiviral Is Associated With Increased Survival in Patients With Hepatitis C Virus-Related Hepatocellular Carcinoma From Both East and West. *Hepatology* 2020; 71: 1910–1922. doi:10.1002/hep.30988?download=true
- [71] Zhang BH, Yang BH, Tang ZY. Randomized controlled trial of screening for hepatocellular carcinoma. *J Cancer Res Clin Oncol* 2004; 130: 417–

422. <https://link.springer.com/content/pdf/10.1007%2Fs00432-004-0552-0.pdf>
- [72] Trevisani F, Santi V, Gramenzi A et al. Surveillance for early diagnosis of hepatocellular carcinoma: is it effective in intermediate/advanced cirrhosis? *Am J Gastroenterol* 2007; 102: 2448–2457
- [73] Trevisani F, Santi V, Gramenzi A et al. Surveillance for early diagnosis of hepatocellular carcinoma: is it effective in intermediate/advanced cirrhosis? *Am J Gastroenterol* 2007; 102: 2448–2457
- [74] Fan R, Papatheodoridis G, Sun J et al. aMAP risk score predicts hepatocellular carcinoma development in patients with chronic hepatitis. *J Hepatol* 2020; 73 (6): 1368–1378. <https://pubmed.ncbi.nlm.nih.gov/32707225/>
- [75] Johnson P, Innes H, Hughes D et al. Evaluation of the aMAP score for hepatocellular carcinoma surveillance: a realistic opportunity to risk stratify. *Br J Cancer* 2022; 127 (7): 1263–1269. <https://pubmed.ncbi.nlm.nih.gov/35798825/>
- [76] Pocha C, Dieperink E, McMaken KA et al. Surveillance for hepatocellular cancer with ultrasonography vs computed tomography – a randomised study. *Aliment Pharmacol Ther* 2013; 38: 303–312. doi:10.1111/apt.12370
- [77] Trinchet JC, Chaffaut C, Bourcier V et al. Ultrasonographic surveillance of hepatocellular carcinoma in cirrhosis: a randomized trial comparing 3- and 6-month periodicities. *Hepatology* 2011; 54: 1987–1997. doi:10.1002/hep.24545
- [78] Tzartzeva K, Obi J, Rich NE et al. Surveillance Imaging and Alpha Feto-protein for Early Detection of Hepatocellular Carcinoma in Patients With Cirrhosis: A Meta-analysis. *Gastroenterology* 2018; 154: 1706–1718. <https://www.ncbi.nlm.nih.gov/pmc/articles/PMC5927818/pdf/nihms940431.pdf>
- [79] Song BG, Sinn DH, Chi S et al. Additional role of liver stiffness measurement in stratifying residual hepatocellular carcinoma risk predicted by serum biomarkers in chronic hepatitis B patients under antiviral therapy. *Eur J Gastroenterol Hepatol* 2018; 30: 1447–1452
- [80] Singal AG, Pillai A, Tiro J. Early detection, curative treatment, and survival rates for hepatocellular carcinoma surveillance in patients with cirrhosis: a meta-analysis. *PLoS Med* 2014; 11: e1001624. <https://www.ncbi.nlm.nih.gov/pmc/articles/PMC3972088/pdf/pmed.1001624.pdf>
- [81] Feng H, Li B, Li Z et al. PIVKA-II serves as a potential biomarker that complements AFP for the diagnosis of hepatocellular carcinoma. *BMC Cancer* 2021; 21 (1): 401. <https://pubmed.ncbi.nlm.nih.gov/33849479/>
- [82] Ricco G, Cosma C, Bedogni G et al. Modeling the time-related fluctuations of AFP and PIVKA-II serum levels in patients with cirrhosis undergoing surveillance for hepatocellular carcinoma. *Cancer Biomark* 2020; 29 (2): 189–196. <https://pubmed.ncbi.nlm.nih.gov/32623383/>
- [83] Hemken P, Sokoll L, Yang X et al. Validation of a novel model for the early detection of hepatocellular carcinoma. *Clin Proteomics* 2019; 16: 2. <https://pubmed.ncbi.nlm.nih.gov/30675135/>
- [84] Xu F, Zhang L, He W et al. The Diagnostic Value of Serum PIVKA-II Alone or in Combination with AFP in Chinese Hepatocellular Carcinoma Patients. *Dis Markers* 2021; 2021: 8868370. <https://pubmed.ncbi.nlm.nih.gov/33628341/>
- [85] Poté N, Cauchy F, Albuquerque M et al. Performance of PIVKA-II for early hepatocellular carcinoma diagnosis and prediction of microvascular invasion. *J Hepatol* 2015; 62 (4): 848–854. <https://pubmed.ncbi.nlm.nih.gov/25450201/>
- [86] Loglio A, Iavarone M, Facchetti F et al. The combination of PIVKA-II and AFP improves the detection accuracy for HCC in HBV caucasian cirrhotics on long-term oral therapy. *Liver Int* 2020; 40 (8): 1987–1996. <https://pubmed.ncbi.nlm.nih.gov/32301212/>
- [87] Best J, Bechmann L, Sowa J et al. GALAD Score Detects Early Hepatocellular Carcinoma in an International Cohort of Patients With Nonalcoholic Steatohepatitis. *Clin Gastroenterol Hepatol* 2020; 18 (3): 728–735. <https://pubmed.ncbi.nlm.nih.gov/31712073/>
- [88] Yang J, Addissie B, Mara K et al. GALAD Score for Hepatocellular Carcinoma Detection in Comparison with Liver Ultrasound and Proposal of GALADUS Score. *Cancer Epidemiol Biomarkers Prev* 2019; 28 (3): 531–538. <https://pubmed.ncbi.nlm.nih.gov/30464023/>
- [89] Schotten C, Ostertag B, Sowa J et al. GALAD Score Detects Early-Stage Hepatocellular Carcinoma in a European Cohort of Chronic Hepatitis B and C Patients. *Pharmaceuticals (Basel)* 2021; 14 (8): <https://pubmed.ncbi.nlm.nih.gov/34451832/doi:10.3390/ph14080735>
- [90] Huang C, Fang M, Xiao X et al. Validation of the GALAD model for early diagnosis and monitoring of hepatocellular carcinoma in Chinese multicenter study. *Liver Int* 2022; 42 (1): 210–223. <https://pubmed.ncbi.nlm.nih.gov/34679250/>
- [91] Tayob N, Kanwal F, Alsarraj A et al. The Performance of AFP, AFP-3, DCP as Biomarkers for Detection of Hepatocellular Carcinoma (HCC): A Phase 3 Biomarker Study in the United States. *Clin Gastroenterol Hepatol* 2023; 21 (2): 415–423. <https://pubmed.ncbi.nlm.nih.gov/35124267/>
- [92] Singal A, Tayob N, Mehta A et al. GALAD demonstrates high sensitivity for HCC surveillance in a cohort of patients with cirrhosis. *Hepatology* 2022; 75 (3): 541–549. <https://pubmed.ncbi.nlm.nih.gov/34618932/>
- [93] Chan H, Vogel A, Berg T et al. Performance evaluation of the Elecsys PIVKA-II and Elecsys AFP assays for hepatocellular carcinoma diagnosis. *JGH Open* 2022; 6 (5): 292–300. <https://pubmed.ncbi.nlm.nih.gov/35601131/>
- [94] Chalasani N, Porter K, Bhattacharya A et al. Validation of a Novel Multi-target Blood Test Shows High Sensitivity to Detect Early Stage Hepatocellular Carcinoma. *Clin Gastroenterol Hepatol* 2022; 20 (1): 173–182. <https://pubmed.ncbi.nlm.nih.gov/34391922/>
- [95] Loomba R, Lim JK, Patton H et al. AGA Clinical Practice Update on Screening and Surveillance for Hepatocellular Carcinoma in Patients With Nonalcoholic Fatty Liver Disease: Expert Review. *Gastroenterology* 2020; 158: 1822–1830
- [96] Petrick JL, Thistle JE, Zeleniuch-Jacquotte A et al. Body Mass Index, Diabetes and Intrahepatic Cholangiocarcinoma Risk: The Liver Cancer Pooling Project and Meta-analysis. *Am J Gastroenterol* 2018; 113: 1494–1505. <https://www.ncbi.nlm.nih.gov/pmc/articles/PMC6521884/pdf/nihms-1027973.pdf>
- [97] Loomba R, Adams LA. Advances in non-invasive assessment of hepatic fibrosis. *Gut* 2020; 69: 1343–1352. <https://gut.bmj.com/content/69/7/1343.long>
- [98] Singh S, Allen AM, Wang Z et al. Fibrosis progression in nonalcoholic fatty liver vs nonalcoholic steatohepatitis: a systematic review and meta-analysis of paired-biopsy studies. *Clin Gastroenterol Hepatol* 2015; 13: 643–654.e1-9. <https://www.ncbi.nlm.nih.gov/pmc/articles/PMC4208976/pdf/nihms-604814.pdf>
- [99] Sterling RK, Lissen E, Clumeck N et al. Development of a simple noninvasive index to predict significant fibrosis in patients with HIV/HCV coinfection. *Hepatology* 2006; 43: 1317–1325
- [100] Taylor RS, Taylor RJ, Bayliss S et al. Association Between Fibrosis Stage and Outcomes of Patients With Nonalcoholic Fatty Liver Disease: A Systematic Review and Meta-Analysis. *Gastroenterology* 2020; 158: 1611–1625.e12
- [101] Rockey DC, Caldwell SH, Goodman ZD et al. Liver biopsy. *Hepatology* 2009; 49: 1017–1044. doi:10.1002/hep.22742?download=true
- [102] Silva MA, Hegab B, Hyde C et al. Needle track seeding following biopsy of liver lesions in the diagnosis of hepatocellular cancer: a systematic review and meta-analysis. *Gut* 2008; 57: 1592–1596. <https://gut.bmj.com/content/gutjnl/57/11/1592.full.pdf>
- [103] Müllhaupt B, Durand F, Roskams T et al. Is tumor biopsy necessary? *Liver Transpl* 2011; 17 (Suppl. 2): S14–S25. doi:10.1002/lt.22374?download=true

- [104] Fuks D, Cauchy F, Fusco G et al. Preoperative tumour biopsy does not affect the oncologic course of patients with transplantable HCC. *J Hepatol* 2014; 61: 589–593
- [105] Paradis VFM. Tumors of the liver and intrahepatic bile ducts. In: WHO Classification of Tumours Editorial Board WHO-Classification of Tumours (5th ed.) Digestive System Tumours. Lyon: International Agency for Research on Cancer; 2019: 215–264
- [106] Terminology of nodular hepatocellular lesions. *Hepatology* 1995; 22: 983–993. <https://www.sciencedirect.com/science/article/abs/pii/S0270913995903240?via%3Dihub>
- [107] Pathologic diagnosis of early hepatocellular carcinoma: a report of the international consensus group for hepatocellular neoplasia. *Hepatology* 2009; 49: 658–664. <https://aasldpubs.onlinelibrary.wiley.com/doi/pdfdirect/10.1002/hep.22709?download=true>
- [108] Burt AD, Alves V, Bedossa P et al. Data set for the reporting of intrahepatic cholangiocarcinoma, perihilar cholangiocarcinoma and hepatocellular carcinoma: recommendations from the International Collaboration on Cancer Reporting (ICCR). *Histopathology* 2018; 73: 369–385. doi:10.1111/his.13520?download=true
- [109] Edmondson HA, Steiner PE. Primary carcinoma of the liver A study of 100 cases among 48,900 necropsies. *Cancer* 1954; 7: 462–503. <https://acsjournals.onlinelibrary.wiley.com/doi/abs/10.1002/1097-0142%28195405%297%3A3%3C462%3A%3AAID-CNCR2820070308%3E3.0.CO%3B2-E>
- [110] Nzeako UC, Goodman ZD, Ishak KG. Comparison of tumor pathology with duration of survival of North American patients with hepatocellular carcinoma. *Cancer* 1995; 76: 579–588. <https://acsjournals.onlinelibrary.wiley.com/doi/pdfdirect/10.1002/1097-0142%2819950815%2976%3A4%3C579%3A%3AAID-CNCR2820760407%3E3.0.CO%3B2-D?download=true>
- [111] Di Tommaso L, Franchi G, Park YN et al. Diagnostic value of HSP70, glypican 3, and glutamine synthetase in hepatocellular nodules in cirrhosis. *Hepatology* 2007; 45: 725–734. doi:10.1002/hep.21531?download=true
- [112] Di Tommaso L, Destro A, Seok JY et al. The application of markers (HSP70 GPC3 and GS) in liver biopsies is useful for detection of hepatocellular carcinoma. *J Hepatol* 2009; 50: 746–754
- [113] Lee YJ, Lee JM, Lee JS et al. Hepatocellular carcinoma: diagnostic performance of multidetector CT and MR imaging—a systematic review and meta-analysis. *Radiology* 2015; 275: 97–109
- [114] Chen N, Motosugi U, Morisaka H et al. Added Value of a Gadoxetic Acid-enhanced Hepatocyte-phase Image to the LI-RADS System for Diagnosing Hepatocellular Carcinoma. *Magn Reson Med Sci* 2016; 15: 49–59. https://www.jstage.jst.go.jp/article/mrms/15/1/15_2014-0149/_pdf
- [115] Granito A, Galassi M, Piscaglia F et al. Impact of gadoxetic acid (Gd-EOB-DTPA)-enhanced magnetic resonance on the non-invasive diagnosis of small hepatocellular carcinoma: a prospective study. *Aliment Pharmacol Ther* 2013; 37: 355–363. doi:10.1111/apt.12166
- [116] Haradome H, Grazioli L, Tinti R et al. Additional value of gadoxetic acid-DTPA-enhanced hepatobiliary phase MR imaging in the diagnosis of early-stage hepatocellular carcinoma: comparison with dynamic triple-phase multidetector CT imaging. *J Magn Reson Imaging* 2011; 34: 69–78. doi:10.1002/jmri.22588
- [117] Inoue T, Kudo M, Komuta M et al. Assessment of Gd-EOB-DTPA-enhanced MRI for HCC and dysplastic nodules and comparison of detection sensitivity versus MDCT. *J Gastroenterol* 2012; 47: 1036–1047. <https://link.springer.com/content/pdf/10.1007%2Fs00535-012-0571-6.pdf>
- [118] Maiwald B, Lobsien D, Kahn T et al. Is 3-Tesla Gd-EOB-DTPA-enhanced MRI with diffusion-weighted imaging superior to 64-slice contrast-enhanced CT for the diagnosis of hepatocellular carcinoma? *PLoS One* 2014; 9: e111935. <https://www.ncbi.nlm.nih.gov/pmc/articles/PMC4223069/pdf/pone.0111935.pdf>
- [119] Park VY, Choi JY, Chung YE et al. Dynamic enhancement pattern of HCC smaller than 3 cm in diameter on gadoxetic acid-enhanced MRI: comparison with multiphase MDCT. *Liver Int* 2014; 34: 1593–1602. doi:10.1111/liv.12550
- [120] Sun HY, Lee JM, Shin CL et al. Gadoxetic acid-enhanced magnetic resonance imaging for differentiating small hepatocellular carcinomas (< or =2 cm in diameter) from arterial enhancing pseudolesions: special emphasis on hepatobiliary phase imaging. *Invest Radiol* 2010; 45: 96–103. <https://www.ncbi.nlm.nih.gov/pubmed/20057319>
- [121] Tsurusaki M, Sofue K, Isoda H et al. Comparison of gadoxetic acid-enhanced magnetic resonance imaging and contrast-enhanced computed tomography with histopathological examinations for the identification of hepatocellular carcinoma: a multicenter phase III study. *J Gastroenterol* 2016; 51: 71–79. <https://link.springer.com/content/pdf/10.1007%2Fs00535-015-1097-5.pdf>
- [122] Burrel M, Llovet JM, Ayuso C et al. MRI angiography is superior to helical CT for detection of HCC prior to liver transplantation: an explant correlation. *Hepatology* 2003; 38: 1034–1042. doi:10.1002/hep.1840380430
- [123] Di Martino M, De Filippis G, De Santis A et al. Hepatocellular carcinoma in cirrhotic patients: prospective comparison of US, CT and MR imaging. *Eur Radiol* 2013; 23: 887–896. <https://link.springer.com/content/pdf/10.1007%2Fs00330-012-2691-z.pdf>
- [124] Schellhaas B, Bernatik T, Bohle W et al. Contrast-Enhanced Ultrasound Algorithms (CEUS-LIRADS/ESCU LAP) for the Noninvasive Diagnosis of Hepatocellular Carcinoma – A Prospective Multicenter DEGUM Study. *Ultraschall in Med* 2021; 42 (2): e20. <https://pubmed.ncbi.nlm.nih.gov/32717752/>
- [125] Strobel D, Jung E, Ziesch M et al. Real-life assessment of standardized contrast-enhanced ultrasound (CEUS) and CEUS algorithms (CEUS LIRADS®/ESCU LAP) in hepatic nodules in cirrhotic patients—a prospective multicenter study. *Eur Radiol* 2021; 31 (10): 7614–7625. <https://pubmed.ncbi.nlm.nih.gov/33855588/>
- [126] Schellhaas B, Bernatik T, Dirks K et al. Contrast-Enhanced Ultrasound Patterns for the Non-invasive Diagnosis of Hepatocellular Carcinoma: A Prospective Multicenter Study in Histologically Proven Liver Lesions in a Real-Life Setting Demonstrating the Benefit of Extended Late Phase Observation. *Ultrasound Med Biol* 2021; 47 (11): 3170–3180. <https://pubmed.ncbi.nlm.nih.gov/34417066/>
- [127] Castilla-Lievre MA, Franco D, Gervais P et al. Diagnostic value of combining (1)(1)C-choline and (1)(8)F-FDG PET/CT in hepatocellular carcinoma. *Eur J Nucl Med Mol Imaging* 2016; 43: 852–859. <https://www.ncbi.nlm.nih.gov/pubmed/26577938>
- [128] Chotipanich C, Kunawudhi A, Promteangtrong C et al. Diagnosis of Hepatocellular Carcinoma Using C11 Choline PET/CT: Comparison with F18 FDG, ContrastEnhanced MRI and MDCT. *Asian Pac J Cancer Prev* 2016; 17: 3569–3573. <https://www.ncbi.nlm.nih.gov/pubmed/27510010>
- [129] Hong G, Suh KS, Suh SW et al. Alpha-fetoprotein and (18)F-FDG positron emission tomography predict tumor recurrence better than Milan criteria in living donor liver transplantation. *J Hepatol* 2016; 64: 852–859. <https://www.ncbi.nlm.nih.gov/pubmed/26658686>
- [130] Lin CY, Liao CW, Chu LY et al. Predictive Value of 18F-FDG PET/CT for Vascular Invasion in Patients With Hepatocellular Carcinoma Before Liver Transplantation. *Clin Nucl Med* 2017; 42: e183–e187. <https://www.ncbi.nlm.nih.gov/pubmed/28114226>
- [131] Khalili K, Kim TK, Jang HJ et al. Optimization of imaging diagnosis of 1-2 cm hepatocellular carcinoma: an analysis of diagnostic performance and resource utilization. *J Hepatol* 2011; 54: 723–728. <https://www.sciencedirect.com/science/article/pii/S0168827810008147?via%3Dihub>
- [132] Giorgio A, Montesarchio L, Gatti P et al. Contrast-Enhanced Ultrasound: a Simple and Effective Tool in Defining a Rapid Diagnostic Work-up for Small Nodules Detected in Cirrhotic Patients during Surveillance. *J*

Gastrointestin Liver Dis 2016; 25: 205–211. <https://www.ncbi.nlm.nih.gov/pubmed/27308652>

- [133] Schellhaas B, Gortz RS, Pfeifer L et al. Diagnostic accuracy of contrast-enhanced ultrasound for the differential diagnosis of hepatocellular carcinoma: ESCULAP versus CEUS-LI-RADS. *Eur J Gastroenterol Hepatol* 2017; 29: 1036–1044. <https://www.ncbi.nlm.nih.gov/pubmed/28562394>
- [134] Mitchell DG, Bruix J, Sherman M et al. LI-RADS (Liver Imaging Reporting and Data System): summary, discussion, and consensus of the LI-RADS Management Working Group and future directions. *Hepatology* 2015; 61: 1056–1065. <https://www.ncbi.nlm.nih.gov/pubmed/25041904>
- [135] Llovet JM, Bru C, Bruix J. Prognosis of hepatocellular carcinoma: the BCLC staging classification. *Semin Liver Dis* 1999; 19: 329–338. doi:10.1055/s-2007-1007122
- [136] Chan AC, Fan ST, Poon RT et al. Evaluation of the seventh edition of the American Joint Committee on Cancer tumour-node-metastasis (TNM) staging system for patients undergoing curative resection of hepatocellular carcinoma: implications for the development of a refined staging system. *HPB (Oxford)* 2013; 15: 439–448. [https://www.hpbonline.org/article/S1365-182X\(15\)31417-9/pdf](https://www.hpbonline.org/article/S1365-182X(15)31417-9/pdf)
- [137] Chevret S, Trinchet JC, Mathieu D et al. A new prognostic classification for predicting survival in patients with hepatocellular carcinoma Groupe d'Etude de Traitement du Carcinome HepatoCellulaire. *J Hepatol* 1999; 31: 133–141. [https://www.journal-of-hepatology.eu/article/S0168-8278\(99\)80173-1/fulltext](https://www.journal-of-hepatology.eu/article/S0168-8278(99)80173-1/fulltext)
- [138] Johnson PJ, Berhane S, Kagebayashi C et al. Assessment of liver function in patients with hepatocellular carcinoma: a new evidence-based approach—the ALBI grade. *J Clin Oncol* 2015; 33: 550–558. <https://www.ncbi.nlm.nih.gov/pmc/articles/PMC4322258/pdf/zlj550.pdf>
- [139] Kitai S, Kudo M, Minami Y et al. Validation of a new prognostic staging system for hepatocellular carcinoma: a comparison of the biomarker-combined Japan Integrated Staging Score, the conventional Japan Integrated Staging Score and the BALAD Score. *Oncology* 2008; 75 (Suppl. 1): 83–90. <https://www.karger.com/Article/Abstract/173428>
- [140] Leung TW, Tang AM, Zee B et al. Construction of the Chinese University Prognostic Index for hepatocellular carcinoma and comparison with the TNM staging system, the Okuda staging system, and the Cancer of the Liver Italian Program staging system: a study based on 926 patients. *Cancer* 2002; 94: 1760–1769. doi:10.1002/cncr.10384
- [141] Marrero JA, Fontana RJ, Barrat A et al. Prognosis of hepatocellular carcinoma: comparison of 7 staging systems in an American cohort. *Hepatology* 2005; 41: 707–716. <https://pubmed.ncbi.nlm.nih.gov/15795889/>
- [142] Pinato DJ, Sharma R, Allara E et al. The ALBI grade provides objective hepatic reserve estimation across each BCLC stage of hepatocellular carcinoma. *J Hepatol* 2017; 66: 338–346. [https://www.journal-of-hepatology.eu/article/S0168-8278\(16\)30535-9/pdf](https://www.journal-of-hepatology.eu/article/S0168-8278(16)30535-9/pdf)
- [143] Vitale A, Saracino E, Boccagni P et al. Validation of the BCLC prognostic system in surgical hepatocellular cancer patients. *Transplant Proc* 2009; 41: 1260–1263. <https://www.sciencedirect.com/science/article/pii/S0041134509004850?via%3Dihub>
- [144] Yau T, Tang VY, Yao T et al. Development of Hong Kong Liver Cancer staging system with treatment stratification for patients with hepatocellular carcinoma. *Gastroenterology* 2014; 146: 1691–1700. [https://www.gastrojournal.org/article/S0016-5085\(14\)00243-1/pdf](https://www.gastrojournal.org/article/S0016-5085(14)00243-1/pdf)
- [145] Sohn JH, Duran R, Zhao Y et al. Validation of the Hong Kong Liver Cancer Staging System in Determining Prognosis of the North American Patients Following Intra-arterial Therapy. *Clin Gastroenterol Hepatol* 2017; 15: 746–755. [https://www.cghjournal.org/article/S1542-3565\(16\)31049-7/pdf](https://www.cghjournal.org/article/S1542-3565(16)31049-7/pdf)
- [146] Yang A, Ju W, Yuan X et al. Comparison between liver resection and liver transplantation on outcomes in patients with solitary hepatocellular carcinoma meeting UNOS criteria: a population-based study of the SEER database. *Oncotarget* 2017; 8: 97428–97438. <https://www.oncotarget.com/article/22134/pdf/>
- [147] Krenzien F, Schmelzle M, Struecker B et al. Liver Transplantation and Liver Resection for Cirrhotic Patients with Hepatocellular Carcinoma: Comparison of Long-Term Survivals. *J Gastrointest Surg* 2018; 22: 840–848. <https://link.springer.com/content/pdf/10.1007/s11605-018-3690-4.pdf>
- [148] Cherqui D, Laurent A, Mocellin N et al. Liver resection for transplantable hepatocellular carcinoma: long-term survival and role of secondary liver transplantation. *Ann Surg* 2009; 250: 738–746
- [149] Eguchi S, Kanematsu T, Arai S et al. Recurrence-free survival more than 10 years after liver resection for hepatocellular carcinoma. *Br J Surg* 2011; 98: 552–557. <https://bjssjournals.onlinelibrary.wiley.com/doi/pdfdirect/10.1002/bjs.7393?download=true>
- [150] Sapisochin G, Goldaracena N, Laurence JM et al. The extended Toronto criteria for liver transplantation in patients with hepatocellular carcinoma: A prospective validation study. *Hepatology* 2016; 64: 2077–2088. doi:10.1002/hep.28643
- [151] Mazzaferro V, Battiston C, Sposito C. Pro (With Caution): Extended oncologic indications in liver transplantation. *Liver Transpl* 2018; 24: 98–103. doi:10.1002/lt.24963
- [152] Mazzaferro V, Regalia E, Doci R et al. Liver transplantation for the treatment of small hepatocellular carcinomas in patients with cirrhosis. *N Engl J Med* 1996; 334: 693–699. doi:10.1056/NEJM199603143341104?articleTools=true
- [153] Agopian VG, Harlander-Locke MP, Ruiz RM et al. Impact of Pretransplant Bridging Locoregional Therapy for Patients With Hepatocellular Carcinoma Within Milan Criteria Undergoing Liver Transplantation: Analysis of 3601 Patients From the US Multicenter HCC Transplant Consortium. *Ann Surg* 2017; 266: 525–535
- [154] Bundesärztekammer. Richtlinien zur Organtransplantation gem § 16 TPG. *Deutsches Ärzteblatt* 2019. doi:10.3238/arztebl.2019.rili_baek_OrgaWIOvLeberTx2019092
- [155] von Felden J, Villanueva A. Role of Molecular Biomarkers in Liver Transplantation for Hepatocellular Carcinoma. *Liver Transpl* 2020; 26: 823–831
- [156] Yao FY, Ferrell L, Bass NM et al. Liver transplantation for hepatocellular carcinoma: expansion of the tumor size limits does not adversely impact survival. *Hepatology* 2001; 33: 1394–1403
- [157] Mazzaferro V, Llovet JM, Miceli R et al. Predicting survival after liver transplantation in patients with hepatocellular carcinoma beyond the Milan criteria: a retrospective, exploratory analysis. *Lancet Oncol* 2009; 10: 35–43. <https://www.sciencedirect.com/science/article/pii/S1470204508702845?via%3Dihub>
- [158] Sinha J, Mehta N, Dodge JL et al. Are There Upper Limits in Tumor Burden for Down-Staging of Hepatocellular Carcinoma to Liver Transplant? Analysis of the All-Comers Protocol. *Hepatology* 2019; 70: 1185–1196. doi:10.1002/hep.30570
- [159] Lai Q, Vitale A, Halazun K et al. Identification of an Upper Limit of Tumor Burden for Downstaging in Candidates with Hepatocellular Cancer Waiting for Liver Transplantation: A West-East Collaborative Effort. *Cancers (Basel)* 2020; 12: https://res.mdpi.com/d_attachment/cancers/cancers-12-00452/article_deploy/cancers-12-00452-v2.pdf doi:10.3390/cancers12020452
- [160] Mehta N, Guy J, Frenette CT et al. Excellent Outcomes of Liver Transplantation Following Down-Staging of Hepatocellular Carcinoma to Within Milan Criteria: A Multicenter Study. *Clin Gastroenterol Hepatol* 2018; 16: 955–964. <https://www.ncbi.nlm.nih.gov/pmc/articles/PMC6053266/pdf/nihms922574.pdf>
- [161] Otto G, Herber S, Heise M et al. Response to transarterial chemoembolization as a biological selection criterion for liver transplantation in hepatocellular carcinoma. *Liver Transpl* 2006; 12: 1260–1267. doi:10.1002/lt.20837?download=true

- [162] Di Sandro S, Sposito C, Lauterio A et al. Proposal of Prognostic Survival Models before and after Liver Resection for Hepatocellular Carcinoma in Potentially Transplantable Patients. *J Am Coll Surg* 2018; 226: 1147–1159. <https://www.sciencedirect.com/science/article/abs/pii/S1072751518302199?via%3DIihub>
- [163] Ferrer-Fàbrega J, Forner A, Lliccioni A et al. Prospective validation of ab initio liver transplantation in hepatocellular carcinoma upon detection of risk factors for recurrence after resection. *Hepatology* 2016; 63: 839–849. doi:10.1002/hep.28339?download=true
- [164] Scatton O, Goumard C, Cauchy F et al. Early and resectable HCC: Definition and validation of a subgroup of patients who could avoid liver transplantation. *J Surg Oncol* 2015; 111: 1007–1015. doi:10.1002/jso.23916?download=true
- [165] de Haas RJ, Lim C, Bhangui P et al. Curative salvage liver transplantation in patients with cirrhosis and hepatocellular carcinoma: An intention-to-treat analysis. *Hepatology* 2018; 67: 204–215. <https://aasldpubs.onlinelibrary.wiley.com/doi/pdfdirect/10.1002/hep.29468?download=true>
- [166] Bhangui P, Allard MA, Vibert E et al. Salvage Versus Primary Liver Transplantation for Early Hepatocellular Carcinoma: Do Both Strategies Yield Similar Outcomes? *Ann Surg* 2016; 264: 155–163. <https://www.ingentaconnect.com/content/wk/sla/2016/00000264/00000001/art00029;jsessionid=5ees0b4oapp5t.x-ic-live-02>
- [167] Pichlmayr R. Is there a place for liver grafting for malignancy? *Transplant Proc* 1988; 20: 478–482
- [168] Roayaie S, Schwartz JD, Sung MW et al. Recurrence of hepatocellular carcinoma after liver transplant: patterns and prognosis. *Liver Transpl* 2004; 10: 534–540. <https://aasldpubs.onlinelibrary.wiley.com/doi/pdfdirect/10.1002/lt.20128?download=true>
- [169] Shetty K, Timmins K, Brensinger C et al. Liver transplantation for hepatocellular carcinoma validation of present selection criteria in predicting outcome. *Liver Transpl* 2004; 10: 911–918. <https://aasldpubs.onlinelibrary.wiley.com/doi/pdfdirect/10.1002/lt.20140?download=true>
- [170] Lee HW, Song GW, Lee SG et al. Patient Selection by Tumor Markers in Liver Transplantation for Advanced Hepatocellular Carcinoma. *Liver Transpl* 2018; 24: 1243–1251. doi:10.1002/lt.25056
- [171] Berry K, Ioannou GN. Serum alpha-fetoprotein level independently predicts posttransplant survival in patients with hepatocellular carcinoma. *Liver Transpl* 2013; 19: 634–645. doi:10.1002/lt.23652
- [172] Vibert E, Azoulay D, Hoti E et al. Progression of alpha-fetoprotein before liver transplantation for hepatocellular carcinoma in cirrhotic patients: a critical factor. *Am J Transplant* 2010; 10: 129–137. doi:10.1111/j.1600-6143.2009.02750.x
- [173] Yao FY, Mehta N, Flemming J et al. Downstaging of hepatocellular cancer before liver transplant: long-term outcome compared to tumors within Milan criteria. *Hepatology* 2015; 61: 1968–1977. <https://www.ncbi.nlm.nih.gov/pmc/articles/PMC4809192/pdf/nihms667031.pdf>
- [174] Hameed B, Mehta N, Sapisochin G et al. Alpha-fetoprotein level > 1000 ng/mL as an exclusion criterion for liver transplantation in patients with hepatocellular carcinoma meeting the Milan criteria. *Liver Transpl* 2014; 20: 945–951. doi:10.1002/lt.23904?download=true
- [175] Heimbach JK, Kulik LM, Finn RS et al. AASLD guidelines for the treatment of hepatocellular carcinoma. *Hepatology* 2018; 67: 358–380. doi:10.1002/hep.29086
- [176] Mehta N, Dodge JL, Roberts JP et al. Alpha-Fetoprotein Decrease from > 1000 to <500 ng/mL in Patients with Hepatocellular Carcinoma Leads to Improved Posttransplant Outcomes. *Hepatology* 2019; 69: 1193–1205. <https://aasldpubs.onlinelibrary.wiley.com/doi/pdfdirect/10.1002/hep.30413?download=true>
- [177] EASL Clinical Practice Guidelines. Liver transplantation. *J Hepatol* 2016; 64: 433–485
- [178] Martin P, DiMartini A, Feng S et al. Evaluation for liver transplantation in adults: 2013 practice guideline by the American Association for the Study of Liver Diseases and the American Society of Transplantation. *Hepatology* 2014; 59: 1144–1165. <https://aasldpubs.onlinelibrary.wiley.com/doi/pdfdirect/10.1002/hep.26972?download=true>
- [179] Adani GL, Baccarani U, Lorenzin D et al. Elderly versus young liver transplant recipients: patient and graft survival. *Transplant Proc* 2009; 41: 1293–1294
- [180] Cross TJ, Antoniadis CG, Muiases P et al. Liver transplantation in patients over 60 and 65 years: an evaluation of long-term outcomes and survival. *Liver Transpl* 2007; 13: 1382–1388. <https://aasldpubs.onlinelibrary.wiley.com/doi/pdfdirect/10.1002/lt.21181?download=true>
- [181] Grał M, Kornasiewicz O, Grał K et al. Short and long-term outcomes after primary liver transplantation in elderly patients. *Pol Przegl Chir* 2013; 85: 581–588
- [182] Aduen JF, Sujay B, Dickson RC et al. Outcomes after liver transplant in patients aged 70 years or older compared with those younger than 60 years. *Mayo Clin Proc* 2009; 84: 973–978. https://www.ncbi.nlm.nih.gov/pmc/articles/PMC2770908/pdf/mayoclinproc_84_11_004.pdf
- [183] Lipshutz GS, Hiatt J, Ghobrial RM et al. Outcome of liver transplantation in septuagenarians: a single-center experience. *Arch Surg* 2007; 142: 775–781. https://jamanetwork.com/journals/jamasurgery/articlepdf/400501/spc70006_775_784.pdf
- [184] Oezcelik A, Dayagac M, Guler N et al. Living Donor Liver Transplantation in Patients 70 Years or Older. *Transplantation* 2015; 99: 1436–1440
- [185] Taner CB, Ung RL, Rosser BG et al. Age is not a contraindication for orthotopic liver transplantation: a single institution experience with recipients older than 75 years. *Hepato Int* 2012; 6: 403–407. <https://link.springer.com/content/pdf/10.1007/s12072-011-9286-7.pdf>
- [186] Huang X, Lu S. Impact of preoperative locoregional therapy on recurrence and patient survival following liver transplantation for hepatocellular carcinoma: a meta-analysis. *Scand J Gastroenterol* 2017; 52: 143–149. doi:10.1080/00365521.2016.1236396
- [187] Kulik L, Heimbach JK, Zaiem F et al. Therapies for patients with hepatocellular carcinoma awaiting liver transplantation: A systematic review and meta-analysis. *Hepatology* 2018; 67: 381–400. doi:10.1002/hep.29485
- [188] Sneiders D, Houwen T, Pengel LHM et al. Systematic Review and Meta-Analysis of Posttransplant Hepatic Artery and Biliary Complications in Patients Treated With Transarterial Chemoembolization Before Liver Transplantation. *Transplantation* 2018; 102: 88–96
- [189] Clavien PA, Lesurtel M, Bossuyt PM et al. Recommendations for liver transplantation for hepatocellular carcinoma: an international consensus conference report. *Lancet Oncol* 2012; 13: e11–e22. <https://www.ncbi.nlm.nih.gov/pmc/articles/PMC3417764/pdf/nihms392425.pdf>
- [190] Beal EW, Dittmar KM, Hanje AJ et al. Pretransplant Locoregional Therapy for Hepatocellular Carcinoma: Evaluation of Explant Pathology and Overall Survival. *Front Oncol* 2016; 6: 143
- [191] Cascales-Campos P, Martinez-Insfran LA, Ramirez P et al. Liver Transplantation in Patients With Hepatocellular Carcinoma Outside the Milan Criteria After Downstaging: Is It Worth It? *Transplant Proc* 2018; 50: 591–594. <https://www.sciencedirect.com/science/article/abs/pii/S0041134517309284>
- [192] Finkenstedt A, Vikoler A, Portenkirchner M et al. Excellent post-transplant survival in patients with intermediate stage hepatocellular carcinoma responding to neoadjuvant therapy. *Liver Int* 2016; 36: 688–695. doi:10.1111/liv.12966
- [193] Györi GP, Felsenreich DM, Silberhumer GR et al. Multimodality locoregional treatment strategies for bridging HCC patients before liver transplantation. *Eur Surg* 2017; 49: 236–243. https://www.ncbi.nlm.nih.gov/pmc/articles/PMC5653748/pdf/10353_2017_Article_487.pdf

- [194] Jianyong L, Jinjing Z, Lunan Y et al. Preoperative adjuvant transarterial chemoembolization cannot improve the long term outcome of radical therapies for hepatocellular carcinoma. *Sci Rep* 2017; 7: 41624. <https://www.ncbi.nlm.nih.gov/pmc/articles/PMC5290748/pdf/srep41624.pdf>
- [195] Nicolini D, Agostini A, Montalti R et al. Radiological response and inflammation scores predict tumour recurrence in patients treated with transarterial chemoembolization before liver transplantation. *World J Gastroenterol* 2017; 23: 3690–3701. <https://www.ncbi.nlm.nih.gov/pmc/articles/PMC5449426/pdf/WJG-23-3690.pdf>
- [196] Gabr A, Abouchaleh N, Ali R et al. Comparative study of post-transplant outcomes in hepatocellular carcinoma patients treated with chemoembolization or radioembolization. *Eur J Radiol* 2017; 93: 100–106. <https://www.sciencedirect.com/science/article/abs/pii/S0720048X17302012>
- [197] Lai Q, Vitale A, Iesari S et al. The Intention-to-Treat Effect of Bridging Treatments in the Setting of Milan Criteria-In Patients Waiting for Liver Transplantation. *Liver Transpl* 2019; 25: 1023–1033. <https://aasldpubs.onlinelibrary.wiley.com/doi/pdfdirect/10.1002/lt.25492?download=true>
- [198] Oligane HC, Xing M, Kim HS. Effect of Bridging Local-Regional Therapy on Recurrence of Hepatocellular Carcinoma and Survival after Orthotopic Liver Transplantation. *Radiology* 2017; 282: 869–879
- [199] Millonig G, Graziadei IW, Freund MC et al. Response to preoperative chemoembolization correlates with outcome after liver transplantation in patients with hepatocellular carcinoma. *Liver Transpl* 2007; 13: 272–279. <https://aasldpubs.onlinelibrary.wiley.com/doi/pdfdirect/10.1002/lt.21033?download=true>
- [200] Cucchetti A, Cescon M, Bigonzi E et al. Priority of candidates with hepatocellular carcinoma awaiting liver transplantation can be reduced after successful bridge therapy. *Liver Transpl* 2011; 17: 1344–1354. <https://aasldpubs.onlinelibrary.wiley.com/doi/pdfdirect/10.1002/lt.22397?download=true>
- [201] Lai Q, Avolio AW, Graziadei I et al. Alpha-fetoprotein and modified response evaluation criteria in solid tumors progression after locoregional therapy as predictors of hepatocellular cancer recurrence and death after transplantation. *Liver Transpl* 2013; 19: 1108–1118. <https://aasldpubs.onlinelibrary.wiley.com/doi/pdfdirect/10.1002/lt.23706?download=true>
- [202] Kim DJ, Clark PJ, Heimbach J et al. Recurrence of hepatocellular carcinoma: importance of mRECIST response to chemoembolization and tumor size. *Am J Transplant* 2014; 14: 1383–1390. <https://onlinelibrary.wiley.com/doi/pdfdirect/10.1111/ajt.12684?download=true>
- [203] Riaz A, Miller FH, Kulik LM et al. Imaging response in the primary index lesion and clinical outcomes following transarterial locoregional therapy for hepatocellular carcinoma. *Jama* 2010; 303: 1062–1069. https://jamanetwork.com/journals/jama/articlepdf/185545/joc05021_1062_1069.pdf
- [204] Wong T, Lee V, Law A et al. Prospective Study of Stereotactic Body Radiation Therapy for Hepatocellular Carcinoma on Waitlist for Liver Transplant. *Hepatology* 2021; 74 (5): 2580–2594. <https://pubmed.ncbi.nlm.nih.gov/34091914/>
- [205] Sapisochin G, Barry A, Doherty M et al. Stereotactic body radiotherapy vs TACE or RFA as a bridge to transplant in patients with hepatocellular carcinoma An intention-to-treat analysis. *J Hepatol* 2017; 67 (1): 92–99. <https://pubmed.ncbi.nlm.nih.gov/28257902/>
- [206] Degroote H, Callebaut E, Iesari S et al. Extended criteria for liver transplantation in hepatocellular carcinoma A retrospective, multicentric validation study in Belgium. *Surg Oncol* 2020. <https://pubmed.ncbi.nlm.nih.gov/31630912/doi:10.1016/j.suronc.2019.10.006>
- [207] Parikh ND, Waljee AK, Singal AG. Downstaging hepatocellular carcinoma: A systematic review and pooled analysis. *Liver Transpl* 2015; 21: 1142–1152. <https://deepblue.lib.umich.edu/bitstream/handle/2027.42/113108/lt24169.pdf?sequence=1>
- [208] Chapman WC, Garcia-Aroz S, Vachharajani N et al. Liver Transplantation for Advanced Hepatocellular Carcinoma after Downstaging Without Up-Front Stage Restrictions. *J Am Coll Surg* 2017; 224: 610–621. <https://www.sciencedirect.com/science/article/abs/pii/S1072751516317240>
- [209] Graziadei I, Zoller H, Fickert P et al. Indications for liver transplantation in adults: Recommendations of the Austrian Society for Gastroenterology and Hepatology (ÖGGH) in cooperation with the Austrian Society for Transplantation, Transfusion and Genetics (ATX). *Wien Klin Wochenschr* 2016; 128: 679–690. https://www.ncbi.nlm.nih.gov/pmc/articles/PMC5052293/pdf/508_2016_Article_1046.pdf
- [210] Mazzaferro V, Sposito C, Zhou J et al. Metroticket 20 Model for Analysis of Competing Risks of Death After Liver Transplantation for Hepatocellular Carcinoma. *Gastroenterology* 2018; 154: 128–139. [https://www.gastrojournal.org/article/S0016-5085\(17\)36184-X/fulltext](https://www.gastrojournal.org/article/S0016-5085(17)36184-X/fulltext)
- [211] Halazun KJ, Tabrizian P, Najjar M et al. Is it Time to Abandon the Milan Criteria? Results of a Bicoastal US Collaboration to Redefine Hepatocellular Carcinoma Liver Transplantation Selection Policies. *Ann Surg* 2018; 268: 690–699
- [212] Hong SK, Lee KW, Kim HS et al. Living donor liver transplantation for hepatocellular carcinoma in Seoul National University. *Hepatobiliary Surg Nutr* 2016; 5: 453–460
- [213] Kornberg A, Schernhammer M, Friess H. (18)F-FDG-PET for Assessing Biological Viability and Prognosis in Liver Transplant Patients with Hepatocellular Carcinoma. *J Clin Transl Hepatol* 2017; 5: 224–234
- [214] Assalino M, Terraz S, Grat M et al. Liver transplantation for hepatocellular carcinoma after successful treatment of macrovascular invasion – a multi-center retrospective cohort study. *Transpl Int* 2020; 33: 567–575
- [215] Parikh ND, Yopp A, Singal AG. Controversies in criteria for liver transplantation in hepatocellular carcinoma. *Curr Opin Gastroenterol* 2016; 32: 182–188
- [216] Salem R, Gordon AC, Mouli S et al. Y90 Radioembolization Significantly Prolongs Time to Progression Compared With Chemoembolization in Patients With Hepatocellular Carcinoma. *Gastroenterology* 2016; 151: 1155–1163.e2. <https://www.ncbi.nlm.nih.gov/pmc/articles/PMC5124387/pdf/nihms813288.pdf>
- [217] Ettorre GM, Levi Sandri GB, Laurenzi A et al. Yttrium-90 Radioembolization for Hepatocellular Carcinoma Prior to Liver Transplantation. *World J Surg* 2017; 41: 241–249. <https://link.springer.com/content/pdf/10.1007/s00268-016-3682-z.pdf>
- [218] Schwacha-Eipper B, Minciuna I, Banz V et al. Immunotherapy as a downstaging therapy for liver transplantation. *Hepatology* 2020. doi:10.1002/hep.31234
- [219] Golse N, Radenae S, Rode A et al. Liver Transplantation After Neoadjuvant Sorafenib Therapy: Preliminary Experience and Literature Review. *Exp Clin Transplant* 2018; 16: 227–236
- [220] Hoffmann K, Ganten T, Gotthardt D et al. Impact of neo-adjuvant Sorafenib treatment on liver transplantation in HCC patients – a prospective, randomized, double-blind, phase III trial. *BMC Cancer* 2015; 15: 392. https://www.ncbi.nlm.nih.gov/pmc/articles/PMC4449604/pdf/12885_2015_Article_1373.pdf
- [221] Berenguer M, Burra P, Ghobrial M et al. Posttransplant Management of Recipients Undergoing Liver Transplantation for Hepatocellular Carcinoma Working Group Report From the ILTS Transplant Oncology Consensus Conference. *Transplantation* 2020; 104: 1143–1149
- [222] Verna EC, Patel YA, Aggarwal A et al. Liver transplantation for hepatocellular carcinoma: Management after the transplant. *Am J Transplant* 2020; 20: 333–347. <https://onlinelibrary.wiley.com/doi/pdfdirect/10.1111/ajt.15697?download=true>
- [223] Vivarelli M, Cucchetti A, Piscaglia F et al. Analysis of risk factors for tumor recurrence after liver transplantation for hepatocellular carcinoma: key role of immunosuppression. *Liver Transpl* 2005; 11: 497–503.

- <https://aasldpubs.onlinelibrary.wiley.com/doi/pdfdirect/10.1002/lt.20391?download=true>
- [224] Vivarelli M, Cucchetti A, La Barba G et al. Liver transplantation for hepatocellular carcinoma under calcineurin inhibitors: reassessment of risk factors for tumor recurrence. *Ann Surg* 2008; 248: 857–862
- [225] Rodríguez-Perálvarez M, Tsochatzis E, Naveas MC et al. Reduced exposure to calcineurin inhibitors early after liver transplantation prevents recurrence of hepatocellular carcinoma. *J Hepatol* 2013; 59: 1193–1199
- [226] Decaens T, Roudot-Thoraval F, Bresson-Hadni S et al. Role of immunosuppression and tumor differentiation in predicting recurrence after liver transplantation for hepatocellular carcinoma: a multicenter study of 412 patients. *World J Gastroenterol* 2006; 12: 7319–7325. <https://www.ncbi.nlm.nih.gov/pmc/articles/PMC4087490/pdf/WJG-12-7319.pdf>
- [227] Tan PS, Muthiah MD, Koh T et al. Asian Liver Transplant Network Clinical Guidelines on Immunosuppression in Liver Transplantation. *Transplantation* 2019; 103: 470–480
- [228] Duvoux C, Toso C. mTOR inhibitor therapy: Does it prevent HCC recurrence after liver transplantation? *Transplant Rev (Orlando)* 2015; 29: 168–174
- [229] Tarantino G, Magistri P, Ballarín R et al. Oncological Impact of M-Tor Inhibitor Immunosuppressive Therapy after Liver Transplantation for Hepatocellular Carcinoma: Review of the Literature. *Front Pharmacol* 2016; 7: 387. <https://www.ncbi.nlm.nih.gov/pmc/articles/PMC5073152/pdf/fphar-07-00387.pdf>
- [230] Teperman L, Moonka D, Sebastian A et al. Calcineurin inhibitor-free mycophenolate mofetil/sirolimus maintenance in liver transplantation: the randomized spare-the-nephron trial. *Liver Transpl* 2013; 19: 675–689. <https://aasldpubs.onlinelibrary.wiley.com/doi/pdfdirect/10.1002/lt.23658?download=true>
- [231] De Simone P, Metselaer HJ, Fischer L et al. Conversion from a calcineurin inhibitor to everolimus therapy in maintenance liver transplant recipients: a prospective, randomized, multicenter trial. *Liver Transpl* 2009; 15: 1262–1269. <https://aasldpubs.onlinelibrary.wiley.com/doi/pdfdirect/10.1002/lt.21827?download=true>
- [232] Fischer L, Saliba F, Kaiser GM et al. Three-year Outcomes in De Novo Liver Transplant Patients Receiving Everolimus With Reduced Tacrolimus: Follow-Up Results From a Randomized, Multicenter Study. *Transplantation* 2015; 99: 1455–1462
- [233] Geissler EK, Schnitzbauer AA, Zülke C et al. Sirolimus Use in Liver Transplant Recipients With Hepatocellular Carcinoma: A Randomized, Multicenter, Open-Label Phase 3 Trial. *Transplantation* 2016; 100: 116–125
- [234] Trevisani F, Frigerio M, Santi V et al. Hepatocellular carcinoma in non-cirrhotic liver: a reappraisal. *Dig Liver Dis* 2010; 42: 341–347
- [235] Paradis V, Zalinski S, Chelbi E et al. Hepatocellular carcinomas in patients with metabolic syndrome often develop without significant liver fibrosis: a pathological analysis. *Hepatology* 2009; 49: 851–859. <https://aasldpubs.onlinelibrary.wiley.com/doi/pdf/10.1002/hep.22734>
- [236] Piscaglia F, Svegliati-Baroni G, Barchetti A et al. Clinical patterns of hepatocellular carcinoma in nonalcoholic fatty liver disease: A multicenter prospective study. *Hepatology* 2016; 63: 827–838. doi:10.1002/hep.28368
- [237] Ertle J, Dechêne A, Sowa JP et al. Non-alcoholic fatty liver disease progresses to hepatocellular carcinoma in the absence of apparent cirrhosis. *Int J Cancer* 2011; 128: 2436–2443. <https://onlinelibrary.wiley.com/doi/pdfdirect/10.1002/ijc.25797?download=true>
- [238] Zhou Y, Lei X, Wu L et al. Outcomes of hepatectomy for noncirrhotic hepatocellular carcinoma: a systematic review. *Surg Oncol* 2014; 23: 236–242
- [239] Faber W, Sharafi S, Stockmann M et al. Long-term results of liver resection for hepatocellular carcinoma in noncirrhotic liver. *Surgery* 2013; 153: 510–517
- [240] Cauchy F, Zalinski S, Dokmak S et al. Surgical treatment of hepatocellular carcinoma associated with the metabolic syndrome. *Br J Surg* 2013; 100: 113–121. <https://bjssjournals.onlinelibrary.wiley.com/doi/pdfdirect/10.1002/bjbs.8963?download=true>
- [241] Dasari BV, Kamarajah SK, Hodson J et al. Development and validation of a risk score to predict the overall survival following surgical resection of hepatocellular carcinoma in non-cirrhotic liver. *HPB (Oxford)* 2020; 22: 383–390. <https://www.sciencedirect.com/science/article/abs/pii/S1365182X19306215?via%3Dihub>
- [242] Ju M, Yopp AC. The Utility of Anatomical Liver Resection in Hepatocellular Carcinoma: Associated with Improved Outcomes or Lack of Supportive Evidence? *Cancers (Basel)* 2019; 11: https://res.mdpi.com/d_attachment/cancers/cancers-11-01441/article_deploy/cancers-11-01441.pdfdoi:10.3390/cancers11101441
- [243] Moris D, Tsilimigras DI, Kostakis ID et al. Anatomic versus non-anatomic resection for hepatocellular carcinoma: A systematic review and meta-analysis. *Eur J Surg Oncol* 2018; 44: 927–938. <https://www.sciencedirect.com/science/article/abs/pii/S0748798318310242?via%3Dihub>
- [244] Arnaoutakis DJ, Mavros MN, Shen F et al. Recurrence patterns and prognostic factors in patients with hepatocellular carcinoma in non-cirrhotic liver: a multi-institutional analysis. *Ann Surg Oncol* 2014; 21: 147–154. <https://link.springer.com/content/pdf/10.1245/s10434-013-3211-3.pdf>
- [245] Lang H, Sotiropoulos GC, Brokalaki EI et al. Survival and recurrence rates after resection for hepatocellular carcinoma in noncirrhotic livers. *J Am Coll Surg* 2007; 205: 27–36
- [246] Bège T, Le Treut YP, Hardwigen J et al. Prognostic factors after resection for hepatocellular carcinoma in nonfibrotic or moderately fibrotic liver A 116-case European series. *J Gastrointest Surg* 2007; 11: 619–625. <https://link.springer.com/content/pdf/10.1007/s11605-006-0023-9.pdf>
- [247] Teegen EM, Mogl MT, Pratschke J et al. Adrenal Metastasis of Hepatocellular Carcinoma in Patients following Liver Resection or Liver Transplantation: Experience from a Tertiary Referral Center. *Int J Surg Oncol* 2018; 2018: 4195076. <https://www.ncbi.nlm.nih.gov/pmc/articles/PMC6087597/pdf/IJSO2018-4195076.pdf>
- [248] Wang YY, Zhao XH, Ma L et al. Comparison of the ability of Child-Pugh score, MELD score, and ICG-R15 to assess preoperative hepatic functional reserve in patients with hepatocellular carcinoma. *J Surg Oncol* 2018; 118: 440–445. <https://onlinelibrary.wiley.com/doi/pdfdirect/10.1002/jso.25184?download=true>
- [249] Rubin TM, Heyne K, Luchterhand A et al. Kinetic validation of the LiMAX test during 10 000 intravenous (13)C-methacetin breath tests. *J Breath Res* 2017; 12: 016005. <https://iopscience.iop.org/article/10.1088/1752-7163/aa820b>
- [250] Stockmann M, Lock JF, Riecke B et al. Prediction of postoperative outcome after hepatectomy with a new bedside test for maximal liver function capacity. *Ann Surg* 2009; 250: 119–125
- [251] Huang Z, Huang J, Zhou T et al. Prognostic value of liver stiffness measurement for the liver-related surgical outcomes of patients under hepatic resection: A meta-analysis. *PLoS One* 2018; 13: e0190512. <https://www.ncbi.nlm.nih.gov/pmc/articles/PMC5764309/pdf/pone.0190512.pdf>
- [252] Simonetto DA, Liu M, Kamath PS. Portal Hypertension and Related Complications: Diagnosis and Management. *Mayo Clin Proc* 2019; 94: 714–726. <https://www.sciencedirect.com/science/article/abs/pii/S0025619618310085?via%3Dihub>
- [253] Roayaie S, Jibara G, Tabrizian P et al. The role of hepatic resection in the treatment of hepatocellular cancer. *Hepatology* 2015; 62: 440–451.

<https://aasldpubs.onlinelibrary.wiley.com/doi/pdf/10.1002/hep.27745>

- [254] Ishizawa T, Hasegawa K, Aoki T et al. Neither multiple tumors nor portal hypertension are surgical contraindications for hepatocellular carcinoma. *Gastroenterology* 2008; 134: 1908–1916. <https://www.sciencedirect.com/science/article/pii/S0016508508004277?via%3Dihub>
- [255] Torzilli G, Belghiti J, Kokudo N et al. A snapshot of the effective indications and results of surgery for hepatocellular carcinoma in tertiary referral centers: is it adherent to the EASL/AASLD recommendations? an observational study of the HCC East-West study group. *Ann Surg* 2013; 257: 929–937
- [256] Koh YX, Tan HL, Lye WK et al. Systematic review of the outcomes of surgical resection for intermediate and advanced Barcelona Clinic Liver Cancer stage hepatocellular carcinoma: A critical appraisal of the evidence. *World J Hepatol* 2018; 10: 433–447. <https://www.ncbi.nlm.nih.gov/pmc/articles/PMC6033716/pdf/WJH-10-433.pdf>
- [257] Zaydfudim VM, Vachharajani N, Klintmalm GB et al. Liver Resection and Transplantation for Patients With Hepatocellular Carcinoma Beyond Milan Criteria. *Ann Surg* 2016; 264: 650–658. <https://www.ncbi.nlm.nih.gov/pmc/articles/PMC5279918/pdf/nihms-835604.pdf>
- [258] Tsilimigras DI, Bagante F, Moris D et al. Recurrence Patterns and Outcomes after Resection of Hepatocellular Carcinoma within and beyond the Barcelona Clinic Liver Cancer Criteria. *Ann Surg Oncol* 2020; 27: 2321–2331. <https://link.springer.com/content/pdf/10.1245/s10434-020-08452-3.pdf>
- [259] Pang TC, Lam VW. Surgical management of hepatocellular carcinoma. *World J Hepatol* 2015; 7: 245–252. <https://www.ncbi.nlm.nih.gov/pmc/articles/PMC4342606/pdf/WJH-7-245.pdf>
- [260] Feng X, Su Y, Zheng S et al. A double blinded prospective randomized trial comparing the effect of anatomic versus non-anatomic resection on hepatocellular carcinoma recurrence. *HPB (Oxford)* 2017; 19: 667–674
- [261] Wakabayashi G, Cherqui D, Geller DA et al. Recommendations for laparoscopic liver resection: a report from the second international consensus conference held in Morioka. *Ann Surg* 2015; 261: 619–629
- [262] Cherqui D, Soubrane O. Laparoscopic Liver Resection: An Ongoing Revolution. *Ann Surg* 2017; 265: 864–865. <https://www.ingentaconnect.com/content/wk/sla/2017/00000265/00000005/art00019>
- [263] Andreou A, Struecker B, Raschzok N et al. Minimal-invasive versus open hepatectomy for hepatocellular carcinoma: Comparison of postoperative outcomes and long-term survivals using propensity score matching analysis. *Surg Oncol* 2018; 27: 751–758. <https://www.sciencedirect.com/science/article/abs/pii/S0960740418302512?via%3Dihub>
- [264] Haber PK, Wabitsch S, Krenzien F et al. Laparoscopic liver surgery in cirrhosis – Addressing lesions in posterosuperior segments. *Surg Oncol* 2019; 28: 140–144. <https://www.sciencedirect.com/science/article/abs/pii/S0960740418304614?via%3Dihub>
- [265] Levi Sandri GB, Ettorre GM, Aldrighetti L et al. Laparoscopic liver resection of hepatocellular carcinoma located in unfavorable segments: a propensity score-matched analysis from the I Go MILS (Italian Group of Minimally Invasive Liver Surgery) Registry. *Surg Endosc* 2019; 33: 1451–1458. <https://link.springer.com/content/pdf/10.1007/s00464-018-6426-3.pdf>
- [266] Felli E, Cillo U, Pinna AD et al. Salvage liver transplantation after laparoscopic resection for hepatocellular carcinoma: a multicenter experience. *Updates Surg* 2015; 67: 215–222. <https://link.springer.com/content/pdf/10.1007/s13304-015-0323-2.pdf>
- [267] Chen MS, Li JQ, Zheng Y et al. A prospective randomized trial comparing percutaneous local ablative therapy and partial hepatectomy for small hepatocellular carcinoma. *Ann Surg* 2006; 243: 321–328. <https://www.ncbi.nlm.nih.gov/pmc/articles/PMC1448947/pdf/20060300s00006p321.pdf>
- [268] Feng K, Yan J, Li X et al. A randomized controlled trial of radiofrequency ablation and surgical resection in the treatment of small hepatocellular carcinoma. *J Hepatol* 2012; 57: 794–802. <https://www.sciencedirect.com/science/article/pii/S0168827812003613?via%3Dihub>
- [269] Huang J, Yan L, Cheng Z et al. A randomized trial comparing radiofrequency ablation and surgical resection for HCC conforming to the Milan criteria. *Ann Surg* 2010; 252: 903–912
- [270] Ng KKC, Chok KSH, Chan ACY et al. Randomized clinical trial of hepatic resection versus radiofrequency ablation for early-stage hepatocellular carcinoma. *Br J Surg* 2017; 104: 1775–1784. doi:10.1002/bjs.10677
- [271] Yin L, Li H, Li AJ et al. Partial hepatectomy vs transcatheter arterial chemoembolization for resectable multiple hepatocellular carcinoma beyond Milan Criteria: a RCT. *J Hepatol* 2014; 61: 82–88. <https://www.sciencedirect.com/science/article/pii/S0168827814001561?via%3Dihub>
- [272] Lencioni R, Llovet JM. Modified RECIST (mRECIST) assessment for hepatocellular carcinoma. *Semin Liver Dis* 2010; 30: 52–60. <https://www.thieme-connect.com/products/ejournals/pdf/10.1055/s-0030-1247132.pdf>
- [273] Wahab MA, Shehta A, Hamed H et al. Predictors of recurrence in hepatitis C virus related hepatocellular carcinoma after hepatic resection: a retrospective cohort study. *Eurasian J Med* 2014; 46: 36–41. <https://www.ncbi.nlm.nih.gov/pmc/articles/PMC4261437/pdf/eajm-46-1-36.pdf>
- [274] Ramacciato G, Mercantini P, Nigri GR et al. Univariate and multivariate analysis of prognostic factors in the surgical treatment of hepatocellular carcinoma in cirrhotic patients. *Hepatogastroenterology* 2006; 53: 898–903
- [275] Di Costanzo GG, Tortora R, D’Adamo G et al. Radiofrequency ablation versus laser ablation for the treatment of small hepatocellular carcinoma in cirrhosis: a randomized trial. *J Gastroenterol Hepatol* 2015; 30: 559–565. doi:10.1111/jgh.12791
- [276] Cucchetti A, Piscaglia F, Cescon M et al. An explorative data-analysis to support the choice between hepatic resection and radiofrequency ablation in the treatment of hepatocellular carcinoma. *Dig Liver Dis* 2014; 46: 257–263
- [277] Nishikawa H, Inuzuka T, Takeda H et al. Comparison of percutaneous radiofrequency thermal ablation and surgical resection for small hepatocellular carcinoma. *BMC Gastroenterol* 2011; 11: 143. <https://www.ncbi.nlm.nih.gov/pmc/articles/PMC3260104/pdf/1471-230X-11-143.pdf>
- [278] Uhlrig J, Sellers CM, Stein SM et al. Radiofrequency ablation versus surgical resection of hepatocellular carcinoma: contemporary treatment trends and outcomes from the United States National Cancer Database. *Eur Radiol* 2019; 29: 2679–2689. <https://link.springer.com/article/10.1007/s00330-018-5902-4>
- [279] Salmi A, Turrini R, Lanzani G et al. Radiofrequency ablation of hepatocellular carcinoma in patients with and without cirrhosis. *J Ultrasound* 2009; 12: 118–124. <https://www.ncbi.nlm.nih.gov/pmc/articles/PMC3552707/pdf/main.pdf>
- [280] Mohanty S, Rajaram R, Bilimoria KY et al. Assessment of non-surgical versus surgical therapy for localized hepatocellular carcinoma. *J Surg Oncol* 2016; 113: 175–180. doi:https://onlinelibrary.wiley.com/doi/abs/10.1002/jso.24113
- [281] Yamauchi R, Takata K, Shinagawa Y et al. Hepatocellular Carcinoma Arising in a Non-cirrhotic Liver with Secondary Hemochromatosis. *Intern Med* 2019; 58: 661–665. <https://www.ncbi.nlm.nih.gov/pmc/articles/PMC6443541/pdf/1349-7235-58-0661.pdf>
- [282] Livraghi T, Goldberg SN, Lazzaroni S et al. Small hepatocellular carcinoma: treatment with radio-frequency ablation versus ethanol injection. *Radiology* 1999; 210: 655–661
- [283] Lencioni RA, Allgaier HP, Cioni D et al. Small hepatocellular carcinoma in cirrhosis: randomized comparison of radio-frequency thermal ablation versus percutaneous ethanol injection. *Radiology* 2003; 228: 235–240

- [284] Lin SM, Lin CJ, Lin CC et al. Radiofrequency ablation improves prognosis compared with ethanol injection for hepatocellular carcinoma ≤ 4 cm. *Gastroenterology* 2004; 127: 1714–1723. <https://www.sciencedirect.com/science/article/abs/pii/S0016508504015720?via%3Dihub>
- [285] Bruix J, Sherman M, Llovet JM et al. Clinical management of hepatocellular carcinoma Conclusions of the Barcelona-2000 EASL conference European Association for the Study of the Liver. *J Hepatol* 2001; 35: 421–430
- [286] Shiina S, Teratani T, Obi S et al. A randomized controlled trial of radiofrequency ablation with ethanol injection for small hepatocellular carcinoma. *Gastroenterology* 2005; 129: 122–130. <https://www.sciencedirect.com/science/article/abs/pii/S0016508505006918?via%3Dihub>
- [287] Brunello F, Veltri A, Carucci P et al. Radiofrequency ablation versus ethanol injection for early hepatocellular carcinoma: A randomized controlled trial. *Scand J Gastroenterol* 2008; 43: 727–735. <https://www.tandfonline.com/doi/pdf/10.1080/00365520701885481?needAccess=true>
- [288] Lin SM, Lin CJ, Lin CC et al. Randomised controlled trial comparing percutaneous radiofrequency thermal ablation, percutaneous ethanol injection, and percutaneous acetic acid injection to treat hepatocellular carcinoma of 3 cm or less. *Gut* 2005; 54: 1151–1156. <https://www.ncbi.nlm.nih.gov/pmc/articles/PMC1774888/pdf/gut05401151.pdf>
- [289] Shiina S, Teratani T, Obi S et al. Nonsurgical treatment of hepatocellular carcinoma: from percutaneous ethanol injection therapy and percutaneous microwave coagulation therapy to radiofrequency ablation. *Oncology* 2002; 62 Suppl 1: 64–68. <https://www.karger.com/Article/Pdf/48278>
- [290] Hara K, Takeda A, Tsurugai Y et al. Radiotherapy for Hepatocellular Carcinoma Results in Comparable Survival to Radiofrequency Ablation: A Propensity Score Analysis. *Hepatology* 2019; 69: 2533–2545. <https://aasldpubs.onlinelibrary.wiley.com/doi/pdfdirect/10.1002/hep.30591?download=true>
- [291] Peng ZW, Zhang YJ, Chen MS et al. Radiofrequency ablation with or without transcatheter arterial chemoembolization in the treatment of hepatocellular carcinoma: a prospective randomized trial. *J Clin Oncol* 2013; 31: 426–432
- [292] Liu H, Wang ZG, Fu SY et al. Randomized clinical trial of chemoembolization plus radiofrequency ablation versus partial hepatectomy for hepatocellular carcinoma within the Milan criteria. *Br J Surg* 2016; 103: 348–356. <https://bjssjournals.onlinelibrary.wiley.com/doi/full/10.1002/bjs.10061>
- [293] Endo K, Kuroda H, Oikawa T et al. Efficacy of combination therapy with transcatheter arterial chemoembolization and radiofrequency ablation for intermediate-stage hepatocellular carcinoma. *Scand J Gastroenterol* 2018; 53: 1575–1583. <https://www.tandfonline.com/doi/full/10.1080/00365521.2018.1548645>
- [294] Fukutomi S, Nomura Y, Nakashima O et al. Evaluation of hepatocellular carcinoma spread via the portal system by 3-dimensional mapping. *HPB (Oxford)* 2017; 19: 1119–1125
- [295] Smolock AR, Cristescu MM, Hinshaw A et al. Combination transarterial chemoembolization and microwave ablation improves local tumor control for 3- to 5-cm hepatocellular carcinoma when compared with transarterial chemoembolization alone. *Abdom Radiol (NY)* 2018; 43: 2497–2504. <https://link.springer.com/content/pdf/10.1007/s00261-018-1464-9.pdf>
- [296] Bonomo G, Della Vigna P, Monfardini L et al. Combined therapies for the treatment of technically unresectable liver malignancies: bland embolization and radiofrequency thermal ablation within the same session. *Cardiovasc Intervent Radiol* 2012; 35: 1372–1379. <https://link.springer.com/content/pdf/10.1007/s00270-012-0341-0.pdf>
- [297] Lo CM, Ngan H, Tso WK et al. Randomized controlled trial of transarterial lipiodol chemoembolization for unresectable hepatocellular carcinoma. *Hepatology* 2002; 35: 1164–1171. <https://aasldpubs.onlinelibrary.wiley.com/doi/pdf/10.1053/jhep.2002.33156>
- [298] Lammer J, Malagari K, Vogl T et al. Prospective randomized study of doxorubicin-eluting-bead embolization in the treatment of hepatocellular carcinoma: results of the PRECISION V study. *Cardiovasc Intervent Radiol* 2010; 33: 41–52. https://www.zora.uzh.ch/id/eprint/24207/1/Lammer_CardiovascInterventRadiol_2010_V.pdf
- [299] Golfieri R, Ciampalpa E, Renzulli M et al. Randomised controlled trial of doxorubicin-eluting beads vs conventional chemoembolisation for hepatocellular carcinoma. *Br J Cancer* 2014; 111: 255–264. <https://iris.unito.it/retrieve/handle/2318/149077/25760/art%20Doxorubicina-Tace%202014.pdf>
- [300] Yamada R, Bassaco B, Bracewell S et al. Long-term follow-up after conventional transarterial chemoembolization (c-TACE) with mitomycin for hepatocellular carcinoma (HCC). *J Gastrointest Oncol* 2019; 10: 348–353
- [301] Llovet JM, Real MI, Montana X et al. Arterial embolisation or chemoembolisation versus symptomatic treatment in patients with unresectable hepatocellular carcinoma: a randomised controlled trial. *Lancet* 2002; 359: 1734–1739. <https://www.sciencedirect.com/science/article/pii/S014067360208649X?via%3Dihub>
- [302] Abdel-Rahman O, Elsayed Z. Yttrium-90 microsphere radioembolisation for unresectable hepatocellular carcinoma. *Cochrane Database Syst Rev* 2020; 1: Cd011313
- [303] Yang J, Wang J, Zhou H et al. Efficacy and safety of endoscopic radiofrequency ablation for unresectable extrahepatic cholangiocarcinoma: a randomized trial. *Endoscopy* 2018; 50: 751–760. <https://www.thieme-connect.com/products/ejournals/pdf/10.1055/s-0043-124870.pdf>
- [304] Ludwig JM, Zhang D, Xing M et al. Meta-analysis: adjusted indirect comparison of drug-eluting bead transarterial chemoembolization versus (90)Y-radioembolization for hepatocellular carcinoma. *Eur Radiol* 2017; 27: 2031–2041. <https://link.springer.com/content/pdf/10.1007%2f00330-016-4548-3.pdf>
- [305] Casadei Gardini A, Tamburini E, Inarrairaegui M et al. Radioembolization versus chemoembolization for unresectable hepatocellular carcinoma: a meta-analysis of randomized trials. *Onco Targets Ther* 2018; 11: 7315–7321. <https://www.dovepress.com/getfile.php?fileID=45631>
- [306] Kolligs FT, Bilbao JL, Jakobs T et al. Pilot randomized trial of selective internal radiation therapy vs chemoembolization in unresectable hepatocellular carcinoma. *Liver Int* 2015; 35: 1715–1721. <https://onlinelibrary.wiley.com/doi/pdfdirect/10.1111/liv.12750?download=true>
- [307] Katsanos K, Kitrou P, Spiliopoulos S et al. Comparative effectiveness of different transarterial embolization therapies alone or in combination with local ablative or adjuvant systemic treatments for unresectable hepatocellular carcinoma: A network meta-analysis of randomized controlled trials. *PLoS One* 2017; 12: e0184597. <https://www.ncbi.nlm.nih.gov/pmc/articles/PMC5608206/pdf/pone.0184597.pdf>
- [308] Pitton MB, Kloeckner R, Ruckes C et al. Randomized comparison of selective internal radiotherapy (SIRT) versus drug-eluting bead transarterial chemoembolization (DEB-TACE) for the treatment of hepatocellular carcinoma. *Cardiovasc Intervent Radiol* 2015; 38: 352–360. https://www.ncbi.nlm.nih.gov/pmc/articles/PMC4355443/pdf/270_2014_Article_1012.pdf
- [309] Lobo L, Yakoub D, Picado O et al. Unresectable Hepatocellular Carcinoma: Radioembolization Versus Chemoembolization: A Systematic Review and Meta-analysis. *Cardiovasc Intervent Radiol* 2016; 39: 1580–1588. <https://link.springer.com/content/pdf/10.1007/s00270-016-1426-y.pdf>
- [310] Salem R, Gilbertsen M, Butt Z et al. Increased quality of life among hepatocellular carcinoma patients treated with radioembolization, compared with chemoembolization. *Clin Gastroenterol Hepatol* 2013; 11: 1358–1365.e1. <https://www.sciencedirect.com/science/article/abs/pii/S1542356513005971?via%3Dihub>
- [311] Sangro B, Maini CL, Ettorre GM et al. Radioembolisation in patients with hepatocellular carcinoma that have previously received liver-directed

- therapies. *Eur J Nucl Med Mol Imaging* 2018; 45: 1721–1730. https://www.ncbi.nlm.nih.gov/pmc/articles/PMC6097757/pdf/259_2018_Article_3968.pdf
- [312] Johnson GE, Monsky WL, Valji K et al. Yttrium-90 Radioembolization as a Salvage Treatment following Chemoembolization for Hepatocellular Carcinoma. *J Vasc Interv Radiol* 2016; 27: 1123–1129
- [313] Hilgard P, Hamami M, Fouly AE et al. Radioembolization with yttrium-90 glass microspheres in hepatocellular carcinoma: European experience on safety and long-term survival. *Hepatology* 2010; 52: 1741–1749. <https://aasldpubs.onlinelibrary.wiley.com/doi/pdfdirect/10.1002/hep.23944?download=true>
- [314] Sangro B, Carpanese L, Cianni R et al. Survival after yttrium-90 resin microsphere radioembolization of hepatocellular carcinoma across Barcelona clinic liver cancer stages: a European evaluation. *Hepatology* 2011; 54: 868–878. <https://aasldpubs.onlinelibrary.wiley.com/doi/pdfdirect/10.1002/hep.24451?download=true>
- [315] Kulik LM, Carr BI, Mulcahy MF et al. Safety and efficacy of 90Y radiotherapy for hepatocellular carcinoma with and without portal vein thrombosis. *Hepatology* 2008; 47: 71–81. <https://aasldpubs.onlinelibrary.wiley.com/doi/pdfdirect/10.1002/hep.21980?download=true>
- [316] Mazzaferro V, Sposito C, Bhoori S et al. Yttrium-90 radioembolization for intermediate-advanced hepatocellular carcinoma: a phase 2 study. *Hepatology* 2013; 57: 1826–1837. <https://aasldpubs.onlinelibrary.wiley.com/doi/pdfdirect/10.1002/hep.26014?download=true>
- [317] Salem R, Lewandowski RJ, Mulcahy MF et al. Radioembolization for hepatocellular carcinoma using Yttrium-90 microspheres: a comprehensive report of long-term outcomes. *Gastroenterology* 2010; 138: 52–64
- [318] Rim CH, Kim CY, Yang DS et al. Comparison of radiation therapy modalities for hepatocellular carcinoma with portal vein thrombosis: A meta-analysis and systematic review. *Radiother Oncol* 2018; 129: 112–122. <https://www.sciencedirect.com/science/article/abs/pii/S0167814017327305?via%3Dihub>
- [319] Salem R, Padia S, Lam M et al. Clinical and dosimetric considerations for Y90: recommendations from an international multidisciplinary working group. *Eur J Nucl Med Mol Imaging* 2019; 46 (8): 1695–1704. <https://pubmed.ncbi.nlm.nih.gov/31098749/>
- [320] Levillain H, Bagni O, Deroose C et al. International recommendations for personalised selective internal radiation therapy of primary and metastatic liver diseases with yttrium-90 resin microspheres. *Eur J Nucl Med Mol Imaging* 2021; 48 (5): 1570–1584. <https://pubmed.ncbi.nlm.nih.gov/33433699/>
- [321] Garin E, Tselikas L, Guiu B et al. Personalised versus standard dosimetry approach of selective internal radiation therapy in patients with locally advanced hepatocellular carcinoma (DOSISPHERE-01): a randomised, multicentre, open-label phase 2 trial. *Lancet Gastroenterol Hepatol* 2021; 6 (1): 17–29. <https://pubmed.ncbi.nlm.nih.gov/33166497/>
- [322] Salem R, Johnson G, Kim E et al. Yttrium-90 Radioembolization for the Treatment of Solitary, Unresectable HCC: The LEGACY Study. *Hepatology* 2021; 74 (5): 2342–2352. <https://pubmed.ncbi.nlm.nih.gov/33739462/>
- [323] Vilgrain V, Pereira H, Assenat E et al. Efficacy and safety of selective internal radiotherapy with yttrium-90 resin microspheres compared with sorafenib in locally advanced and inoperable hepatocellular carcinoma (SARAH): an open-label randomised controlled phase 3 trial. *The Lancet Oncology* 2017; 18: 1624–1636
- [324] Chow PKH, Gandhi M, Tan SB et al. SIRveNIB: Selective Internal Radiation Therapy Versus Sorafenib in Asia-Pacific Patients With Hepatocellular Carcinoma. *J Clin Oncol* 2018; 36: 1913–1921. <https://www.ncbi.nlm.nih.gov/pubmed/29498924>
- [325] Omata M, Cheng A, Kokudo N et al. Asia-Pacific clinical practice guidelines on the management of hepatocellular carcinoma: a 2017 update. *Hepatology* 2017; 11 (4): 317–370. <https://pubmed.ncbi.nlm.nih.gov/28620797/>
- [326] Vogel A, Cervantes A, Chau I et al. Hepatocellular carcinoma: ESMO Clinical Practice Guidelines for diagnosis, treatment and follow-up. *Ann Oncol* 2018; 29: iv238–iv255
- [327] Eriguchi T, Takeda A, Tateishi Y et al. Comparison of stereotactic body radiotherapy and radiofrequency ablation for hepatocellular carcinoma: Systematic review and meta-analysis of propensity score studies. *Hepatol Res* 2021; 51 (7): 813–822. <https://pubmed.ncbi.nlm.nih.gov/33856722/>
- [328] Rim C, Lee J, Kim S et al. Comparison of radiofrequency ablation and ablative external radiotherapy for the treatment of intrahepatic malignancies: A hybrid meta-analysis. *JHEP Rep* 2023; 5 (1): 100594. <https://pubmed.ncbi.nlm.nih.gov/36561128/>
- [329] Craig T, Xiao Y, McNulty S et al. Insights From Image Guided Radiation Therapy Credentialing for the NRG Oncology RTOG 1112 Liver Stereotactic Body Radiation Therapy Trial. *Pract Radiat Oncol* 2023. <https://pubmed.ncbi.nlm.nih.gov/36581199/doi:10.1016/j.prro.2022.11.013>
- [330] Rim C, Kim H, Seong J. Clinical feasibility and efficacy of stereotactic body radiotherapy for hepatocellular carcinoma: A systematic review and meta-analysis of observational studies. *Radiother Oncol* 2019; 131: 135–144. <https://pubmed.ncbi.nlm.nih.gov/30773180/>
- [331] Sapir E, Tao Y, Schipper MJ et al. Stereotactic Body Radiation Therapy as an Alternative to Transarterial Chemoembolization for Hepatocellular Carcinoma. *Int J Radiat Oncol Biol Phys* 2018; 100: 122–130. <https://www.ncbi.nlm.nih.gov/pmc/articles/PMC5818982/pdf/nihms942371.pdf>
- [332] Brunner T, Bettinger D, Schultheiss M et al. Efficacy of Stereotactic Body Radiotherapy in Patients With Hepatocellular Carcinoma Not Suitable for Transarterial Chemoembolization (HERACLES: HEpatocellular Carcinoma Stereotactic RAdiotherapy Clinical Efficacy Study). *Front Oncol* 2021; 11: 653141. <https://pubmed.ncbi.nlm.nih.gov/33816309/>
- [333] Guckenberger M, Baus W, Blanck O et al. Definition and quality requirements for stereotactic radiotherapy: consensus statement from the DEGRO/DGMP Working Group Stereotactic Radiotherapy and Radio-surgery. *Strahlenther Onkol* 2020; 196 (5): 417–420. <https://pubmed.ncbi.nlm.nih.gov/32211940/>
- [334] Mizumoto M, Tokuyue K, Sugahara S et al. Proton beam therapy for hepatocellular carcinoma adjacent to the porta hepatis. *Int J Radiat Oncol Biol Phys* 2008; 71: 462–467
- [335] Fukumitsu N, Sugahara S, Nakayama H et al. A prospective study of hypofractionated proton beam therapy for patients with hepatocellular carcinoma. *Int J Radiat Oncol Biol Phys* 2009; 74: 831–836
- [336] Sugahara S, Oshiro Y, Nakayama H et al. Proton beam therapy for large hepatocellular carcinoma. *Int J Radiat Oncol Biol Phys* 2010; 76: 460–466
- [337] Kim T, Park J, Kim Y et al. Phase I dose-escalation study of proton beam therapy for inoperable hepatocellular carcinoma. *Cancer Res Treat* 2015; 47 (1): 34–45. <https://pubmed.ncbi.nlm.nih.gov/25381830/>
- [338] Nakayama H, Sugahara S, Fukuda K et al. Proton beam therapy for hepatocellular carcinoma located adjacent to the alimentary tract. *Int J Radiat Oncol Biol Phys* 2011; 80: 992–995
- [339] Bush DA, Smith JC, Slater JD et al. Randomized Clinical Trial Comparing Proton Beam Radiation Therapy with Transarterial Chemoembolization for Hepatocellular Carcinoma: Results of an Interim Analysis. *Int J Radiat Oncol Biol Phys* 2016; 95: 477–482
- [340] Hong TS, Wo JY, Yeap BY et al. Multi-Institutional Phase II Study of High-Dose Hypofractionated Proton Beam Therapy in Patients With Localized, Unresectable Hepatocellular Carcinoma and Intrahepatic Cholangiocarcinoma. *J Clin Oncol* 2016; 34: 460–468. <https://www.ncbi.nlm.nih.gov/pmc/articles/PMC4872014/pdf/JCO642710.pdf>
- [341] Mizumoto M, Oshiro Y, Okumura T et al. Proton Beam Therapy for Hepatocellular Carcinoma: A Review of the University of Tsukuba Experience. *Int J Part Ther* 2016; 2 (4): 570–578. <https://pubmed.ncbi.nlm.nih.gov/31772968/>

- [342] Mohnike K, Wieners G, Schwartz F et al. Computed tomography-guided high-dose-rate brachytherapy in hepatocellular carcinoma: safety, efficacy, and effect on survival. *Int J Radiat Oncol Biol Phys* 2010; 78: 172–179
- [343] Mohnike K, Steffen IG, Seidensticker M et al. Radioablation by Image-Guided (HDR) Brachytherapy and Transarterial Chemoembolization in Hepatocellular Carcinoma: A Randomized Phase II Trial. *Cardiovasc Intervent Radiol* 2019; 42: 239–249. <https://link.springer.com/content/pdf/10.1007/s00270-018-2127-5.pdf>
- [344] Collettini F, Schreiber N, Schnapauff D et al. CT-guided high-dose-rate brachytherapy of unresectable hepatocellular carcinoma. *Strahlenther Onkol* 2015; 191: 405–412. <https://link.springer.com/content/pdf/10.1007/s00066-014-0781-3.pdf>
- [345] Comito T, Loi M, Franzese C et al. Stereotactic Radiotherapy after Incomplete Transarterial (Chemo-) Embolization (TAE/TACE) versus Exclusive TAE or TACE for Treatment of Inoperable HCC: A Phase III Trial (NCT02323360). *Curr Oncol* 2022; 29 (11): 8802–8813. <https://pubmed.ncbi.nlm.nih.gov/36421345/>
- [346] Buckstein M, Kim E, Özbek U et al. Combination Transarterial Chemoembolization and Stereotactic Body Radiation Therapy for Unresectable Single Large Hepatocellular Carcinoma: Results From a Prospective Phase 2 Trial. *Int J Radiat Oncol Biol Phys* 2022; 114 (2): 221–230. <https://pubmed.ncbi.nlm.nih.gov/35643250/>
- [347] Yoon S, Ryoo B, Lee S et al. Efficacy and Safety of Transarterial Chemoembolization Plus External Beam Radiotherapy vs Sorafenib in Hepatocellular Carcinoma With Macroscopic Vascular Invasion: A Randomized Clinical Trial. *JAMA Oncol* 2018; 4 (5): 661–669. <https://pubmed.ncbi.nlm.nih.gov/29543938/>
- [348] Huo Y, Eslick G. Transcatheter Arterial Chemoembolization Plus Radiotherapy Compared With Chemoembolization Alone for Hepatocellular Carcinoma: A Systematic Review and Meta-analysis. *JAMA Oncol* 2015; 1 (6): 756–765. <https://pubmed.ncbi.nlm.nih.gov/26182200/>
- [349] Santillan C, Chernyak V, Sirlin C. LI-RADS categories: concepts, definitions, and criteria. *Abdom Radiol (NY)* 2018; 43: 101–110
- [350] Santillan C, Fowler K, Kono Y et al. LI-RADS major features: CT, MRI with extracellular agents, and MRI with hepatobiliary agents. *Abdom Radiol (NY)* 2018; 43: 75–81
- [351] Takahashi S, Kudo M, Chung H et al. Initial treatment response is essential to improve survival in patients with hepatocellular carcinoma who underwent curative radiofrequency ablation therapy. *Oncology* 2007; 72 (Suppl. 1): 98–103. <https://www.karger.com/Article/Pdf/111714>
- [352] Guglielmi A, Ruzzenente A, Pachera S et al. Comparison of seven staging systems in cirrhotic patients with hepatocellular carcinoma in a cohort of patients who underwent radiofrequency ablation with complete response. *Am J Gastroenterol* 2008; 103: 597–604
- [353] Yoon JH, Lee EJ, Cha SS et al. Comparison of gadoteric acid-enhanced MR imaging versus four-phase multi-detector row computed tomography in assessing tumor regression after radiofrequency ablation in subjects with hepatocellular carcinomas. *J Vasc Interv Radiol* 2010; 21: 348–356
- [354] Vauthey JN, Dixon E, Abdalla EK et al. Pretreatment assessment of hepatocellular carcinoma: expert consensus statement. *HPB (Oxford)* 2010; 12: 289–299. <https://www.ncbi.nlm.nih.gov/pmc/articles/PMC2951814/pdf/hpb0012-0289.pdf>
- [355] Schima W, Ba-Ssalamah A, Kurtaran A et al. Post-treatment imaging of liver tumours. *Cancer Imaging* 2007; 7: S28–S36. <https://www.ncbi.nlm.nih.gov/pmc/articles/PMC2727978/pdf/ci079047.pdf>
- [356] Frieser M, Kiesel J, Lindner A et al. Efficacy of contrast-enhanced US versus CT or MRI for the therapeutic control of percutaneous radiofrequency ablation in the case of hepatic malignancies. *Ultraschall in Med* 2011; 32: 148–153. <https://www.thieme-connect.com/products/ejournals/pdf/10.1055/s-0029-1245934.pdf>
- [357] Schacherer D, Girlich C, Jung ME et al. Transabdominal ultrasound with echoenhancement by contrast media in the diagnosis of hepatocellular carcinoma. *Dig Dis* 2009; 27: 109–113. <https://www.karger.com/Article/Pdf/218342>
- [358] Lencioni R, Piscaglia F, Bolondi L. Contrast-enhanced ultrasound in the diagnosis of hepatocellular carcinoma. *J Hepatol* 2008; 48: 848–857. <https://www.sciencedirect.com/science/article/pii/S016827808001244?via%3Dihub>
- [359] Crocetti L, de Baere T, Lencioni R. Quality improvement guidelines for radiofrequency ablation of liver tumours. *Cardiovasc Intervent Radiol* 2010; 33: 11–17. https://www.ncbi.nlm.nih.gov/pmc/articles/PMC2816824/pdf/270_2009_Article_9736.pdf
- [360] Tsai MC, Wang JH, Hung CH et al. Favorable alpha-fetoprotein decrease as a prognostic surrogate in patients with hepatocellular carcinoma after radiofrequency ablation. *J Gastroenterol Hepatol* 2010; 25: 605–612. <https://onlinelibrary.wiley.com/doi/pdfdirect/10.1111/j.1440-1746.2009.06115.x?download=true>
- [361] Lencioni R. New data supporting modified RECIST (mRECIST) for Hepatocellular Carcinoma. *Clin Cancer Res* 2013; 19: 1312–1314. <https://clincancerres.aacrjournals.org/content/clinres/19/6/1312.full.pdf>
- [362] Vincenzi B, Di Maio M, Silletta M et al. Prognostic Relevance of Objective Response According to EASL Criteria and mRECIST Criteria in Hepatocellular Carcinoma Patients Treated with Loco-Regional Therapies: A Literature-Based Meta-Analysis. *PLoS One* 2015; 10: e0133488. <https://iris.unito.it/retrieve/handle/2318/1572009/162002/pone.0133488.pdf>
- [363] Finn RS, Qin S, Ikeda M et al. Atezolizumab plus Bevacizumab in Unresectable Hepatocellular Carcinoma. *N Engl J Med* 2020; 382: 1894–1905. <https://www.nejm.org/doi/pdf/10.1056/NEJMoa1915745?articleTools=true>
- [364] Cheng AL, Kang YK, Chen Z et al. Efficacy and safety of sorafenib in patients in the Asia-Pacific region with advanced hepatocellular carcinoma: a phase III randomised, double-blind, placebo-controlled trial. *Lancet Oncol* 2009; 10: 25–34. <https://www.sciencedirect.com/science/article/pii/S1470204508702857?via%3Dihub>
- [365] Kudo M, Finn RS, Qin S et al. Lenvatinib versus sorafenib in first-line treatment of patients with unresectable hepatocellular carcinoma: a randomised phase 3 non-inferiority trial. *The Lancet* 2018; 391: 1163–1173
- [366] Bruix J, Qin S, Merle P et al. Regorafenib for patients with hepatocellular carcinoma who progressed on sorafenib treatment (RESORCE): a randomised, double-blind, placebo-controlled, phase 3 trial. *The Lancet* 2017; 389: 56–66
- [367] Abou-Alfa GK, Meyer T, Cheng AL et al. Cabozantinib in Patients with Advanced and Progressing Hepatocellular Carcinoma. *N Engl J Med* 2018; 379: 54–63. <https://www.nejm.org/doi/pdf/10.1056/NEJMoa1717002?articleTools=true>
- [368] Zhu AX, Kang YK, Yen CJ et al. Ramucirumab after sorafenib in patients with advanced hepatocellular carcinoma and increased α -fetoprotein concentrations (REACH-2): a randomised, double-blind, placebo-controlled, phase 3 trial. *Lancet Oncol* 2019; 20: 282–296
- [369] Facciorusso A, Tartaglia N, Villani R et al. Lenvatinib versus sorafenib as first-line therapy of advanced hepatocellular carcinoma: a systematic review and meta-analysis. *Am J Transl Res* 2021; 13 (4): 2379–2387. <https://pubmed.ncbi.nlm.nih.gov/34017396/>
- [370] Abou-Alfa GK, Lau G, Kudo M et al. Tremelimumab plus Durvalumab in Unresectable Hepatocellular Carcinoma. *NEJM Evidence* 2022; 1: EVI-D0a2100070. doi:10.1056/EVID0a2100070
- [371] Llovet JM, Ricci S, Mazzaferro V et al. Sorafenib in advanced hepatocellular carcinoma. *N Engl J Med* 2008; 359: 378–390. <https://www.nejm.org/doi/pdf/10.1056/NEJMoa0708857?articleTools=true>
- [372] Zhu AX, Kang Y, Yen C et al. Ramucirumab after sorafenib in patients with advanced hepatocellular carcinoma and increased α -fetoprotein

concentrations (REACH-2): a randomised, double-blind, placebo-controlled, phase 3 trial. *The Lancet Oncology* 2019; 20: 282–296

- [373] Cheng A, Qin S, Ikeda M et al. Updated efficacy and safety data from IMbrave150: Atezolizumab plus bevacizumab vs sorafenib for unresectable hepatocellular carcinoma. *J Hepatol* 2022; 76 (4): 862–873. <https://pubmed.ncbi.nlm.nih.gov/34902530/>
- [374] Galle P, Finn R, Qin S et al. Patient-reported outcomes with atezolizumab plus bevacizumab versus sorafenib in patients with unresectable hepatocellular carcinoma (IMbrave150): an open-label, randomised, phase 3 trial. *Lancet Oncol* 2021; 22 (7): 991–1001. <https://pubmed.ncbi.nlm.nih.gov/34051880/>
- [375] Cainap C, Qin S, Huang WT et al. Linifanib versus Sorafenib in patients with advanced hepatocellular carcinoma: results of a randomized phase III trial. *J Clin Oncol* 2015; 33: 172–179. <https://www.ncbi.nlm.nih.gov/pmc/articles/PMC4279237/pdf/zlj172.pdf>
- [376] Johnson PJ, Qin S, Park JW et al. Brivanib versus sorafenib as first-line therapy in patients with unresectable, advanced hepatocellular carcinoma: results from the randomized phase III BRISK-FL study. *J Clin Oncol* 2013; 31: 3517–3524
- [377] Zhu AX, Rosmorduc O, Evans TR et al. SEARCH: a phase III, randomized, double-blind, placebo-controlled trial of sorafenib plus erlotinib in patients with advanced hepatocellular carcinoma. *J Clin Oncol* 2015; 33: 559–566. <http://diposit.ub.edu/dspace/bitstream/2445/117402/1/649304.pdf>
- [378] Cheng AL, Kang YK, Lin DY et al. Sunitinib versus sorafenib in advanced hepatocellular cancer: results of a randomized phase III trial. *J Clin Oncol* 2013; 31: 4067–4075
- [379] Yau T, Park J, Finn R et al. Nivolumab versus sorafenib in advanced hepatocellular carcinoma (CheckMate 459): a randomised, multicentre, open-label, phase 3 trial. *Lancet Oncol* 2022; 23 (1): 77–90. <https://pubmed.ncbi.nlm.nih.gov/34914889/>
- [380] Marrero JA, Kudo M, Venook AP et al. Observational registry of sorafenib use in clinical practice across Child-Pugh subgroups: The GIDEON study. *J Hepatol* 2016; 65: 1140–1147. [https://www.journal-of-hepatology.eu/article/S0168-8278\(16\)30346-4/pdf](https://www.journal-of-hepatology.eu/article/S0168-8278(16)30346-4/pdf)
- [381] Ganten TM, Stauber RE, Schott E et al. Sorafenib in Patients with Hepatocellular Carcinoma-Results of the Observational INSIGHT Study. *Clin Cancer Res* 2017; 23: 5720–5728. <https://clincancerres.aacrjournals.org/content/clinres/23/19/5720.full.pdf>
- [382] Leal CRG, Magalhães C, Barbosa D et al. Survival and tolerance to sorafenib in Child-Pugh B patients with hepatocellular carcinoma: a prospective study. *Invest New Drugs* 2018; 36: 911–918. doi:10.1007/s10637-018-0621-x
- [383] Pressiani T, Boni C, Rimassa L et al. Sorafenib in patients with Child-Pugh class A and B advanced hepatocellular carcinoma: a prospective feasibility analysis. *Ann Oncol* 2013; 24: 406–411. [https://www.annalsofoncology.org/article/S0923-7534\(19\)36863-2/pdf](https://www.annalsofoncology.org/article/S0923-7534(19)36863-2/pdf)
- [384] Ogasawara S, Chiba T, Ooka Y et al. Sorafenib treatment in Child-Pugh A and B patients with advanced hepatocellular carcinoma: safety, efficacy and prognostic factors. *Invest New Drugs* 2015; 33: 729–739. <https://link.springer.com/article/10.1007%2Fs10637-015-0237-3>
- [385] El-Khoueiry A, Meyer T, Cheng A et al. Safety and efficacy of cabozantinib for patients with advanced hepatocellular carcinoma who advanced to Child-Pugh B liver function at study week 8: a retrospective analysis of the CELESTIAL randomised controlled trial. *BMC Cancer* 2022; 22 (1): 377. <https://pubmed.ncbi.nlm.nih.gov/35397508/>
- [386] Huynh J, Cho M, Kim E et al. Lenvatinib in patients with unresectable hepatocellular carcinoma who progressed to Child-Pugh B liver function. *Ther Adv Med Oncol* 2022; 14: 17588359221116608. <https://pubmed.ncbi.nlm.nih.gov/36051472/>
- [387] Kambhampati S, Bauer KE, Bracci PM et al. Nivolumab in patients with advanced hepatocellular carcinoma and Child-Pugh class B cirrhosis: Safety and clinical outcomes in a retrospective case series. *Cancer* 2019; 125: 3234–3241. <https://acsjournals.onlinelibrary.wiley.com/doi/pdfdirect/10.1002/cncr.32206?download=true>
- [388] Kudo M, Matilla A, Santoro A et al. CheckMate 040 cohort 5: A phase I/II study of nivolumab in patients with advanced hepatocellular carcinoma and Child-Pugh B cirrhosis. *J Hepatol* 2021; 75 (3): 600–609. <https://pubmed.ncbi.nlm.nih.gov/34051329/>
- [389] Scheiner B, Kirstein M, Hucce F et al. Programmed cell death protein-1 (PD-1)-targeted immunotherapy in advanced hepatocellular carcinoma: efficacy and safety data from an international multicentre real-world cohort. *Aliment Pharmacol Ther* 2019; 49 (10): 1323–1333. <https://pubmed.ncbi.nlm.nih.gov/30980420/>
- [390] Spahn S, Roessler D, Pompilia R et al. Clinical and Genetic Tumor Characteristics of Responding and Non-Responding Patients to PD-1 Inhibition in Hepatocellular Carcinoma. *Cancers (Basel)* 2020; 12 (12): <https://pubmed.ncbi.nlm.nih.gov/33353145/doi:10.3390/cancers12123830>
- [391] D’Alessio A, Fulgenzi C, Nishida N et al. Preliminary evidence of safety and tolerability of atezolizumab plus bevacizumab in patients with hepatocellular carcinoma and Child-Pugh A and B cirrhosis: A real-world study. *Hepatology* 2022; 76 (4): 1000–1012. <https://pubmed.ncbi.nlm.nih.gov/35313048/>
- [392] de Castro T, Jochheim L, Bathon M et al. Atezolizumab and bevacizumab in patients with advanced hepatocellular carcinoma with impaired liver function and prior systemic therapy: a real-world experience. *Ther Adv Med Oncol* 2022; 14: 17588359221080298. <https://pubmed.ncbi.nlm.nih.gov/35251317/>
- [393] Vilgrain V, Pereira H, Assenet E et al. Efficacy and safety of selective internal radiotherapy with yttrium-90 resin microspheres compared with sorafenib in locally advanced and inoperable hepatocellular carcinoma (SARAH): an open-label randomised controlled phase 3 trial. *Lancet Oncol* 2017; 18: 1624–1636. <https://www.sciencedirect.com/science/article/abs/pii/S1470204517306836>
- [394] Lencioni R, Llovet JM, Han G et al. Sorafenib or placebo plus TACE with doxorubicin-eluting beads for intermediate stage HCC: The SPACE trial. *J Hepatol* 2016; 64: 1090–1098. <https://www.ncbi.nlm.nih.gov/pubmed/26809111>
- [395] Meyer T, Fox R, Ma YT et al. Sorafenib in combination with transarterial chemoembolisation in patients with unresectable hepatocellular carcinoma (TACE 2): a randomised placebo-controlled, double-blind, phase 3 trial. *Lancet Gastroenterol Hepatol* 2017; 2: 565–575. [https://www.thelancet.com/pdfs/journals/langas/PIIS2468-1253\(17\)30156-5.pdf](https://www.thelancet.com/pdfs/journals/langas/PIIS2468-1253(17)30156-5.pdf)
- [396] Kudo M, Ueshima K, Ikeda M et al. Final Results of TACTICS: A Randomized, Prospective Trial Comparing Transarterial Chemoembolization Plus Sorafenib to Transarterial Chemoembolization Alone in Patients with Unresectable Hepatocellular Carcinoma. *Liver Cancer* 2022; 11 (4): 354–367. <https://pubmed.ncbi.nlm.nih.gov/35978604/>
- [397] Ding X, Sun W, Li W et al. Transarterial chemoembolization plus lenvatinib versus transarterial chemoembolization plus sorafenib as first-line treatment for hepatocellular carcinoma with portal vein tumor thrombus: A prospective randomized study. *Cancer* 2021; 127 (20): 3782–3793. <https://pubmed.ncbi.nlm.nih.gov/34237154/>
- [398] Cai M, Huang W, Huang J et al. Transarterial Chemoembolization Combined With Lenvatinib Plus PD-1 Inhibitor for Advanced Hepatocellular Carcinoma: A Retrospective Cohort Study. *Front Immunol* 2022; 13: 848387. <https://pubmed.ncbi.nlm.nih.gov/35300325/>
- [399] Marinelli B, Kim E, D’Alessio A et al. Integrated use of PD-1 inhibition and transarterial chemoembolization for hepatocellular carcinoma: evaluation of safety and efficacy in a retrospective, propensity score-matched study. *J Immunother Cancer* 2022; 10 (6): <https://pubmed.ncbi.nlm.nih.gov/35710293/doi:10.1136/jitc-2021-004205>
- [400] Fan W, Zhu B, Yue S et al. Idarubicin-Loaded DEB-TACE plus Lenvatinib versus Lenvatinib for patients with advanced hepatocellular carcinoma: A propensity score-matching analysis. *Cancer Med* 2023; 12 (1): 61–72. <https://pubmed.ncbi.nlm.nih.gov/35698292/>

- [401] Ricke J, Klumpen HJ, Amthauer H et al. Impact of combined selective internal radiation therapy and sorafenib on survival in advanced hepatocellular carcinoma. *J Hepatol* 2019; 71: 1164–1174. [https://www.journal-of-hepatology.eu/article/S0168-8278\(19\)30472-6/fulltext](https://www.journal-of-hepatology.eu/article/S0168-8278(19)30472-6/fulltext)
- [402] Kudo M, Ueshima K, Ikeda M et al. Randomised, multicentre prospective trial of transarterial chemoembolisation (TACE) plus sorafenib as compared with TACE alone in patients with hepatocellular carcinoma: TACTICS trial. *Gut* 2020; 69: 1492–1501. <https://www.ncbi.nlm.nih.gov/pubmed/31801872>
- [403] Kudo M, Ikeda M, Ueshima K et al. Response Evaluation Criteria in Cancer of the Liver version 5 (RECICL 2019 revised version). *Hepatol Res* 2019; 49: 981–989. <https://www.ncbi.nlm.nih.gov/pubmed/31231916>
- [404] Kudo M, Ueshima K, Ikeda M et al. TACTICS: Final overall survival (OS) data from a randomized, open label, multicenter, phase II trial of transcatheter arterial chemoembolization (TACE) therapy in combination with sorafenib as compared with TACE alone in patients (pts) with hepatocellular carcinoma (HCC). *Journal of Clinical Oncology* 2021; 39: 270–270. https://ascopubs.org/doi/abs/10.1200/JCO.2021.39.3_suppl.270
- [405] Bruix J, Qin S, Merle P et al. Regorafenib for patients with hepatocellular carcinoma who progressed on sorafenib treatment (RESORCE): a randomised, double-blind, placebo-controlled, phase 3 trial. *Lancet* 2017; 389: 56–66. <https://www.sciencedirect.com/science/article/pii/S0140673616324539?via%3Dihub>
- [406] Finn R, Ryoo B, Merle P et al. Pembrolizumab As Second-Line Therapy in Patients With Advanced Hepatocellular Carcinoma in KEYNOTE-240: A Randomized, Double-Blind, Phase III Trial. *J Clin Oncol* 2020; 38 (3): 193–202. <https://pubmed.ncbi.nlm.nih.gov/31790344/>
- [407] Rao Q, Li M, Xu W et al. Clinical benefits of PD-1/PD-L1 inhibitors in advanced hepatocellular carcinoma: a systematic review and meta-analysis. *Hepatol Int* 2020; 14 (5): 765–775. <https://pubmed.ncbi.nlm.nih.gov/32572818/>
- [408] Parikh N, Marshall A, Betts K et al. Network meta-analysis of nivolumab plus ipilimumab in the second-line setting for advanced hepatocellular carcinoma. *J Comp Eff Res* 2021; 10 (5): 343–352. <https://pubmed.ncbi.nlm.nih.gov/33442996/>
- [409] He S, Jiang W, Fan K et al. The Efficacy and Safety of Programmed Death-1 and Programmed Death Ligand 1 Inhibitors for the Treatment of Hepatocellular Carcinoma: A Systematic Review and Meta-Analysis. *Front Oncol* 2021; 11: 626984. <https://pubmed.ncbi.nlm.nih.gov/33833987/>
- [410] El-Khoueiry AB, Sangro B, Yau T et al. Nivolumab in patients with advanced hepatocellular carcinoma (CheckMate 040): an open-label, non-comparative, phase 1/2 dose escalation and expansion trial. *Lancet* 2017; 389: 2492–2502. <https://www.ncbi.nlm.nih.gov/pmc/articles/PMC7539326/pdf/nihms-1623792.pdf>
- [411] Zhu AX, Finn RS, Edeline J et al. Pembrolizumab in patients with advanced hepatocellular carcinoma previously treated with sorafenib (KEYNOTE-224): a non-randomised, open-label phase 2 trial. *Lancet Oncol* 2018; 19: 940–952. <https://www.ncbi.nlm.nih.gov/pubmed/29875066>
- [412] Kudo M, Finn R, Edeline J et al. Updated efficacy and safety of KEYNOTE-224: a phase II study of pembrolizumab in patients with advanced hepatocellular carcinoma previously treated with sorafenib. *Eur J Cancer* 2022; 167: 1–12. <https://pubmed.ncbi.nlm.nih.gov/35364421/>
- [413] Finn RS, Ryoo BY, Merle P et al. Pembrolizumab As Second-Line Therapy in Patients With Advanced Hepatocellular Carcinoma in KEYNOTE-240: A Randomized, Double-Blind, Phase III Trial. *J Clin Oncol* 2020; 38: 193–202. <https://www.ncbi.nlm.nih.gov/pubmed/31790344>
- [414] Qin S, Chen Z, Fang W et al. Pembrolizumab plus best supportive care versus placebo plus best supportive care as second-line therapy in patients in Asia with advanced hepatocellular carcinoma (HCC): Phase 3 KEYNOTE-394 study. *Journal of Clinical Oncology* 2022; 40: 383. doi:10.1200/JCO.2022.40.4_suppl.383
- [415] Yau T, Kang Y, Kim T et al. Efficacy and Safety of Nivolumab Plus Ipilimumab in Patients With Advanced Hepatocellular Carcinoma Previously Treated With Sorafenib: The CheckMate 040 Randomized Clinical Trial. *JAMA Oncol* 2020; 6 (11): e204564. <https://pubmed.ncbi.nlm.nih.gov/33001135/>
- [416] Dinh T, Utria A, Barry K et al. A framework for fibrolamellar carcinoma research and clinical trials. *Nat Rev Gastroenterol Hepatol* 2022; 19 (5): 328–342. <https://pubmed.ncbi.nlm.nih.gov/35190728/>
- [417] Honeyman J, Simon E, Robine N et al. Detection of a recurrent DNAJB1-PRKACA chimeric transcript in fibrolamellar hepatocellular carcinoma. *Science* 2014; 343: 1010–1014. <https://pubmed.ncbi.nlm.nih.gov/24578576/>
- [418] Ramai D, Ofosu A, Lai J et al. Fibrolamellar Hepatocellular Carcinoma: A Population-Based Observational Study. *Dig Dis Sci* 2021; 66 (1): 308–314. <https://pubmed.ncbi.nlm.nih.gov/32052215/>
- [419] Rimassa L, Personeni N, Czauderna C et al. Systemic treatment of HCC in special populations. *J Hepatol* 2021; 74 (4): 931–943. <https://pubmed.ncbi.nlm.nih.gov/33248171/>
- [420] Wege H, Schulze K, von Felden J et al. Rare variants of primary liver cancer: Fibrolamellar, combined, and sarcomatoid hepatocellular carcinomas. *Eur J Med Genet* 2021; 64 (11): 104313. <https://pubmed.ncbi.nlm.nih.gov/34418585/>
- [421] Chakrabarti S, Tella S, Kommalapati A et al. Clinicopathological features and outcomes of fibrolamellar hepatocellular carcinoma. *J Gastrointest Oncol* 2019; 10 (3): 554–561. <https://pubmed.ncbi.nlm.nih.gov/31183207/>
- [422] Gras P, Truant S, Boige V et al. Prolonged Complete Response after GEMOX Chemotherapy in a Patient with Advanced Fibrolamellar Hepatocellular Carcinoma. *Case Rep Oncol* 2012; 5 (1): 169–172. <https://pubmed.ncbi.nlm.nih.gov/22666208/>
- [423] Patt Y, Hassan M, Lozano R et al. Phase II trial of systemic continuous fluorouracil and subcutaneous recombinant interferon Alfa-2b for treatment of hepatocellular carcinoma. *J Clin Oncol* 2003; 21 (3): 421–427. <https://pubmed.ncbi.nlm.nih.gov/12560429/>
- [424] Kim A, Gani F, Layman A et al. Multiple Immune-Suppressive Mechanisms in Fibrolamellar Carcinoma. *Cancer Immunol Res* 2019; 7 (5): 805–812. <https://pubmed.ncbi.nlm.nih.gov/30902819/>
- [425] Chen K, Popovic A, Hsiehchen D et al. Clinical Outcomes in Fibrolamellar Hepatocellular Carcinoma Treated with Immune Checkpoint Inhibitors. *Cancers (Basel)* 2022; 14 (21): <https://pubmed.ncbi.nlm.nih.gov/36358766/>doi:10.3390/cancers14215347
- [426] Berger R, Dinstag G, Tirosh O et al. Fibrolamellar carcinoma transcriptional-based treatment prediction: complete response after nivolumab and ipilimumab. *J Immunother Cancer* 2022; 10 (12): <https://pubmed.ncbi.nlm.nih.gov/36600603/>doi:10.1136/jitc-2022-005620
- [427] De Toni E, Roessler D. Using dual checkpoint blockade to treat fibrolamellar hepatocellular carcinoma. *Gut* 2020; 69 (11): 2056–2058. <https://pubmed.ncbi.nlm.nih.gov/32051207/>
- [428] Kang S, Magliocca J, Sellers M et al. Successful Liver Transplantation of Recurrent Fibrolamellar Carcinoma following Clinical and Pathologic Complete Response to Triple Immunotherapy: A Case Report. *Oncol Res Treat* 2022; 45 (7): 430–437. <https://pubmed.ncbi.nlm.nih.gov/35537414/>
- [429] Nagtegaal I, Odze R, Klimstra D et al. The 2019 WHO classification of tumours of the digestive system. *Histopathology* 2020; 76 (2): 182–188. <https://pubmed.ncbi.nlm.nih.gov/31433515/>
- [430] Eschrich J, Kobus Z, Geisel D et al. The Diagnostic Approach towards Combined Hepatocellular-Cholangiocarcinoma-State of the Art and Future Perspectives. *Cancers (Basel)* 2023; 15 (1): <https://pubmed.ncbi.nlm.nih.gov/36612297/>doi:10.3390/cancers15010301

- [431] Gigante E, Paradis V, Ronot M et al. New insights into the pathophysiology and clinical care of rare primary liver cancers. *JHEP Rep* 2021; 3 (1): 100174. <https://pubmed.ncbi.nlm.nih.gov/33205035/>
- [432] Xue R, Chen L, Zhang C et al. Genomic and Transcriptomic Profiling of Combined Hepatocellular and Intrahepatic Cholangiocarcinoma Reveals Distinct Molecular Subtypes. *Cancer Cell* 2019; 35 (6): 932–947.e8. <https://pubmed.ncbi.nlm.nih.gov/31130341/>
- [433] Gigante E, Hobeika C, Le Bail B et al. Systemic Treatments with Tyrosine Kinase Inhibitor and Platinum-Based Chemotherapy in Patients with Unresectable or Metastatic Hepatocholangiocarcinoma. *Liver Cancer* 2022; 11 (5): 460–473. <https://pubmed.ncbi.nlm.nih.gov/36158591/>
- [434] Kim E, Yoo C, Kang H et al. Clinical outcomes of systemic therapy in patients with unresectable or metastatic combined hepatocellular-cholangiocarcinoma. *Liver Int* 2021; 41 (6): 1398–1408. <https://pubmed.ncbi.nlm.nih.gov/33548073/>
- [435] Kobayashi S, Terashima T, Shiba S et al. Multicenter retrospective analysis of systemic chemotherapy for unresectable combined hepatocellular and cholangiocarcinoma. *Cancer Sci* 2018; 109 (8): 2549–2557. <https://pubmed.ncbi.nlm.nih.gov/29856900/>
- [436] Rogers J, Bolonesi R, Rashid A et al. Systemic therapy for unresectable, mixed hepatocellular-cholangiocarcinoma: treatment of a rare malignancy. *J Gastrointest Oncol* 2017; 8 (2): 347–351. <https://pubmed.ncbi.nlm.nih.gov/28480073/>
- [437] Trikalinos N, Zhou A, Doyle M et al. Systemic Therapy for Combined Hepatocellular-Cholangiocarcinoma: A Single-Institution Experience. *J Natl Compr Canc Netw* 2018; 16 (10): 1193–1199. <https://pubmed.ncbi.nlm.nih.gov/30323089/>
- [438] Salimon M, Prioux-Klotz C, Tougeron D et al. Gemcitabine plus platinum-based chemotherapy for first-line treatment of hepatocholangiocarcinoma: an AGEO French multicentre retrospective study. *Br J Cancer* 2018; 118 (3): 325–330. <https://pubmed.ncbi.nlm.nih.gov/29169182/>
- [439] Bruix J, Takayama T, Mazzaferro V et al. Adjuvant sorafenib for hepatocellular carcinoma after resection or ablation (STORM): a phase 3, randomised, double-blind, placebo-controlled trial. *Lancet Oncol* 2015; 16: 1344–1354. <https://www.sciencedirect.com/science/article/pii/S1470204515001989?via%3Dihub>
- [440] Ho W, Zhu Q, Durham J et al. Neoadjuvant Cabozantinib and Nivolumab Converts Locally Advanced HCC into Resectable Disease with Enhanced Antitumor Immunity. *Nat Cancer* 2021; 2 (9): 891–903. <https://pubmed.ncbi.nlm.nih.gov/34796337/>
- [441] Kaseb A, Hasanov E, Cao H et al. Perioperative nivolumab monotherapy versus nivolumab plus ipilimumab in resectable hepatocellular carcinoma: a randomised, open-label, phase 2 trial. *Lancet Gastroenterol Hepatol* 2022; 7 (3): 208–218. <https://pubmed.ncbi.nlm.nih.gov/35065057/>
- [442] Marron T, Fiel M, Hamon P et al. Neoadjuvant cemiplimab for resectable hepatocellular carcinoma: a single-arm, open-label, phase 2 trial. *Lancet Gastroenterol Hepatol* 2022; 7 (3): 219–229. <https://pubmed.ncbi.nlm.nih.gov/35065058/>
- [443] Xia Y, Tang W, Qian X et al. Efficacy and safety of camrelizumab plus apatinib during the perioperative period in resectable hepatocellular carcinoma: a single-arm, open label, phase II clinical trial. *J Immunother Cancer* 2022; 10 (4): <https://pubmed.ncbi.nlm.nih.gov/35379737/> doi:10.1136/jitc-2022-004656
- [444] Katzenstein HM, Krailo MD, Malogolowkin MH et al. Hepatocellular carcinoma in children and adolescents: results from the Pediatric Oncology Group and the Children's Cancer Group intergroup study. *J Clin Oncol* 2002; 20: 2789–2797
- [445] Czauderna P, Mackinlay G, Perilongo G et al. Hepatocellular carcinoma in children: results of the first prospective study of the International Society of Pediatric Oncology group. *J Clin Oncol* 2002; 20: 2798–2804. <https://www.ncbi.nlm.nih.gov/pubmed/12065556>
- [446] Schmid I, von Schweinitz D. Pediatric hepatocellular carcinoma: challenges and solutions. *J Hepatocell Carcinoma* 2017; 4: 15–21. <https://pubmed.ncbi.nlm.nih.gov/28144610/>
- [447] Schmid I, Häberle B, Albert MH et al. Sorafenib and cisplatin/doxorubicin (PLADO) in pediatric hepatocellular carcinoma. *Pediatr Blood Cancer* 2012; 58: 539–544. <https://onlinelibrary.wiley.com/doi/abs/10.1002/pbc.23295>
- [448] Schütte K, Tippelt B, Schulz C et al. Malnutrition is a prognostic factor in patients with hepatocellular carcinoma (HCC). *Clin Nutr* 2015; 34: 1122–1127
- [449] Huang TH, Hsieh CC, Kuo LM et al. Malnutrition associated with an increased risk of postoperative complications following hepatectomy in patients with hepatocellular carcinoma. *HPB (Oxford)* 2019; 21: 1150–1155
- [450] Arends J, Bachmann P, Baracos V et al. ESPEN guidelines on nutrition in cancer patients. *Clin Nutr* 2017; 36: 11–48
- [451] Ciuni R, Biondi A, Grosso G et al. Nutritional aspects in patient undergoing liver resection. *Updates Surg* 2011; 63: 249–252. <https://link.springer.com/content/pdf/10.1007/s13304-011-0121-4.pdf>
- [452] Cederholm T, Jensen GL, Correia M et al. GLIM criteria for the diagnosis of malnutrition – A consensus report from the global clinical nutrition community. *J Cachexia Sarcopenia Muscle* 2019; 10: 207–217. <https://www.ncbi.nlm.nih.gov/pmc/articles/PMC6438340/pdf/JCSM-10-207.pdf>
- [453] Fujiwara N, Nakagawa H, Kudo Y et al. Sarcopenia, intramuscular fat deposition, and visceral adiposity independently predict the outcomes of hepatocellular carcinoma. *J Hepatol* 2015; 63: 131–140
- [454] Badran H, Elsabaawy MM, Ragab A et al. Baseline Sarcopenia is Associated with Lack of Response to Therapy, Liver Decompensation and High Mortality in Hepatocellular Carcinoma Patients. *Asian Pac J Cancer Prev* 2020; 21: 3285–3290. http://journal.waocp.org/article_89349_cc643ce4770cf7eeca5890c5d5c453d5.pdf
- [455] Kim N, Yu JI, Park HC et al. Incorporating sarcopenia and inflammation with radiation therapy in patients with hepatocellular carcinoma treated with nivolumab. *Cancer Immunol Immunother* 2021. <https://link.springer.com/content/pdf/10.1007/s00262-020-02794-3.pdf> doi:10.1007/s00262-020-02794-3
- [456] Mardian Y, Yano Y, Ratnasari N et al. "Sarcopenia and intramuscular fat deposition are associated with poor survival in Indonesian patients with hepatocellular carcinoma: a retrospective study". *BMC Gastroenterol* 2019; 19: 229. https://www.ncbi.nlm.nih.gov/pmc/articles/PMC6937974/pdf/12876_2019_Article_1152.pdf
- [457] Voron T, Tselikas L, Pietrasz D et al. Sarcopenia Impacts on Short- and Long-term Results of Hepatectomy for Hepatocellular Carcinoma. *Ann Surg* 2015; 261: 1173–1183
- [458] Plauth M, Bernal W, Dasarathy S et al. ESPEN guideline on clinical nutrition in liver disease. *Clin Nutr* 2019; 38: 485–521. <https://www.ncbi.nlm.nih.gov/pmc/articles/PMC6686849/pdf/nihms-1529826.pdf>
- [459] Haun MW, Estel S, Rucker G et al. Early palliative care for adults with advanced cancer. *Cochrane Database Syst Rev* 2017; 6: CD011129. <http://www.ncbi.nlm.nih.gov/pubmed/28603881>
- [460] Adler K, Schlieper D, Kindgen-Milles D et al. [Integration of palliative care into intensive care: Systematic review]. *Anaesthesist* 2017; 66: 660–666. <http://www.ncbi.nlm.nih.gov/pubmed/28589374>
- [461] Dalgaard KM, Bergenholtz H, Nielsen ME et al. Early integration of palliative care in hospitals: A systematic review on methods, barriers, and outcome. *Palliat Support Care* 2014; 12: 495–513. <http://www.ncbi.nlm.nih.gov/pubmed/24621947>
- [462] Davis MP, Temel JS, Balboni T et al. A review of the trials which examine early integration of outpatient and home palliative care for patients with serious illnesses. *Ann Palliat Med* 2015; 4: 99–121. <http://www.ncbi.nlm.nih.gov/pubmed/26231807>

- [463] Hui D, Kim YJ, Park JC et al. Integration of oncology and palliative care: a systematic review. *Oncologist* 2015; 20: 77–83. <http://www.ncbi.nlm.nih.gov/pubmed/25480826>
- [464] Hui D, Meng YC, Bruera S et al. Referral Criteria for Outpatient Palliative Cancer Care: A Systematic Review. *Oncologist* 2016; 21: 895–901. <http://www.ncbi.nlm.nih.gov/pubmed/27185614>
- [465] Tassinari D, Drudi F, Monterubbianesi MC et al. Early Palliative Care in Advanced Oncologic and Non-Oncologic Chronic Diseases: A Systematic Review of Literature. *Rev Recent Clin Trials* 2016; 11: 63–71. <http://www.ncbi.nlm.nih.gov/pubmed/26464077>
- [466] Gärtner U, Braun GD, Held K et al. [Physical complaints, stress and quality of life of oncologic patients Effects and patient assessment in inpatient rehabilitation]. *Med Klin (Munich)* 1996; 91: 501–508
- [467] Leitlinienprogramm Onkologie (Deutsche Krebsgesellschaft DK). Palliativmedizin für Patienten mit einer nicht-heilbaren Krebserkrankung. Version 2.2. 2020. <https://www.leitlinienprogramm-onkologie.de/leitlinien/palliativmedizin/>
- [468] Hamano J, Morita T, Inoue S et al. Surprise Questions for Survival Prediction in Patients With Advanced Cancer: A Multicenter Prospective Cohort Study. *Oncologist* 2015; 20: 839–844. <http://www.ncbi.nlm.nih.gov/pubmed/26054631>
- [469] Moroni M, Zocchi D, Bolognesi D et al. The “surprise” question in advanced cancer patients: A prospective study among general practitioners. *Palliat Med* 2014; 28: 959–964. <http://www.ncbi.nlm.nih.gov/pubmed/24662237>
- [470] Murray S, Boyd K. Using the “surprise question” can identify people with advanced heart failure and COPD who would benefit from a palliative care approach. *Palliat Med* 2011; 25: 382. <http://www.ncbi.nlm.nih.gov/pubmed/21610113>
- [471] Moss AH, Lunney JR, Culp S et al. Prognostic significance of the “surprise” question in cancer patients. *J Palliat Med* 2010; 13: 837–840. <http://www.ncbi.nlm.nih.gov/pubmed/20636154>
- [472] Kremer AE, Beuers U, Oude-Elferink RP et al. Pathogenesis and treatment of pruritus in cholestasis. *Drugs* 2008; 68: 2163–2182. <http://www.ncbi.nlm.nih.gov/pubmed/18840005>
- [473] Stander S, Zeidler C, Augustin M et al. S2k-Leitlinie zur Diagnostik und Therapie des chronischen Pruritus – Update – Kurzversion. *J Dtsch Dermatol Ges* 2017; 15: 860–873. <http://www.ncbi.nlm.nih.gov/pubmed/28763608>
- [474] Stander S, Raap U, Weisshaar E et al. Pathogenesis of pruritus. *J Dtsch Dermatol Ges* 2011; 9: 456–463. <http://www.ncbi.nlm.nih.gov/pubmed/21208378>
- [475] Bachs L, Pares A, Elena M et al. Comparison of rifampicin with phenobarbitone for treatment of pruritus in biliary cirrhosis. *Lancet* 1989; 1: 574–576. <http://www.ncbi.nlm.nih.gov/pubmed/2564110>
- [476] Ghent CN, Carruthers SG. Treatment of pruritus in primary biliary cirrhosis with rifampin Results of a double-blind, crossover, randomized trial. *Gastroenterology* 1988; 94: 488–493. <http://www.ncbi.nlm.nih.gov/pubmed/3275568>
- [477] Terg R, Coronel E, Sorda J et al. Efficacy and safety of oral naltrexone treatment for pruritus of cholestasis, a crossover, double blind, placebo-controlled study. *J Hepatol* 2002; 37: 717–722. <http://www.ncbi.nlm.nih.gov/pubmed/12445410>
- [478] Bergasa NV, Talbot TL, Alling DW et al. A controlled trial of naloxone infusions for the pruritus of chronic cholestasis. *Gastroenterology* 1992; 102: 544–549. <http://www.ncbi.nlm.nih.gov/pubmed/1732125>
- [479] Mayo MJ, Handem I, Saldana S et al. Sertraline as a first-line treatment for cholestatic pruritus. *Hepatology* 2007; 45: 666–674. <http://www.ncbi.nlm.nih.gov/pubmed/17326161>
- [480] Lindor KD. Ursodiol for primary sclerosing cholangitis Mayo Primary Sclerosing Cholangitis-Ursodeoxycholic Acid Study Group. *N Engl J Med* 1997; 336: 691–695. <http://www.ncbi.nlm.nih.gov/pubmed/9041099>
- [481] Talwalkar JA, Souto E, Jorgensen RA et al. Natural history of pruritus in primary biliary cirrhosis. *Clin Gastroenterol Hepatol* 2003; 1: 297–302. <http://www.ncbi.nlm.nih.gov/pubmed/15017671>
- [482] Zapata R, Sandoval L, Palma J et al. Ursodeoxycholic acid in the treatment of intrahepatic cholestasis of pregnancy A 12-year experience. *Liver Int* 2005; 25: 548–554. <http://www.ncbi.nlm.nih.gov/pubmed/15910492>
- [483] Lemyze M, Dharancy S, Nevière R et al. Aerobic capacity in patients with chronic liver disease: Very modest effect of liver transplantation. *Presse Med* 2010; 39: e174–e81
- [484] Epstein SK, Freeman RB, Khayat A et al. Aerobic capacity is associated with 100-day outcome after hepatic transplantation. *Liver Transpl* 2004; 10: 418–424. <https://aasldpubs.onlinelibrary.wiley.com/doi/pdfdirect/10.1002/lt.20088?download=true>
- [485] van Ginneken BT, van den Berg-Emons RJ, Kazemier G et al. Physical fitness, fatigue, and quality of life after liver transplantation. *Eur J Appl Physiol* 2007; 100: 345–353. https://www.ncbi.nlm.nih.gov/pmc/articles/PMC1914221/pdf/421_2007_Article_435.pdf
- [486] van den Berg-Emons R, van Ginneken B, Wijffels M et al. Fatigue is a major problem after liver transplantation. *Liver Transpl* 2006; 12: 928–933. <https://aasldpubs.onlinelibrary.wiley.com/doi/pdfdirect/10.1002/lt.20684?download=true>
- [487] van Ginneken BT, van den Berg-Emons HJ, Metselaar HJ et al. Effects of a rehabilitation programme on daily functioning, participation, health-related quality of life, anxiety and depression in liver transplant recipients. *Disabil Rehabil* 2010; 32: 2107–2112. <https://www.tandfonline.com/doi/abs/10.3109/09638288.2010.482174>
- [488] Schwibbe G. [Changes in quality of life in oncological patients in the course of an inpatient after-care program]. *Rehabilitation (Stuttg)* 1991; 30: 55–62
- [489] Fan SY, Eiser C, Ho MC et al. Health-related quality of life in patients with hepatocellular carcinoma: the mediation effects of illness perceptions and coping. *Psychooncology* 2013; 22: 1353–1360. <https://onlinelibrary.wiley.com/doi/pdfdirect/10.1002/pon.3146?download=true>
- [490] Fan SY, Eiser C, Ho MC. Health-related quality of life in patients with hepatocellular carcinoma: a systematic review. *Clin Gastroenterol Hepatol* 2010; 8: 559–564.e1–10. <https://www.sciencedirect.com/science/article/abs/pii/S1542356510002533?via%3Dihub>
- [491] Qiao CX, Zhai XF, Ling CQ et al. Health-related quality of life evaluated by tumor node metastasis staging system in patients with hepatocellular carcinoma. *World J Gastroenterol* 2012; 18: 2689–2694. <https://www.ncbi.nlm.nih.gov/pmc/articles/PMC3370007/pdf/WJG-18-2689.pdf>
- [492] Steel JL, Geller DA, Gamblin TC et al. Depression, immunity, and survival in patients with hepatobiliary carcinoma. *J Clin Oncol* 2007; 25: 2397–2405
- [493] Lee HH, Chiu CC, Lin JJ et al. Impact of preoperative anxiety and depression on quality of life before and after resection of hepatocellular carcinoma. *J Affect Disord* 2019; 246: 361–367. <https://www.sciencedirect.com/science/article/abs/pii/S0165032718318639?via%3Dihub>
- [494] Huang TW, Lin CC. The mediating effects of depression on sleep disturbance and fatigue: symptom clusters in patients with hepatocellular carcinoma. *Cancer Nurs* 2009; 32: 398–403
- [495] Ahn MH, Park S, Lee HB et al. Suicide in cancer patients within the first year of diagnosis. *Psychooncology* 2015; 24: 601–607. <https://onlinelibrary.wiley.com/doi/pdfdirect/10.1002/pon.3705?download=true>
- [496] Chiu CC, Lee KT, Wang JJ et al. Health-Related Quality of Life before and after Surgical Resection of Hepatocellular Carcinoma: A Prospective Study. *Asian Pac J Cancer Prev* 2018; 19: 65–72. <https://www.ncbi.nlm.nih.gov/pmc/articles/PMC5844638/pdf/APJCP-19-65.pdf>
- [497] Shun SC, Chen CH, Sheu JC et al. Quality of life and its associated factors in patients with hepatocellular carcinoma receiving one course of transarterial chemoembolization treatment: a longitudinal study.

- Oncologist 2012; 17: 732–739. <https://www.ncbi.nlm.nih.gov/pmc/articles/PMC3360913/pdf/onc732.pdf>
- [498] Shun SC, Lai YH, Hung H et al. The Role of Age in Change in Unmet Supportive Care Needs in Hepatocellular Carcinoma Patients During Transition From Hospital to Home. *Cancer Nurs* 2017; 40: 245–254
- [499] Wang ZX, Liu SL, Sun CH et al. Psychological intervention reduces post-embolization pain during hepatic arterial chemoembolization therapy: a complementary approach to drug analgesia. *World J Gastroenterol* 2008; 14: 931–935. <https://www.ncbi.nlm.nih.gov/pmc/articles/PMC2687062/pdf/WJG-14-931.pdf>
- [500] Sanson-Fisher R, Girgis A, Boyes A et al. The unmet supportive care needs of patients with cancer Supportive Care Review Group. *Cancer* 2000; 88: 226–237. <https://acsjournals.onlinelibrary.wiley.com/doi/pdfdirect/10.1002/%28SICI%291097-0142%2820000101%2988%3A1%3C226%3A%3AAID-CNCR30%3E3.O.CO%3B2-P?download=true>
- [501] Kleeberg UR, Tews JT, Ruprecht T et al. Patient satisfaction and quality of life in cancer outpatients: results of the PASQOC study. *Support Care Cancer* 2005; 13: 303–310. <https://link.springer.com/content/pdf/10.1007/s00520-004-0727-x.pdf>
- [502] Fallowfield L, Jenkins V. Communicating sad, bad, and difficult news in medicine. *Lancet* 2004; 363: 312–319
- [503] Ong LM, Visser MR, Lammes FB et al. Doctor-patient communication and cancer patients' quality of life and satisfaction. *Patient Educ Couns* 2000; 41: 145–156
- [504] de Haes H, Teunissen S. Communication in palliative care: a review of recent literature. *Curr Opin Oncol* 2005; 17: 345–350
- [505] Fukui S, Ogawa K, Ohtsuka M et al. A randomized study assessing the efficacy of communication skill training on patients' psychologic distress and coping: nurses' communication with patients just after being diagnosed with cancer. *Cancer* 2008; 113: 1462–1470. <https://acsjournals.onlinelibrary.wiley.com/doi/pdfdirect/10.1002/cncr.23710?download=true>
- [506] Razavi D, Merckaert I, Marchal S et al. How to optimize physicians' communication skills in cancer care: results of a randomized study assessing the usefulness of posttraining consolidation workshops. *J Clin Oncol* 2003; 21: 3141–3149
- [507] Lienard A, Merckaert I, Libert Y et al. Factors that influence cancer patients' and relatives' anxiety following a three-person medical consultation: impact of a communication skills training program for physicians. *Psychooncology* 2008; 17: 488–496. <https://onlinelibrary.wiley.com/doi/pdfdirect/10.1002/pon.1262?download=true>
- [508] Edwards A, Elwyn G. Inside the black box of shared decision making: distinguishing between the process of involvement and who makes the decision. *Health Expect* 2006; 9: 307–320. <https://www.ncbi.nlm.nih.gov/pmc/articles/PMC5060371/pdf/HEX-9-307.pdf>
- [509] Butow P, Juraskova I, Chang S et al. Shared decision making coding systems: how do they compare in the oncology context? *Patient Educ Couns* 2010; 78: 261–268
- [510] Gordon EJ, Bergeron A, McNatt G et al. Are informed consent forms for organ transplantation and donation too difficult to read? *Clin Transplant* 2012; 26: 275–283. <https://onlinelibrary.wiley.com/doi/pdfdirect/10.1111/j.1399-0012.2011.01480.x?download=true>
- [511] Volk ML, Tocco RS, Pelletier SJ et al. Patient decision making about organ quality in liver transplantation. *Liver Transpl* 2011; 17: 1387–1393. https://deepblue.lib.umich.edu/bitstream/handle/2027.42/88081/22437_ft.pdf?sequence=1
- [512] Rodrigue JR, Hanto DW, Curry MP. Patients' expectations and success criteria for liver transplantation. *Liver Transpl* 2011; 17: 1309–1317. <https://aasldpubs.onlinelibrary.wiley.com/doi/pdfdirect/10.1002/lt.22355?download=true>
- [513] Butow PN, Tattersall MH, Goldstein D. Communication with cancer patients in culturally diverse societies. *Ann N Y Acad Sci* 1997; 809: 317–329. <https://nyaspubs.onlinelibrary.wiley.com/doi/pdfdirect/10.1111/j.1749-6632.1997.tb48095.x?download=true>
- [514] Dowsett SM, Saul JL, Butow PN et al. Communication styles in the cancer consultation: preferences for a patient-centred approach. *Psychooncology* 2000; 9: 147–156. <https://onlinelibrary.wiley.com/doi/pdfdirect/10.1002/%28SICI%291099-1611%28200003%04%299%3A2%3C147%3A%3AAID-PON443%3E3.O.CO%3B2-X?download=true>
- [515] Epstein RM. Making communication research matter: what do patients notice, what do patients want, and what do patients need? *Patient Educ Couns* 2006; 60: 272–278
- [516] Zachariae R, Pedersen CG, Jensen AB et al. Association of perceived physician communication style with patient satisfaction, distress, cancer-related self-efficacy, and perceived control over the disease. *Br J Cancer* 2003; 88: 658–665. <https://www.ncbi.nlm.nih.gov/pmc/articles/PMC2376357/pdf/88-6600798a.pdf>
- [517] Strasser F, Palmer JL, Willey J et al. Impact of physician sitting versus standing during inpatient oncology consultations: patients' preference and perception of compassion and duration A randomized controlled trial. *J Pain Symptom Manage* 2005; 29: 489–497
- [518] Fogarty LA, Curbow BA, Wingard JR et al. Can 40 seconds of compassion reduce patient anxiety? *J Clin Oncol* 1999; 17: 371–379
- [519] Atchison EA, Gridley G, Carreon JD et al. Risk of cancer in a large cohort of US veterans with diabetes. *Int J Cancer* 2011; 128: 635–643. <https://onlinelibrary.wiley.com/doi/pdfdirect/10.1002/ijc.25362?download=true>
- [520] de Valle MB, Björnsson E, Lindkvist B. Mortality and cancer risk related to primary sclerosing cholangitis in a Swedish population-based cohort. *Liver Int* 2012; 32: 441–448. <https://onlinelibrary.wiley.com/doi/pdfdirect/10.1111/j.1478-3231.2011.02614.x?download=true>
- [521] El-Serag HB, Engels EA, Landgren O et al. Risk of hepatobiliary and pancreatic cancers after hepatitis C virus infection: A population-based study of US veterans. *Hepatology* 2009; 49: 116–123. <https://aasldpubs.onlinelibrary.wiley.com/doi/pdfdirect/10.1002/hep.22606?download=true>
- [522] Huang Y, You L, Xie W et al. Smoking and risk of cholangiocarcinoma: a systematic review and meta-analysis. *Oncotarget* 2017; 8: 100570–100581. <https://www.oncotarget.com/article/20141/pdf/>
- [523] Jing W, Jin G, Zhou X et al. Diabetes mellitus and increased risk of cholangiocarcinoma: a meta-analysis. *Eur J Cancer Prev* 2012; 21: 24–31
- [524] Palmer WC, Patel T. Are common factors involved in the pathogenesis of primary liver cancers? A meta-analysis of risk factors for intrahepatic cholangiocarcinoma. *J Hepatol* 2012; 57: 69–76. <https://www.ncbi.nlm.nih.gov/pmc/articles/PMC3804834/pdf/nihms363811.pdf>
- [525] Wongjarupong N, Assavapongpaiboon B, Susantitaphong P et al. Non-alcoholic fatty liver disease as a risk factor for cholangiocarcinoma: a systematic review and meta-analysis. *BMC Gastroenterol* 2017; 17: 149. https://www.ncbi.nlm.nih.gov/pmc/articles/PMC5721586/pdf/12876_2017_Article_696.pdf
- [526] Park JY, Hong SP, Kim YJ et al. Long-term follow up of gallbladder polyps. *J Gastroenterol Hepatol* 2009; 24: 219–222. <https://onlinelibrary.wiley.com/doi/pdfdirect/10.1111/j.1440-1746.2008.05689.x?download=true>
- [527] Nagaraja V, Eslick GD. Systematic review with meta-analysis: the relationship between chronic Salmonella typhi carrier status and gallbladder cancer. *Aliment Pharmacol Ther* 2014; 39: 745–750. <https://onlinelibrary.wiley.com/doi/pdfdirect/10.1111/apt.12655?download=true>
- [528] Razumilava N, Gores GJ. Cholangiocarcinoma. *Lancet* 2014; 383: 2168–2179. [https://www.thelancet.com/pdfs/journals/lancet/PIIS0140-6736\(13\)61903-0.pdf](https://www.thelancet.com/pdfs/journals/lancet/PIIS0140-6736(13)61903-0.pdf)
- [529] Rizvi S, Khan SA, Hallemeier CL et al. Cholangiocarcinoma – evolving concepts and therapeutic strategies. *Nat Rev Clin Oncol* 2018; 15: 95–111

- [530] Valle JW, Borbath I, Khan SA et al. Biliary cancer: ESMO Clinical Practice Guidelines for diagnosis, treatment and follow-up. *Ann Oncol* 2016; 27: v28–v37. <https://pubmed.ncbi.nlm.nih.gov/27664259/>
- [531] Rizvi S, Gores GJ. Pathogenesis, diagnosis, and management of cholangiocarcinoma. *Gastroenterology* 2013; 145: 1215–1229. <https://www.ncbi.nlm.nih.gov/pmc/articles/PMC3862291/pdf/nihms535439.pdf>
- [532] Kamsa-ard S, Kamsa-ard S, Luvira V et al. Risk Factors for Cholangiocarcinoma in Thailand: A Systematic Review and Meta-Analysis. *Asian Pac J Cancer Prev* 2018; 19: 605–614. <https://www.ncbi.nlm.nih.gov/pmc/articles/PMC5980830/pdf/APJCP-19-605.pdf>
- [533] Qian MB, Utzinger J, Keiser J et al. Clonorchiasis. *Lancet* 2016; 387: 800–810
- [534] Qian MB, Zhou XN. Global burden of cancers attributable to liver flukes. *Lancet Glob Health* 2017; 5: e139
- [535] You MS, Lee SH, Kang J et al. Natural Course and Risk of Cholangiocarcinoma in Patients with Recurrent Pyogenic Cholangitis: A Retrospective Cohort Study. *Gut Liver* 2019; 13: 373–379. <https://www.ncbi.nlm.nih.gov/pmc/articles/PMC6529165/pdf/gnl-13-373.pdf>
- [536] Ten Hove A, de Meijer VE, Hulscher JBF et al. Meta-analysis of risk of developing malignancy in congenital choledochal malformation. *Br J Surg* 2018; 105: 482–490. <https://www.ncbi.nlm.nih.gov/pmc/articles/PMC5900735/pdf/BJS-105-482.pdf>
- [537] Fahrner R, Dennler SG, Inderbitzin D. Risk of malignancy in Caroli disease and syndrome: A systematic review. *World J Gastroenterol* 2020; 26: 4718–4728. <https://www.ncbi.nlm.nih.gov/pmc/articles/PMC7445861/pdf/WJG-26-4718.pdf>
- [538] Claessen MM, Vleggaar FP, Tytgat KM et al. High lifetime risk of cancer in primary sclerosing cholangitis. *J Hepatol* 2009; 50: 158–164
- [539] Tyson GL, El-Serag HB. Risk factors for cholangiocarcinoma. *Hepatology* 2011; 54: 173–184. <https://aasldpubs.onlinelibrary.wiley.com/doi/pdfdirect/10.1002/hep.24351?download=true>
- [540] McGee EE, Jackson SS, Petrick JL et al. Smoking, Alcohol, and Biliary Tract Cancer Risk: A Pooling Project of 26 Prospective Studies. *J Natl Cancer Inst* 2019; 111: 1263–1278. <https://www.ncbi.nlm.nih.gov/pmc/articles/PMC6910180/pdf/djz103.pdf>
- [541] Clements O, Eliahou J, Kim JU et al. Risk factors for intrahepatic and extrahepatic cholangiocarcinoma: A systematic review and meta-analysis. *J Hepatol* 2020; 72: 95–103
- [542] Schmidt MA, Marcano-Bonilla L, Roberts LR. Gallbladder cancer: epidemiology and genetic risk associations. *Chin Clin Oncol* 2019; 8: 31. <http://cco.amegroups.com/article/view/28517/25064>
- [543] Rawla P, Sunkara T, Thandra KC et al. Epidemiology of gallbladder cancer. *Clin Exp Hepatol* 2019; 5: 93–102. <https://www.ncbi.nlm.nih.gov/pmc/articles/PMC6728871/pdf/CEH-5-36699.pdf>
- [544] Kratzer W, Schmid A, Akinli AS et al. [Gallbladder polyps: prevalence and risk factors]. *Ultraschall in Med* 2011; 32 (Suppl. 1): S68–S73. <https://www.thieme-connect.com/products/ejournals/pdf/10.1055/s-0029-1245265.pdf>
- [545] Schnelldorfer T. Porcelain gallbladder: a benign process or concern for malignancy? *J Gastrointest Surg* 2013; 17: 1161–1168. <https://link.springer.com/content/pdf/10.1007/s11605-013-2170-0.pdf>
- [546] Desjardins H, Duy L, Scheirey C et al. Porcelain Gallbladder: Is Observation a Safe Option in Select Populations? *J Am Coll Surg* 2018; 226: 1064–1069. <https://www.sciencedirect.com/science/article/abs/pii/S1072751518301571?via%3Dihub>
- [547] Patel S, Roa JC, Tapia O et al. Hyalinizing cholecystitis and associated carcinomas: clinicopathologic analysis of a distinctive variant of cholecystitis with porcelain-like features and accompanying diagnostically challenging carcinomas. *Am J Surg Pathol* 2011; 35: 1104–1113
- [548] Gutt C, Jenssen C, Barreiros AP et al. [Updated S3-Guideline for Prophylaxis, Diagnosis and Treatment of Gallstones German Society for Digestive and Metabolic Diseases (DGVS) and German Society for Surgery of the Alimentary Tract (DGAV) – AWMF Registry 021/008]. *Z Gastroenterol* 2018; 56: 912–966. <https://www.thieme-connect.com/products/ejournals/pdf/10.1055/a-0644-2972.pdf>
- [549] Eaton JE, Thackeray EW, Lindor KD. Likelihood of malignancy in gallbladder polyps and outcomes following cholecystectomy in primary sclerosing cholangitis. *Am J Gastroenterol* 2012; 107: 431–439
- [550] [Practice guideline autoimmune liver diseases – AWMF-Reg No 021-27]. *Z Gastroenterol* 2017; 55: 1135–1226. doi:10.1055/s-0043-120199
- [551] Wiles R, Thoeni RF, Barbu ST et al. Management and follow-up of gallbladder polyps: Joint guidelines between the European Society of Gastrointestinal and Abdominal Radiology (ESGAR), European Association for Endoscopic Surgery and other Interventional Techniques (EAES), International Society of Digestive Surgery - European Federation (EFISDS) and European Society of Gastrointestinal Endoscopy (ESGE). *Eur Radiol* 2017; 27: 3856–3866. https://www.ncbi.nlm.nih.gov/pmc/articles/PMC5544788/pdf/330_2017_Article_4742.pdf
- [552] Fung BM, Lindor KD, Tabibian JH. Cancer risk in primary sclerosing cholangitis: Epidemiology, prevention, and surveillance strategies. *World J Gastroenterol* 2019; 25: 659–671. <https://www.ncbi.nlm.nih.gov/pmc/articles/PMC6378537/pdf/WJG-25-659.pdf>
- [553] Charatcharoenwithaya P, Enders FB, Halling KC et al. Utility of serum tumor markers, imaging, and biliary cytology for detecting cholangiocarcinoma in primary sclerosing cholangitis. *Hepatology* 2008; 48: 1106–1117. <https://aasldpubs.onlinelibrary.wiley.com/doi/pdfdirect/10.1002/hep.22441?download=true>
- [554] Naitoh I, Nakazawa T, Kato A et al. Predictive factors for positive diagnosis of malignant biliary strictures by transpapillary brush cytology and forceps biopsy. *J Dig Dis* 2016; 17: 44–51. doi:10.1111/1751-2980.12311
- [555] Navaneethan U, Njei B, Lourdasamy V et al. Comparative effectiveness of biliary brush cytology and intraductal biopsy for detection of malignant biliary strictures: a systematic review and meta-analysis. *Gastrointest Endosc* 2015; 81: 168–176. <https://www.ncbi.nlm.nih.gov/pmc/articles/PMC4824293/pdf/nihms773255.pdf>
- [556] Klimstra DS LA. Tumors of the gallbladder and extrahepatic bile ducts. In: WHO Classification of Tumours Editorial Board WHO-Classification of Tumours (5th ed.) Digestive System Tumours. Lyon: International Agency for Research on Cancer; 2019: 265–294
- [557] Moeini A, Sia D, Zhang Z et al. Mixed hepatocellular cholangiocarcinoma tumors: Cholangiolocellular carcinoma is a distinct molecular entity. *J Hepatol* 2017; 66: 952–961
- [558] Paradis VSP. Other tumours of the digestive system. In: WHO Classification of Tumours Editorial Board WHO-Classification of Tumours (5th ed.) Digestive System Tumours. Lyon: International Agency for Research on Cancer; 2019: 499–510
- [559] C W. TNM-Klassifikation maligner Tumoren. 8. Aufl. Weinheim: Wiley-VCH; 2020
- [560] Wagner GHP. Organspezifische Tumordokumentation – Prinzipien und Verschlüsselungsanweisungen für Klinik und Praxis. Frankfurt (Main): Online-version: deutsche Krebsgesellschaft; 1995
- [561] Khuntikeo N, Chamadol N, Yongvanit P et al. Cohort profile: cholangiocarcinoma screening and care program (CASCAP). *BMC Cancer* 2015; 15: 459. <https://www.ncbi.nlm.nih.gov/pubmed/26054405>
- [562] Li R, Zhang X, Ma KS et al. Dynamic enhancing vascular pattern of intrahepatic peripheral cholangiocarcinoma on contrast-enhanced ultrasound: the influence of chronic hepatitis and cirrhosis. *Abdom Imaging* 2013; 38: 112–119. <https://link.springer.com/content/pdf/10.1007%2Fs00261-012-9854-x.pdf>
- [563] Xu HX, Chen LD, Liu LN et al. Contrast-enhanced ultrasound of intrahepatic cholangiocarcinoma: correlation with pathological examination. *Br J Radiol* 2012; 85: 1029–1037. <https://www.ncbi.nlm.nih.gov/pubmed/22374276>

- [564] Wildner D, Bernatik T, Greis C et al. CEUS in hepatocellular carcinoma and intrahepatic cholangiocellular carcinoma in 320 patients – early or late washout matters: a subanalysis of the DEGUM multicenter trial. *Ultraschall in Med* 2015; 36: 132–139. <https://www.thieme-connect.com/products/ejournals/pdf/10.1055/s-0034-1399147.pdf>
- [565] Bach AM, Hann LE, Brown KT et al. Portal vein evaluation with US: comparison to angiography combined with CT arterial portography. *Radiology* 1996; 201: 149–154. <https://www.ncbi.nlm.nih.gov/pubmed/8816536>
- [566] Wennmacker SZ, Lamberts MP, Di Martino M et al. Transabdominal ultrasound and endoscopic ultrasound for diagnosis of gallbladder polyps. *Cochrane Database Syst Rev* 2018; 8: CD012233. <https://www.ncbi.nlm.nih.gov/pubmed/30109701>
- [567] Zhang Y, Uchida M, Abe T et al. Intrahepatic peripheral cholangiocarcinoma: comparison of dynamic CT and dynamic MRI. *J Comput Assist Tomogr* 1999; 23: 670–677. <https://www.ncbi.nlm.nih.gov/pubmed/10524843>
- [568] Johnson PT, Fishman EK. Routine use of precontrast and delayed acquisitions in abdominal CT: time for change. *Abdom Imaging* 2013; 38: 215–223. <https://www.ncbi.nlm.nih.gov/pubmed/23132390>
- [569] Fabrega-Foster K, Ghasabeh MA, Pawlik TM et al. Multimodality imaging of intrahepatic cholangiocarcinoma. *Hepatobiliary Surg Nutr* 2017; 6: 67–78. <https://www.ncbi.nlm.nih.gov/pubmed/28503554>
- [570] Valls C, Guma A, Puig I et al. Intrahepatic peripheral cholangiocarcinoma: CT evaluation. *Abdom Imaging* 2000; 25: 490–496. <https://www.ncbi.nlm.nih.gov/pubmed/10931983>
- [571] Kim JH, Won HJ, Shin YM et al. Radiofrequency ablation for the treatment of primary intrahepatic cholangiocarcinoma. *Am J Roentgenol* 2011; 196: W205–W209. <https://www.ajronline.org/doi/pdfplus/10.2214/AJR.10.4937>
- [572] Bridgewater J, Galle PR, Khan SA et al. Guidelines for the diagnosis and management of intrahepatic cholangiocarcinoma. *J Hepatol* 2014; 60: 1268–1289. <https://www.ncbi.nlm.nih.gov/pubmed/24681130>
- [573] Jhaveri KS, Hosseini-Nik H. MRI of cholangiocarcinoma. *J Magn Reson Imaging* 2015; 42: 1165–1179. <https://www.ncbi.nlm.nih.gov/pubmed/25447417>
- [574] Murakami T, Nakamura H, Tsuda K et al. Contrast-enhanced MR imaging of intrahepatic cholangiocarcinoma: pathologic correlation study. *J Magn Reson Imaging* 1995; 5: 165–170. <https://www.ncbi.nlm.nih.gov/pubmed/7766977>
- [575] Hamrick-Turner J, Abbitt PL, Ros PR. Intrahepatic cholangiocarcinoma: MR appearance. *Am J Roentgenol* 1992; 158: 77–79. <https://www.ncbi.nlm.nih.gov/pubmed/1309221>
- [576] Fan ZM, Yamashita Y, Harada M et al. Intrahepatic cholangiocarcinoma: spin-echo and contrast-enhanced dynamic MR imaging. *Am J Roentgenol* 1993; 161: 313–317. <https://www.ncbi.nlm.nih.gov/pubmed/8392787>
- [577] <https://www.ncbi.nlm.nih.gov/pubmed/24559750>
- [578] Chung YE, Kim MJ, Park YN et al. Varying appearances of cholangiocarcinoma: radiologic-pathologic correlation. *Radiographics* 2009; 29: 683–700. <https://www.ncbi.nlm.nih.gov/pubmed/19448110>
- [579] Park HJ, Kim YK, Park MJ et al. Small intrahepatic mass-forming cholangiocarcinoma: target sign on diffusion-weighted imaging for differentiation from hepatocellular carcinoma. *Abdom Imaging* 2013; 38: 793–801. <https://www.ncbi.nlm.nih.gov/pubmed/22829097>
- [580] Fattach HE, Dohan A, Guerrache Y et al. Intrahepatic and hilar mass-forming cholangiocarcinoma: Qualitative and quantitative evaluation with diffusion-weighted MR imaging. *Eur J Radiol* 2015; 84: 1444–1451. <https://www.ncbi.nlm.nih.gov/pubmed/26022518>
- [581] Navaneethan U, Njei B, Venkatesh PG et al. Endoscopic ultrasound in the diagnosis of cholangiocarcinoma as the etiology of biliary strictures: a systematic review and meta-analysis. *Gastroenterol Rep (Oxf)* 2015; 3: 209–215. <https://www.ncbi.nlm.nih.gov/pubmed/25169922>
- [582] Pahade JK, Juice D, Staib L et al. Is there an added value of a hepatobiliary phase with gadoxetate disodium following conventional MRI with an extracellular gadolinium agent in a single imaging session for detection of primary hepatic malignancies? *Abdom Radiol (NY)* 2016; 41: 1270–1284. <https://link.springer.com/content/pdf/10.1007%2Fs00261-016-0635-9.pdf>
- [583] Park HJ, Kim SH, Jang KM et al. The role of diffusion-weighted MR imaging for differentiating benign from malignant bile duct strictures. *Eur Radiol* 2014; 24: 947–958. <https://www.ncbi.nlm.nih.gov/pubmed/24487774>
- [584] Lee J, Kim SH, Kang TW et al. Mass-forming Intrahepatic Cholangiocarcinoma: Diffusion-weighted Imaging as a Preoperative Prognostic Marker. *Radiology* 2016; 281: 119–128. <https://www.ncbi.nlm.nih.gov/pubmed/27115053>
- [585] Rupp C, Hippchen T, Bruckner T et al. Effect of scheduled endoscopic dilatation of dominant strictures on outcome in patients with primary sclerosing cholangitis. *Gut* 2019; 68: 2170–2178. <https://www.ncbi.nlm.nih.gov/pubmed/30910856>
- [586] Zhang H, Zhu J, Ke F et al. Radiological Imaging for Assessing the Resectability of Hilar Cholangiocarcinoma: A Systematic Review and Meta-Analysis. *Biomed Res Int* 2015; 2015: 497942. <https://www.ncbi.nlm.nih.gov/pmc/articles/PMC4569758/pdf/BMRI2015-497942.pdf>
- [587] Lamarca A, Barriuso J, Chander A et al. (18)F-fluorodeoxyglucose positron emission tomography ((18)FDG-PET) for patients with biliary tract cancer: Systematic review and meta-analysis. *J Hepatol* 2019; 71: 115–129
- [588] Feng ST, Wu L, Cai H et al. Cholangiocarcinoma: spectrum of appearances on Gd-EOB-DTPA-enhanced MR imaging and the effect of biliary function on signal intensity. *BMC Cancer* 2015; 15: 38. <https://www.ncbi.nlm.nih.gov/pubmed/25655565>
- [589] Kim SH, Lee CH, Kim BH et al. Typical and atypical imaging findings of intrahepatic cholangiocarcinoma using gadolinium ethoxybenzyl diethylenetriamine pentaacetic acid-enhanced magnetic resonance imaging. *J Comput Assist Tomogr* 2012; 36: 704–709. <https://www.ncbi.nlm.nih.gov/pubmed/23192208>
- [590] Lamarca A, Barriuso J, Chander A et al. *J Hepatol* 2019; 71 (1): 115–129. <https://pubmed.ncbi.nlm.nih.gov/30797051/>
- [591] Kiefer LS, Sekler J, Gückel B et al. Impact of 18F-FDG-PET/CT on Clinical Management in Patients with Cholangiocellular Carcinoma. *BJR|Open* 2021; 3: 20210008. doi:10.1259/bjro.20210008
- [592] De Moura DTH, Moura EGH, Bernardo WM et al. Endoscopic retrograde cholangiopancreatography versus endoscopic ultrasound for tissue diagnosis of malignant biliary stricture: Systematic review and meta-analysis. *Endosc Ultrasound* 2018; 7: 10–19. <https://www.ncbi.nlm.nih.gov/pmc/articles/PMC5838722/pdf/EUS-7-10.pdf>
- [593] Heimbach JK, Sanchez W, Rosen CB et al. Trans-peritoneal fine needle aspiration biopsy of hilar cholangiocarcinoma is associated with disease dissemination. *HPB (Oxford)* 2011; 13: 356–360. <https://www.ncbi.nlm.nih.gov/pubmed/21492336>
- [594] El Chafic AH, Dewitt J, Leblanc JK et al. Impact of preoperative endoscopic ultrasound-guided fine needle aspiration on postoperative recurrence and survival in cholangiocarcinoma patients. *Endoscopy* 2013; 45: 883–889. <https://www.ncbi.nlm.nih.gov/pubmed/24165813>
- [595] Korc P, Sherman S. ERCP tissue sampling. *Gastrointest Endosc* 2016; 84: 557–571. <https://www.ncbi.nlm.nih.gov/pubmed/27156656>
- [596] Fogel EL, deBellis M, McHenry L et al. Effectiveness of a new long cytology brush in the evaluation of malignant biliary obstruction: a prospective study. *Gastrointest Endosc* 2006; 63: 71–77. <https://www.ncbi.nlm.nih.gov/pubmed/16377319>
- [597] Shieh FK, Luong-Player A, Khara HS et al. Improved endoscopic retrograde cholangiopancreatography brush increases diagnostic yield of malignant biliary strictures. *World J Gastrointest Endosc* 2014; 6: 312–317. <https://www.ncbi.nlm.nih.gov/pubmed/25031790>

- [598] Glasbrenner B, Ardan M, Boeck W et al. Prospective evaluation of brush cytology of biliary strictures during endoscopic retrograde cholangiopancreatography. *Endoscopy* 1999; 31: 712–717. <https://www.ncbi.nlm.nih.gov/pubmed/10604612>
- [599] Macken E, Drijkoningen M, Van Aken E et al. Brush cytology of ductal strictures during ERCP. *Acta Gastroenterol Belg* 2000; 63: 254–259. <https://www.ncbi.nlm.nih.gov/pubmed/11189981>
- [600] Mansfield JC, Griffin SM, Wadehra V et al. A prospective evaluation of cytology from biliary strictures. *Gut* 1997; 40: 671–677. <https://www.ncbi.nlm.nih.gov/pubmed/9203949>
- [601] Trikudanathan G, Navaneethan U, Njei B et al. Diagnostic yield of bile duct brushings for cholangiocarcinoma in primary sclerosing cholangitis: a systematic review and meta-analysis. *Gastrointest Endosc* 2014; 79: 783–789. <https://www.ncbi.nlm.nih.gov/pubmed/24140129>
- [602] Draganov PV, Chauhan S, Wagh MS et al. Diagnostic accuracy of conventional and cholangioscopy-guided sampling of indeterminate biliary lesions at the time of ERCP: a prospective, long-term follow-up study. *Gastrointest Endosc* 2012; 75: 347–353. <https://www.ncbi.nlm.nih.gov/pubmed/22248602>
- [603] Sugiyama M, Atomi Y, Wada N et al. Endoscopic transpapillary bile duct biopsy without sphincterotomy for diagnosing biliary strictures: a prospective comparative study with bile and brush cytology. *Am J Gastroenterol* 1996; 91: 465–467. <https://www.ncbi.nlm.nih.gov/pubmed/8633492>
- [604] Jailwala J, Fogel EL, Sherman S et al. Triple-tissue sampling at ERCP in malignant biliary obstruction. *Gastrointest Endosc* 2000; 51: 383–390. <https://www.ncbi.nlm.nih.gov/pubmed/10744806>
- [605] Hartman DJ, Slivka A, Giusto DA et al. Tissue yield and diagnostic efficacy of fluoroscopic and cholangioscopic techniques to assess indeterminate biliary strictures. *Clin Gastroenterol Hepatol* 2012; 10: 1042–1046. <https://www.ncbi.nlm.nih.gov/pubmed/22677575>
- [606] Pugliese V, Conio M, Nicolo G et al. Endoscopic retrograde forceps biopsy and brush cytology of biliary strictures: a prospective study. *Gastrointest Endosc* 1995; 42: 520–526. <https://www.ncbi.nlm.nih.gov/pubmed/8674921>
- [607] Kitajima Y, Ohara H, Nakazawa T et al. Usefulness of transpapillary bile duct brushing cytology and forceps biopsy for improved diagnosis in patients with biliary strictures. *J Gastroenterol Hepatol* 2007; 22: 1615–1620. <https://www.ncbi.nlm.nih.gov/pubmed/17573833>
- [608] Navaneethan U, Hasan MK, Lourdasamy V et al. Single-operator cholangioscopy and targeted biopsies in the diagnosis of indeterminate biliary strictures: a systematic review. *Gastrointest Endosc* 2015; 82: 608–614.e2. <https://www.ncbi.nlm.nih.gov/pubmed/26071061>
- [609] Gerges C, Beyna T, Tang RSY et al. Digital single-operator peroral cholangioscopy-guided biopsy versus ERCP-guided brushing for indeterminate biliary strictures: a prospective, randomized multicenter trial (with video). *Gastrointest Endosc* 2019. <https://www.ncbi.nlm.nih.gov/pubmed/31778656doi:10.1016/j.gie.2019.11.025>
- [610] Aabakken L, Karlsen TH, Albert J et al. Role of endoscopy in primary sclerosing cholangitis: European Society of Gastrointestinal Endoscopy (ESGE) and European Association for the Study of the Liver (EASL) Clinical Guideline. *Endoscopy* 2017; 49: 588–608. <https://www.thieme-connect.com/products/ejournals/pdf/10.1055/s-0043-107029.pdf>
- [611] Bagante F, Spolverato G, Weiss M et al. Assessment of the Lymph Node Status in Patients Undergoing Liver Resection for Intrahepatic Cholangiocarcinoma: the New Eighth Edition AJCC Staging System. *J Gastrointest Surg* 2018; 22: 52–59. <https://link.springer.com/content/pdf/10.1007/s11605-017-3426-x.pdf>
- [612] Bagante F, Spolverato G, Weiss M et al. Surgical Management of Intrahepatic Cholangiocarcinoma in Patients with Cirrhosis: Impact of Lymphadenectomy on Peri-Operative Outcomes. *World J Surg* 2018; 42: 2551–2560. <https://link.springer.com/content/pdf/10.1007/s00268-017-4453-1.pdf>
- [613] Ebata T, Mizuno T, Yokoyama Y et al. Surgical resection for Bismuth type IV perihilar cholangiocarcinoma. *Br J Surg* 2018; 105: 829–838. <https://bjssjournals.onlinelibrary.wiley.com/doi/pdfdirect/10.1002/bjs.10556?download=true>
- [614] El-Diwany R, Pawlik TM, Ejaz A. Intrahepatic Cholangiocarcinoma. *Surg Oncol Clin N Am* 2019; 28: 587–599. <https://www.sciencedirect.com/science/article/abs/pii/S1055320719300444?via%3Dihub>
- [615] Lang H, Sotiropoulos GC, Sgourakis G et al. Operations for intrahepatic cholangiocarcinoma: single-institution experience of 158 patients. *J Am Coll Surg* 2009; 208: 218–228
- [616] Schnitzbauer AA, Eberhard J, Bartsch F et al. The MEGNA Score and Preoperative Anemia are Major Prognostic Factors After Resection in the German Intrahepatic Cholangiocarcinoma Cohort. *Ann Surg Oncol* 2020; 27: 1147–1155. <https://link.springer.com/content/pdf/10.1245/s10434-019-07968-7.pdf>
- [617] Zhang XF, Bagante F, Chakedis J et al. Perioperative and Long-Term Outcome for Intrahepatic Cholangiocarcinoma: Impact of Major Versus Minor Hepatectomy. *J Gastrointest Surg* 2017; 21: 1841–1850. <https://link.springer.com/content/pdf/10.1007/s11605-017-3499-6.pdf>
- [618] Bartsch F, Tripke V, Baumgart J et al. Extended resection of intrahepatic cholangiocarcinoma: A retrospective single-center cohort study. *Int J Surg* 2019; 67: 62–69. <https://www.sciencedirect.com/science/article/abs/pii/S1743919119301116?via%3Dihub>
- [619] Mizuno T, Ebata T, Nagino M. Advanced hilar cholangiocarcinoma: An aggressive surgical approach for the treatment of advanced hilar cholangiocarcinoma: Perioperative management, extended procedures, and multidisciplinary approaches. *Surg Oncol* 2020; 33: 201–206. <https://www.sciencedirect.com/science/article/abs/pii/S0960740419302439?via%3Dihub>
- [620] Rassam F, Roos E, van Lienden KP et al. Modern work-up and extended resection in perihilar cholangiocarcinoma: the AMC experience. *Langenbecks Arch Surg* 2018; 403: 289–307. https://www.ncbi.nlm.nih.gov/pmc/articles/PMC5986829/pdf/423_2018_Article_1649.pdf
- [621] Primrose JN, Fox RP, Palmer DH et al. Capecitabine compared with observation in resected biliary tract cancer (BILCAP): a randomised, controlled, multicentre, phase 3 study. *Lancet Oncol* 2019; 20: 663–673. <https://www.sciencedirect.com/science/article/abs/pii/S147020451830915X?via%3Dihub>
- [622] Le Roy B, Gelli M, Pittau G et al. Neoadjuvant chemotherapy for initially unresectable intrahepatic cholangiocarcinoma. *Br J Surg* 2018; 105: 839–847. <https://bjssjournals.onlinelibrary.wiley.com/doi/pdfdirect/10.1002/bjs.10641?download=true>
- [623] Chang Y, Li Q, Wu Q et al. Impact of surgical strategies on the survival of gallbladder cancer patients: analysis of 715 cases. *World J Surg Oncol* 2020; 18: 142. https://www.ncbi.nlm.nih.gov/pmc/articles/PMC7320575/pdf/12957_2020_Article_1915.pdf
- [624] Coimbra FJF, Torres OJM, Alikhanov R et al. BRAZILIAN CONSENSUS ON INCIDENTAL GALLBLADDER CARCINOMA. *Arq Bras Cir Dig* 2020; 33: e1496. <https://www.ncbi.nlm.nih.gov/pmc/articles/PMC7357549/pdf/0102-6720-abcd-33-01-e1496.pdf>
- [625] Sikora SS, Singh RK. Surgical strategies in patients with gallbladder cancer: nihilism to optimism. *J Surg Oncol* 2006; 93: 670–681. <https://onlinelibrary.wiley.com/doi/pdfdirect/10.1002/jso.20535?download=true>
- [626] Søreide K, Guest RV, Harrison EM et al. Systematic review of management of incidental gallbladder cancer after cholecystectomy. *Br J Surg* 2019; 106: 32–45. <https://bjssjournals.onlinelibrary.wiley.com/doi/pdfdirect/10.1002/bjs.11035?download=true>
- [627] Benson AB, Abrams TA, Ben-Josef E et al. NCCN clinical practice guidelines in oncology: hepatobiliary cancers. *J Natl Compr Canc Netw* 2009; 7: 350–391. <https://jncn.org/downloadpdf/journals/jncn/7/4/article-p350.pdf>
- [628] Yuza K, Sakata J, Prasoon P et al. Long-term outcomes of surgical resection for T1b gallbladder cancer: an institutional evaluation. *BMC*

- Cancer 2020; 20: 20. https://www.ncbi.nlm.nih.gov/pmc/articles/PMC6945689/pdf/12885_2019_Article_6507.pdf
- [629] Lee SE, Jang JY, Kim SW et al. Surgical strategy for T1 gallbladder cancer: a nationwide multicenter survey in South Korea. *Ann Surg Oncol* 2014; 21: 3654–3660. <https://link.springer.com/content/pdf/10.1245/s10434-014-3527-7.pdf>
- [630] Bartsch F, Paschold M, Baumgart J et al. Surgical Resection for Recurrent Intrahepatic Cholangiocarcinoma. *World J Surg* 2019; 43: 1105–1116. <https://link.springer.com/content/pdf/10.1007/s00268-018-04876-x.pdf>
- [631] Spolverato G, Kim Y, Alexandrescu S et al. Management and Outcomes of Patients with Recurrent Intrahepatic Cholangiocarcinoma Following Previous Curative-Intent Surgical Resection. *Ann Surg Oncol* 2016; 23: 235–243. <https://link.springer.com/content/pdf/10.1245/s10434-015-4642-9.pdf>
- [632] Seidensticker R, Seidensticker M, Doegen K et al. Extensive Use of Interventional Therapies Improves Survival in Unresectable or Recurrent Intrahepatic Cholangiocarcinoma. *Gastroenterol Res Pract* 2016; 2016: 8732521. <https://www.ncbi.nlm.nih.gov/pmc/articles/PMC4758109/pdf/GRP2016-8732521.pdf>
- [633] Xu C, Li L, Xu W et al. Ultrasound-guided percutaneous microwave ablation versus surgical resection for recurrent intrahepatic cholangiocarcinoma: intermediate-term results. *Int J Hyperthermia* 2019; 36: 351–358. <https://www.tandfonline.com/doi/pdf/10.1080/02656736.2019.1571247?needAccess=true>
- [634] Zhang SJ, Hu P, Wang N et al. Thermal ablation versus repeated hepatic resection for recurrent intrahepatic cholangiocarcinoma. *Ann Surg Oncol* 2013; 20: 3596–3602. <https://link.springer.com/content/pdf/10.1245/s10434-013-3035-1.pdf>
- [635] Amini N, Ejaz A, Spolverato G et al. Temporal trends in liver-directed therapy of patients with intrahepatic cholangiocarcinoma in the United States: a population-based analysis. *J Surg Oncol* 2014; 110: 163–170. <https://www.ncbi.nlm.nih.gov/pubmed/24676600>
- [636] Butros SR, Shenoy-Bhangle A, Mueller PR et al. Radiofrequency ablation of intrahepatic cholangiocarcinoma: feasibility, local tumor control, and long-term outcome. *Clin Imaging* 2014; 38: 490–494. [https://www.clinicalimaging.org/article/S0899-7071\(14\)00040-0/fulltext](https://www.clinicalimaging.org/article/S0899-7071(14)00040-0/fulltext)
- [637] Fu Y, Yang W, Wu W et al. Radiofrequency ablation in the management of unresectable intrahepatic cholangiocarcinoma. *J Vasc Interv Radiol* 2012; 23: 642–649. [https://www.jvir.org/article/S1051-0443\(12\)00208-4/fulltext](https://www.jvir.org/article/S1051-0443(12)00208-4/fulltext)
- [638] Han K, Ko HK, Kim KW et al. Radiofrequency ablation in the treatment of unresectable intrahepatic cholangiocarcinoma: systematic review and meta-analysis. *J Vasc Interv Radiol* 2015; 26: 943–948. [https://www.jvir.org/article/S1051-0443\(15\)00250-X/fulltext](https://www.jvir.org/article/S1051-0443(15)00250-X/fulltext)
- [639] Kolarich AR, Shah JL, George TJ et al. Non-surgical management of patients with intrahepatic cholangiocarcinoma in the United States, 2004–2015: an NCDB analysis. *J Gastrointest Oncol* 2018; 9: 536–545. <https://www.ncbi.nlm.nih.gov/pmc/articles/PMC6006029/pdf/jgo-09-03-536.pdf>
- [640] Takahashi EA, Kinsman KA, Schmit GD et al. Thermal ablation of intrahepatic cholangiocarcinoma: Safety, efficacy, and factors affecting local tumor progression. *Abdom Radiol (NY)* 2018; 43: 3487–3492. <https://link.springer.com/content/pdf/10.1007/s00261-018-1656-3.pdf>
- [641] Kim JH, Won HJ, Shin YM et al. Radiofrequency ablation for recurrent intrahepatic cholangiocarcinoma after curative resection. *Eur J Radiol* 2011; 80: e221–e225. [https://www.ejradiology.com/article/S0720-048X\(10\)00476-6/fulltext](https://www.ejradiology.com/article/S0720-048X(10)00476-6/fulltext)
- [642] Goldaracena N, Gorgen A, Sapisochin G. Current status of liver transplantation for cholangiocarcinoma. *Liver Transpl* 2018; 24: 294–303
- [643] Facciuto ME, Singh MK, Lubezky N et al. Tumors with intrahepatic bile duct differentiation in cirrhosis: implications on outcomes after liver transplantation. *Transplantation* 2015; 99: 151–157
- [644] Vilchez V, Shah MB, Daily MF et al. Long-term outcome of patients undergoing liver transplantation for mixed hepatocellular carcinoma and cholangiocarcinoma: an analysis of the UNOS database. *HPB (Oxford)* 2016; 18: 29–34. [https://www.hpbonline.org/article/S1365-182X\(15\)00002-7/pdf](https://www.hpbonline.org/article/S1365-182X(15)00002-7/pdf)
- [645] Sapisochin G, de Lope CR, Gastaca M et al. Intrahepatic cholangiocarcinoma or mixed hepatocellular-cholangiocarcinoma in patients undergoing liver transplantation: a Spanish matched cohort multicenter study. *Ann Surg* 2014; 259: 944–952
- [646] Sapisochin G, Facciuto M, Rubbia-Brandt L et al. Liver transplantation for "very early" intrahepatic cholangiocarcinoma: International retrospective study supporting a prospective assessment. *Hepatology* 2016; 64: 1178–1188
- [647] Lunsford KE, Javle M, Heyne K et al. Liver transplantation for locally advanced intrahepatic cholangiocarcinoma treated with neoadjuvant therapy: a prospective case-series. *Lancet Gastroenterol Hepatol* 2018; 3: 337–348. [https://www.thelancet.com/journals/langas/article/PIIS2468-1253\(18\)30045-1/fulltext](https://www.thelancet.com/journals/langas/article/PIIS2468-1253(18)30045-1/fulltext)
- [648] Becker NS, Rodriguez JA, Barshes NR et al. Outcomes analysis for 280 patients with cholangiocarcinoma treated with liver transplantation over an 18-year period. *J Gastrointest Surg* 2008; 12: 117–122. <https://link.springer.com/content/pdf/10.1007/s11605-007-0335-4.pdf>
- [649] Darwish Murad S, Kim WR, Harnois DM et al. Efficacy of neoadjuvant chemoradiation, followed by liver transplantation, for perihilar cholangiocarcinoma at 12 US centers. *Gastroenterology* 2012; 143: 88–98. e3. <https://www.ncbi.nlm.nih.gov/pmc/articles/PMC3846443/pdf/nihms507180.pdf>
- [650] Rosen CB, Heimbach JK, Gores GJ. Surgery for cholangiocarcinoma: the role of liver transplantation. *HPB (Oxford)* 2008; 10: 186–189. <https://www.ncbi.nlm.nih.gov/pmc/articles/PMC2504373/pdf/MHPB10-186.pdf>
- [651] Gulamhusein AF, Sanchez W. Liver transplantation in the management of perihilar cholangiocarcinoma. *Hepat Oncol* 2015; 2: 409–421. <https://www.ncbi.nlm.nih.gov/pmc/articles/PMC6095165/pdf/hep-02-409.pdf>
- [652] Ethun CG, Lopez-Aguar AG, Anderson DJ et al. Transplantation Versus Resection for Hilar Cholangiocarcinoma: An Argument for Shifting Treatment Paradigms for Resectable Disease. *Ann Surg* 2018; 267: 797–805. <https://www.ncbi.nlm.nih.gov/pmc/articles/PMC6002861/pdf/nihms955692.pdf>
- [653] Mantel HT, Westerkamp AC, Adam R et al. Strict Selection Alone of Patients Undergoing Liver Transplantation for Hilar Cholangiocarcinoma Is Associated with Improved Survival. *PLoS One* 2016; 11: e0156127. <https://air.unimi.it/retrieve/handle/2434/465540/799026/journal.pone.0156127.PDF>
- [654] Weber SM, Ribero D, O'Reilly EM et al. Intrahepatic cholangiocarcinoma: expert consensus statement. *HPB (Oxford)* 2015; 17: 669–680
- [655] NCCN Guidelines® for Hepatobiliary Cancers Version 3. 2019
- [656] Ray CE, Edwards A, Smith MT et al. Metaanalysis of survival, complications, and imaging response following chemotherapy-based transarterial therapy in patients with unresectable intrahepatic cholangiocarcinoma. *J Vasc Interv Radiol* 2013; 24: 1218–1226
- [657] Koch C, Franzke C, Bechstein WO et al. Poor Prognosis of Advanced Cholangiocarcinoma: Real-World Data from a Tertiary Referral Center. *Digestion* 2019; 1–8
- [658] Gusani NJ, Balaa FK, Steel JL et al. Treatment of unresectable cholangiocarcinoma with gemcitabine-based transcatheter arterial chemoembolization (TACE): a single-institution experience. *J Gastrointest Surg* 2008; 12: 129–137. <https://link.springer.com/content/pdf/10.1007/s11605-007-0312-y.pdf>
- [659] Boehm LM, Jayakrishnan TT, Miura JT et al. Comparative effectiveness of hepatic artery based therapies for unresectable intrahepatic cholangiocarcinoma. *J Surg Oncol* 2015; 111: 213–220. <https://onlinelibrary.wiley.com/doi/full/10.1002/jso.23781>

- [660] Kiefer MV, Albert M, McNally M et al. Chemoembolization of intrahepatic cholangiocarcinoma with cisplatin, doxorubicin, mitomycin C, ethiodol, and polyvinyl alcohol: a 2-center study. *Cancer* 2011; 117: 1498–1505. <https://acsjournals.onlinelibrary.wiley.com/doi/full/10.1002/cncr.25625>
- [661] Vogl TJ, Naguib NN, Nour-Eldin NE et al. Transarterial chemoembolization in the treatment of patients with unresectable cholangiocarcinoma: Results and prognostic factors governing treatment success. *Int J Cancer* 2012; 131: 733–740. <https://onlinelibrary.wiley.com/doi/full/10.1002/ijc.26407>
- [662] Cucchetti A, Cappelli A, Mosconi C et al. Improving patient selection for selective internal radiation therapy of intra-hepatic cholangiocarcinoma: A meta-regression study. *Liver Int* 2017; 37: 1056–1064. <https://onlinelibrary.wiley.com/doi/full/10.1111/liv.13382>
- [663] Gangi A, Shah J, Hatfield N et al. Intrahepatic Cholangiocarcinoma Treated with Transarterial Yttrium-90 Glass Microsphere Radioembolization: Results of a Single Institution Retrospective Study. *J Vasc Interv Radiol* 2018; 29: 1101–1108. <https://www.sciencedirect.com/science/article/pii/S1051044318310868?via%3Dihub>
- [664] Manceau V, Palard X, Rolland Y et al. A MAA-based dosimetric study in patients with intrahepatic cholangiocarcinoma treated with a combination of chemotherapy and (90)Y-loaded glass microsphere selective internal radiation therapy. *Eur J Nucl Med Mol Imaging* 2018; 45: 1731–1741. <https://link.springer.com/content/pdf/10.1007%2Fs00259-018-3990-7.pdf>
- [665] Reimer P, Virarkar MK, Binnenhei M et al. Prognostic Factors in Overall Survival of Patients with Unresectable Intrahepatic Cholangiocarcinoma Treated by Means of Yttrium-90 Radioembolization: Results in Therapy-Naïve Patients. *Cardiovasc Intervent Radiol* 2018; 41: 744–752. <https://link.springer.com/content/pdf/10.1007/s00270-017-1871-2.pdf>
- [666] Yang L, Shan J, Shan L et al. Trans-arterial embolisation therapies for unresectable intrahepatic cholangiocarcinoma: a systematic review. *J Gastrointest Oncol* 2015; 6: 570–588. <https://www.ncbi.nlm.nih.gov/pmc/articles/PMC4570915/pdf/jgo-06-05-570.pdf>
- [667] Zhen Y, Liu B, Chang Z et al. A pooled analysis of transarterial radioembolization with yttrium-90 microspheres for the treatment of unresectable intrahepatic cholangiocarcinoma. *Onco Targets Ther* 2019; 12: 4489–4498. <https://pubmed.ncbi.nlm.nih.gov/31239717/>
- [668] Mosconi C, Solaini L, Vara G et al. Transarterial Chemoembolization and Radioembolization for Unresectable Intrahepatic Cholangiocarcinoma: a Systemic Review and Meta-Analysis. *Cardiovasc Intervent Radiol* 2021; 44 (5): 728–738. <https://pubmed.ncbi.nlm.nih.gov/33709272/>
- [669] Hyder O, Marsh JW, Salem R et al. Intra-arterial therapy for advanced intrahepatic cholangiocarcinoma: a multi-institutional analysis. *Ann Surg Oncol* 2013; 20: 3779–3786. <https://link.springer.com/content/pdf/10.1245/s10434-013-3127-y.pdf>
- [670] Marquardt S, Kirstein MM, Brüning R et al. Percutaneous hepatic perfusion (chemosaturatation) with melphalan in patients with intrahepatic cholangiocarcinoma: European multicentre study on safety, short-term effects and survival. *Eur Radiol* 2019; 29: 1882–1892. <https://link.springer.com/content/pdf/10.1007/s00330-018-5729-z.pdf>
- [671] Edeline J, Toucheffeu Y, Guib B et al. Radioembolization Plus Chemotherapy for First-line Treatment of Locally Advanced Intrahepatic Cholangiocarcinoma: A Phase 2 Clinical Trial. *JAMA Oncol* 2019; 6: 51–59. https://jamanetwork.com/journals/jamaoncology/articlepdf/2753557/jamaoncology_edeline_2019_oi_190074.pdf
- [672] Konstantinidis IT, Groot Koerkamp B, Do RK et al. Unresectable intrahepatic cholangiocarcinoma: Systemic plus hepatic arterial infusion chemotherapy is associated with longer survival in comparison with systemic chemotherapy alone. *Cancer* 2016; 122: 758–765. <https://acsjournals.onlinelibrary.wiley.com/doi/pdfdirect/10.1002/cncr.29824?download=true>
- [673] Al-Adra DP, Gill RS, Axford SJ et al. Treatment of unresectable intrahepatic cholangiocarcinoma with yttrium-90 radioembolization: a systematic review and pooled analysis. *Eur J Surg Oncol* 2015; 41: 120–127
- [674] Wronka KM, Grąt M, Stypułkowski J et al. Relevance of Preoperative Hyperbilirubinemia in Patients Undergoing Hepatobiliary Resection for Hilar Cholangiocarcinoma. *J Clin Med* 2019; 8: https://res.mdpi.com/d_attachment/jcm/jcm-08-00458/article_deploy/jcm-08-00458.pdf?doi=10.3390/jcm8040458
- [675] Al Mahjoub A, Menahem B, Fohlen A et al. Preoperative Biliary Drainage in Patients with Resectable Perihilar Cholangiocarcinoma: Is Percutaneous Transhepatic Biliary Drainage Safer and More Effective than Endoscopic Biliary Drainage? A Meta-Analysis. *J Vasc Interv Radiol* 2017; 28: 576–582
- [676] Hameed A, Pang T, Chiou J et al. Percutaneous vs endoscopic preoperative biliary drainage in hilar cholangiocarcinoma – a systematic review and meta-analysis. *HPB (Oxford)* 2016; 18: 400–410. <https://www.ncbi.nlm.nih.gov/pmc/articles/PMC4857062/pdf/main.pdf>
- [677] Coelen RJS, Roos E, Wiggers JK et al. Endoscopic versus percutaneous biliary drainage in patients with resectable perihilar cholangiocarcinoma: a multicentre, randomised controlled trial. *Lancet Gastroenterol Hepatol* 2018; 3: 681–690. <https://www.sciencedirect.com/science/article/abs/pii/S2468125318302346?via%3Dihub>
- [678] Ba Y, Yue P, Leung JW et al. Percutaneous transhepatic biliary drainage may be the preferred preoperative drainage method in hilar cholangiocarcinoma. *Endosc Int Open* 2020; 8: E203–E210. <https://www.thieme-connect.com/products/ejournals/pdf/10.1055/a-0990-9114.pdf>
- [679] Maeda T, Ebata T, Yokoyama Y et al. Preoperative course of patients undergoing endoscopic nasobiliary drainage during the management of resectable perihilar cholangiocarcinoma. *J Hepatobiliary Pancreat Sci* 2019; 26: 341–347. <https://onlinelibrary.wiley.com/doi/pdfdirect/10.1002/jhbp.640?download=true>
- [680] Nakai Y, Yamamoto R, Matsuyama M et al. Multicenter study of endoscopic preoperative biliary drainage for malignant hilar biliary obstruction: E-POD hilar study. *J Gastroenterol Hepatol* 2018; 33: 1146–1153. <https://onlinelibrary.wiley.com/doi/pdfdirect/10.1111/jgh.14050?download=true>
- [681] Komaya K, Ebata T, Yokoyama Y et al. Verification of the oncologic inferiority of percutaneous biliary drainage to endoscopic drainage: A propensity score matching analysis of resectable perihilar cholangiocarcinoma. *Surgery* 2017; 161: 394–404
- [682] Kim KM, Park JW, Lee JK et al. A Comparison of Preoperative Biliary Drainage Methods for Perihilar Cholangiocarcinoma: Endoscopic versus Percutaneous Transhepatic Biliary Drainage. *Gut Liver* 2015; 9: 791–799. <https://www.ncbi.nlm.nih.gov/pmc/articles/PMC4625710/pdf/gnl-09-791.pdf>
- [683] Kennedy TJ, Yopp A, Qin Y et al. Role of preoperative biliary drainage of liver remnant prior to extended liver resection for hilar cholangiocarcinoma. *HPB (Oxford)* 2009; 11: 445–451. <https://www.ncbi.nlm.nih.gov/pmc/articles/PMC2742615/pdf/hpb0011-0445.pdf>
- [684] Miura S, Kanno A, Fukase K et al. Preoperative biliary drainage of the hepatic lobe to be resected does not affect liver hypertrophy after percutaneous transhepatic portal vein embolization. *Surg Endosc* 2020; 34: 667–674. <https://link.springer.com/content/pdf/10.1007/s00464-019-06813-y.pdf>
- [685] Hintze RE, Abou-Rebyeh H, Adler A et al. Magnetic resonance cholangiopancreatography-guided unilateral endoscopic stent placement for Klatskin tumors. *Gastrointest Endosc* 2001; 53: 40–46
- [686] Abraham NS, Barkun JS, Barkun AN. Palliation of malignant biliary obstruction: a prospective trial examining impact on quality of life. *Gastrointest Endosc* 2002; 56: 835–841
- [687] Paik WH, Park YS, Hwang JH et al. Palliative treatment with self-expandable metallic stents in patients with advanced type III or IV hilar cholangiocarcinoma: a percutaneous versus endoscopic approach. *Gastrointest Endosc* 2009; 69: 55–62

- [688] Saluja SS, Gulati M, Garg PK et al. Endoscopic or percutaneous biliary drainage for gallbladder cancer: a randomized trial and quality of life assessment. *Clin Gastroenterol Hepatol* 2008; 6: 944–950.e3. <https://www.sciencedirect.com/science/article/abs/pii/S1542356508003418?via%3Dihub>
- [689] Schima W, Prokesch R, Osterreicher C et al. Biliary Wallstent endoprosthesis in malignant hilar obstruction: long-term results with regard to the type of obstruction. *Clin Radiol* 1997; 52: 213–219
- [690] Uberoi R, Das N, Moss J et al. British Society of Interventional Radiology: Biliary Drainage and Stenting Registry (BDSR). *Cardiovasc Intervent Radiol* 2012; 35: 127–138. <https://link.springer.com/content/pdf/10.1007/s00270-011-0103-4.pdf>
- [691] Smith AC, Dowsett JF, Russell RC et al. Randomised trial of endoscopic stenting versus surgical bypass in malignant low bileduct obstruction. *Lancet* 1994; 344: 1655–1660
- [692] Speer AG, Cotton PB, Russell RC et al. Randomised trial of endoscopic versus percutaneous stent insertion in malignant obstructive jaundice. *Lancet* 1987; 2: 57–62
- [693] Almadi MA, Barkun A, Martel M. Plastic vs Self-Expandable Metal Stents for Palliation in Malignant Biliary Obstruction: A Series of Meta-Analyses. *Am J Gastroenterol* 2017; 112: 260–273
- [694] Lee TH, Moon JH, Choi JH et al. Prospective comparison of endoscopic bilateral stent-in-stent versus stent-by-stent deployment for inoperable advanced malignant hilar biliary stricture. *Gastrointest Endosc* 2019; 90: 222–230. <https://www.sciencedirect.com/science/article/abs/pii/S0016510719301737?via%3Dihub>
- [695] Sharaiha RZ, Kumta NA, Desai AP et al. Endoscopic ultrasound-guided biliary drainage versus percutaneous transhepatic biliary drainage: predictors of successful outcome in patients who fail endoscopic retrograde cholangiopancreatography. *Surg Endosc* 2016; 30: 5500–5505. <https://link.springer.com/content/pdf/10.1007/s00464-016-4913-y.pdf>
- [696] Paik WH, Lee TH, Park DH et al. EUS-Guided Biliary Drainage Versus ERCP for the Primary Palliation of Malignant Biliary Obstruction: A Multicenter Randomized Clinical Trial. *Am J Gastroenterol* 2018; 113: 987–997
- [697] Bang JY, Navaneethan U, Hasan M et al. Stent placement by EUS or ERCP for primary biliary decompression in pancreatic cancer: a randomized trial (with videos). *Gastrointest Endosc* 2018; 88: 9–17
- [698] Dumonceau JM, Tringali A, Papanikolaou IS et al. Endoscopic biliary stenting: indications, choice of stents, and results: European Society of Gastrointestinal Endoscopy (ESGE) Clinical Guideline – Updated October 2017. *Endoscopy* 2018; 50: 910–930. <https://www.thieme-connect.com/products/ejournals/pdf/10.1055/a-0659-9864.pdf>
- [699] Moole H, Dharmapuri S, Duvvuri A et al. Endoscopic versus Percutaneous Biliary Drainage in Palliation of Advanced Malignant Hilar Obstruction: A Meta-Analysis and Systematic Review. *Can J Gastroenterol Hepatol* 2016; 2016: 4726078. <https://www.ncbi.nlm.nih.gov/pmc/articles/PMC5014937/pdf/CJGH2016-4726078.pdf>
- [700] Zhao XQ, Dong JH, Jiang K et al. Comparison of percutaneous transhepatic biliary drainage and endoscopic biliary drainage in the management of malignant biliary tract obstruction: a meta-analysis. *Dig Endosc* 2015; 27: 137–145. <https://onlinelibrary.wiley.com/doi/pdfdirect/10.1111/den.12320?download=true>
- [701] Born P, Rösch T, Triptrap A et al. Long-term results of percutaneous transhepatic biliary drainage for benign and malignant bile duct strictures. *Scand J Gastroenterol* 1998; 33: 544–549. <https://www.tandfonline.com/doi/pdf/10.1080/00365529850172142?needAccess=true>
- [702] De Palma GD, Galloro G, Siciliano S et al. Unilateral versus bilateral endoscopic hepatic duct drainage in patients with malignant hilar biliary obstruction: results of a prospective, randomized, and controlled study. *Gastrointest Endosc* 2001; 53: 547–553
- [703] Chang WH, Kortan P, Haber GB. Outcome in patients with bifurcation tumors who undergo unilateral versus bilateral hepatic duct drainage. *Gastrointest Endosc* 1998; 47: 354–362
- [704] Bulajic M, Panic N, Radunovic M et al. Clinical outcome in patients with hilar malignant strictures type II Bismuth-Corlette treated by minimally invasive unilateral versus bilateral endoscopic biliary drainage. *Hepatobiliary Pancreat Dis Int* 2012; 11: 209–214
- [705] Cheng JL, Bruno MJ, Bergman JJ et al. Endoscopic palliation of patients with biliary obstruction caused by nonresectable hilar cholangiocarcinoma: efficacy of self-expandable metallic Wallstents. *Gastrointest Endosc* 2002; 56: 33–39
- [706] Vienne A, Hobeika E, Gouya H et al. Prediction of drainage effectiveness during endoscopic stenting of malignant hilar strictures: the role of liver volume assessment. *Gastrointest Endosc* 2010; 72: 728–735
- [707] Rees J, Mytton J, Evison F et al. The outcomes of biliary drainage by percutaneous transhepatic cholangiography for the palliation of malignant biliary obstruction in England between 2001 and 2014: a retrospective cohort study. *BMJ Open* 2020; 10: e033576. <https://www.ncbi.nlm.nih.gov/pmc/articles/PMC7045186/pdf/bmjopen-2019-033576.pdf>
- [708] Harvey PR, Baldwin S, Mytton J et al. Higher volume providers are associated with improved outcomes following ERCP for the palliation of malignant biliary obstruction. *EClinicalMedicine* 2020; 18: 100212. <https://www.ncbi.nlm.nih.gov/pmc/articles/PMC6948226/pdf/main.pdf>
- [709] Tal AO, Vermehren J, Friedrich-Rust M et al. Intraductal endoscopic radiofrequency ablation for the treatment of hilar non-resectable malignant bile duct obstruction. *World J Gastrointest Endosc* 2014; 6: 13–19. <https://www.ncbi.nlm.nih.gov/pmc/articles/PMC3921441/pdf/WJGE-6-13.pdf>
- [710] Moole H, Tathireddy H, Dharmapuri S et al. Success of photodynamic therapy in palliating patients with nonresectable cholangiocarcinoma: A systematic review and meta-analysis. *World J Gastroenterol* 2017; 23: 1278–1288. <https://www.ncbi.nlm.nih.gov/pmc/articles/PMC5323453/pdf/WJG-23-1278.pdf>
- [711] Zoepf T, Jakobs R, Rosenbaum A et al. Photodynamic therapy with 5-aminolevulinic acid is not effective in bile duct cancer. *Gastrointest Endosc* 2001; 54: 763–766
- [712] Ortner ME, Caca K, Berr F et al. Successful photodynamic therapy for nonresectable cholangiocarcinoma: a randomized prospective study. *Gastroenterology* 2003; 125: 1355–1363. <https://www.sciencedirect.com/science/article/abs/pii/S0016508503013623?via%3Dihub>
- [713] Zoepf T, Jakobs R, Arnold JC et al. Palliation of nonresectable bile duct cancer: improved survival after photodynamic therapy. *Am J Gastroenterol* 2005; 100: 2426–2430
- [714] Pereira SP, Jitlal M, Duggan M et al. PHOTOSTENT-02: porfimer sodium photodynamic therapy plus stenting versus stenting alone in patients with locally advanced or metastatic biliary tract cancer. *ESMO Open* 2018; 3: e000379. <https://www.ncbi.nlm.nih.gov/pmc/articles/PMC6069917/pdf/esmoopen-2018-000379.pdf>
- [715] Gonzalez-Carmona MA, Bolch M, Jansen C et al. Combined photodynamic therapy with systemic chemotherapy for unresectable cholangiocarcinoma. *Aliment Pharmacol Ther* 2019; 49: 437–447. <https://onlinelibrary.wiley.com/doi/pdfdirect/10.1111/apt.15050?download=true>
- [716] Wentrup R, Winkelmann N, Mitroshkin A et al. Photodynamic Therapy Plus Chemotherapy Compared with Photodynamic Therapy Alone in Hilar Nonresectable Cholangiocarcinoma. *Gut Liver* 2016; 10: 470–475. <https://www.ncbi.nlm.nih.gov/pmc/articles/PMC4849702/pdf/gnl-10-470.pdf>
- [717] Strand DS, Cosgrove ND, Patrie JT et al. ERCP-directed radiofrequency ablation and photodynamic therapy are associated with comparable survival in the treatment of unresectable cholangiocarcinoma. *Gastrointest Endosc* 2014; 80: 794–804

- [718] Dolak W, Schwaighofer H, Hellmich B et al. Photodynamic therapy with polyhematoporphyrin for malignant biliary obstruction: A nationwide retrospective study of 150 consecutive applications. *United European Gastroenterol J* 2017; 5: 104–110. https://www.ncbi.nlm.nih.gov/pmc/articles/PMC5384559/pdf/10.1177_2050640616654037.pdf
- [719] Kahaleh M, Mishra R, Shami VM et al. Unresectable cholangiocarcinoma: comparison of survival in biliary stenting alone versus stenting with photodynamic therapy. *Clin Gastroenterol Hepatol* 2008; 6: 290–297. <https://www.sciencedirect.com/science/article/abs/pii/S1542356507011469?via%3Dihub>
- [720] Ben-Josef E, Normolle D, Ensminger WD et al. Phase II trial of high-dose conformal radiation therapy with concurrent hepatic artery floxuridine for unresectable intrahepatic malignancies. *J Clin Oncol* 2005; 23: 8739–8747
- [721] Brunner TB, Blanck O, Lewitzki V et al. Stereotactic body radiotherapy dose and its impact on local control and overall survival of patients for locally advanced intrahepatic and extrahepatic cholangiocarcinoma. *Radiother Oncol* 2019; 132: 42–47. <https://www.sciencedirect.com/science/article/abs/pii/S0167814018336089?via%3Dihub>
- [722] Tao R, Krishnan S, Bhosale PR et al. Ablative Radiotherapy Doses Lead to a Substantial Prolongation of Survival in Patients With Inoperable Intrahepatic Cholangiocarcinoma: A Retrospective Dose Response Analysis. *J Clin Oncol* 2016; 34: 219–226. <https://www.ncbi.nlm.nih.gov/pmc/articles/PMC4980564/pdf/JCO613778.pdf>
- [723] Lee J, Yoon WS, Koom WS et al. Efficacy of stereotactic body radiotherapy for unresectable or recurrent cholangiocarcinoma: a meta-analysis and systematic review. *Strahlenther Onkol* 2019; 195: 93–102. <https://link.springer.com/content/pdf/10.1007/s00066-018-1367-2.pdf>
- [724] Frakulli R, Buwenge M, Macchia G et al. Stereotactic body radiation therapy in cholangiocarcinoma: a systematic review. *Br J Radiol* 2019; 92: 20180688. <https://www.ncbi.nlm.nih.gov/pmc/articles/PMC6580923/pdf/bjr.20180688.pdf>
- [725] Barney BM, Olivier KR, Miller RC et al. Clinical outcomes and toxicity using stereotactic body radiotherapy (SBRT) for advanced cholangiocarcinoma. *Radiat Oncol* 2012; 7: 67. <https://www.ncbi.nlm.nih.gov/pmc/articles/PMC3464963/pdf/1748-717X-7-67.pdf>
- [726] Tse RV, Hawkins M, Lockwood G et al. Phase I study of individualized stereotactic body radiotherapy for hepatocellular carcinoma and intrahepatic cholangiocarcinoma. *J Clin Oncol* 2008; 26: 657–664
- [727] Weiner AA, Olsen J, Ma D et al. Stereotactic body radiotherapy for primary hepatic malignancies – Report of a phase I/II institutional study. *Radiother Oncol* 2016; 121: 79–85. <https://www.ncbi.nlm.nih.gov/pmc/articles/PMC5543719/pdf/nihms872134.pdf>
- [728] Kopeck N, Holt MI, Hansen AT et al. Stereotactic body radiotherapy for unresectable cholangiocarcinoma. *Radiother Oncol* 2010; 94: 47–52
- [729] Schnapauff D, Denecke T, Grieser C et al. Computed tomography-guided interstitial HDR brachytherapy (CT-HDRBT) of the liver in patients with irresectable intrahepatic cholangiocarcinoma. *Cardiovasc Intervent Radiol* 2012; 35: 581–587. <https://link.springer.com/content/pdf/10.1007/s00270-011-0249-0.pdf>
- [730] Vogel A, Wege H, Caca K et al. The diagnosis and treatment of cholangiocarcinoma. *Dtsch Arztebl Int* 2014; 111: 748–754. https://www.ncbi.nlm.nih.gov/pmc/articles/PMC4239580/pdf/Dtsch_Arztebl_Int-111-0748.pdf
- [731] Horgan AM, Amir E, Walter T et al. Adjuvant therapy in the treatment of biliary tract cancer: a systematic review and meta-analysis. *J Clin Oncol* 2012; 30: 1934–1940
- [732] Bridgewater J, Fletcher P, Palmer D et al. Long-Term Outcomes and Exploratory Analyses of the Randomized Phase III BILCAP Study. *J Clin Oncol* 2022; 40 (18): 2048–2057. <https://pubmed.ncbi.nlm.nih.gov/35316080/>
- [733] Edeline J, Bonnetain F, Phelip JM et al. Gemox versus surveillance following surgery of localized biliary tract cancer: Results of the PRODIGE 12-ACCORD 18 (UNICANCER GI) phase III trial. *Journal of Clinical Oncology* 2017; 35: 225–225. http://ascopubs.org/doi/abs/10.1200/JCO.2017.35.4_suppl.225
- [734] Edeline J, Hirano S, Bertaut A et al. Individual patient data meta-analysis of adjuvant gemcitabine-based chemotherapy for biliary tract cancer: combined analysis of the BCAT and PRODIGE-12 studies. *Eur J Cancer* 2022; 164: 80–87. <https://pubmed.ncbi.nlm.nih.gov/35182925/>
- [735] Luvira V, Satitkarnmanee E, Pugkhem A et al. Postoperative adjuvant chemotherapy for resectable cholangiocarcinoma. *Cochrane Database Syst Rev* 2021; 9 (9): CD012814. <https://pubmed.ncbi.nlm.nih.gov/34515993/>
- [736] Oh DY, Ruth HeA, Qin S et al. Durvalumab plus Gemcitabine and Cisplatin in Advanced Biliary Tract Cancer. *NEJM Evidence* 2022; 1: EVI-Doa2200015. doi:<https://doi.org/10.1056/EVIDOa2200015>
- [737] Valle J, Wasan H, Palmer DH et al. Cisplatin plus gemcitabine versus gemcitabine for biliary tract cancer. *N Engl J Med* 2010; 362: 1273–1281. <https://www.nejm.org/doi/pdf/10.1056/NEJMoa0908721?articleTools=true>
- [738] Shroff RT, Javle MM, Xiao L et al. Gemcitabine, Cisplatin, and nab-Paclitaxel for the Treatment of Advanced Biliary Tract Cancers: A Phase 2 Clinical Trial. *JAMA Oncol* 2019; 5: 824–830. https://jamanetwork.com/journals/jamaoncology/articlepdf/2730639/jamaoncology_shroff_2019_oi_190014.pdf
- [739] Shroff RT, Guthrie KA, Scott AJ et al. SWOG 1815: A phase III randomized trial of gemcitabine, cisplatin, and nab-paclitaxel versus gemcitabine and cisplatin in newly diagnosed, advanced biliary tract cancers. *Journal of Clinical Oncology* 2023; 41: LBA490. doi:10.1200/JCO.2023.41.4_suppl.LBA490
- [740] Okusaka T, Nakachi K, Fukutomi A et al. Gemcitabine alone or in combination with cisplatin in patients with biliary tract cancer: a comparative multicentre study in Japan. *Br J Cancer* 2010; 103: 469–474
- [741] Valle JW, Furuse J, Jitlal M et al. Cisplatin and gemcitabine for advanced biliary tract cancer: a meta-analysis of two randomised trials. *Ann Oncol* 2014; 25: 391–398
- [742] Park JO, Oh DY, Hsu C et al. Gemcitabine Plus Cisplatin for Advanced Biliary Tract Cancer: A Systematic Review. *Cancer Res Treat* 2015; 47: 343–361. <https://www.ncbi.nlm.nih.gov/pmc/articles/PMC4509359/pdf/crt-2014-308.pdf>
- [743] Markussen A, Jensen L, Diness L et al. Treatment of Patients with Advanced Biliary Tract Cancer with Either Oxaliplatin, Gemcitabine, and Capecitabine or Cisplatin and Gemcitabine—A Randomized Phase II Trial. *Cancers (Basel)* 2020; 12 (7): <https://pubmed.ncbi.nlm.nih.gov/32698410/doi:10.3390/cancers12071975>
- [744] Valle JW, Borbath I, Khan SA et al. Biliary cancer: ESMO Clinical Practice Guidelines for diagnosis, treatment and follow-up. *Ann Oncol* 2016; 27: v28–v37. <https://www.ncbi.nlm.nih.gov/pubmed/27664259>
- [745] Kelley R, Ueno M, Yoo C et al. Pembrolizumab in combination with gemcitabine and cisplatin compared with gemcitabine and cisplatin alone for patients with advanced biliary tract cancer (KEYNOTE-966): a randomised, double-blind, placebo-controlled, phase 3 trial. *Lancet* 2023. [https://pubmed.ncbi.nlm.nih.gov/37075781/doi:10.1016/S0140-6736\(23\)00727-4](https://pubmed.ncbi.nlm.nih.gov/37075781/doi:10.1016/S0140-6736(23)00727-4)
- [746] Valle JW, Lamarca A, Goyal L et al. New Horizons for Precision Medicine in Biliary Tract Cancers. *Cancer Discov* 2017; 7: 943–962. <https://cancerdiscovery.aacrjournals.org/content/candisc/7/9/943.full.pdf>
- [747] Cocco E, Scaltriti M, Drilon A. NTRK fusion-positive cancers and TRK inhibitor therapy. *Nat Rev Clin Oncol* 2018; 15: 731–747. <https://www.ncbi.nlm.nih.gov/pmc/articles/PMC6419506/pdf/nihms-1016874.pdf>
- [748] Solomon JP, Linkov I, Rosado A et al. NTRK fusion detection across multiple assays and 33,997 cases: diagnostic implications and pitfalls. *Mod Pathol* 2020. <https://www.ncbi.nlm.nih.gov/pubmed/31375766doi:10.1038/s41379-019-0324-7>

- [749] Ross JS, Wang K, Gay L et al. New routes to targeted therapy of intrahepatic cholangiocarcinomas revealed by next-generation sequencing. *Oncologist* 2014; 19: 235–242. https://www.ncbi.nlm.nih.gov/pmc/articles/PMC3958461/pdf/theoncologist_13352.pdf
- [750] Drilon A, Laetsch TW, Kummar S et al. Efficacy of Larotrectinib in TRK Fusion-Positive Cancers in Adults and Children. *N Engl J Med* 2018; 378: 731–739. <https://www.nejm.org/doi/pdf/10.1056/NEJMoa1714448?articleTools=true>
- [751] Oh DY, Bang YJ. HER2-targeted therapies – a role beyond breast cancer. *Nat Rev Clin Oncol* 2020. <https://www.ncbi.nlm.nih.gov/pubmed/31548601doi:10.1038/s41571-019-0268-3>
- [752] Neyaz A, Husain N, Gupta S et al. Investigation of targetable predictive and prognostic markers in gallbladder carcinoma. *J Gastrointest Oncol* 2018; 9: 111–125. <https://www.ncbi.nlm.nih.gov/pmc/articles/PMC5848045/pdf/jgo-09-01-111.pdf>
- [753] Javle M, Churi C, Kang HC et al. HER2/neu-directed therapy for biliary tract cancer. *J Hematol Oncol* 2015; 8: 58. https://www.ncbi.nlm.nih.gov/pmc/articles/PMC4469402/pdf/13045_2015_Article_155.pdf
- [754] Czink E, Heining C, Weber TF et al. [Durable remission under dual HER2 blockade with Trastuzumab and Pertuzumab in a patient with metastatic gallbladder cancer]. *Z Gastroenterol* 2016; 54: 426–430. <https://www.thieme-connect.com/products/ejournals/abstract/10.1055/s-0042-103498>
- [755] Javle M, Borad R, Azad N et al. Pertuzumab and trastuzumab for HER2-positive, metastatic biliary tract cancer (MyPathway): a multicentre, open-label, phase 2a, multiple basket study. *Lancet Oncol* 2021; 22 (9): 1290–1300. <https://pubmed.ncbi.nlm.nih.gov/34339623/>
- [756] Hyman DM, Puzanov I, Subbiah V et al. Vemurafenib in Multiple Non-melanoma Cancers with BRAF V600 Mutations. *N Engl J Med* 2015; 373: 726–736. <https://www.nejm.org/doi/pdf/10.1056/NEJMoa1502309?articleTools=true>
- [757] Salama AKS, Li SL, Macrae ER et al. Dabrafenib and trametinib in patients with tumors with BRAF V600E/K mutations: Results from the molecular analysis for therapy choice (MATCH) Arm H. *Journal of Clinical Oncology* 2019; 37: URL
- [758] Lavingia V, Fakih M. Impressive response to dual BRAF and MEK inhibition in patients with BRAF mutant intrahepatic cholangiocarcinoma-2 case reports and a brief review. *J Gastrointest Oncol* 2016; 7: E98–E102. <https://www.ncbi.nlm.nih.gov/pmc/articles/PMC5177579/pdf/jgo-07-06-E98.pdf>
- [759] Kocsis J, Ároksszállási A, András C et al. Combined dabrafenib and trametinib treatment in a case of chemotherapy-refractory extrahepatic BRAF V600E mutant cholangiocarcinoma: dramatic clinical and radiological response with a confusing synchronic new liver lesion. *J Gastrointest Oncol* 2017; 8: E32–E38. <https://www.ncbi.nlm.nih.gov/pmc/articles/PMC5401859/pdf/jgo-08-02-E32.pdf>
- [760] Bunyatov T, Zhao A, Kovalenko J et al. Personalised approach in combined treatment of cholangiocarcinoma: a case report of healing from cholangiocellular carcinoma at stage IV. *J Gastrointest Oncol* 2019; 10: 815–820. <https://www.ncbi.nlm.nih.gov/pmc/articles/PMC6657318/pdf/jgo-10-04-815.pdf>
- [761] Subbiah V, Lassen U, Élez E et al. Dabrafenib plus trametinib in patients with BRAF. *Lancet Oncol* 2020; 21 (9): 1234–1243. <https://pubmed.ncbi.nlm.nih.gov/32818466/>
- [762] Abou-Alfa G, Sahai V, Hollebecq A et al. Pemigatinib for previously treated, locally advanced or metastatic cholangiocarcinoma: a multicentre, open-label, phase 2 study. *Lancet Oncol* 2020; 21 (5): 671–684. <https://pubmed.ncbi.nlm.nih.gov/32203698/>
- [763] Abou-Alfa GK, Sahai V, Hollebecq A et al. Pemigatinib for previously treated, locally advanced or metastatic cholangiocarcinoma: a multicentre, open-label, phase 2 study. *The Lancet Oncology* 2020; 21: 671–684
- [764] Javle M, Roychowdhury S, Kelley R et al. Infigratinib (BGJ398) in previously treated patients with advanced or metastatic cholangiocarcinoma with FGFR2 fusions or rearrangements: mature results from a multicentre, open-label, single-arm, phase 2 study. *Lancet Gastroenterol Hepatol* 2021; 6 (10): 803–815. <https://pubmed.ncbi.nlm.nih.gov/34358484/>
- [765] Goyal L, Meric-Bernstam F, Hollebecq A et al. Futibatinib for. *N Engl J Med* 2023; 388 (3): 228–239. <https://pubmed.ncbi.nlm.nih.gov/36652354/>
- [766] Mazzaferro V, El-Rayes BF, Droz DitBusset M et al. Derazantinib (ARQ 087) in advanced or inoperable FGFR2 gene fusion-positive intrahepatic cholangiocarcinoma. *Br J Cancer* 2019; 120: 165–171. https://www.ncbi.nlm.nih.gov/pmc/articles/PMC6342954/pdf/41416_2018_Article_334.pdf
- [767] Bahleda R, Italiano A, Hierro C et al. Multicenter Phase I Study of Erdafitinib (JNJ-42756493), Oral Pan-Fibroblast Growth Factor Receptor Inhibitor, in Patients with Advanced or Refractory Solid Tumors. *Clin Cancer Res* 2019; 25: 4888–4897. <https://clincancerres.aacrjournals.org/content/clinres/25/16/4888.full.pdf>
- [768] Cleary J, Raghavan S, Wu Q et al. *Cancer Discov* 2021; 11 (10): 2488–2505. <https://pubmed.ncbi.nlm.nih.gov/33926920/>
- [769] Katoh M. Fibroblast growth factor receptors as treatment targets in clinical oncology. *Nat Rev Clin Oncol* 2019. <https://www.ncbi.nlm.nih.gov/pubmed/30367139doi:10.1038/s41571-018-0115-y>
- [770] Marabelle A, Le DT, Ascierto PA et al. Efficacy of Pembrolizumab in Patients With Noncolorectal High Microsatellite Instability/Mismatch Repair-Deficient Cancer: Results From the Phase II KEYNOTE-158 Study. *Journal of Clinical Oncology*; doi:10.1200/JCO.19.02105
- [771] Le DT, Durham JN, Smith KN et al. Mismatch repair deficiency predicts response of solid tumors to PD-1 blockade. *Science* 2017; 357: 409–413. <https://science.sciencemag.org/content/sci/357/6349/409.full.pdf>
- [772] Le DT, Uram JN, Wang H et al. PD-1 Blockade in Tumors with Mismatch-Repair Deficiency. *N Engl J Med* 2015; 372: 2509–2520. <https://www.nejm.org/doi/pdf/10.1056/NEJMoa1500596?articleTools=true>
- [773] Goeppert B, Roessler S, Renner M et al. Mismatch repair deficiency is a rare but putative therapeutically relevant finding in non-liver fluke associated cholangiocarcinoma. *Br J Cancer* 2019; 120: 109–114. https://www.ncbi.nlm.nih.gov/pmc/articles/PMC6325153/pdf/41416_2018_Article_199.pdf
- [774] Maio M, Ascierto P, Manzyuk L et al. Pembrolizumab in microsatellite instability high or mismatch repair deficient cancers: updated analysis from the phase II KEYNOTE-158 study. *Ann Oncol* 2022; 33 (9): 929–938. <https://pubmed.ncbi.nlm.nih.gov/35680043/>
- [775] Zhu A, Macarulla T, Javle M et al. Final Overall Survival Efficacy Results of Ivosidenib for Patients With Advanced Cholangiocarcinoma With IDH1 Mutation: The Phase 3 Randomized Clinical ClarIDHy Trial. *JAMA Oncol* 2021; 7 (11): 1669–1677. <https://pubmed.ncbi.nlm.nih.gov/34554208/>
- [776] Abou-Alfa GK, Macarulla T, Javle MM et al. Ivosidenib in IDH1-mutant, chemotherapy-refractory cholangiocarcinoma (ClarIDHy): a multicentre, randomised, double-blind, placebo-controlled, phase 3 study. *The Lancet Oncology* 2020; 21: 796–807
- [777] Lamarca A, Palmer D, Wasan H et al. Second-line FOLFOX chemotherapy versus active symptom control for advanced biliary tract cancer (ABC-06): a phase 3, open-label, randomised, controlled trial. *Lancet Oncol* 2021; 22 (5): 690–701. <https://pubmed.ncbi.nlm.nih.gov/33798493/>
- [778] Choi I, Kim K, Lee J et al. A randomised phase II study of oxaliplatin/5-FU (mFOLFOX) versus irinotecan/5-FU (mFOLFIRI) chemotherapy in locally advanced or metastatic biliary tract cancer refractory to first-line gemcitabine/cisplatin chemotherapy. *Eur J Cancer* 2021; 154: 288–295. <https://pubmed.ncbi.nlm.nih.gov/34303267/>
- [779] Zheng Y, Tu X, Zhao P et al. A randomised phase II study of second-line XELIRI regimen versus irinotecan monotherapy in advanced biliary tract

- cancer patients progressed on gemcitabine and cisplatin. *Br J Cancer* 2018; 119 (3): 291–295. <https://pubmed.ncbi.nlm.nih.gov/29955136/>
- [780] Yoo C, Kim K, Jeong J et al. Liposomal irinotecan plus fluorouracil and leucovorin versus fluorouracil and leucovorin for metastatic biliary tract cancer after progression on gemcitabine plus cisplatin (NIFTY): a multicentre, open-label, randomised, phase 2b study. *Lancet Oncol* 2021. doi:10.1016/S1470-2045(21)00486-1
- [781] Vogel A, Wenzel P, Folprecht G et al. 53MO Nal-IRI and 5-FU/LV compared to 5-FU/LV in patients with cholangio- and gallbladder carcinoma previously treated with gemcitabine-based therapies (NALIRICC – AIO-HEP-0116). *Annals of Oncology* 2022; 33: S563. doi:10.1016/j.annonc.2022.07.081
- [782] Ramaswamy A, Ostwal V, Sharma A et al. Efficacy of Capecitabine Plus Irinotecan vs Irinotecan Monotherapy as Second-line Treatment in Patients With Advanced Gallbladder Cancer: A Multicenter Phase 2 Randomized Clinical Trial (GB-SELECT). *JAMA Oncol* 2021; 7 (3): 436–439. <https://pubmed.ncbi.nlm.nih.gov/33270098/>
- [783] Leitlinienprogramm Onkologie (Deutsche Krebsgesellschaft DK). Entwicklung von leitlinienbasierten Qualitätsindikatoren Methodenpapier für das Leitlinienprogramm Onkologie, Version 21. 2017. <https://www.leitlinienprogramm-onkologie.de/methodik/grundlegende-informatio-nen-zur-methodik>
- [784] Ashoori N, Bamberg F, Paprottka P et al. Multimodality treatment for early-stage hepatocellular carcinoma: a bridging therapy for liver transplantation. *Digestion* 2012; 86: 338–348
- [785] Boteon A, Boteon YL, Vinuela EF et al. The impact of transarterial chemoembolization induced complications on outcomes after liver transplantation: A propensity-matched study. *Clin Transplant* 2018; 32: e13255
- [786] Habibollahi P, Shamchi SP, Choi JM et al. Association of Complete Radiologic and Pathologic Response following Locoregional Therapy before Liver Transplantation with Long-Term Outcomes of Hepatocellular Carcinoma: A Retrospective Study. *J Vasc Interv Radiol* 2019; 30: 323–329. <https://www.sciencedirect.com/science/article/pii/S105104431831741X?via%3Dihub>
- [787] Lu DS, Yu NC, Raman SS et al. Percutaneous radiofrequency ablation of hepatocellular carcinoma as a bridge to liver transplantation. *Hepatology* 2005; 41: 1130–1137
- [788] Nicolini A, Martinetti L, Crespi S et al. Transarterial chemoembolization with epirubicin-eluting beads versus transarterial embolization before liver transplantation for hepatocellular carcinoma. *J Vasc Interv Radiol* 2010; 21: 327–332
- [789] Sandow T, Pavlus J, Field D et al. Bridging Hepatocellular Carcinoma to Transplant: Transarterial Chemoembolization Response, Tumor Biology, and Recurrence after Transplantation in a 12-Year Transplant Cohort. *J Vasc Interv Radiol* 2019; 30: 995–1003
- [790] Tan CHN, Yu Y, Tan YRN et al. Bridging therapies to liver transplantation for hepatocellular carcinoma: A bridge to nowhere? *Ann Hepatobiliary Pancreat Surg* 2018; 22: 27–35
- [791] Werner JD, Frangakis C, Ruck JM et al. Neoadjuvant Transarterial Chemoembolization Improves Survival After Liver Transplant in Patients With Hepatocellular Carcinoma. *Exp Clin Transplant* 2019; 17: 638–643
- [792] Sapisochin G, Barry A, Doherty M et al. Stereotactic body radiotherapy vs TACE or RFA as a bridge to transplant in patients with hepatocellular carcinoma An intention-to-treat analysis. *J Hepatol* 2017; 67: 92–99
- [793] Wang JH, Wang CC, Hung CH et al. Survival comparison between surgical resection and radiofrequency ablation for patients in BCLC very early/early stage hepatocellular carcinoma. *J Hepatol* 2012; 56: 412–418. [https://www.journal-of-hepatology.eu/article/S0168-8278\(11\)00524-1/fulltext](https://www.journal-of-hepatology.eu/article/S0168-8278(11)00524-1/fulltext)
- [794] Peng ZW, Lin XJ, Zhang YJ et al. Radiofrequency ablation versus hepatic resection for the treatment of hepatocellular carcinomas 2 cm or smaller: a retrospective comparative study. *Radiology* 2012; 262: 1022–1033
- [795] Hasegawa K, Kokudo N, Makuuchi M et al. Comparison of resection and ablation for hepatocellular carcinoma: a cohort study based on a Japanese nationwide survey. *J Hepatol* 2013; 58: 724–729. <https://www.sciencedirect.com/science/article/pii/S016882781200877X?via%3Dihub>
- [796] Fang Y, Chen W, Liang X et al. Comparison of long-term effectiveness and complications of radiofrequency ablation with hepatectomy for small hepatocellular carcinoma. *J Gastroenterol Hepatol* 2014; 29: 193–200. <https://onlinelibrary.wiley.com/doi/abs/10.1111/jgh.12441>
- [797] Miura JT, Johnston FM, Tsai S et al. Surgical resection versus ablation for hepatocellular carcinoma ≤ 3 cm: a population-based analysis. *HPB (Oxford)* 2015; 17: 896–901. [https://www.hpbonline.org/article/S1365-182X\(15\)31122-9/pdf](https://www.hpbonline.org/article/S1365-182X(15)31122-9/pdf)
- [798] Zhang M, Ma H, Zhang J et al. Comparison of microwave ablation and hepatic resection for hepatocellular carcinoma: a meta-analysis. *Onco Targets Ther* 2017; 10: 4829–4839. <https://pubmed.ncbi.nlm.nih.gov/29042794/>
- [799] Zhang QB, Zhang XG, Jiang RD et al. Microwave ablation versus hepatic resection for the treatment of hepatocellular carcinoma and oesophageal variceal bleeding in cirrhotic patients. *Int J Hyperthermia* 2017; 33: 255–262. <https://www.tandfonline.com/doi/pdf/10.1080/02656736.2016.1257824?needAccess=true>
- [800] Liu PH, Hsu CY, Hsia CY et al. Surgical Resection Versus Radiofrequency Ablation for Single Hepatocellular Carcinoma ≤ 2 cm in a Propensity Score Model. *Ann Surg* 2016; 263: 538–545. <https://www.ingentaconnect.com/content/wk/sla/2016/00000263/00000003/art00040.jsessionid=1n53m5b4ljd7b.x-ic-live-01>
- [801] Takayasu K, Arii S, Sakamoto M et al. Impact of resection and ablation for single hypovascular hepatocellular carcinoma ≤2 cm analysed with propensity score weighting. *Liver Int* 2018; 38: 484–493. <https://onlinelibrary.wiley.com/doi/abs/10.1111/liv.13670>
- [802] Hung HH, Chiou YY, Hsia CY et al. Survival rates are comparable after radiofrequency ablation or surgery in patients with small hepatocellular carcinomas. *Clin Gastroenterol Hepatol* 2011; 9: 79–86. [https://www.cghjournal.org/article/S1542-3565\(10\)00847-5/pdf](https://www.cghjournal.org/article/S1542-3565(10)00847-5/pdf)
- [803] Ogihara M, Wong LL, Machi J. Radiofrequency ablation versus surgical resection for single nodule hepatocellular carcinoma: long-term outcomes. *HPB (Oxford)* 2005; 7: 214–221
- [804] Lü MD, Kuang M, Liang LJ et al. [Surgical resection versus percutaneous thermal ablation for early-stage hepatocellular carcinoma: a randomized clinical trial]. *Zhonghua Yi Xue Za Zhi* 2006; 86: 801–805
- [805] Lupo L, Panzera P, Giannelli G et al. Single hepatocellular carcinoma ranging from 3 to 5 cm: radiofrequency ablation or resection? *HPB (Oxford)* 2007; 9: 429–434
- [806] Abu-Hilal M, Primrose JN, Casaril A et al. Surgical resection versus radiofrequency ablation in the treatment of small unifocal hepatocellular carcinoma. *J Gastrointest Surg* 2008; 12: 1521–1526
- [807] Tashiro H, Aikata H, Waki K et al. Treatment strategy for early hepatocellular carcinomas: comparison of radiofrequency ablation with or without transcatheter arterial chemoembolization and surgical resection. *J Surg Oncol* 2011; 104: 3–9
- [808] Kim JW, Shin SS, Kim JK et al. Radiofrequency ablation combined with transcatheter arterial chemoembolization for the treatment of single hepatocellular carcinoma of 2 to 5 cm in diameter: comparison with surgical resection. *Korean J Radiol* 2013; 14: 626–635
- [809] Tang C, Shen J, Feng W et al. Combination Therapy of Radiofrequency Ablation and Transarterial Chemoembolization for Unresectable Hepatocellular Carcinoma: A Retrospective Study. *Medicine (Baltimore)* 2016; 95: e3754. <https://www.ncbi.nlm.nih.gov/pmc/articles/PMC4902444/pdf/medi-95-e3754.pdf>
- [810] Bholee AK, Peng K, Zhou Z et al. Radiofrequency ablation combined with transarterial chemoembolization versus hepatectomy for patients with hepatocellular carcinoma within Milan criteria: a retrospective case-control study. *Clin Transl Oncol* 2017; 19: 844–852

- [811] Pan T, Mu LW, Wu C et al. Comparison of Combined Transcatheter Arterial Chemoembolization and CT-guided Radiofrequency Ablation with Surgical Resection in Patients with Hepatocellular Carcinoma within the Up-to-seven Criteria: A Multicenter Case-matched Study. *J Cancer* 2017; 8: 3506–3513. <https://www.ncbi.nlm.nih.gov/pmc/articles/PMC5687165/pdf/jcav08p3506.pdf>
- [812] Zhang R, Shen L, Zhao L et al. Combined transarterial chemoembolization and microwave ablation versus transarterial chemoembolization in BCLC stage B hepatocellular carcinoma. *Diagn Interv Radiol* 2018; 24: 219–224. <https://www.ncbi.nlm.nih.gov/pmc/articles/PMC6045511/pdf/dir-24-4-219.pdf>
- [813] Lin DY, Liaw YF, Lee TY et al. Hepatic arterial embolization in patients with unresectable hepatocellular carcinoma—a randomized controlled trial. *Gastroenterology* 1988; 94: 453–456. <https://www.sciencedirect.com/science/article/abs/pii/0016508588904362?via%3Dihub>
- [814] Pelletier G, Roche A, Ink O et al. A randomized trial of hepatic arterial chemoembolization in patients with unresectable hepatocellular carcinoma. *J Hepatol* 1990; 11: 181–184
- [815] A comparison of lipiodol chemoembolization and conservative treatment for unresectable hepatocellular carcinoma. *N Engl J Med* 1995; 332: 1256–1261. <https://www.nejm.org/doi/pdf/10.1056/NEJM199505113321903?articleTools=true>
- [816] Bruix J, Llovet JM, Castells A et al. Transarterial embolization versus symptomatic treatment in patients with advanced hepatocellular carcinoma: results of a randomized, controlled trial in a single institution. *Hepatology* 1998; 27: 1578–1583. <https://aasldpubs.onlinelibrary.wiley.com/doi/pdfdirect/10.1002/hep.510270617?download=true>
- [817] Pelletier G, Ducreux M, Gay F et al. Treatment of unresectable hepatocellular carcinoma with lipiodol chemoembolization: a multicenter randomized trial Groupe CHC. *J Hepatol* 1998; 29: 129–134
- [818] Stefanini GF, Amorati P, Biselli M et al. Efficacy of transarterial targeted treatments on survival of patients with hepatocellular carcinoma An Italian experience. *Cancer* 1995; 75: 2427–2434. <https://acsjournals.onlinelibrary.wiley.com/doi/pdfdirect/10.1002/1097-0142%2819950515%2975%3A10%3C2427%3A%3AAID-CNCR2820751007%3E3.0.CO%3B2-J?download=true>
- [819] Bronowicki JP, Vetter D, Dumas F et al. Transcatheter oily chemoembolization for hepatocellular carcinoma A 4-year study of 127 French patients. *Cancer* 1994; 74: 16–24. <https://acsjournals.onlinelibrary.wiley.com/doi/pdfdirect/10.1002/1097-0142%2819940701%2974%3A1%3C16%3A%3AAID-CNCR2820740105%3E3.0.CO%3B2-V?download=true>
- [820] Kim JH, Yoon HK, Kim SY et al. Transcatheter arterial chemoembolization vs chemoinfusion for unresectable hepatocellular carcinoma in patients with major portal vein thrombosis. *Aliment Pharmacol Ther* 2009; 29: 1291–1298. <https://onlinelibrary.wiley.com/doi/pdfdirect/10.1111/j.1365-2036.2009.04016.x?download=true>
- [821] Herber S, Otto G, Schneider J et al. Transarterial chemoembolization (TACE) for inoperable intrahepatic cholangiocarcinoma. *Cardiovasc Intervent Radiol* 2007; 30: 1156–1165. <https://link.springer.com/content/pdf/10.1007/s00270-007-9032-7.pdf>
- [822] Chung GE, Lee JH, Kim HY et al. Transarterial chemoembolization can be safely performed in patients with hepatocellular carcinoma invading the main portal vein and may improve the overall survival. *Radiology* 2011; 258: 627–634
- [823] Georgiades CS, Hong K, D'Angelo M et al. Safety and efficacy of transarterial chemoembolization in patients with unresectable hepatocellular carcinoma and portal vein thrombosis. *J Vasc Interv Radiol* 2005; 16: 1653–1659. <https://www.sciencedirect.com/science/article/pii/S1051044307607933?via%3Dihub>
- [824] Okazaki M, Higashihara H, Koganemaru H et al. Transcatheter arterial embolization for inoperable hepatocellular carcinoma. *Jpn J Clin Radiol* 1991; 36: 535–539
- [825] Sacco R, Bargellini I, Bertini M et al. Conventional versus doxorubicin-eluting bead transarterial chemoembolization for hepatocellular carcinoma. *J Vasc Interv Radiol* 2011; 22: 1545–1552
- [826] van Malenstein H, Maleux G, Vandecaveye V et al. A randomized phase II study of drug-eluting beads versus transarterial chemoembolization for unresectable hepatocellular carcinoma. *Onkologie* 2011; 34: 368–376. <https://www.karger.com/Article/Pdf/329602>
- [827] Dhanasekaran R, Kooby DA, Staley CA et al. Comparison of conventional transarterial chemoembolization (TACE) and chemoembolization with doxorubicin drug eluting beads (DEB) for unresectable hepatocellular carcinoma (HCC). *J Surg Oncol* 2010; 101: 476–480. <https://onlinelibrary.wiley.com/doi/pdfdirect/10.1002/jso.21522?download=true>
- [828] Ferrer Puchol MD, la Parra C, Esteban E et al. [Comparison of doxorubicin-eluting bead transarterial chemoembolization (DEB-TACE) with conventional transarterial chemoembolization (TACE) for the treatment of hepatocellular carcinoma]. *Radiologia* 2011; 53: 246–253. <https://www.sciencedirect.com/science/article/abs/pii/S0033833810003449?via%3Dihub>
- [829] Wiggemann P, Sieron D, Brosche C et al. Transarterial Chemoembolization of Child-A hepatocellular carcinoma: drug-eluting bead TACE (DEB TACE) vs TACE with cisplatin/lipiodol (cTACE). *Med Sci Monit* 2011; 17: Cr189–Cr195. <https://www.ncbi.nlm.nih.gov/pmc/articles/PMC3539521/pdf/medscimonit-17-4-cr189.pdf>
- [830] Song MJ, Chun HJ, Song DS et al. Comparative study between doxorubicin-eluting beads and conventional transarterial chemoembolization for treatment of hepatocellular carcinoma. *J Hepatol* 2012; 57: 1244–1250
- [831] Megías Vericat J, García Marcos R, López Briz E et al. Trans-arterial chemoembolization with doxorubicin-eluting particles versus conventional trans-arterial chemoembolization in unresectable hepatocellular carcinoma: A study of effectiveness, safety and costs. *Radiologia* 2015; 57: 496–504. <https://www.sciencedirect.com/science/article/abs/pii/S0033833815000764?via%3Dihub>
- [832] Kloeckner R, Weinmann A, Prinz F et al. Conventional transarterial chemoembolization versus drug-eluting bead transarterial chemoembolization for the treatment of hepatocellular carcinoma. *BMC Cancer* 2015; 15: 465
- [833] Facciorusso A, Mariani L, Sposito C et al. Drug-eluting beads versus conventional chemoembolization for the treatment of unresectable hepatocellular carcinoma. *J Gastroenterol Hepatol* 2016; 31: 645–653. <https://onlinelibrary.wiley.com/doi/pdfdirect/10.1111/jgh.13147?download=true>
- [834] Baur J, Ritter CO, Germer CT et al. Transarterial chemoembolization with drug-eluting beads versus conventional transarterial chemoembolization in locally advanced hepatocellular carcinoma. *Hepat Med* 2016; 8: 69–74. <https://pubmed.ncbi.nlm.nih.gov/27382341/>
- [835] Gao S, Yang Z, Zheng Z et al. Doxorubicin-eluting bead versus conventional TACE for unresectable hepatocellular carcinoma: a meta-analysis. *Hepatogastroenterology* 2013; 60: 813–820
- [836] Huang K, Zhou Q, Wang R et al. Doxorubicin-eluting beads versus conventional transarterial chemoembolization for the treatment of hepatocellular carcinoma. *J Gastroenterol Hepatol* 2014; 29: 920–925. <https://onlinelibrary.wiley.com/doi/pdfdirect/10.1111/jgh.12439?download=true>
- [837] Zhou X, Tang Z, Wang J et al. Doxorubicin-eluting beads versus conventional transarterial chemoembolization for the treatment of hepatocellular carcinoma: a meta-analysis. *Int J Clin Exp Med* 2014; 7: 3892–3903
- [838] Zou JH, Zhang L, Ren ZG et al. Efficacy and safety of cTACE versus DEB-TACE in patients with hepatocellular carcinoma: a meta-analysis. *J Dig Dis* 2016; 17: 510–517. <https://onlinelibrary.wiley.com/doi/pdfdirect/10.1111/1751-2980.12380?download=true>
- [839] Facciorusso A, Di Maso M, Muscatiello N. Drug-eluting beads versus conventional chemoembolization for the treatment of unresectable

- hepatocellular carcinoma: A meta-analysis. *Dig Liver Dis* 2016; 48: 571–577
- [840] Celotti A, Solaini L, Montori G et al. Preoperative biliary drainage in hilar cholangiocarcinoma: Systematic review and meta-analysis. *Eur J Surg Oncol* 2017; 43: 1628–1635
- [841] Ramanathan R, Borrebach J, Tohme S et al. Preoperative Biliary Drainage Is Associated with Increased Complications After Liver Resection for Proximal Cholangiocarcinoma. *J Gastrointest Surg* 2018; 22: 1950–1957. <https://link.springer.com/content/pdf/10.1007/s11605-018-3861-3.pdf>
- [842] Cai Y, Tang Q, Xiong X et al. Preoperative biliary drainage versus direct surgery for perihilar cholangiocarcinoma: A retrospective study at a single center. *Biosci Trends* 2017; 11: 319–325. https://www.jstage.jst.go.jp/article/bst/11/3/11_2017.01107/_pdf
- [843] Farges O, Regimbeau JM, Fuks D et al. Multicentre European study of preoperative biliary drainage for hilar cholangiocarcinoma. *Br J Surg* 2013; 100: 274–283. <https://bjssjournals.onlinelibrary.wiley.com/doi/pdfdirect/10.1002/bjs.8950?download=true>
- [844] Xiong JJ, Nunes QM, Huang W et al. Preoperative biliary drainage in patients with hilar cholangiocarcinoma undergoing major hepatectomy. *World J Gastroenterol* 2013; 19: 8731–8739. <https://www.ncbi.nlm.nih.gov/pmc/articles/PMC3870521/pdf/WJG-19-8731.pdf>
- [845] Wang L, Lin N, Xin F et al. A systematic review of the comparison of the incidence of seeding metastasis between endoscopic biliary drainage and percutaneous transhepatic biliary drainage for resectable malignant biliary obstruction. *World J Surg Oncol* 2019; 17: 116. https://www.ncbi.nlm.nih.gov/pmc/articles/PMC6612106/pdf/12957_2019_Article_1656.pdf
- [846] Kishi Y, Shimada K, Nara S et al. The type of preoperative biliary drainage predicts short-term outcome after major hepatectomy. *Langenbecks Arch Surg* 2016; 401: 503–511. <https://link.springer.com/content/pdf/10.1007/s00423-016-1427-y.pdf>
- [847] Sangchan A, Kongkasame W, Pugkhem A et al. Efficacy of metal and plastic stents in unresectable complex hilar cholangiocarcinoma: a randomized controlled trial. *Gastrointest Endosc* 2012; 76: 93–99