Schattauer

Juvenile Dermatomyositis und andere idiopathische inflammatorische Myopathien des Kindesalters

Autoren
Frank Dressler[1], Claas Hinze[2]

Institute
1 Kinderklinik der Medizinischen Hochschule Hannover, Hannover
2 Klinik für Pädiatrische Rheumatologie und Immunologie, Universitätsklinikum Münster, Münster

Schlüsselwörter
Juvenile Dermatomyositis, idiopathische inflammatorische Myopathie, Myositis-spezifische Autoantikörper, Kalzinose

Bibliografie
arthritis + rheuma 2024; 44: 50–60
DOI 10.1055/a-2235-1382
ISSN 0176-5167
© 2024. Thieme. All rights reserved.
Georg Thieme Verlag KG, Rüdigerstraße 14, 70469 Stuttgart, Germany

ZUSAMMENFASSUNG
Die juvenile Dermatomyositis (JDM) ist die häufigste idiopathische inflammatorische Myopathie (IIM) des Kindes- und Jugendalters. Charakteristische Hautveränderungen bei der JDM sind ein symmetrisches Wangenerythem, heliotroper Ausschlag, Gottron-Zeichen sowie Nagelbettgefäßveränderungen. Andere IIM-Formen des Kindesalters sind das Anti-Synthetase-Syndrom (ASyS), immunvermittelte nekrotisierende Myopathie (IMNM) oder Overlap-Syndrome. Bei der Diagnosestellung und Kategorisierung hat die Bestimmung Myositis-spezifischer Antikörper zunehmend Bedeutung. Zur Diagnosestellung werden weitere Parameter und Untersuchungsmethoden wie Muskelenzyme, Immunaktivierungsmarker, Magnetresonanztomografie, Kapillarmikroskopie, Elektromyografie und/oder Haut- oder Muskelbiopsie herangezogen. Je nach klinisch-serologischem Subtyp kann eine weitere Organdiagnostik notwendig sein. Therapeutisch werden Glukokortikoide hochdosiert zur Induktionstherapie und mehrjährig Basistherapeutika wie Methotrexat, Ciclosporin oder andere Immunsuppressiva sowie Immunglobuline eingesetzt. Januskinase-Inhibitoren sind vielversprechend, da sie effektiv Interferon-Signalwege hemmen können. Physiotherapie und Widerstandstraining helfen, Kontrakturen und dem Verlust von Muskelmasse entgegenzuwirken. Die Prognose der IIM hat sich deutlich verbessert, dennoch sind Spätfolgen, wie z. B. eine persistierende Muskelatrophie, Kontrakturen oder Kalzinose relativ häufig.

Die juvenile Dermatomyositis (JDM) ist die häufigste idiopathische inflammatorische Myopathie (IIM) des Kindes- und Jugendalters. Es handelt sich um eine entzündliche immunvermittelte Erkrankung, die sich an der Haut, der quergestreiften Muskulatur, kleinsten Gefäßen (Mikrovaskulopathie) und zum Teil an inneren Organen manifestiert. Im Verlauf kann es zu Kalzinose (dystrophen Kalzifizierungen) kommen. Die juvenile Dermatomyositis (JDM) beginnt vor dem 18. Lebensjahr und weist anders als bei Erwachsenen keine Assoziation mit Malignomen auf [1]. Andere Formen der IIM sind deutlich seltener und beinhalten gemäß der aktuellen integrativen Klassifikation das Anti-Synthetase-Syndrom (ASyS), die immunvermittelte nekrotisierende Myopathie (IMNM) und Overlap-Syndrome, d. h. eine inflammatorische Myopathie in Zusammenhang mit einer Kollagenose [2]. Die Kategorisierung einer IIM als Polymyositis ist hingegen mittlerweile überholt und sollte nicht mehr angewendet werden.

Epidemiologie

Die Inzidenz der JDM liegt zwischen 0,2 und 0,8 pro 100 000 Kindern und Jugendlichen pro Jahr [3]. In Deutschland wurden in einer ESPED-Erhebung in 2 Jahren 38 Patienten gemeldet [4]. Der Altersgipfel der JDM liegt bei 7 Jahren, das Verhältnis Mädchen zu Jungen ist insgesamt 1,7:1, ab 10 Jahren dann sogar 2,7:1 [3, 5]. In einer größeren nordamerikanischen Kohorte von Kindern und Jugendlichen mit einer IIM waren ca. 4 % der Fälle einem ASyS zuzuordnen, 2–3 % einer IMNM und 10 % einem Overlap-Syndrom (▶ **Abb. 1**) [6, 7].

Pathogenese

Die Ätiologie der verschiedenen IIM-Formen ist unbekannt. Pathomechanistisch spielt bei der JDM die übermäßige Aktivierung von Typ-1-Interferonen (IFN) eine zentrale Rolle [8, 9]. Es besteht eine Mikrovaskulopathie mit lokaler Komplementaktivierung und Endothelschädigungen sowie sekundär Erhöhungen des von Willebrand-Faktor-Antigens und verschiedener Zytokine im Plasma und in Endothel- oder Muskelzellen.

Es gibt Hinweise für eine genetische Prädisposition der JDM. Bei vielen Patienten bestehen in der Familie andere Autoimmunerkrankungen, wobei mehrere Fälle von JDM in einer Familie aber sehr selten sind. Ein IL-1-Polymorphismus wurde mit der Entstehung von Kalzinosen als Kom-

Dieses Dokument wurde zum persönlichen Gebrauch heruntergeladen. Vervielfältigung nur mit Zustimmung des Verlages.

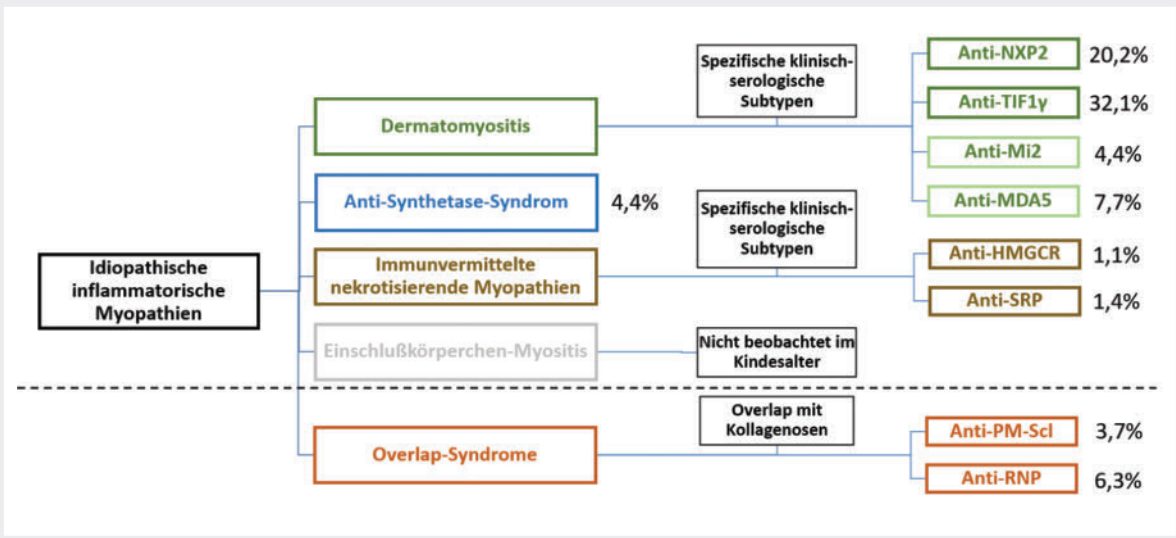

▶ **Abb. 1** Zeitgenössische (integrative) Klassifikation der idiopathischen inflammatorischen Myopathien basierend auf klinischen, histopathologischen und serologischen Merkmalen sowie deren relative Häufigkeit in einer großen nordamerikanischen Kohorte [2, 6, 7].

▶ **Abb. 2** Wangenerythem und heliotroper Ausschlag an beiden Oberlidern bei einer Patientin mit JDM.

▶ **Abb. 3** Gottron-Zeichen über mehreren MCP- und PIP-Gelenken bei JDM.

plikation der JDM assoziiert [10]. Beim ASyS spielt hingegen mutmaßlich IFN-γ (Typ-2-IFN) eine zentrale Rolle [11] und bei der IMNM spezifische Autoantikörper, die zu lokaler Komplementaktivierung und Myophagozytose führen [12].

Klinisches Bild

Aktivität gegenüber Schädigung (Spätfolgen)

Die Manifestationen bei den verschiedenen IIM-Formen können grundlegend unterschieden werden zwischen jenen, die durch entzündliche Aktivität („Krankheitsaktivität") verursacht werden und solchen, die durch Schädigung (Spätfolgen) verursacht werden. Während Aktivität durch eine medikamentöse Therapie behandelbar und reversibel ist, ist Schädigung irreversibel und somit kumulativ.

Haut

Hautveränderungen als Ausdruck von Krankheitsaktivität

Es gibt ein breites Spektrum an Hautmanifestationen bei der JDM [13]. Bei etwa der Hälfte der Patienten treten die Hautveränderungen vor der Beteiligung der Muskulatur auf, allerdings gehen bei rund 10 % der Patienten muskuläre Symptome den Hautveränderungen voran [14]. Klassische photosensitive Hautveränderungen erscheinen auf den Wangen ähnlich wie bei systemischem Lupus erythematodes (SLE) als flächiges Erythem (▶ **Abb. 2**), im Bereich vom Dekolleté als Schalzeichen oder auch flächig an den Extremitäten. Ebenfalls typisch ist das Heliotrop mit livider Oberlidfärbung, z. T. verbunden mit periorbitalen Schwellungen oder Telangiektasien. An den Streckseiten von Gelenken, besonders an Fingergrund- und Fingerzwischengelenken, zeigen sich nahezu pathognomonische Gottron-Zeichen zunächst als symmetrisches Erythem (▶ **Abb. 3**) oder als Gottron-Papeln. Bereits mit bloßem Auge können Nagelbettveränderungen mit periungualen Rötungen, Einblutungen und Teleangiektasien sichtbar sein. In der Kapillarmikroskopie finden sich oft Zeichen der Mikroangiopathie mit dilatierten Kapillaren, Rie-

Dieses Dokument wurde zum persönlichen Gebrauch heruntergeladen. Vervielfältigung nur mit Zustimmung des Verlages.

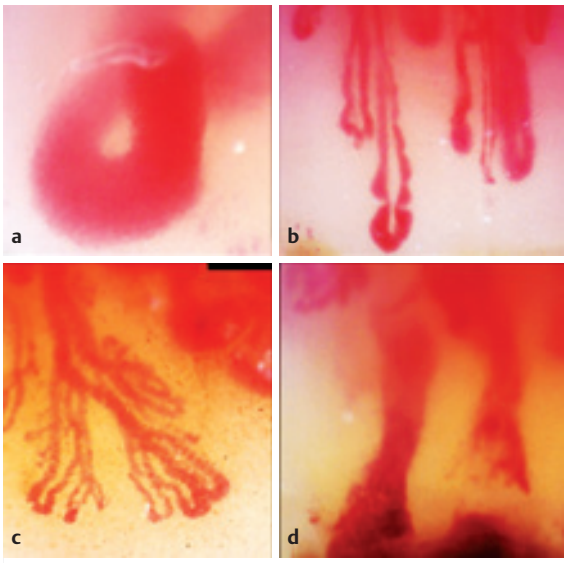

▶ **Abb. 4** Organische Mikroangiopathie in der Kapillarmikroskopie; (a) Riesenkapillare, (b) dilatierte Kapillaren, (c) Büschelkapillare, (d) Mikroblutung. Quelle: Prof. Dr. Britta Maurer, Bern, Schweiz.

senkapillaren, Mikroblutungen und v. a. auch Zeichen der Dysangiogenese mit Büschelkapillaren und reduzierter Kapillardichte [15] (▶ **Abb. 4**). Bei Patienten mit MDA5-positiver DM sieht man häufig palmare papulöse oder makulöse Veränderungen mit Ulzerationen („inverses Gottron-Zeichen") [16], bei NXP2-positiver DM oft ein Ödem der Extremitäten. Insbesondere bei jüngeren Patienten (< 5 Jahre) treten häufiger Anasarka und ulzerative Veränderungen auf [17]. Hautulzerationen oder orale Aphthen können zusätzlich vorkommen, seltener auch ein Ganzkörpererythem oder eine diffuse Alopezie.

Beim ASyS treten häufig „Mechanikerhände" auf, d. h. trockene und hyperkeratotische Veränderungen an den Hand- und Fingerinnenseiten, außerdem oft auch ein Raynaud-Phänomen, bei der IMNM gibt es keine Hautveränderungen und bei Overlap-Syndromen oft variable Hautveränderungen vor dem Hintergrund der vorliegenden Kollagenose (z. B. Lupus-, Mischkollagenose- oder Sklerodermie-typische Veränderungen) [18].

Hautveränderungen als Ausdruck von Schädigung (Spätfolgen)

Kalzinosen treten bei bis zu einem Drittel aller Patienten mit JDM auf. Meistens werden sie erst im Verlauf manifest und sind assoziiert mit schwerer Ausprägung der JDM, Lipodystrophie oder Gelenkkontrakturen und persistierender Krankheitsaktivität [19]. Meist zeigen sich kleine harte Knoten, teilweise aber auch flächige Kalkmilchseen subkutan oder in Muskelsepten. Sehr selten ist eine generalisierte subkutane Kalzinose als Exoskeleton mit schwerer Bewegungseinschränkung. Die Kalzinoseherde können sich zurückbilden, aber auch spontan Kalkmilch oder -bröckel entleeren und zu bakteriellen Sekundärinfektionen führen.

Eine Lipodystrophie tritt als Spätfolge lokalisiert oder generalisiert auf und betrifft als meist symmetrischer Verlust des subkutanen Fetts besonders die Extremitäten. Die generalisierte Lipodystrophie ist assoziiert mit Insulinresistenz, Hypertriglyzeridämie, Hirsutismus und Acanthosis nigricans [20].

Muskuloskelettales System

Beeinträchtigungen der muskulären Leistungsfähigkeit treten bei allen Formen der IIM akut oder schleichend auf. Teilweise bleiben sie länger unbemerkt. Häufig wird zuerst eine Ermüdbarkeit bei Ausdauerleistungen oder wiederholten Aktivitäten bemerkt und erst später auch Schwäche bei einmaliger Kraftaufwendung. Meist ist besonders die proximale Muskulatur betroffen mit Einschränkungen beim Rennen, Treppensteigen, Aufsetzen aus dem Liegen, Aufstehen vom Boden oder Einbeinhüpfen bzw. Taschentragen oder Armheben über das Schulterniveau. In der Beurteilung der Muskelkraft sollten standardisierte Methoden wie der Manuelle Muskeltest (MMT8) oder die Childhood Myositis Assessment Scale (CMAS) zum Einsatz kommen [21]. Bei Beteiligung der Schlundmuskulatur kommt es zu Dysphonie oder Dysarthrie oder zu Verschlucken und veränderten Essgewohnheiten. Besonders schwer Betroffenen fällt das Geradehalten des Kopfes oder das Sitzen schwer. Die betroffenen Muskeln können schmerzen oder sich steif anfühlen. Arthralgien oder eine nichterosive Arthritis können auftreten.

Andere Organmanifestationen

Die JDM ist eine Multisystemerkrankung, die auch das Herz, den Magen-Darm-Trakt oder die Lunge betreffen kann [13].

Herz

Myokarditis (62 %), Kardiomyopathie (15 %) oder Rhythmusstörungen (ca. 12–15 %) sind mögliche kardiale Manifestationen [22]. Besonders bei der Anti-SRP-assoziierten IMNM kommt es zur Herzbeteiligung [23]. Das Risiko für atherosklerotische Veränderungen der Koronarien ist deutlich höher als in der Allgemeinbevölkerung [24].

Gastrointestinaltrakt

Bei der JDM ist der Gastrointestinaltrakt häufiger als bei Erwachsenen betroffen. Die Symptome reichen von Bauchschmerzen mit Dysphagie, Dysmotilität und Malabsorption bis hin zu einer schweren Vaskulopathie mit Pneumatosis intestinalis, Ulzerationen und vereinzelt sogar Perforationen, ein absoluter gastroenterologischer Notfall. In der Mehrzahl der berichteten pädiatrischen Fälle traten schwere gastrointestinale Komplikationen nicht initial auf, sondern im Verlauf unter immunsuppressiver Behandlung [25]. NXP2-positive Patienten haben ein erhöhtes Risiko für gastrointestinale Komplikationen [7].

Dieses Dokument wurde zum persönlichen Gebrauch heruntergeladen. Vervielfältigung nur mit Zustimmung des Verlages.

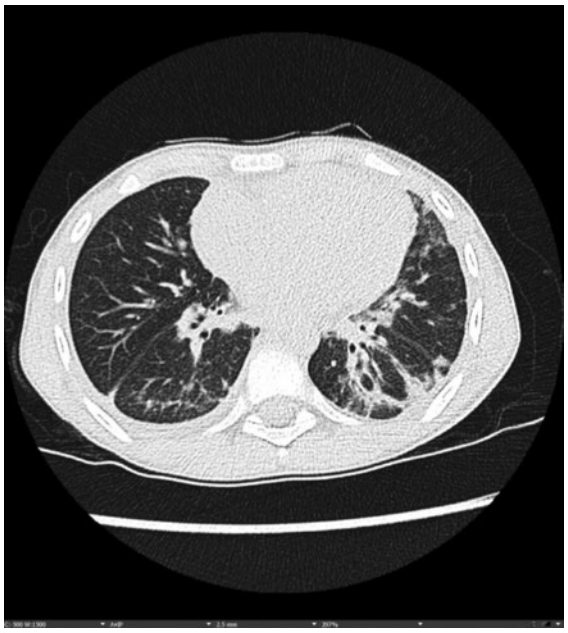

▶ **Abb. 5** CT-Thorax eines Jungen mit MDA5-positiver JDM und Lungenbeteiligung.

Lunge

Eine interstitielle Lungenerkrankung (ILD) ist eine mögliche Organmanifestation bei Patienten mit IIM, insbesondere bei Patienten mit ASyS oder Anti-MDA5-AK (▶ **Abb. 5**). Letztere Patienten haben oft eine a- bzw. hypomyopathische JDM, bei der neben dem Hautbefall häufig eine ILD auftritt [26].

Diagnostik und Verlaufsbeobachtung

Untersuchung von Muskelkraft und Ausdauer

Die Beurteilung der Muskelkraft bei Kindern und Jugendlichen erfolgt mittels manuellem Muskeltest nach Kendall und dem Childhood Myositis Assessment Scale (CMAS) als standardisierte Muskelkraft- und Funktionsmessungen [21].

Auto-Antikörper

Die Diagnostik der IIM wird zunehmend durch die Anwendung von Autoantikörpern (Auto-AK) beeinflusst [7, 13]. Etwa die Hälfte der Patienten mit JDM haben erhöhte antinukleäre Antikörper (ANA). Bei einem großen Teil der Patienten mit IIM können myositisspezifische Antikörper nachgewiesen werden. Myositisspezifische Antikörper erkennen sowohl nukleär gelegene Antigene (u. a. Mi-2, NXP-2, TIF-1γ und SAE1/2 [sämtlich assoziiert mit Manifestationen einer DM/JDM]), als auch zytoplasmatische Antigene (MDA5, Synthetasen, SRP, HMGCR). Myositis-assoziierte Antikörper werden vor allem bei Patienten mit Overlap-Myositis-Formen beobachtet (Antigene z. B. Ku, PM-Scl, Ro52). Die Kombination der indirekten Immunfluoreszenz zur Detektion bestimmter antinukleärer und antizytoplasmatischer Muster mit mono- oder multispezifischen Immunoassays zur Spezifizierung ermöglicht ein sinnvolles Screening [27]. Am weitesten verbreitet ist in Deutschland der Euroimmun-Blot, wobei durchaus Unterschiede bezüglich der Detektion von myositisspezifischen Antikörpern im Vergleich zu einem in Nordamerika üblichen Verfahren bestehen [28].

Serologische Subtypen der juvenilen Dermatomyositis

Anti-TIF1γ

Die TIF1 (Transcription Intermediary Factor)-Familie besteht aus 3 motiventhaltenden Proteinen (TIF1α, 140 kDa; TIF1β, 120 kDa; TIF1γ, 155 kDa), welche in Zellproliferation, Apoptose und angeborener Immunität eine Rolle spielen. Für TIF1γ wurde darüber hinaus gezeigt, dass es in der Myoblastenproliferation und/oder -regeneration eine Bedeutung hat. Anti-TIF1γ-AK kommen bei rund 30 % der Patienten mit JDM vor und gehen häufig mit einer ausgeprägten Hautbeteiligung (diffuses Photoerythem, Pruritus) einher [7]. Die Myositis reicht von mild bis schwer und kann mit einer schweren Dysphagie vergesellschaftet sein. Weitere Manifestationen wie z. B. Arthritis oder ILD kommen sehr selten vor.

Anti-NXP2

Dieses Autoantigen ist das „nuclear matrix protein 2“, das in der transkriptionellen Regulierung eine Rolle spielt. NXP2-Positivität wird bei rund 25 % der Patienten mit JDM gefunden und ist häufig mit Kalzinosen assoziiert [7]. Neben typischen photosensitiven Hautveränderungen sind Myalgien sowie eine proximale und distale Muskelschwäche und auch periphere Ödeme der Extremitäten charakteristisch. Eine intestinale Vaskulopathie tritt gehäuft auf und reicht von milden Beschwerden bis zu schweren Komplikationen mit Darmperforation.

Anti-MDA5

Beim Melanoma Differentiation-Associated Antigen handelt es sich um ein zytoplasmatisches Protein, das bei der Erkennung viraler RNA im angeborenen Immunsystem eine Rolle spielt. Während der Auto-AK bei Asiaten bei bis zu 48 % der Patienten auftritt, wird er bei europäisch-stämmigen Patienten in max. 13 % detektiert, was auf mögliche genetische und/oder umweltbedingte Einflussfaktoren weist. Patienten mit MDA-5-AK positiver JDM haben häufig eine ungünstige Prognose, insbesondere, wenn eine ILD auftritt [26]. Auch der Hautbefall ist häufig schwerwiegend mit palmaren Papeln und/oder Ulzera an Händen oder im Mund, Mechanikerhänden, Alopezie oder Pannikulitis sowie häufig begleitend Fieber, Arthritis oder Myokarditis. Hingegen kann eine Muskelbeteiligung ganz fehlen oder häufig mild (amyopathischer oder hypomyopathischer Verlauf) bleiben.

Anti-Mi-2

Die Mi-2-AK richten sich gegen ein nukleäres Helikaseprotein aus dem „Nucleosome-Remodeling Deactylase Com-

Dieses Dokument wurde zum persönlichen Gebrauch heruntergeladen. Vervielfältigung nur mit Zustimmung des Verlages.

plex“, welcher für die Gentranskription wichtig ist. Basierend auf Expressionsprofilen wurde für das Mi-2-Protein eine zentrale Rolle für die Muskel- und Hautregeneration und eine Assoziation zu UV-Licht-Exposition vermutet. Es ist bei bis zu 10 % der Patienten mit JDM nachweisbar und häufig mit einem milden Krankheitsverlauf mit guter Prognose assoziiert [7]. Typisch sind ein klassisches lichtinduziertes Erythem und oftmals initial eine sehr ausgeprägte Myositis ohne Beteiligung innerer Organe.

Anti-Synthetasen

Anti-Synthetase-Antikörper sind gegen Aminoacyl-tRNA-Synthetasen gerichtet. Diese im Zytoplasma lokalisierten Enzyme sind entscheidend an der Proteinsynthese beteiligt und sorgen für die korrekte Bindung von Aminosäuren an die zugehörigen Transfer-RNAs (tRNA). Anti-Synthetase-Antikörper sind bei ca. 4 % der Kinder und Jugendlichen mit einer IIM nachzuweisen. Während ein Teil der Patienten DM-typische Manifestationen aufweist, sind Mechanikerhände, Raynaud-Phänomen, Arthritis und ILD häufiger als bei typischer JDM [18].

Anti-Hydroxymethylglutaryl-Coenzyme-A-Reduktase- und Anti-Signal-Recognition-Peptid-Antikörper

Anti-HMG-CoA-Reduktase (HMGCR)-Antikörper sind gerichtet gegen HMGCR, das eine entscheidende Rolle im Cholesterinstoffwechsel spielt. Die zentrale Funktion von HMGCR im Cholesterin-Stoffwechsel wird dadurch unterstrichen, dass HMGCR bei der Statin-Therapie gehemmt wird. Der Entwicklung von Anti-HMG-CoA-Reduktase-Antikörpern liegt häufig einer Statin-Myopathie zugrunde [29]. Bei Kindern und Jugendlichen sind Anti-HMGCR-Antikörper jedoch praktisch nie Statin-induziert. Das klinische Bild entspricht dem einer IMNM, häufig mit refraktärem Verlauf [6]. Anti-Signal-Recognition-Peptide (SRP)-Antikörper sind gerichtet gegen einen Protein-RNA-Komplex, der eine wichtige Rolle im Zellstoffwechsel spielt, insbesondere bei der Proteinsynthese und der Proteinfaltung im endoplasmatischen Retikulum. Im Kindesalter ist eine Assoziation mit einer IIM äußerst selten und ebenfalls mit einem IMNM-Muster verknüpft. Bei der Anti-SRP-assoziierten IMNM besteht vermehrt eine kardiale Beteiligung [23].

Muskelenzyme

Muskelenzyme spielen eine Rolle als Diagnose- und Verlaufsparameter, sind aber bei knapp einem Drittel der Patienten mit JDM auch anfangs nicht erhöht, besonders bei milder muskulärer Beteiligung. Auch bei langem Krankheitsverlauf können die Muskelenzyme normal sein, mutmaßlich aufgrund einer resultierenden geringen Muskelmasse. Bei begründetem Verdacht sollte das Fehlen erhöhter Muskelenzyme nicht von weiterführender Diagnostik abhalten. Die Messung der Muskelenzyme sollte die Kreatinkinase (CK), Laktatdehydrogenase (LDH), Aspartataminotransferase (AST), Alaninaminotransferase (ALT) und, falls verfügbar, Aldolase einschließen. Die einzelnen Muskelenzyme müssen nicht im selben Ausmaß erhöht sein. Unter Therapie bessern sich die Enzymwerte meist. Dabei korrelieren die Höhe der klinischen Krankheitsaktivität und die der Muskelenzyme oft nicht. Gerade bei schwerem Krankheitsverlauf (z. B. bei höhergradigen Paresen und/oder Dysphagie) tritt nach Therapiebeginn mit Glukokortikoiden eine klinische Verbesserung muskulärer Symptome oft erst nach 4–6 Wochen, z. T. noch später, ein, während die CK bereits in der ersten Woche deutlich abfällt. Ein erneuter Anstieg der Enzyme kann als Ausdruck verstärkter Krankheitsaktivität betrachtet werden, sofern andere Ursachen ausgeschlossen werden können. Eine nach initialer Besserung erneut auftretende Muskelschwäche bei normalen oder nur gering erhöhten Muskelenzymen sollte differenzialdiagnostisch an eine Steroidmyopathie denken lassen [30]. Zum Screening für eine Myokarditis kann ergänzend Troponin T/I bestimmt werden. Hier ist jedoch zu beachten, dass besonders Troponin T auch von regenerierenden Skelettmuskelfasern exprimiert wird und eine Erhöhung bei vorliegender IIM nicht direkt auf eine kardiale Beteiligung schließen lässt [31]. Andererseits schließt ein negativer Troponin-Test eine subklinische Myokarditis nicht ganz aus.

Andere Laborparameter

Charakteristisch ist eine Erhöhung des von Willebrand-Faktor-Antigens aufgrund der Endothelbeteiligung (Vaskulopathie) [32]. Ein erhöhtes Serum-Neopterin lässt auf eine vermehrte IFN-Aktivierung schließen und korreliert oft mit der Krankheitsaktivität [33]. Die Bestimmung der Typ-1-IFN-getriebenen Genexpression im peripheren Blut (oft als Interferon-Signatur bezeichnet) oder die Bestimmung der SIGLEC1-Oberflächenexpression auf Monozyten korreliert gut mit der Krankheitsaktivität bei JDM, ist aber nicht breit verfügbar [9, 34]. Konventionelle Akut-Phase-Marker, wie z. B. C-reaktives Protein oder Blutsenkungsgeschwindigkeit, sind hingegen oft normal oder nur geringfügig erhöht.

Kapillarmikroskopie

Bei klinischen Hinweisen auf eine Kollagenose kann die Kapillarmikroskopie erste Hinweise auf eine JDM geben. Zeichen der organischen Mikroangiopathie sind Mikroblutungen, dilatierte Kapillaren und Riesenkapillaren, insbesondere Büschelkapillaren als Zeichen der Dysangiogenese (▶ **Abb. 4**) [15, 35].

Bildgebung

Die Magnetresonanztomografie (MRT) zeigt die aktive Myositis am besten in T2-gewichteten Aufnahmen mit Fettsuppression, z. B. mit der Technik der Short-Time-Inversion-Recovery (STIR)-Sequenz oder äquivalenten Sequenzen. Muskelödem und entzündliche Infiltration stellen sich hyperintens dar (▶ **Abb. 6**) [36]. T1-gewichtete Sequenzen können eine fettige Atrophie abbilden. Die MRT-Untersuchung hilft bei der Wahl eines Biopsiegeeigneten Muskels und reduziert dadurch die Fehlerrate

Dieses Dokument wurde zum persönlichen Gebrauch heruntergeladen. Vervielfältigung nur mit Zustimmung des Verlages.

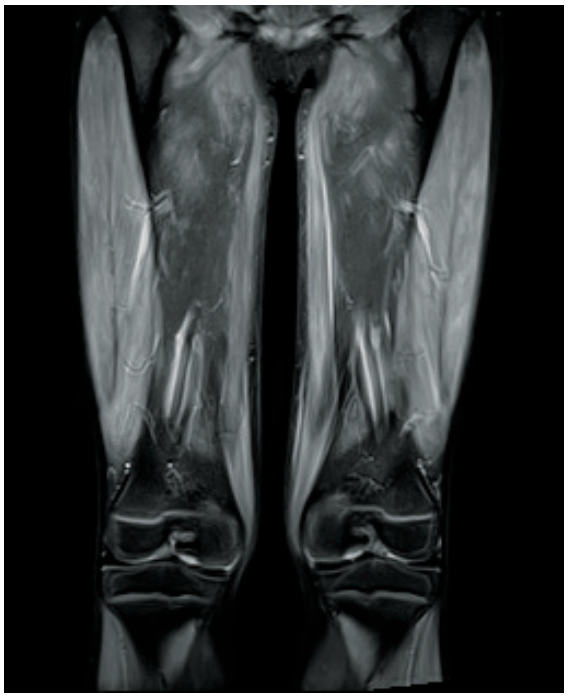

▶ **Abb. 6** Im MRT-Bild mit T2-Wichtung und Fettsuppression der Oberschenkel eines 8-jährigen Jungen mit JDM zeigen sich inhomogene Signalanreicherungen in der Muskulatur.

von falsch-negativen Biopsien von 23 auf 6 % [37]. Verlaufs-MRT-Untersuchungen der Muskulatur können bei persistierender Muskelschwäche sinnvoll sein, um eine persistierende Entzündung infolge einer unzureichend kontrollierten Krankheitsaktivität von einer postentzündlichen Atrophie oder einer Steroidmyopathie abzugrenzen. Zum Ausschluss einer (Peri-)Myokarditis oder Myokardfibrose kann ein Kardio-MRT sinnvoll sein [38–40].

Auch mittels Ultrasonografie lassen sich die befallenen Muskeln abbilden. Kalzinosen können am besten mittels Röntgen oder Ultraschall untersucht werden.

Elektromyografie

Bei Patienten mit JDM kann das kostengünstige, leicht verfügbare EMG hilfreich sein, wenn das MRT unauffällig ist und der Patient dennoch suggestive muskuläre Symptome hat, und zur Differenzierung einer neuropathogenen Ursache. Allerdings ist die Untersuchung schmerzhaft, was den Einsatz bei Kindern unattraktiv macht. Ein negativer Befund im EMG schließt eine Myositis nicht aus, da das Muskelbefallsmuster häufig inhomogen ist. Die Untersuchung sollte nur einseitig erfolgen, um einen Muskel kontralateral biopsieren zu können und Nadelartefakte zu vermeiden.

Muskelbiopsie

Bei der IIM gilt die Muskelbiopsie weiter als diagnostischer Goldstandard. Bei Zweifeln an der Diagnose einer IIM muss sie vor Therapiebeginn erfolgen. Bei der JDM ist das wegen der charakteristischen Hautbefunde oder spezifischer Auto-AK nur selten notwendig. Dies spiegelt sich auch in den neuen Klassifikationskriterien wider (▶ **Abb. 1**), die nicht nur auf klinischen und morphologischen Kriterien beruhen, sondern auch Auto-AK-Serologien berücksichtigen [2, 41]. Deshalb ist auch eine Hautbiopsie zum Nachweis einer Interface-Dermatitis fast immer unnötig.

Da direkt neben betroffenen Arealen oft gesunde liegen, kann die Biopsie auch Normalbefunde zeigen. Die offene Biopsie ist wegen der höheren Nachweiswahrscheinlichkeit der Nadelbiopsie vorzuziehen. Bevorzugt werden von den betroffenen Muskeln die oberflächlich liegenden wie z. B. Quadrizeps- oder Deltoideus-Muskel biopsiert, am besten an der klinisch am stärksten betroffenen Extremität. Histopathologisch zeigen sich bei JDM perimysiale lymphozytäre Infiltrate, perifaszikuläre Atrophie, Hochregulierung des MHC 1, Komplementablagerung auf den Kapillaren und reduzierte Kapillardichte. Ausgeprägte myopathische oder schwere arteriopathische Veränderungen sowie Muskelinfarkte weisen auf einen chronischen Verlauf der JDM hin [42]. Beim ASyS werden ebenfalls deutliche perifaszikuläre Veränderungen beobachtet, jedoch vor allem perifaszikuläre Muskelfasernekrosen (keine Atrophie) [43]. Bei der IMNM wird hingegen nur wenig bis kein entzündliches Infiltrat beobachtet, jedoch Muskelfasernekrosen und Myophagozytose [12].

Weiterführende organbezogene Untersuchungen

Wenn der Verdacht auf eine bulbäre Muskelschwäche besteht, ist eine flexible endoskopische Evaluation des Schluckens (FEES) essenziell. Bei kardiorespiratorischen Beschwerden kann eine detaillierte Abklärung indiziert sein (z. B. EKG, Echokardiografie, Kardio-MRT, 6-min-Gehtest, Lungenfunktionstestung mit DLCO-Messung und/oder CT-Thorax). Bei gastrointestinalen Symptomen sind eine Sonografie des Abdomens oder gelegentlich auch Endoskopien sinnvoll.

Diagnose

Bei charakteristischer Haut- und Muskelbeteiligung kann die JDM eine Blickdiagnose sein, aber immer wieder kommt es zu schleichenden Verläufen oder atypischen Bildern. Die historischen Bohan- und Peter-Kriterien können nach wie vor hilfreich sein, die Diagnose zu etablieren. Dementsprechend können Muskelenzymwerte, Myositis-spezifische Auto-AK, Immunaktivierungsmarker, Bildgebung, EMG, Haut- und Muskelbiopsie dann wichtige diagnostische Informationen beitragen.

Differenzialdiagnosen

Differenzialdiagnostisch muss bei akutem Verlauf auch an infektiöse Ursachen gedacht werden, bei Kindern z. B. durch Coxsackie-Viren. Bei chronischem Verlauf sollten nichtentzündliche neuromuskuläre und neuropathoge-

Dieses Dokument wurde zum persönlichen Gebrauch heruntergeladen. Vervielfältigung nur mit Zustimmung des Verlages.

ne Erkrankungen, insbesondere Muskeldystrophien, Einschlusskörperchenmyositis, metabolische oder toxische Myopathien oder Gefäßerkrankungen erwogen werden.

Wegen der fehlenden Hautbeteiligung bei diesen Erkrankungen und fehlendem Nachweis von Myositis-spezifischen oder -assoziierten Auto-AK, ist die Differenzierung von einer IIM meist gut möglich. Die Differenzierung zwischen IMNM und Muskeldystrophien, insbesondere Gliedergürtelmuskeldystrophien, kann hingegen sehr schwierig sein.

Therapie

Die Therapie sollte wegen der Seltenheit und Schwere der Erkrankung und möglicher Nebenwirkungen in einem mit JDM vertrauten Zentrum erfolgen und von Kinder- und Jugendrheumatologen gesteuert werden.

Medikamentöse Behandlung

Leider existieren für die JDM kaum zugelassene Medikamente. Zugelassene Optionen beschränken sich aktuell auf verschiedene Glukokortikoide und Azathioprin, wobei für Azathioprin keine überzeugenden Daten einer Effektivität vorliegen. Im Erwachsenenalter ist außerdem ein intravenöses Immunglobulin (IVIG)-Präparat in der Behandlung der refraktären DM ausdrücklich zugelassen. Der Mangel an zugelassenen Therapieoptionen im Kindes- und Jugendalter ist dadurch bedingt, dass sehr wenige Daten aus randomisierten, kontrollierten Studien vorliegen. Für die betroffenen Kinder und Jugendlichen und die Behandler ergibt sich hieraus die Konsequenz, dass zur adäquaten Behandlung nichtzugelassene (off label) Therapieoptionen eingesetzt werden müssen. Aktuell gibt es eine erhebliche Variabilität der Therapieansätze bei JDM [44].

Grundlegende Konzepte

Ein wichtiges Konzept ist es, mittels einer effektiven Remissions-Induktionstherapie Krankheitsaktivität möglichst rasch zu beseitigen, um hierdurch bestehende Risiken und Einschränkungen zu minimieren, und eine mögliche Schädigung effektiv zu vermeiden. Sowohl in Europa als auch in Nordamerika gibt es Empfehlungen für Konsensustherapiepläne [45–47]. Diese Therapiepläne legen eine zielgerichtete Therapie („Treat-to-Target“) nahe, d. h. der Therapieerfolg sollte engmaschig überwacht und die Therapie ggf. angepasst werden, falls erwartete Therapieziele nicht erreicht werden. Internationale Kriterien zur Evaluation eines Therapieansprechens bei JDM sind verfügbar; bei diesen Kriterien wird ein zusammengesetztes Scoring-System angewendet [48].

Standardtherapie mit Glukokortikoiden und Methotrexat

In einer randomisierten Studie zur JDM wurde die Wirksamkeit einer alleinigen Glukokortikoid-Therapie mit der zusätzlichen Gabe von Methotrexat oder Ciclosporin verglichen [49]. Die Kombinationstherapien waren wirksamer als Glukokortikoide allein, die Kombination mit Methotrexat zeigte dabei geringere Nebenwirkungen als die mit Ciclosporin. Glukokortikoide sind der Therapiestandard, da sie die Mortalität deutlich gesenkt haben. Konventionell werden oral 2 mg/kg Prednison oder Prednisolon für mindestens 4 bis 8 Wochen eingenommen mit vorsichtiger Reduktion auf 1 mg/kg abhängig von Muskelschwäche und Muskelenzymwerten. Sehr gute Erfahrungen wurden auch mit initialen Methylprednisolon-Pulsen 20–30 mg/kg intravenös an 3 aufeinander folgenden Tagen gemacht. Wiederholte Pulse mit einer niedrigen oralen Intervalltherapie mit 0,2 mg/kg Prednisolon führen oft zu einer effektiven Besserung mit verringerten Glukokortikoid-Nebenwirkungen.

Die dosisabhängigen Glukokortikoid-Nebenwirkungen führen vor allem bei der konventionellen oralen Glukokortikoid-Gabe zu einem Cushing-Syndrom mit gesteigertem Appetit, Stammfettsucht, diabetischer Stoffwechsellage und Osteoporose. Die zusätzliche immunsuppressive Therapie mit Methotrexat (15 mg/m² KOF oral oder bis zu 20 mg/m² KOF sc. einmal pro Woche) oder Ciclosporin (3–5 mg/kg in 2 täglichen Dosen oral) hilft, Glukokortikoide einzusparen und somit Nebenwirkungen zu senken [49, 50].

Weitere Therapieansätze

Immunglobuline

Die Wirksamkeit einer hochdosierten intravenösen Immunglobulin-Therapie (IVIG) wird durch Beobachtungsstudien nahegelegt; des Weiteren handelt es sich um eine zugelassene Therapie bei erwachsenen Patienten mit refraktärer DM [51, 52]. Gemäß den o. g. Therapieplänen spielt der Einsatz von IVIG besonders bei refraktären Verläufen, ausgeprägter kutaner Beteiligung und bei schweren Manifestationen eine wichtige Rolle [46, 47, 53]. Der Einsatz von hochdosierten subkutanen Immunglobulinen bietet möglicherweise eine Alternative bei Nebenwirkungen oder Hindernissen einer intravenösen Therapie [54].

Konventionelle Basistherapien

Auch Mycophenolat-Mofetil kann zusätzlich zu Glukokortikoiden eingesetzt werden [55]. Für Azathioprin existieren trotz der Tatsache, dass es sich um ein zugelassenes Präparat handelt, keine überzeugenden Daten einer Effektivität bei JDM. Cyclophosphamid spielt insbesondere eine Rolle bei schwerer, refraktärer JDM, hat aber natürlich ein schwerwiegendes Nebenwirkungsprofil [56]. Eine Hautbeteiligung spricht auch bisweilen auf Hydroxychloroquin (4–5 mg/kg oral als Einzelgabe pro Tag) zusätzlich zur immunmodulatorischen Therapie an [57].

Rituximab

Eine randomisierte, placebokontrollierte Studien zur B-Zelldepletion mit Rituximab bei Patienten mit DM und JDM verfehlte zwar das primäre Studienziel, zeigte jedoch

Dieses Dokument wurde zum persönlichen Gebrauch heruntergeladen. Vervielfältigung nur mit Zustimmung des Verlages.

in Post-hoc-Analysen ein besseres Ansprechen von Patienten mit JDM im Vergleich zur Erwachsenen-DM sowie bei Patienten mit Antikörper-positiver DM [58, 59]. Daher ist Rituximab ein wichtiges Reservemedikament bei Patienten mit refraktärer JDM, insbesondere wenn Myositis-spezifische Antikörper positiv sind. Bei Patienten mit IMNM spielt der Einsatz von Glukokortikoiden, IVIG und Rituximab eine wichtige Rolle [60].

Andere Biologika

In einer prospektiven Pilotstudie zeigte Etanercept keine Effektivität bei aktiver JDM [61], wohingegen für Adalimumab und Infliximab zumindest günstige Befunde aus Beobachtungsstudien vorliegen [62]. Abatacept zeigte in einer Open-Label-Studie günstige Ergebnisse bei refraktärer JDM [63].

Januskinase-Inhibition

Beruhend auf der zentralen Rolle einer übermäßigen Typ-1-Interferon-Aktivierung bei der JDM und des direkten Eingreifens einer Januskinase (JAK)-Inhibition in die Interferon-Signalwege, scheinen JAK-Inhibitoren eine sehr attraktive Therapieoption bei aktiver JDM und ASyS zu sein. Es gibt mittlerweile eine zunehmende Zahl an Beobachtungsstudien, die eine hohe Effektivität der verschiedenen Januskinase-Inhibitoren (insbesondere Baricitinib, Ruxolitinib, Tofacitinib) nahelegen, selbst bei zuvor äußerst refraktären Krankheitsverläufen und Organbeteiligung [64–66].

Lokaltherapien

Die Hauterscheinungen sprechen oft auf eine Lokaltherapie mit Glukokortikoiden (cave Hautatrophien bei längerem Einsatz) oder Calcineurin-Inhibitoren (Pimecrolimus oder Tacrolimus) an.

Therapie von Kalzinosen

Das Auftreten und die Ausprägung von Kalzinosen können durch eine frühe intensive medikamentöse Behandlung der JDM positiv beeinflusst werden. Für manifeste Kalzinosen gibt es keine gut evaluierte Behandlung [67].

Therapie der generalisierten oder partiellen Lipodystrophie

Bei der Lipodystrophie mit Leptin-Mangel, was bei der JDM jedoch selten ist, gibt es die Möglichkeit des Einsatzes von rekombinantem Leptin [68]. Ansonsten beziehen sich die Interventionen im Wesentlichen auf die Therapie des resultierenden schweren metabolischen Syndroms und Dyslipidämie, wie z. B. eine kohlehydratarme Ernährung, Metformin, Fenofibrate oder Statine.

Supportive Maßnahmen

Sonnenschutz

Da UV-Exposition der größte bekannte Risikofaktor für Exazerbationen einer JDM ist [69], ist ein hochwirksamer Sonnenschutz, z. B. durch Vermeidung von direkter Sonnenexposition, das Tragen UV-resistenter Kleidung und/oder Sonnencreme mit Lichtschutzfaktor 50 + bei allen Patienten mit JDM zu empfehlen.

Vitamin D, Kalzium und Knochengesundheit

Die Gabe von Vitamin D und Kalzium zur Glukokortikoid-Therapie zum Versuch der Verminderung der Inaktivitäts- und Glukokortikoid-bedingten Osteoporose konnte bislang nicht als wirksam nachgewiesen werden. Dennoch ist eine ausreichende Vitamin-D-Versorgung sinnvoll, da ansonsten bei effektivem Sonnenschutz unweigerlich ein Vitamin-D-Mangel entstünde. Zur Prävention einer Osteoporose oder bei manifester Osteoporose werden Bisphosphonate verwendet [70].

Physiotherapie und körperliches Training

Physiotherapie und Widerstandstraining hilft bei der Wiedererlangung der Muskelkraft und zur Kontrakturvermeidung, sollte bereits früh im Verlauf beginnen und hat zudem antiinflammatorische Effekte [71].

Ernährungsberatung

Eine übermäßige Gewichtszunahme unter der Glukokortikoid-Therapie sollte möglichst vermieden werden. Eine Ernährungsberatung von Patienten und Eltern ist in diesem Zusammenhang hilfreich.

Psychosoziale Unterstützung

Es handelt sich bei der IIM um eine schwerwiegende Erkrankung, die die Lebensqualität oft erheblich einschränkt. Das schrittweise Akzeptieren der chronischen, nicht ursächlich behandelbaren Erkrankung und etwaige Therapienebenwirkungen machen regelmäßige Gespräche zwischen Behandelnden und Patienten sowie den Eltern nötig. Psychologische und sozialpädagogische Unterstützung in einem multiprofessionellen Team sind eine wichtige Hilfe.

Medizinische Interventionen

Bei den Schwersterkrankten mit Atem- und Schluckmuskelbeteiligung können Beatmung und Sondenernährung notwendig werden.

Krankheitsverlauf und Prognose

Der individuelle Verlauf ist variabel: Ein chronischer Verlauf tritt aber bei mehr als der Hälfte und ein monophasischer Verlauf bei etwas weniger als der Hälfte der Patienten auf. Anders als bei entzündlichen Arthropathien sind polyphasische Verläufe mit erneuten Myositisschüben nach längerer Krankheitsinaktivität recht selten [72]. Bei JDM war die gesundheitsbezogene Lebensqualität im Vergleich zu Kontrollen vor allem in der körperlichen Domäne reduziert [73], was sich in einer anderen Studie auch mehr als 20 Jahre nach Krankheitsbeginn bestätigte, wobei sich trotzdem keine globale Lebensqualitätsverschlechterung ergab [74]. Risikofaktoren für eine schlechte Prognose sind fehlendes Ansprechen auf die Glukokortikoid-Therapie, Hautulzerationen, gastrointestinale Perforation, Befall

Dieses Dokument wurde zum persönlichen Gebrauch heruntergeladen. Vervielfältigung nur mit Zustimmung des Verlages.

der Schlundmuskulatur, ausgeprägte Nagelbettkapillarveränderungen, Muskelinfarkte in der Biopsie, chronischer Verlauf und verspäteter Therapiestart [75].

Registerstudien

Aufgrund der extremen Seltenheit idiopathisch entzündlicher Myopathien im Kindes- und Jugendalter, sollte es angestrebt werden, die Patienten möglichst in existierende Register einzuschließen, um so langfristig bessere Erkenntnisse zu gewinnen. Existierende Register beinhalten u. a. in Deutschland die Kinderkerndokumentation des Deutschen Rheumaforschungszentrums (https://www.drfz.de/ueber-uns/patienteninformationen/studien-in-kinder-und-jugendrheumatologie/die-kerndokumentation-rheumakranker-kinder-und-jugendlicher/), zu der die meisten Kinderrheumatologen in Deutschland Zugang haben, sowie international z. B. die JIR-Kohorte (https://www.jircohorte.org/jircohort) oder das Euromyositis-Register (https://euromyositis.eu/).

ZUSAMMENFASSUNG UND AUSBLICK

Bei den verschiedenen IIM-Formen im Kindesalter, von denen die JDM die häufigste ist, handelt es sich nach wie vor um sehr schwerwiegende Erkrankungen mit einem hohen Risiko für Spätfolgen. Ein wesentliches Problem ist der Mangel an zugelassenen Therapieoptionen für diese Erkrankungen. Erfreulicherweise gibt es aber zunehmend Erkenntnisse über die Pathogenese dieser Erkrankungen, die möglicherweise in Zukunft den Einsatz von gezielten Therapien ermöglichen werden. Da es sich um äußerst seltene Erkrankungen handelt, sollte betroffenen Patienten, wo möglich, die Teilnahme an Registerstudien ermöglicht werden.

Interessenkonflikt

FD gibt an, dass er Vortragshonorare von AbbVie, Novartis und Pfizer erhalten habe.

CH gibt an, dass er für einen Kongressbesuch Fahrtkosten von Pfizer erhalten habe.

Autoren

Frank Dressler

Claas Hinze

Korrespondenzadresse

Dr. med. Frank Dressler
Kinderklinik der Medizinischen Hochschule Hannover
30623 Hannover, Carl-Neuberg-Str. 1
Deutschland
dressler.frank@mh-hannover.de

Literatur

[1] Dressler F, Maurer B. [Dermatomyositis und Juvenile dermatomyositis]. Z Rheumatol 2022; 82: 233–245

[2] Allenbach Y, Benveniste O, Goebel H-H, Stenzel W. Integrated classification of inflammatory myopathies. Neuropathol Appl Neurobiol 2017; 43(1): 62–81

[3] Symmons DP, Sills JA, Davis SM. The incidence of juvenile dermatomyositis: results from a nation-wide study. Br J Rheumatol 1995; 34(8): 732–736

[4] Dressler F, Frosch M, Mönkemöller K et al. Results of the German ESPED-recording of new patients with juvenile dermatomyositis (JDM). Klin Padiatr 2011; 223(5): 280–282

[5] Mendez EP, Lipton R, Ramsey-Goldman R et al. US incidence of juvenile dermatomyositis, 1995–1998: results from the National Institute of Arthritis and Musculoskeletal and Skin Diseases Registry. Arthritis Rheum 2003; 49(3): 300–305

[6] Kishi T, Rider LG, Pak K et al. Association of Anti-3-Hydroxy-3-Methylglutaryl-Coenzyme A Reductase Autoantibodies With DRB1*07:01 and Severe Myositis in Juvenile Myositis Patients. Arthritis Care Res (Hoboken) 2017; 69(7): 1088–1094

[7] Rider LG, Shah M, Mamyrova G et al. The myositis autoantibody phenotypes of the juvenile idiopathic inflammatory myopathies. Medicine (Baltimore) 2013; 92(4): 223–243

[8] Walsh RJ, Kong SW, Yao Y et al. Type I interferon-inducible gene expression in blood is present and reflects disease activity in dermatomyositis and polymyositis. Arthritis Rheum 2007; 56(11): 3784–3792

[9] Weiden C, Saers M, Schwarz T et al. Type 1 Interferon-Stimulated Gene Expression and Disease Activity in Pediatric Rheumatic Diseases: No Composite Scores Needed? ACR Open Rheumatol 2023; 5(12): 652–662

Dieses Dokument wurde zum persönlichen Gebrauch heruntergeladen. Vervielfältigung nur mit Zustimmung des Verlages.

[10] Mamyrova G, O´Hanlon TP, Sillers L et al. Cytokine gene polymorphisms as risk and severity factors for juvenile dermatomyositis. Arthritis Rheum 2008; 58(12): 3941–3950

[11] Bolko L, Jiang W, Tawara N et al. The role of interferons type I, II and III in myositis: A review. Brain Pathol 2021; 31(3): e12955

[12] Allenbach Y, Benveniste O, Stenzel W, Boyer O. Immune-mediated necrotizing myopathy: clinical features and pathogenesis. Nat Rev Rheumatol 2020; 16(12): 689–701

[13] Wolstencroft PW, Fiorentino DF. Dermatomyositis Clinical and Pathological Phenotypes Associated with Myositis-Specific Autoantibodies. Curr Rheumatol Rep 2018; 20(5): 28

[14] Callen JP. Cutaneous manifestations of dermatomyositis and their management. Curr Rheumatol Rep 2010; 12(3): 192–197

[15] Bertolazzi C, Cutolo M, Smith V, Gutierrez M. State of the art on nailfold capillaroscopy in dermatomyositis and polymyositis. Semin Arthritis Rheum 2017; 47(3): 432–444

[16] Wang WY, Cheng ST. Sleeve Sign and Inverse Gottron's Papules in Anti-MDA5 Dermatomyositis. N Engl J Med 2023; 389(11): 1032

[17] Martin N, Krol P, Smith S et al. Comparison of children with onset of juvenile dermatomyositis symptoms before or after their fifth birthday in a UK and Ireland juvenile dermatomyositis cohort study. Arthritis Care Res (Hoboken) 2012; 64(11): 1665–1672

[18] Hum RM, Lilleker JB, Lamb JA et al. Comparison of clinical features between patients with anti-synthetase syndrome and dermatomyositis: Results from the MYONET registry. Rheumatology (Oxford) 2023 Sep 12:kead481

[19] Hoeltzel MF, Oberle EJ, Robinson AB et al. The presentation, assessment, pathogenesis, and treatment of calcinosis in juvenile dermatomyositis. Curr Rheumatol Rep 2014; 16(12): 467

[20] Bingham A, Mamyrova G, Rother KI et al. Predictors of acquired lipodystrophy in juvenile-onset dermatomyositis and a gradient of severity. Medicine (Baltimore) 2008; 87(2): 70–86

[21] Huber AM, Feldman BM, Rennebohm RM et al. Validation and clinical significance of the Childhood Myositis Assessment Scale for assessment of muscle function in the juvenile idiopathic inflammatory myopathies. Arthritis Rheum 2004; 50(5): 1595–1603

[22] Byrnes TJ, Baethge BA, Wolf RE. Noninvasive cardiovascular studies in patients with inflammatory myopathy. Angiology 1991; 42(10): 843–848

[23] Bandeira M, Dourado E, Melo AT et al. Predictors of cardiac involvement in idiopathic inflammatory myopathies. Front Immunol 2023; 14: 1146817

[24] Silverberg JI, Kwa L, Kwa MC et al. Cardiovascular and cerebrovascular comorbidities of juvenile dermatomyositis in US children: an analysis of the National Inpatient Sample. Rheumatology (Oxford) 2018; 57(4): 694–702

[25] Mamyrova G, Kleiner DE, James-Newton L et al. Late-onset gastrointestinal pain in juvenile dermatomyositis as a manifestation of ischemic ulceration from chronic endarteropathy. Arthritis Rheum 2007; 57(5): 881–884

[26] Tansley SL, Betteridge ZE, Gunawardena H et al. Anti-MDA5 autoantibodies in juvenile dermatomyositis identify a distinct clinical phenotype: a prospective cohort study. Arthritis Res Ther 2014; 16(4): R138

[27] Damoiseaux J, Vulsteke J-B, Tseng C-W et al. Autoantibodies in idiopathic inflammatory myopathies: Clinical associations and laboratory evaluation by mono- and multispecific immunoassays. Autoimmun Rev 2019; 18(3): 293–305

[28] Mecoli CA, Albayda J, Tiniakou E et al. Myositis Autoantibodies: A Comparison of Results From the Oklahoma Medical Research Foundation Myositis Panel to the Euroimmun Research Line Blot. Arthritis Rheumatol 2020; 72(1): 192–194

[29] Christopher-Stine L, Casciola-Rosen LA, Hong G et al. A novel autoantibody recognizing 200-kd and 100-kd proteins is associated with an immune-mediated necrotizing myopathy. Arthritis Rheum 2010; 62(9): 2757–2766

[30] Naim MY, Reed AM. Enzyme elevation in patients with juvenile dermatomyositis and steroid myopathy. J Rheumatol 2006; 33(7): 1392–1394

[31] Giannitsis E, Mueller C, Katus HA. Skeletal myopathies as a non-cardiac cause of elevations of cardiac troponin concentrations. Diagnosis (Berl) 2019; 6(3): 189–201

[32] Kishi T, Chipman J, Evereklian M et al. Endothelial Activation Markers as Disease Activity and Damage Measures in Juvenile Dermatomyositis. J Rheumatol 2020; 47(7): 1011–1018

[33] Rider LG, Schiffenbauer AS, Zito M et al. Neopterin and quinolinic acid are surrogate measures of disease activity in the juvenile idiopathic inflammatory myopathies. Clin Chem 2002; 48(10): 1681–1688

[34] Graf M, von Stuckrad SL, Uruha A et al. SIGLEC1 enables straightforward assessment of type I interferon activity in idiopathic inflammatory myopathies. RMD Open 2022; 8(1): e001934

[35] Piette Y, Reynaert V, Vanhaecke A et al. Standardised interpretation of capillaroscopy in autoimmune idiopathic inflammatory myopathies: A structured review on behalf of the EULAR study group on microcirculation in Rheumatic Diseases. Autoimmun Rev 2022; 21(6): 103087

[36] Ladd PE, Emery KH, Salisbury SR et al. Juvenile dermatomyositis: correlation of MRI at presentation with clinical outcome. AJR Am J Roentgenol 2011; 197(1): W153–W158

[37] Van De Vlekkert J, Maas M, Hoogendijk JE et al. Combining MRI and muscle biopsy improves diagnostic accuracy in subacute-onset idiopathic inflammatory myopathy. Muscle Nerve 2015; 51(2): 253–258

[38] Rosenbohm A, Buckert D, Gerischer N et al. Early diagnosis of cardiac involvement in idiopathic inflammatory myopathy by cardiac magnetic resonance tomography. J Neurol, 2015; 262(4): 949–956

[39] Gupta R, Wayangankar SA, Targoff IN, Hennebry TA. Clinical cardiac involvement in idiopathic inflammatory myopathies: a systematic review. Int J Cardiol 2011; 148(3): 261–270

[40] Mavrogeni SI, Kitas GD, Dimitroulas T et al. Cardiovascular magnetic resonance in rheumatology: Current status and recommendations for use. Int J Cardiol 2016; 217: 135–148

[41] Lundberg IE, Tjärnlund A, Bottai M et al. 2017 European League Against Rheumatism/American College of Rheumatology classification criteria for adult and juvenile idiopathic inflammatory myopathies and their major subgroups. Ann Rheum Dis 2017; 76(12): 1955–1964

[42] Miles L, Bove KE, Lovell D et al. Predictability of the clinical course of juvenile dermatomyositis based on initial muscle biopsy: a retrospective study of 72 patients. Arthritis Rheum 2007; 57(7): 1183–1191

[43] Mescam-Mancini L, Allenbach Y, Hervier B et al. Anti-Jo-1 antibody-positive patients show a characteristic necrotizing perifascicular myositis. Brain 2015; 138(Pt 9): 2485–2492

[44] Hinze CH, Speth F, Oommen PT, Haas J-P. Current management of juvenile dermatomyositis in Germany and Austria:

Dieses Dokument wurde zum persönlichen Gebrauch heruntergeladen. Vervielfältigung nur mit Zustimmung des Verlages.

an online survey of pediatric rheumatologists and pediatric neurologists. Pediatr Rheumatol Online J 2018; 16(1): 38

[45] Bellutti Enders F, Bader-Meunier B, Baildam E et al. Consensus-based recommendations for the management of juvenile dermatomyositis. Ann Rheum Dis 2017; 76(2): 329–340

[46] Hinze CH, Oommen PT, Dressler F et al. Development of practice and consensus-based strategies including a treat-to-target approach for the management of moderate and severe juvenile dermatomyositis in Germany and Austria. Pediatr Rheumatol Online J 2018; 16(1): 40

[47] Huber AM, Robinson AB, Reed AM et al. Consensus treatments for moderate juvenile dermatomyositis: beyond the first two months. Results of the second Childhood Arthritis and Rheumatology Research Alliance consensus conference. Arthritis Care Res (Hoboken) 2012; 64(4): 546–553

[48] Rider LG, Ruperto N, Pistorio A et al. 2016 ACR-EULAR adult dermatomyositis and polymyositis and juvenile dermatomyositis response criteria-methodological aspects. Rheumatology (Oxford) 2017; 56(11): 1884–1893

[49] Ruperto N, Pistorio A, Oliveira S et al. Prednisone versus prednisone plus ciclosporin versus prednisone plus methotrexate in new-onset juvenile dermatomyositis: a randomised trial. Lancet 2016; 387(10019): 671–678

[50] Ramanan AV, Campbell-Webster N, Ota S et al. The effectiveness of treating juvenile dermatomyositis with methotrexate and aggressively tapered corticosteroids. Arthritis Rheum 2005; 52(11): 3570–3578

[51] Lam CG, Manlhiot C, Pullenayegum EM, Feldman BM. Efficacy of intravenous Ig therapy in juvenile dermatomyositis. Ann Rheum Dis 2011; 70(12): 2089–2094

[52] Aggarwal R, Charles-Schoeman C, Schessl J et al. et al. Trial of Intravenous Immune Globulin in Dermatomyositis. N Engl J Med 2022; 387(14): 1264–1278

[53] Werth VP, Aggarwal R, Charles-Schoeman C et al. Efficacy of intravenous immunoglobulins (IVIg) in improving skin symptoms in patients with dermatomyositis: a post-hoc analysis of the ProDERM study. EClinicalMedicine 2023; 64: 102234

[54] Speth F, Haas JP, Hinze CH. Treatment with high-dose recombinant human hyaluronidase-facilitated subcutaneous immune globulins in patients with juvenile dermatomyositis who are intolerant to intravenous immune globulins: a report of 5 cases. Pediatr Rheumatol Online J 2016; 14(1): 52

[55] Rouster-Stevens KA, Morgan GA, Wang D, Pachman LM. Mycophenolate mofetil: a possible therapeutic agent for children with juvenile dermatomyositis. Arthritis Care Res (Hoboken) 2010; 62(10): 1446–1451

[56] Deakin CT, Campanilho-Marques R, Simou S et al. Efficacy and Safety of Cyclophosphamide Treatment in Severe Juvenile Dermatomyositis Shown by Marginal Structural Modeling. Arthritis Rheumatol 2018; 70(5): 785–793

[57] Olson NY, Lindsley CB. Adjunctive use of hydroxychloroquine in childhood dermatomyositis. J Rheumatol 1989; 16(12): 1545–1547

[58] Aggarwal R, Bandos A, Reed AM et al. Predictors of clinical improvement in rituximab-treated refractory adult and juvenile dermatomyositis and adult polymyositis. Arthritis Rheumatol 2014; 66(3): 740–749

[59] Oddis CV, Reed AM, Aggarwal R et al. Rituximab in the treatment of refractory adult and juvenile dermatomyositis and adult polymyositis: a randomized, placebo-phase trial. Arthritis Rheum 2013; 65(2): 314–324

[60] Hoogendijk JE, Amato AA, Lecky BR et al. 119th ENMC international workshop: trial design in adult idiopathic inflammatory myopathies, with the exception of inclusion body myositis, 10–12 October 2003, Naarden, The Netherlands. Neuromuscul Disord 2004; 14(5): 337–345

[61] Rouster-Stevens KA, Ferguson L, Morgan G et al. Pilot study of etanercept in patients with refractory juvenile dermatomyositis. Arthritis Care Res (Hoboken) 2014; 66(5): 783–787

[62] Campanilho-Marques R, Deakin CT, Simou S et al. Retrospective analysis of infliximab and adalimumab treatment in a large cohort of juvenile dermatomyositis patients. Arthritis Res Ther 2020; 22(1): 79

[63] Curiel RV, Nguyen W, Mamyrova G et al. Improvement in Disease Activity in Refractory Juvenile Dermatomyositis Following Abatacept Therapy. Arthritis Rheumatol 2023; 75(7): 1229–1237

[64] Aeschlimann FA, Frémond M-L, Duffy D et al. A child with severe juvenile dermatomyositis treated with ruxolitinib. Brain 2018; 141(11): e80

[65] Kim H, Dill S, O'Brien M et al. Janus kinase (JAK) inhibition with baricitinib in refractory juvenile dermatomyositis. Ann Rheum Dis 2021; 80(3): 406–408

[66] Xue Y, Zhang J, Deng J et al. Efficiency of tofacitinib in refractory interstitial lung disease among anti-MDA5 positive juvenile dermatomyositis patients. Ann Rheum Dis 2023; 82(11): 1499–1501

[67] Orandi AB, Baszis KW, Dharnidharka VR et al. Assessment, classification and treatment of calcinosis as a complication of juvenile dermatomyositis: a survey of pediatric rheumatologists by the childhood arthritis and rheumatology research alliance (CARRA). Pediatr Rheumatol Online J 2017; 15(1): 71

[68] Oral EA, Javor ED, Ding L et al., Leptin replacement therapy modulates circulating lymphocyte subsets and cytokine responsiveness in severe lipodystrophy. J Clin Endocrinol Metab 2006; 91(2): 621–628

[69] Mamyrova G, Rider LG, Ehrlich A et al. Environmental factors associated with disease flare in juvenile and adult dermatomyositis. Rheumatology (Oxford) 2017; 56(8): 1342–1347

[70] Rooney M, Bishop N, Davidson J et al. The prevention and treatment of glucocorticoid-induced osteopaenia in juvenile rheumatic disease: A randomised double-blind controlled trial. EClinicalMedicine 2019; 12: 79–87

[71] Habers GE, Takken T. Safety and efficacy of exercise training in patients with an idiopathic inflammatory myopathy – a systematic review. Rheumatology (Oxford) 2011; 50(11): 2113–2124

[72] Stringer E, Singh-Grewal D, Feldman BM. Predicting the course of juvenile dermatomyositis: significance of early clinical and laboratory features. Arthritis Rheum 2008; 58(11): 3585–3592

[73] Apaz MT, Saad-Magalhães, Pistorio A et al. Health-related quality of life of patients with juvenile dermatomyositis: results from the Pediatric Rheumatology International Trials Organisation multinational quality of life cohort study. Arthritis Rheum 2009; 61(4): 509–517

[74] Tollisen A, Sanner H, Flatø B, Wahl AK et al. Quality of life in adults with juvenile-onset dermatomyositis: a case-control study. Arthritis Care Res (Hoboken) 2012; 64(7): 1020–1027

[75] Ravelli A, Trail L, Ferrari C et al. Long-term outcome and prognostic factors of juvenile dermatomyositis: a multinational, multicenter study of 490 patients. Arthritis Care Res (Hoboken) 2010; 62(1): 63–72

Dieses Dokument wurde zum persönlichen Gebrauch heruntergeladen. Vervielfältigung nur mit Zustimmung des Verlages.