

# Stellenwert der Kontrastmittelgestützten Sonografie in der Diagnostik des vesikoureteralen Refluxes

## Value of contrast-enhanced sonography in the diagnosis of vesicoureteral reflux

Autorinnen/Autoren

Patrick Conen<sup>1,2</sup>, Janine Thiemann<sup>1,2</sup>, Regina Stredle<sup>3</sup>, Dirk Andre Clevert<sup>1,2</sup>

### Institute

- 1 Department of Radiology, Ludwig Maximilians University Munich, München, Germany
- 2 Interdisciplinary Ultrasound-Center, Ludwig Maximilians University Munich, München, Germany
- 3 Department of Urology, Ludwig Maximilians University Munich, München, Germany

### Keywords

contrast agents, bladder, ureter, ultrasound

eingereicht 7.7.2023

akzeptiert 19.12.2023

Artikel online veröffentlicht 2024

### Bibliografie

Fortschr Röntgenstr

DOI 10.1055/a-2254-5490

ISSN 1438-9029

© 2024, Thieme. All rights reserved.

Georg Thieme Verlag KG, Rüdigerstraße 14, 70469 Stuttgart, Germany

### Korrespondenzadresse

Herr Dr. Patrick Conen

Radiology, University Hospital of Munich Grosshadern Campus, Marchioninstraße 15, 81377 Munich, Germany  
Tel.: +49/1 51 72 04 39 63  
conenpatrick@outlook.de

### ZUSAMMENFASSUNG

**Hintergrund** Kontrastmittelgestützter Ultraschall der ableitenden Harnwege und der Harnblase (ceVUS) ist eine in der Praxis zunehmende alternative Untersuchungsmethode zur Miktionszysturethrografie (MCU/VCUG) bei dem Verdacht auf einen vesikoureteralen Reflux (VUR). In dieser Übersichtsarbeit soll der aktuelle Stellenwert der ceVUS in der Diagnosestellung dargestellt werden.

**Methode** Es erfolgte eine systematische Literaturrecherche mit den Stichwörtern „vesicoureteral reflux“, „ceVUS“, „VCUG“ der Datenbanken MEDLINE und Cochrane Library sowie eine Aufarbeitung der aktuellen deutschen, europäischen und

amerikanischen Leitlinien zu diesem Thema. Darüber hinaus wurden Handlungsempfehlungen für den klinischen Alltag erarbeitet.

**Schlussfolgerung** Die ceVUS ist eine schnell zu erlernende Untersuchung, die der VCUG in der Diagnostik des vesikoureteralen Refluxes gleichzusetzen ist und bei fehlender Strahlenbelastung bei Verfügbarkeit als Diagnostik der ersten Wahl eingesetzt werden sollte.

### Kernaussagen

- Die ceVUS ist genauso wie die VCUG die Diagnostik der ersten Wahl bei Verdacht auf einen vesikoureteralen Reflux und sollte bei fehlender Strahlenexposition bevorzugt eingesetzt werden.
- Die ceVUS ist insbesondere im Vergleich zur alternativen VCUG eine schnell zu erlernende Untersuchungsmethode.
- Mit der ceVUS können auch weitere Pathologien der ableitenden Harnwege diagnostiziert werden.

### Zitierweise

- Conen P, Thiemann J, Stredle R et al. Value of contrast-enhanced sonography in the diagnosis of vesicoureteral reflux. Fortschr Röntgenstr 2024; DOI 10.1055/a-2254-5490

### ABSTRACT

**Background** Contrast-enhanced ultrasound of the urinary tract and bladder (ceVUS) is an alternative examination method to micturition cysturethrography (MCU/VCUG) for suspected vesicoureteral reflux (VUR) that is increasing in practice. The purpose of this review is to present the current value of ceVUS in the diagnosis.

**Method** A systematic literature search was performed using the keywords “vesicoureteral reflux”, “ceVUS”, “VCUG” of the databases MEDLINE and Cochrane Library as well as a review of current German, European, and American guidelines on this topic. In addition, recommendations for action in clinical practice were developed.

**Conclusion** ceVUS is a quick-to-learn examination method that is equivalent to VCUG for the diagnosis of vesicoureteral reflux and should be used as the diagnostic method of first choice when available given the absence of radiation exposure.

## Einleitung zum Thema

Als vesikoureterorenenaler Reflux (VUR) wird der unphysiologische Rückfluss von Urin aus der Harnblase in die Ureteren aufgrund einer fehlenden Ausbildung präventiver Mechanismen definiert [1]. Diese fehlenden präventiven Mechanismen können entweder angeboren (primär) oder erworben (sekundär) sein [2].

Am häufigsten liegt mit einer Inzidenz von 0,4–1,8% eine primäre Genese des vesikoureterorenenalen Refluxes vor. Hierbei kommt es während der Embryogenese zu einem unvollständigen Verschluss des vesikoureteralen Übergangs mit einem verkürzten intravesikalen Ureteranteil [3].

Die Diagnose eines vesikoureterorenenalen Refluxes wird in der Regel im Rahmen einer erweiterten Diagnostik bei pränatalem Verdacht, bei rezidivierenden febrilen Harnwegsinfekten, seltener auch bei Blasenentleerungsstörungen oder bekannter familiärer Prädisposition gestellt [4]. Die Wahrscheinlichkeit, dass ein vesikoureterorenenaler Reflux nach einem Harnwegsinfekt vorliegt, ist altersabhängig [4]. Weitere Risikofaktoren für einen vesikoureterorenenalen Reflux sind die Ethnie, das Geschlecht und eine genetische/familiäre Prädisposition [5].

Sekundäre Ursachen können aufgrund anatomischer Normvarianten (subvesikale Obstruktion), funktioneller Störungen (Harnblase-Darm-Dysfunktion (Bladder-Bowel-Dysfunction)) oder einer neurogenen Blasenentleerungsstörung auftreten [6].

## Symptomatik und erste diagnostische Schritte

Da Patient\*innen mit einem vesikoureterorenenalen Reflux in sehr jungen Jahren häufig mit rezidivierenden Harnwegsinfekten auffallen, ist in aller Regel die erste diagnostische Maßnahme eine Sonografie der Nieren und der ableitenden Harnwege. Laut S2K-Leitlinie der deutschen Gesellschaft für pädiatrische Nephrologie sollte eine orientierende Ultraschalluntersuchung innerhalb von 24 Stunden nach Auftreten eines fieberhaften Harnwegsinfektes erfolgen [4]. Hier können sowohl Vernarbungen als auch Entzündungen sowie eine Harntraktdilatation diagnostiziert werden.

Indirekte Zeichen für einen vesikoureterorenenalen Reflux in der B-Bild-Sonografie sind Parenchymdefekte (im Rahmen einer Refluxnephropathie), meist als keilförmige Defekte mit einer Parenchymeinziehung der Außenwand und verplumpten Nierenkelchen, eine ausgeprägte Volumendifferenz der Nieren, eine Nephromegalie im Rahmen eines Harnwegsinfektes, ein prävesikal erweiterter Ureter, eine Dilatation des Nierenbeckens mit wechselnder Weite in Abhängigkeit von der Blasenfüllung sowie ein positives Urothelzeichen [4]. Hilfreich ist hierbei der Seitenvergleich zwischen beiden Nieren. Die Sensitivität und Spezifität der B-Bild-Sonografie zur Diagnostik eines vesikoureterorenenalen Refluxes ist jedoch nicht besonders hoch, sodass eine unauffällige Sonografie einen vesikoureterorenenalen Reflux nicht ausschließt und ein beispielsweise positives Urothelzeichen für einen vesikoureterorenenalen Reflux nicht beweisend ist [7].

## Indikationsstellung zur Refluxprüfung

Es gab verschiedene Angaben zur Indikationsstellung einer Refluxprüfung zwischen den amerikanischen und europäischen pädiatrischen beziehungsweise urologischen Gesellschaften, welche sich in den letzten Jahren etwas angepasst haben.

Die aktuelle Empfehlung der verschiedenen Fachgesellschaften ist die weiterführende Diagnostik mittels Refluxprüfung bei Kindern unter zwei Jahren mit zweimalig aufgetretenen Pyelonephritiden und bislang unauffälliger B-Bild-Sonografie, um eine Überdiagnostik nach einer einmalig aufgetretenen Pyelonephritis zu vermeiden. Weitere Indikationen sind eine auffällige B-Bild-Sonografie mit indirekten Zeichen für einen vesikoureterorenenalen Reflux (die B-Bild-Sonografie sollte, wie weiter oben im Text erwähnt, nach dem ersten fieberhaften Harnwegsinfekt erfolgen) sowie ein auffälliger mikrobiologischer Befund mit non-E. coli-Infektionen [4, 8, 9]. Eine weitere Indikation ist das Vorliegen eines vesikoureterorenenalen Refluxes bei Verwandten 1. Grades.

## Möglichkeiten zur Refluxprüfung

Diagnostische Möglichkeiten zur direkten Detektion des vesikoureterorenenalen Refluxes sind die Miktionszystourethrografie (MCU/ Voiding cystourethrogram = VCUG), die kontrastmittelverstärkte Miktionsurosonografie (MUS, contrast enhanced Voiding urosonography, ceVUS) sowie die Radionuklid Zystourethrografie (radionuclide cystography, RNC) [10]. Daneben gibt es weitere nuklearmedizinische Verfahren, die Komplikationen eines vesikoureterorenenalen Refluxes diagnostizieren können, wie die [99Tc]DMSA-Szintigrafie der Nieren zur Beurteilung von möglichen Parenchymschäden [11].

## Klassifikation des vesikoureterorenenalen Refluxes

Der vesikoureterorenenale Reflux wird insgesamt in fünf Grade eingeteilt. Diese Klassifikation wurde 1985 von Lebowitz et. al veröffentlicht und ist von diversen Leitlinien anerkannt [12]. Diese wird in ► **Tab. 1** beschrieben. In Zusammenhang mit höhergradigen vesikoureterorenenalen Refluxen steht der intrarenale Reflux (IRR). Hierbei kommt es zu einem pathologischen Rückfluss des Harns in das Nierenparenchym.

Eine eingeschränkte Beurteilbarkeit des vesikoureterorenenalen Refluxes besteht bei zusätzlich vorliegender Obstruktion im Bereich des Harntraktes. Dann können geschlängelte Ureteren auch im Rahmen der Obstruktion auftreten und einen höhergradigen vesikoureterorenenalen Reflux suggerieren [13]. Die Unterscheidung zwischen den verschiedenen Graduierungen des vesikoureterorenenalen Refluxes ist nicht immer einfach, da es fließende Übergänge zwischen den Graduierungen gibt. ► **Abb. 1** zeigt einen vesikoureterorenenalen Reflux Grad II mit einer Kontrastmitteldarstellung im proximalen Ureter und Nierenbecken ohne Erweiterung des Nierenbeckens bei geringer Erweiterung des proximalen Ureters. Eine Einteilung als Grad III ist bei fehlender Erweiterung des Nierenbeckens noch nicht gegeben. Eindeutiger

► **Tab. 1** Klassifikation des vesikoureteralen Refluxes nach Lebowitz.

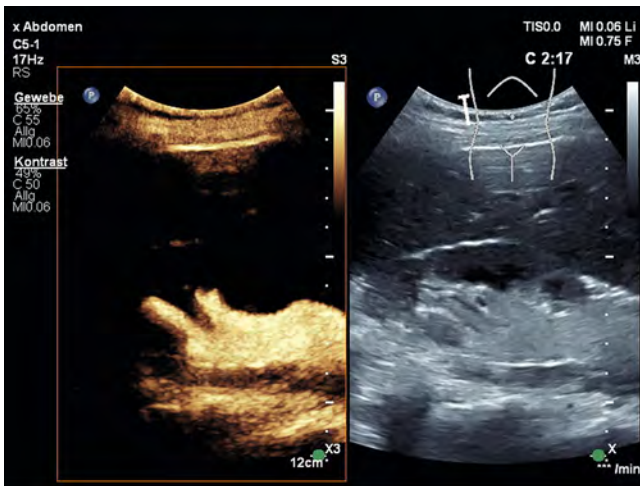
**Grad 1:** Reflux in den nicht dilatierten Ureter ohne das Nierenbecken zu erreichen.

**Grad 2:** Reflux in den Ureter und das Nierenbecken ohne Dilatation.

**Grad 3:** Reflux in Ureter (mit oder ohne Kinking) und Nierenbecken mit milder bis moderater Erweiterung. Normale oder gering deformierte Nierenkelche.

**Grad 4:** Reflux in moderat erweiterten Ureter (mit oder ohne Kinking) und (gering) erweiterten Nierenkelchen sowie erhaltenen Papillen.

**Grad 5:** Reflux mit torquiertem und deutlich erweitertem Ureter, Dilatation des Nierenbecken- und -kelchsystems mit Impression der Nierenpapillen.



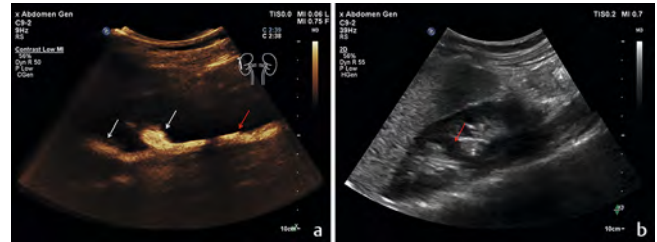
► **Abb. 1** VUR Grad II der rechten Niere im Vergleichsmodus B-Bild (rechts) und Kontrastmitteldarstellung (links). Aufnahme > 2 min nach intravesikaler Applikation des Kontrastmittels.

ist die Einteilung in ► **Abb. 2** als vesikoureterorener Reflux Grad II jedoch mit der Besonderheit eines Ureter fissus bei Doppelniere.

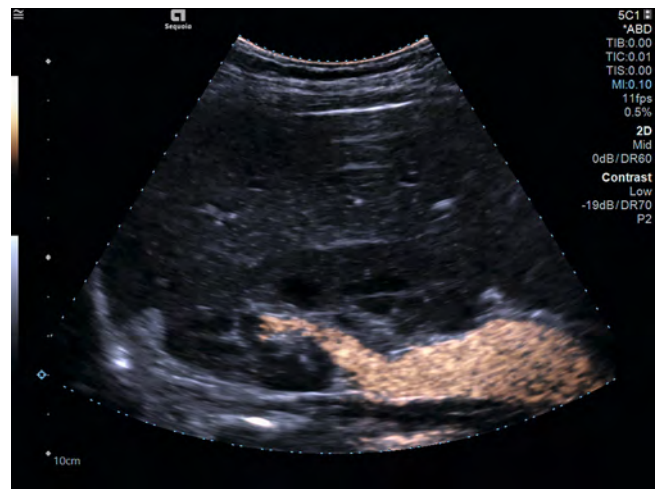► **Abb. 3** zeigt ebenfalls einen vesikoureterorener Reflux Grad II, jedoch in diesem Fall mit der Aufnahme in einem mixed mode mit Überlagerung von Kontrastmittelbild und B-Bild.

► **Abb. 4** zeigt eine siebenjährige Patientin mit der Fragestellung eines vesikoureterorener Refluxes nach rezidivierenden Pyelonephritiden. Auch hier ist der Übergang zwischen den verschiedenen Graduierungen fließend. Bei angedeuteter Erweiterung eines Nierenkelches, jedoch nicht ausgeprägter Erweiterung des Nierenbeckens und des Ureters, wurde sich hier für die Einteilung als Grad III entschieden.

Je höhergradiger die Erkrankungen, desto eindeutiger ist die Diagnosestellung. ► **Abb. 5** zeigt einen vesikoureterorener Reflux Grad IV einer 6-jährigen Patientin mit rezidivierenden Pyelonephritiden mit geringer Impression, aber noch abgrenzbaren Papillen und deutlich verplumpten Nierenkelchen. ► **Abb. 6** zeigt eine ausgeprägte Impression der Papillen, die kaum noch abgrenzbar erscheinen und somit mit einem vesikoureterorener Reflux Grad V vereinbar ist. Für die Entscheidung einer operativen Intervention höhergradiger vesikoureterorener Refluxes muss zusätzlich der Abgang des proximalen Ureters dokumentiert werden.



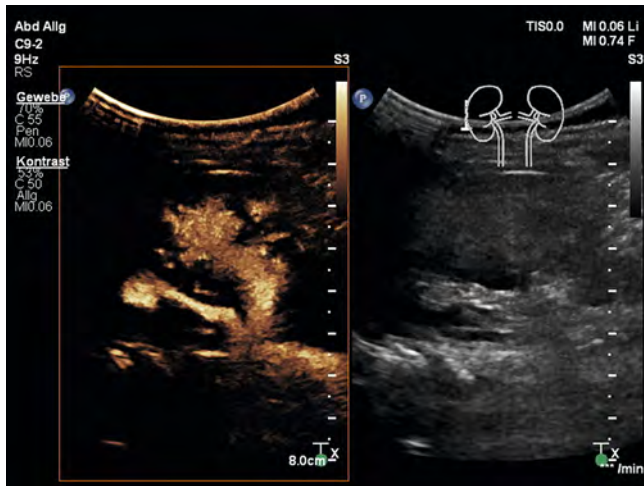
► **Abb. 2** A Kontrastmittelgestützte Ultraschall mit einem VUR Grad II der rechten Niere. Aufnahme > 2 min nach intravesikaler Applikation des Kontrastmittels. Weiße Pfeile: Darstellung des Kontrastmittels in den Nierenkelchen. Roter Pfeil: Kontrastmittelaufnahme des Ureters bei Ureter fissus. B B-Bild-Untersuchung der rechten Niere, ein Harnstau oder eine Uretererweiterung lassen sich nicht abgrenzen. Nebenbefundlich lässt sich eine Parenchymbrücke (roter Pfeil) detektieren.



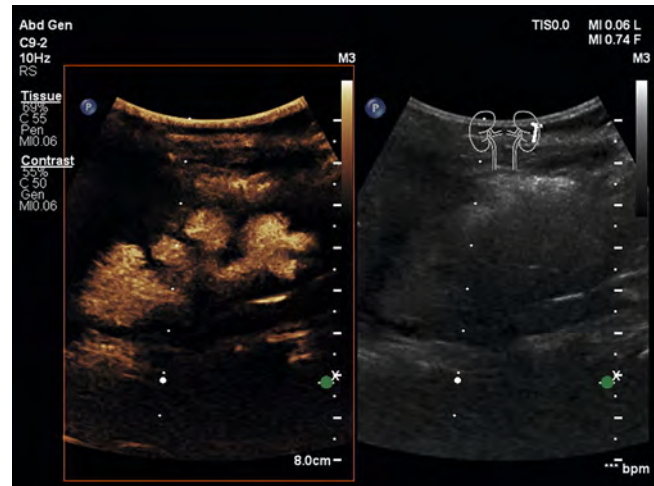
► **Abb. 3** Darstellung im mixed mode mit Überlagerung von Kontrastmittelbild und B-Bild eines VUR Grad II der rechten Niere.

## Miktionszysturethrografie und Radionuklid-Zystografie

Die bisherige Diagnostik eines vesikoureterorener Refluxes erfolgte überwiegend mittels Miktionszysturethrografie (VCUG). Dies ist ein Untersuchungsverfahren, in welchem mittels intravesikaler Kontrastmittelgabe und unter Röntgendurchleuchtung die Diagnostik des vesikoureterorener Refluxes erfolgt [14]. Das Untersuchungsverfahren wird bereits seit über 60 Jahren angewandt und galt bislang als Goldstandard [15]. Nachteile der Untersuchung sind die Strahlenexposition der vor allem jungen Patient\*innen. In Deutschland gibt es diagnostische Referenzwerte (DRW), die abhängig vom Alter beziehungsweise vom Gewicht sind. Diese reichen von einem Dosis-Flächen-Produkt für Neugeborene (3 bis < 5 Kilogramm beziehungsweise unter 3 Monaten) bei 5 [cGy·cm<sup>2</sup> = μGy·m<sup>2</sup>] bis zu 30 [cGy·cm<sup>2</sup> = μGy·m<sup>2</sup>] bei Kindern zwischen 5 und 10 Jahren beziehungsweise zwischen 19 und 32 Kilogramm [16]. Trotz der langjährig verfügbaren Untersuchung und diverser Publikationen konnte eine Studie von Schneider et al. nachweisen, dass eine einheitliche Dokumenta-



► **Abb. 4** Nach Kontrastmittelapplikation lässt sich eine milde bis mäßige Dilatation von Ureter und Nierenbecken erfassen sowie leichte verplumpte Nierenkelche. Der Befund ist mit einem Reflux Grad III vereinbar.



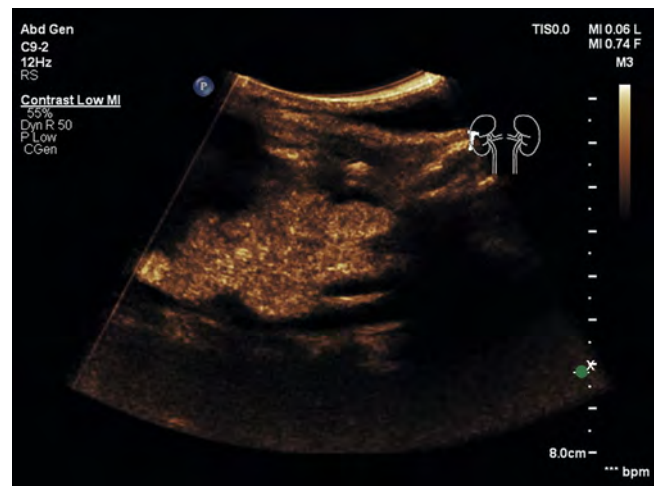
► **Abb. 5** 6-jährige Patientin mit rezidivierenden Pylonephritiden. Nach Kontrastmittelapplikation lassen sich eine mäßige Dilatation des Nierenbeckens und verplumpte Nierenkelche erfassen. Der Befund ist mit einem Reflux Grad IV vereinbar. Vergleichsmodus mit rechts B-Bild-Sonografie und links der Kontrastmitteldarstellung.

tion und Durchführung der Untersuchung in Europa nicht gewährleistet ist und das Ergebnis der Untersuchung ähnlich wie in der ceVUS sehr von der Erfahrung des Untersuchers abhängig ist [17].

Daneben sind auch nuklearmedizinische Verfahren zur Diagnostik des vesikoureterorenalen Refluxes vorhanden. Als direkte Methode wird analog zur VCUG die direkte Radionuklid-Zysturothografie durchgeführt. Diese hat eine ähnliche Sensitivität wie die VCUG bei etwas geringerer Strahlenbelastung [18]. Die <sup>99</sup>Tc-MAG3-Nierenzintigraphie kann als indirekte Nachweismethode des vesikoureterorenalen Refluxes genutzt werden. Vorteile dieser Methode sind die intravenöse Applikation des Radiotracers, sodass eine Katheterisierung der Harnblase für die Untersuchung nicht notwendig ist. Die Sensitivität und Spezifität liegt jedoch deutlich unterhalb der VCUG und RNC. Darüber hinaus ist eine Harnkontinenz der meist jungen Patient\*innen zur genauen Planung der Untersuchung notwendig, sodass diese Untersuchung in der Primärdiagnostik bei einem Verdacht auf einen vesikoureterorenalen Reflux keinen hohen Stellenwert hat [18].

## Alternativverfahren: ceVUS

Zur Reduktion der Strahlenexposition bietet sich als Alternativverfahren die Kontrastmittelgestützte Ultraschalluntersuchung (ceVUS) an. Historisch betrachtet liegen erfolgreiche Versuche der Diagnostik des vesikoureterorenalen Refluxes mittels Ultraschall schon viele Jahre zurück. Bereits 1984 beschrieben Schneider et al. eine gute Sensitivität und Spezifität der B-Bild-Sonografie für höhergradige vesikoureterorenale Refluxes [19]. Die aktuelle ceVUS kann als eine Weiterentwicklung der bereits 1994 von Alzen et al. beschriebenen Methode, mittels intravesikal applizierter Luftblasen einen vesikoureterorenalen Reflux nachzuweisen, angesehen werden. Mit Hilfe der Methode konnten bereits höhergradige vesikoureterorenale Refluxes (ab Grad III) mit einer Sensitivität von 100% und einer Spezifität von 95,6% nachgewiesen



► **Abb. 6** 7-jährige Patientin mit rezidivierenden Pylonephritiden. Nach Kontrastmittelapplikation lässt sich eine ausgeprägte Erweiterung des Nierenbeckens und der Kelche erfassen. Die Papillen werden deutlich imprimiert und sind aber kaum noch erkennbar. Der Befund ist mit einem Reflux Grad V vereinbar.

werden [20]. Einen großen Anteil an der Weiterentwicklung der ceVUS sowie der Zulassung des Ultraschall-Kontrastmittels der 1. Generation Levovist haben diverse Studien von Darge, die jeweils die im Vergleich zur VCUG mindestens gleichwertige diagnostische Genauigkeit zeigen konnten [21–26]. Dies konnte dann auch in den folgenden Jahren mittels diverser Studien bestätigt werden [27–30]. Eine Metaanalyse von Darge aus dem Jahr 2008 ergab mehr mittels ceVUS detektierte vesikoureterorenale Refluxes als mit VCUG, sowie in 19,6% der konkordant detektierten vesikoureterorenalen Refluxes ein höheres Grading in der ceVUS-Untersuchung im Vergleich zur VCUG [22].

Eine Meta-Analyse aus dem Jahr 2022 verglich die Sensitivität und Spezifität der ceVUS-Untersuchungen und konnte im Mittel für Ultraschallkontrastmittel der ersten Generation eine Sensitivität von 92 %, eine Spezifität von 94 % und eine AUC von 97 % ermitteln. Für Ultraschallkontrastmittel der zweiten Generation lagen diese Werte bei 93 %, 91 % beziehungsweise 97 % [31]. Die Rate an falsch negativen Ergebnissen mittels ceVUS lag insgesamt bei 3 %, sodass sowohl in der Studie als auch in der aktuellen S2k-Leitlinie bei negativer ceVUS-Untersuchung bei persistierendem Verdacht auf einen vesikoureterorenenal Reflux eine VCUg ergänzt werden sollte [4]. Hierbei sollte jedoch auch immer an die fragliche klinisch-therapeutische Relevanz einer erneuten invasiven Untersuchung gedacht werden.

Die Diskrepanz zwischen VCUg und ceVUS liegt insbesondere in der Diagnostik niedriggradiger vesikoureterorenenaler Refluxes, da aufgrund einer fehlenden Einsehbarkeit der distalen Ureteren (z. B. bei Darmgasüberlagerung der Abgänge) oder aufgrund der hohen Kontrastmittelkonzentration in der angrenzenden Harnblase die distalen Ureteren in der ceVUS teilweise nicht sicher beurteilt werden können [13]. Umgekehrt zeigte eine weitere Studie, dass 9 % mehr vesikoureterorenenale Refluxes in der ceVUS dargestellt werden konnten als in der VCUg [22]. Ein wichtiger Punkt, weswegen eine VCUg einer ceVUS in vielen Fällen vorgezogen wurde, ist die Expertise des Untersuchers. Eine Single-Center-Studie zur Erlernung der ceVUS zeigte jedoch eine gute Lernkurve, während es bei der Durchführung der VCUg auch große Unterschiede in der Durchführung und Dokumentation gibt [17, 31].

Neben dem Vorteil einer Reduzierung der Strahlenexposition der vor allem sehr jungen Patient\*innen ist auch die Akzeptanz der ceVUS bei den sorgeberechtigten Personen höher als bei der VCUg. In einer Studie würden 92,9 % der befragten Elternpaare eine ceVUS im Vergleich zu einer VCUg vorziehen [32].

## Wann sollte welche Untersuchung erfolgen?

Die Leitlinien der Pädiatrie und Nephrologie in Deutschland sehen die aktuell zur Verfügung stehenden Verfahren in der Diagnostik als gleichwertig an. In der S2k-Leitlinie „Harnwegsinfektionen im Kindesalter“ aus dem Jahr 2021 wird die Empfehlung ausgesprochen: „Wenn für die diagnostische Fragestellung ausreichend, sollte bei entsprechender Erfahrung die sonografische Refluxprüfung (MUS) bevorzugt gegenüber strahlenexponierten Verfahren eingesetzt werden“ [4]. Dies gilt für ein entsprechend selektiertes Patientengut.

Sollten neben dem Verdacht auf einen vesikoureterorenenal Reflux weitere Krankheitsbilder oder Anomalien der Harntraktes wie zum Beispiel eine Doppelnieren oder eine Ureterozele vermutet werden, ist zum aktuellen Stand eine VCUg der ceVUS vorzuziehen [33]. Bei einem Verdacht auf eine subvesikale Obstruktion kann sowohl die VCUg als auch die ceVUS einen Hinweis auf die Ursache liefern [34]. Andererseits hat die ceVUS insbesondere dann Vorteile, wenn zusätzlich zum vesikoureterorenenal Reflux auch ein intrarenaler Reflux (IRR) vorliegt [35]. Da ein IRR häufig zusätzlich zu einem vesikoureterorenenal Reflux auftritt (über alle VUR-Grade gemittelt tritt ein zusätzlicher IRR in 3–10 % der Fälle auf), sollte die Primärdiagnostik des vesikoureterorenenal

Refluxes bei entsprechenden Voraussetzungen der Klinik und des Untersuchers mittels ceVUS erfolgen [36].

Insgesamt ist die Wahl des Untersuchungsverfahrens jedoch abhängig von der Verfügbarkeit der Ressourcen vor Ort, der expliziten klinischen Fragestellung und dem Ziel, eine geringsstmögliche Strahlenexposition bei maximalem Informationsgehalt zu verwenden.

Die Untersuchung kann frühestmöglich nach erfolgreicher Therapie des Harnwegsinfektes/der Pyelonephritis erfolgen. Hierbei ist zu beachten, dass die Untersuchung nicht zu schnell auf eine stattgehabte Infektion folgt, um etwaige falsch negative Befunde infolge einer infektsbedingten vorübergehenden Schwellung zu vermeiden [37]. Um dies zu gewährleisten und durch die Untersuchung keine Übertragung von Bakterien aus der Harnblase in die Nierenbecken zu verursachen, ist eine Urin-Untersuchung vor der ceVUS obligat. Die Untersuchung sollte nicht bei bestehendem intravesikalem Bakteriennachweis erfolgen. Ein steriles Arbeiten bei der Anlage des Blasenkatheters und der intravesikalen Injektion des Kontrastmittels ist ebenfalls wichtig. Zur periprozeduralen Anwendung eines Antibiotikums gibt es für die ceVUS bislang keine ausreichende Literatur. Einzelstudien wurden teilweise ohne Antibiotikagabe durchgeführt [38] oder mit einer Einmalgabe am Untersuchungstag [39]. Im Vergleich hierzu wird für die Durchführung der VCUg eine Antibiotikagabe am Vortag, am Untersuchungstag und am Folgetag empfohlen [40]. Da bei beiden Untersuchungsverfahren die gleichen Risikofaktoren für die Entstehung einer Infektion des Harntraktes vorliegen, empfehlen wir das analoge Vorgehen bei der ceVUS.

Eine dauerhafte antibiotische Prophylaxe wird bei einem diagnostizierten vesikoureterorenenal Reflux von aktuellen Leitlinien empfohlen, in neuen Studien aus dem Jahr 2023 allerdings wieder diskutiert [4, 38]. Bei zusätzlicher obstruktiver Erkrankung des Harnsystems soll eine antibiotische Prophylaxe erfolgen [38].

## Kontrastmittelarten zur Diagnostik des vesikoureterorenenal Refluxes

Typische für die Diagnostik des vesikoureterorenenal Refluxes verwendete Ultraschallkontrastmittel sind die Kontrastmittel der zweiten Generation SonoVue (größtenteils in Europa verwendet) und Optison (größtenteils in den USA verwendet) sowie in ersten Studien das Kontrastmittel der ersten Generation Levovist [42]. Von den beschriebenen Kontrastmitteln ist für Levovist und SonoVue die Nutzung zur Detektion eines vesikoureterorenenal Refluxes in der Fachinformation enthalten, jedoch wurde die Produktion von Levovist mittlerweile eingestellt. Bei Optison ist eine generelle Erlaubnis zur Anwendung des Kontrastmittels bei Minderjährigen beschrieben [43]. Zur Sicherheit der intravesikalen Anwendung des Ultraschallkontrastmittels wurden mehrere Studien durchgeführt. Es wurden keine schwerwiegenden Ereignisse berichtet. In einer Studie lag die Rate nicht-schwerwiegender Ereignisse bei 0,31 %, wovon die meisten mit der Anlage des Harnblasenkatheters assoziiert waren [32, 44–46].

## Ablauf der ceVUS-Untersuchung

Der Untersuchungsablauf einer ceVUS wurde bereits häufiger beschrieben. Hierbei kann man sich an die Übersichtsarbeiten der ESPR und den Übersichtsartikel von Ntoulia et al. aus dem Jahr 2021 halten [44]. Es gibt verschiedene Füllungstechniken der Harnblase mit dem Ultraschallkontrastmittel. Das Kontrastmittel kann entweder extrakorporal eine 0,9%igen NaCl-Lösung gegeben und im weiteren Verlauf kontinuierlich appliziert werden oder die direkte Gabe des Kontrastmittels nach vorheriger Teilfüllung der Harnblase mit 0,9%iger NaCl-Lösung in die Harnblase erfolgen. Der mechanische Index zur Untersuchung ist abhängig vom jeweils gewählten Ultraschallkopf, sollte jedoch bestenfalls unter 0,1 liegen, während die Fachinformation von Sonovue einen Wert von weniger als 0,4 empfiehlt [47].

Die Untersuchung sollte während des Befüllens und des Entleerens der Harnblase erfolgen. Ist es während einer Entleerung der Harnblase nicht möglich, beide Nieren sowie beide Ureteren zu beurteilen, kann die Harnblase erneut befüllt werden. Mit Hilfe von mehreren Füllungen konnte die Sensitivität der Untersuchung weiter gesteigert werden.

Niedriggradige, insbesondere Grad I vesikoureterorenale Refluxe, lassen sich häufig in der Füllungsphase der Untersuchung gut detektieren, während ansonsten die gefüllte Harnblase wie auch die Miktionsphase der geeignetste Zeitpunkt zur Beurteilung des Schweregrades des vesikoureterorenalen Refluxes ist. Sollte die Füllung wiederholt werden, so ist die extrakorporale Mischung des Ultraschallkontrastmittels mit der Trägerlösung die geeignetere Methode, um eine gleichmäßige Kontrastierung während der Untersuchung zu erreichen.

Eine durchgehende Beschallung der Harnblase während der Füllung ist nicht zu empfehlen, da die Kontrastmittelbläschen mit fortlaufender Dauer der Untersuchung zerstört werden. Daher empfiehlt es sich in regelmäßigen Abständen Pausen einzulegen.

## Tägliche Praxis/Handlungsempfehlung

Die Kontrastmittelgestützte Ultraschalluntersuchung der Harnblase und der ableitenden Harnwege nimmt einen immer wichtigeren Stellenwert in der Diagnostik des vesikoureterorenalen Refluxes ein und sollte als Primärdiagnostik bei entsprechender Verfügbarkeit der Ressource in den dafür passenden Fällen eingesetzt werden. Als Indikationsstellung gilt der Verdacht auf einen vesikoureterorenalen Reflux, der entweder primär oder sekundär auftritt. Indikationen sind eine angeborene Hydronephrose, eine verwandte Person 1. Grades mit einem vesikoureterorenalen Reflux, eine Harnwegsinfektion mit non-E. coli-Bakterien, eine auffällige B-Bild-Sonografie nach einem fieberhaften Harnwegsinfekt oder eine mindestens zweimalig aufgetretene Pyelonephritis im Alter von weniger als zwei Jahren. Die ceVUS ist eine schnell zu lernende Untersuchung, die der bisherigen Goldstandarduntersuchung (VCUG) gleichzusetzen ist, und sollte bei fehlender Strahlenexposition bei häufig sehr jungen Patienten\*innen als Primärdiagnostik genutzt werden. Die Untersuchung sollte nicht während, sondern erst nach behandelter Harnwegsinfektion/Pyelonephritis im entzündungsfreien Zeitraum erfolgen.

Hierbei ist zu beachten, dass nach der Infekt-Behandlung ausreichend Zeit vergangen sein sollte, um keine falsch negativen Befunde infolge einer vorübergehenden Schwellung des Ostiums und des distalen Ureterabschnitts zu riskieren.

Bei methodenbedingten Schwächen in der Diagnostik geringgradig ausgeprägter vesikoureterorenaler Refluxes (Grad I) kann je nach klinischer Relevanz bei persistierendem Verdacht bei unauffälliger ceVUS eine VCUG bzw. RNC ergänzt werden. Zur Koordination der gesamten Untersuchungen und gegebenenfalls zügigen Therapieeinleitung ist eine Anbindung des Patienten an ein kinderurologisches, -chirurgisches oder -nephrologisches Zentrum sinnvoll. Hier kann dann insbesondere bei konservativem Vorgehen, bestenfalls in einem interdisziplinären Board, die aktuell diskutierbare Frage einer antibiotischen Dauerprophylaxe geklärt werden.

## Interessenkonflikt

Die Autoren erklären, dass sie innerhalb der vergangenen 3 Jahre Referententätigkeiten für Bracco, Philips, Mindray, Esaote, Siemens und Samsung wahrgenommen haben.

## Literatur

- [1] Fanos V, Cataldi L. Antibiotics or surgery for vesicoureteric reflux in children. *Lancet* 2004; 364: 1720–1722. doi:10.1016/S0140-6736(04)17359-5
- [2] Greenbaum LA, Mesrobian HG. Vesicoureteral reflux. *Pediatr Clin North Am* 2006; 53: 413–427, vi. doi:10.1016/j.pcl.2006.02.010
- [3] Ramage IJ, Schuckett B, McLorie GA et al. Primary vesicoureteric reflux diagnosed in the 1<sup>st</sup> month of life. *Pediatr Nephrol* 1999; 13: 716–717
- [4] Gesellschaft für Pädiatrische Nephrologie e. V. S2k-Leitlinie Harnwegsinfektionen im Kindesalter – Diagnostik, Therapie und Prophylaxe, Version 1.0, 2021, verfügbar unter: <https://register.awmf.org/de/leitlinien/detail/166-004> Zugriff am 08.09.2023
- [5] Chand DH, Rhoades T, Poe SA et al. Incidence and severity of vesicoureteral reflux in children related to age, gender, race and diagnosis. *J Urol* 2003; 170: 1548–1550. doi:10.1097/01.ju.0000084299.55552.6c
- [6] Willemsen J, Nijman RJ. Vesicoureteral reflux and videourodynamic studies: results of a prospective study. *Urology* 2000; 55: 939–943. doi:10.1016/s0090-4295(00)00549-5
- [7] Hoberman A, Charron M, Hickey RW et al. Imaging studies after a first febrile urinary tract infection in young children. *N Engl J Med* 2003; 348: 195–202. doi:10.1056/NEJMoa021698
- [8] American Urological Association. Management and Screening of Primary Vesicoureteral Reflux in Children, 2017, verfügbar unter: <https://www.auanet.org/guidelines-and-quality/guidelines/vesicoureteral-reflux-guideline> Zugriff am 08.09.2023
- [9] Tekgül S, Riedmiller H, Hoebcke P et al. EAU Guidelines on Vesicoureteral Reflux in Children. *Eur. Urol* 2012; 62 (3): P534–P542. doi:10.1016/j.eururo.2012.05.059
- [10] Rothwell DL, Constable AR, Albrecht M. Radionuclide cystography in the investigation of vesicoureteric reflux in children. *Lancet* 1977; 1: 1072–1075. doi:10.1016/s0140-6736(77)92333-9
- [11] Arapovic A, Punda A, Brdar D et al. Types of Parenchymal Changes Diagnosed on DMSA Scans of Kidneys Affected by Different Grades of Vesicoureteral Reflux. *Med Sci Monit* 2021; 27: e929617. doi:10.12659/MSM.929617
- [12] Lebowitz RL, Olbing H, Parkkulainen KV et al. International system of radiographic grading of vesicoureteric reflux. *International Reflux Study in Children. Pediatr Radiol* 1985; 15: 105–109. doi:10.1007/BF02388714

- [13] Benya EC, Prendergast FM, Liu DB et al. Assessment of distal ureteral and ureterovesical junction visualization on contrast-enhanced voiding urosonography. *Pediatr Radiol* 2021; 51: 1406–1411. doi:10.1007/s00247-021-04979-z
- [14] Thomsen HS, Rygaard H, Strandberg C. Micturating cystourethrography and vesicoureteral reflux. *Eur J Radiol* 1985; 5: 318–320
- [15] Gudbjerg CE, Hansen LK, Hasner E. Micturition cysto-urethrography; automatic serial technique. *Acta radiol* 1958; 50: 310–315. doi:10.3109/00016925809172309
- [16] Bundesamt für Strahlenschutz. Bekanntmachung der aktualisierten diagnostischen Referenzwerte für diagnostische und interventionelle Röntgenanwendungen.
- [17] Schneider K, Krüger-Stollfuss I, Ernst G et al. Paediatric fluoroscopy—a survey of children’s hospitals in Europe. I. Staffing, frequency of fluoroscopic procedures and investigation technique. *Pediatr Radiol* 2001; 31 (4): 238–246. doi:10.1007/s002470100429
- [18] Likartsis C, Printza N, Notopoulos A. Radionuclide techniques for the detection of vesicoureteral reflux and their clinical significance. *Hell J Nucl Med* 2020; 23 (2): 180–187. doi:10.1967/s002449912107
- [19] Schneider K, Jablonski C, Wiessner M et al. Screening for vesicoureteral reflux in children using real-time sonography. *Pediatr Radiol* 1984; 14 (6): 400–403. doi:10.1007/BF02343428
- [20] Alzen G, Wildberger JE, Ferris E] et al. Sonographic detection of vesicoureteral reflux with air: a new method. *Eur Radiol* 1994; 4: 142–145. doi:10.1007/BF00231200
- [21] Darge K. Voiding urosonography with ultrasound contrast agents for the diagnosis of vesicoureteric reflux in children. I. Procedure. *Pediatr Radiol* 2008; 38 (1): 40–53. doi:10.1007/s00247-007-0529-7
- [22] Darge K. Voiding urosonography with US contrast agents for the diagnosis of vesicoureteric reflux in children. II. Comparison with radiological examinations. *Pediatr Radiol* 2008; 38 (1): 54–63. doi:10.1007/s00247-007-0528-8
- [23] Robrecht J, Darge K. [In-vitro comparison of a 1<sup>st</sup> and a 2<sup>nd</sup> generation US contrast agent for reflux diagnosis]. *Rofo Fortschr* 2007; 179 (8): 818–825. doi:10.1055/s-2007-963312
- [24] Darge K, Moeller RT, Trusen A et al. Diagnosis of vesicoureteric reflux with low-dose contrast-enhanced harmonic ultrasound imaging. *Pediatr Radiol* 2005; 35 (1): 73–78. doi:10.1007/s00247-004-1317-2
- [25] Darge K, Troeger J, Duetting T et al. Reflux in young patients: comparison of voiding US of the bladder and retrovesical space with echo enhancement versus voiding cystourethrography for diagnosis. *Radiology* 1999; 210 (1): 201–207. doi:10.1148/radiology.210.1.r99ja40201
- [26] Darge K, Troeger J. Vesicoureteral reflux grading in contrast-enhanced voiding urosonography. *Eur J Radiol* 2002; 43 (2): 122–128. doi:10.1016/s0720-048x(02)00114-6
- [27] Mentzel HJ, Vogt S, John U et al. Voiding urosonography with ultrasonography contrast medium in children. *Pediatr Nephrol* 2002; 17 (4): 272–276. doi:10.1007/s00467-002-0843-0
- [28] Marschner CA, Schwarze V, Stredeler R et al. Evaluation of the Diagnostic Value of Contrast-Enhanced Voiding Urosonography with Regard to the Further Therapy Regime and Patient Outcome—A Single-Center Experience in an Interdisciplinary Uroradiological Setting. *Medicina (Kaunas)* 2021; 57. doi:10.3390/medicina57010056
- [29] Ključevšek D, Battelino N, Tomažič M et al. A comparison of echo-enhanced voiding urosonography with X-ray voiding cystourethrography in the first year of life. *Acta Paediatr* 2012; 101: e235–e239. doi:10.1111/j.1651-2227.2011.02588.x
- [30] Roic AC, Milošević D, Turudić D et al. An innovative diagnostic procedure in children: videourodynamics with contrast-enhanced voiding urosonography. *J Ultrasound* 2022. doi:10.1007/s40477-022-00721-z
- [31] Velasquez M, Emerson MG, Diaz E et al. The learning curve of contrast-enhanced “microbubble” voiding urosonography-validation study. *J Pediatr Urol* 2019; 15: 385.e381–385.e386. doi:10.1016/j.jpuro.2019.04.015
- [32] Seelbach J, Krüger PC, Waginger M et al. Safety and parents’ acceptance of ultrasound contrast agents in children and adolescents – contrast enhanced voiding urosonography and contrast enhanced ultrasound. *Med Ultrason* 2022; 24: 27–32. doi:10.11152/mu-3196
- [33] Benya EC, Prendergast FM, Liu DB et al. Assessment of distal ureteral and ureterovesical junction visualization on contrast-enhanced voiding urosonography. *Pediatr Radiol* 2021; 51 (8): 1406–1411. doi:10.1007/s00247-021-04979-z
- [34] Barnewolt CE, Acharya PT, Aguirre Pascual E et al. Contrast-enhanced voiding urosonography part 2: urethral imaging. *Pediatr Radiol* 2021; 51 (12): 2368–2386. doi:10.1007/s00247-021-05116-6
- [35] Kim D, Hun Choi Y, Choi G et al. Contrast-enhanced voiding urosonography for the diagnosis of vesicoureteral reflux and intrarenal reflux: a comparison of diagnostic performance with fluoroscopic voiding cystourethrography. *Ultrasonography* 2021; 40 (4): 530–537. doi:10.14366/usg.20157
- [36] Klein EL, Wyers MR, Prendergast FM et al. Prevalence of intrarenal reflux in pediatric patients on contrast-enhanced voiding urosonography. *Pediatr Radiol* 2023; 53 (3): 387–393. doi:10.1007/s00247-022-05548-8
- [37] Pfitzinger PL, Stredeler RJF, Eismann L et al. [Special diagnostics in pediatric urology-Ultrasound, VCUG, CT and MRI: Part 1: tips for the practice]. *Urologie* 2022; 61: 782–791. doi:10.1007/s00120-022-01869-6
- [38] Oh S, Ha JY, Cho YJ. Contrast-enhanced voiding ultrasonography to detect intrarenal reflux in children: comparison with 99mTc-DMSA renal scans. *Ultrasonography* 2022; 41 (3): 502–510. doi:10.14366/usg.21143
- [39] Ključevšek D, Pecanac O, Tomazic M et al. Potential causes of insufficient bladder contrast opacification and premature microbubble destruction during contrast-enhanced voiding urosonography in children. *J Clin Ultrasound* 2019; 47 (1): 36–41. doi:10.1002/jcu.22656
- [40] Sinha R, Saha S, Maji B et al. Antibiotics for performing voiding cystourethrogram: a randomised control trial. *Arch Dis Child* 2018; 103 (3): 230–234. doi:10.1136/archdischild-2017-313266
- [41] Autore G, Bernardi L, Ghidini F et al. Antibiotic Prophylaxis for the Prevention of Urinary Tract Infections in Children: Guideline and Recommendations from the Emilia-Romagna Pediatric Urinary Tract Infections (UTI-Ped-ER) Study Group. *Antibiotics (Basel)* 2023; 12 (6): 1040. doi:10.3390/antibiotics12061040
- [42] Chung YE, Kim KW. Contrast-enhanced ultrasonography: advance and current status in abdominal imaging. *Ultrasonography* 2015; 34: 3–18. doi:10.14366/usg.14034
- [43] American College of Radiology Committee on Drugs and Contrast Media. ACR Manual on Contrast Media, Version 2023, verfügbar unter. [https://www.acr.org/-/media/acr/files/clinical-resources/contrast\\_media.pdf](https://www.acr.org/-/media/acr/files/clinical-resources/contrast_media.pdf) Zugriff am 08.09.2023
- [44] Ntoulia A, Anupindi SA, Back SJ et al. Contrast-enhanced ultrasound: a comprehensive review of safety in children. *Pediatr Radiol* 2021; 51 (12): 2161–2180. doi:10.1007/s00247-021-05223-4
- [45] Darge K, Papadopoulou F, Ntoulia A et al. Safety of contrast-enhanced ultrasound in children for non-cardiac applications: a review by the Society for Pediatric Radiology (SPR) and the International Contrast Ultrasound Society (ICUS). *Pediatr Radiol* 2013; 43 (9): 1063–1073. doi:10.1007/s00247-013-2746-6
- [46] Riccabona M, Avni FE, Blickman JG. Imaging recommendations in paediatric uroradiology: minutes of the ESPR workgroup session on urinary tract infection, fetal hydronephrosis, urinary tract ultrasonography and voiding cystourethrography, Barcelona, Spain, June 2007. *Pediatr Radiol* 2008; 38 (2): 138–145. doi:10.1007/s00247-007-0695-7
- [47] Fachinformation (Zusammenfassung der Merkmale des Arzneimittels) SonoVue. Verfügbar unter. <https://www.bracco.com/sites/default/files/2023-05/fachinfo-sonovue.pdf> Zugriff am: 08.09.2023