

Transverse limb deficiency of the upper extremities

Prevalence, detection rates, quality specifications for sonographic screening examinations, and legal liability for failed detection of malformations

Transversale Reduktionsdefekte der oberen Extremitäten

Prävalenz, Detektionsraten, Qualitätsvorgaben für sonografische Screening-Untersuchungen und haftungsrechtliche Folgen übersehener Fehlbildungen



Prof. Dr. Philipp Klaritsch.

Correspondence

Prof. Dr. Philipp Klaritsch, ÖGUM-DEGUM level III
Head of the working group on obstetrics and gynecology of the Austrian Society for Ultrasound in Medicine (ÖGUM),
Department of Obstetrics and Gynecology
Head of the Research Unit for Fetal Medicine
Medical University Graz, Auenbruggerplatz 14, A-8036 Graz,
Austria
philipp.klaritsch@medunigraz.at

Bibliography

Ultraschall in Med 2024; 45: 220–231

DOI 10.1055/a-2285-8251

ISSN 0172-4614

© 2024, Thieme. All rights reserved.

Georg Thieme Verlag KG, Rüdigerstraße 14,
70469 Stuttgart, Germany

In the final months of the year 2023, a ruling of the Austrian Supreme Court of Justice (OGH) caused concern and uncertainty among many colleagues specialized in prenatal ultrasound examinations. In short, an Austrian gynecologist was found liable for damages and is required to assume all child maintenance costs because he failed to detect the complete absence of the fetus's left arm (amelia) during multiple ultrasound examinations conducted in 2018 including first-trimester screening and second trimester anomaly scan (OGH 3 Ob 9/23 d dated 11/21/2023).

The circumstances of the failure to detect the malformation are not known to the author and will not be discussed further. However, the case is used as an example for investigating the following questions:

- Classification, etiology, and prevalence of transverse limb deficiency of the upper extremities
- Ability to visualize the extremities with ultrasound and detection rates of transverse limb deficiency of the upper extremities
- Quality criteria for sonographic screening examinations affecting the extremities
- Current legal approaches
- Consequences for physicians performing prenatal ultrasound examinations

Transverse limb deficiency

Classification

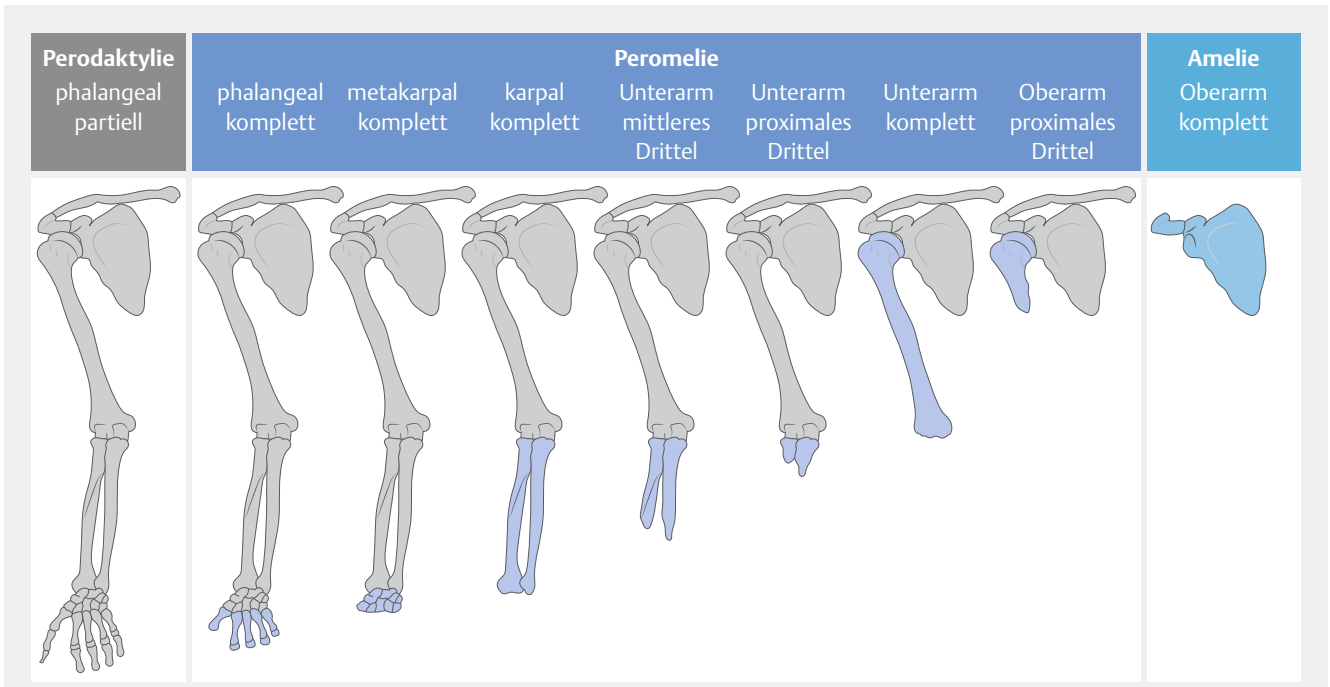
Malformations of individual extremity sections can be systematically classified according to Swanson. More complex classifications have also been proposed [1–3].

The term *peromelia* refers to transverse limb deficiency, particularly of the upper limbs [4]. The upper limb is truncated with the level of the defect being variable and being able to affect, for example, the hand, the forearm, or the entire arm, with the latter being referred to as *amelia* (► Fig. 1).

Prevalence

In the European network of population-based registries for the epidemiological surveillance of congenital anomalies (EUROCAT), transverse limb deficiency occurred at a rate of 0.41–0.99 per 10 000 births in the years 2011–2021 (► Table 1).

A search specifically for amelia yields a prevalence of 0.14–0.24 per 10 000 and 0.063 per 10 000 live births [5, 6]. Therefore, these are rare malformations.



► **Fig. 1** Terminal transverse limb deficiency, data according to Girsch et al. [4].

► **Abb. 1** Terminale transversale Reduktionsdefekte, Daten nach Girsch et al. [4].

► **Table 1** Prevalence of transverse limb deficiency of the extremities per 10 000 births in the period 2011 to 2021 (without genetic anomalies), data from EUROCAT (https://eu-rd-platform.jrc.ec.europa.eu/eurocat/eurocat-data_en).

	2011	2012	2013	2014	2015	2016	2017	2018	2019	2020	2021
All cases	0.64	0.48	0.58	0.41	0.54	0.64	0.46	0.47	0.64	0.41	0.99
Live births and stillbirths ≥ 20 gestational weeks	0.37	0.26	0.37	0.18	0.36	0.35	0.23	0.22	0.34	0.16	0.54
Pregnancy termination	0.27	0.22	0.21	0.23	0.19	0.29	0.24	0.25	0.3	0.25	0.45

Etiology

The limb buds of the upper extremities form approximately in the 4th gestational week and develop from proximal to distal [7]. The limb bud contains mesodermal cells that later differentiate to form muscles, nerves, blood vessels, and bones. The apical ectodermal ridge (AER) forms at the distal tip of the pair of primordial limb buds. The AER continues the extension of the limb buds in the proximodistal direction in that fibroblast growth factors (FGF) are continuously produced with a plurality of additional genes also being involved in the development of the extremities [8, 9]. Near the end of the 8th gestational week, the entire upper extremity is formed and contains all relevant anatomical structures like cartilage, joints, and soft tissues [10] ► **Fig. 2**).

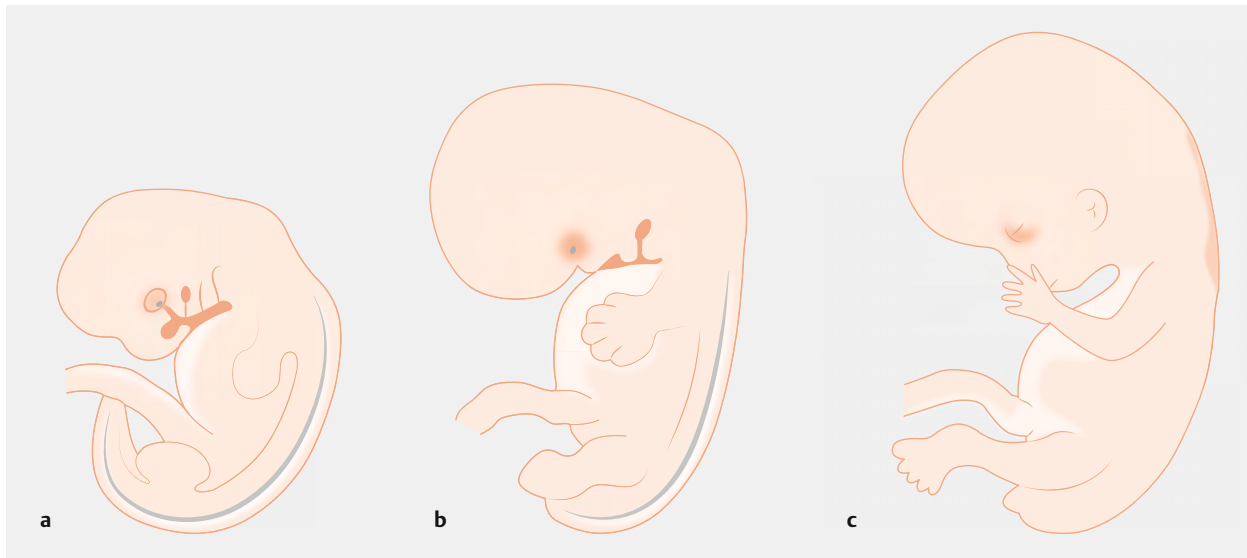
The cause of peromelia has not yet been fully clarified. However, it is assumed that hypoperfusion disrupts AER development [11]. This can be attributed to vaso-occlusive events and vascular causes like thromboses, vasospasms, and embolisms [12–14].

Other etiologies include maternal thrombophilia [15], alpha thalassemia [16], and cocaine abuse [17].

Another rare cause of reduction defects is the amniotic band syndrome in which amniotic strands wrap around and constrict a normally developing body part (e. g. lower arm, hand, or foot), resulting in amputation [18]. Secondary amputations due to amniotic bands with amniotic bands can usually be clearly differentiated from the primary causes postnatally.

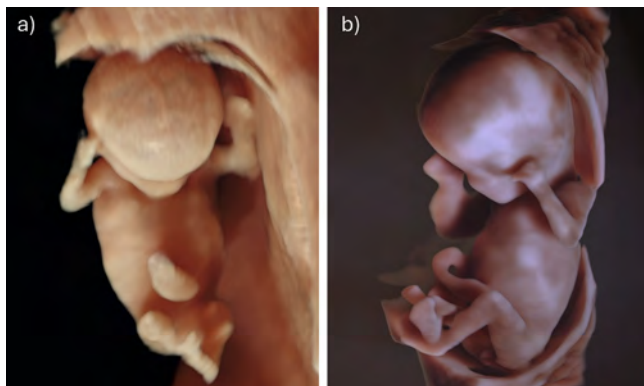
Ability to visualize the extremities on ultrasound

High-resolution ultrasound devices and transvaginal ultrasound probes make it possible to track and document the development of the extremities in early pregnancy. In the early fifth week of embryogenesis, the buds of the upper and lower extremities are visible as protuberances from the ventrolateral body wall. The limb buds continue to grow between the fifth and the eighth week until the extremities assume their final form [10].



► **Fig. 2** Development of the extremities in the **a)** 5th, **b)** 6th, and **c)** 8th gestational week according to [10].

► **Abb. 2** Entwicklung der Extremitäten in der **a)** 5. **b)** 6. und **c)** 8. SSW, Daten nach [10].

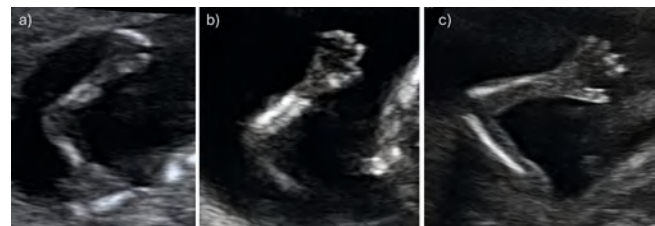


► **Fig. 3** Transvaginal 3D-imaging of the entire fetus at **a)** 10 + 3 gestational weeks and **b)** 12 + 2 gestational weeks.

► **Abb. 3** Transvaginale 3D-Darstellung des gesamten Fetus mit **a.)** 10 + 3 SSW und **b.)** 12 + 2 SSW.

Fetal extremities can be effectively visualized in the first trimester via transvaginal ultrasound, with three-dimensional imaging allowing visualization of the presence of all 4 extremities on 1 image (► **Fig. 3**).

During detailed first-trimester anatomy screening between 11 + 0 and 13 + 6 gestational weeks, the extremities can typically be effectively evaluated to ensure that they are fully developed, since the arms and legs of the fetus can be visualized on ultrasound based on the slight flexion of the proximal joints and extension of the distal joints. The presence of the 3 segments of each extremity can and should be documented [19, 20]. The hands are usually open so that in some cases even the shape and number of fingers can be examined. However, this is not required for



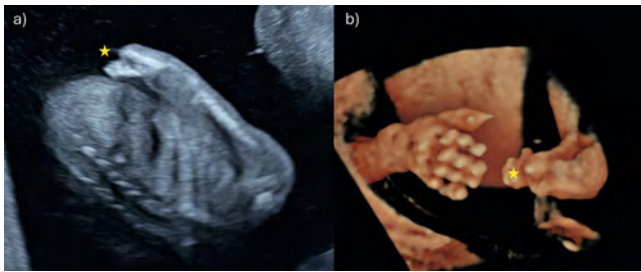
► **Fig. 4** Image of a fetal upper extremity at **a)** 11 + 6 gestational weeks, **b)** 13 + 5 gestational weeks, and **c)** 16 + 6 gestational weeks with slightly limited visibility. Image **c)** shows only one forearm bone due to the angle of the probe. However, both bones should ideally be able to be visualized as in images **a)** and **b)**. If this is not possible, additional planes showing the presence of both bones should be documented.

► **Abb. 4** Darstellung einer fetalen oberen Extremität mit **a)** 11 + 6 SSW **b)** 13 + 5 SSW und **c)** 16 + 6 SSW bei etwas eingeschränkten Sichtverhältnissen. In Bild **c)** ist schallwinkelbedingt nur ein Unterarmknochen sichtbar – idealerweise sollten jedoch beide Knochen dargestellt werden, wie in Bild **a)** und **b)**. Wenn dies nicht möglich ist, sollten zusätzliche Ebenen dokumentiert werden, auf denen das Vorhandensein beider Knochen nachvollzogen werden kann.

screening. Even in the case of suboptimal scanning conditions, a sufficient check for the presence of the 3 segments of the upper extremities can typically be performed in the first and the early second trimester (► **Fig. 4**).

In this way primarily terminal transverse reduction defects, like the various forms of peromelia, can be effectively detected in the first or early second trimester (► **Fig. 5**).

The extremities can usually also be sufficiently visualized during detailed ultrasound scans in the second trimester so that



► **Fig. 5** Peromelia of the left forearm at 13 + 5 gestational weeks on **a)** 2-dimensional and **b)** 3-dimensional ultrasound images. The upper arm bone is completely formed while the ulna and radius are only rudimentary. The yellow stars show the location of transverse limb deficiency (source: Prof. Oliver Kagan, University Hospital for Women, Tübingen).

► **Abb. 5** Peromelie des linken Unterarms mit 13 + 5 SSW in **a.)** 2-dimensionaler und **b.)** 3-dimensionaler Ultraschalldarstellung. Der Oberarmknochen ist vollständig angelegt, während Elle und Speiche nur rudimentär angelegt sind. Die gelben Sterne zeigen jeweils die Lokalisation der transversalen Reduktion (Quelle: Prof. Oliver Kagan, Universitätsfrauenklinik Tübingen).

reduction defects can be detected, particularly when they affect large parts of the arms or legs.

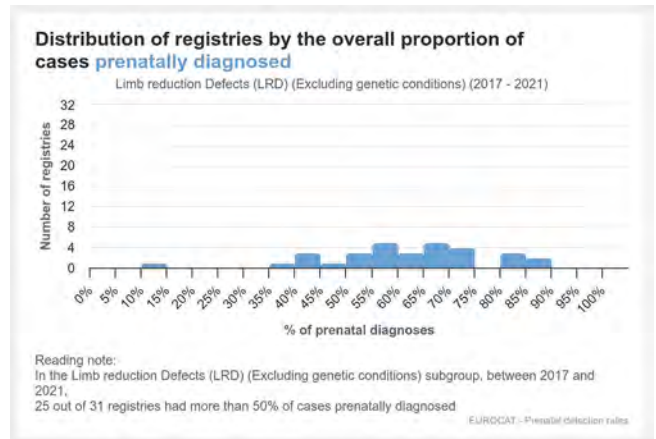
Detection rates of transverse limb deficiency of the upper extremities

If malformations of the extremities occur in combination with other severe physical and genetic anomalies, these can often be detected prenatally during routine examinations [21]. Reduction defects of the extremities without associated anomalies are detected significantly less frequently in routine ultrasound examinations since smaller defects or the addition or absence of individual fingers and toes is often present. Depending on the local conditions of the regions participating in the registry, reduction defects are detected prenatally in only approximately slightly more than half of cases according to the data of the EUROCAT registry, with regions with organized screening achieving rates of 80–90% (► **Fig. 6**).

In studies with systematic screening protocols, the detection rates for transverse limb deficiency in terms of complete absence of a hand, arm, leg, or foot is 100%, with 75% of cases already being detected in the first trimester and 25% in the second trimester [22–24].

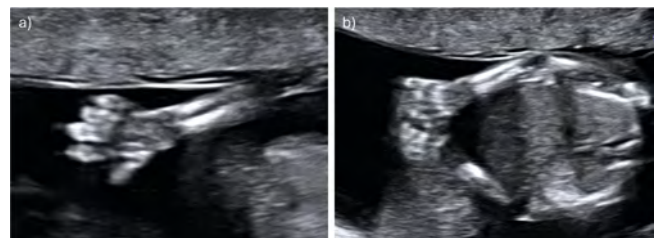
Quality criteria for sonographic screening examinations of the extremities

Recommendations and guidelines regarding the content, processes, and documentation of sonographic screening examinations in pregnancy have been published by national and international societies [25–27]. The German Society for Ultrasound in Medicine (DEGUM) last published updated quality specifications for performing secondary detailed prenatal ultrasound examinations in the first and second trimester in this journal in the years 2012 and 2016 [19, 28].



► **Fig. 6** Prenatal detection rates of limb reduction defects (without genetic anomalies) in the various regions of the European malformation registry EUROCAT in the period 2017–2021.

► **Abb. 6** Pränatale Detektionsraten von Reduktionsdefekten der Gliedmaßen (ohne genetische Anomalien) der verschiedenen Registerregionen des Europäischen Fehlbildungsregisters EUROCAT im Zeitraum von 2017–2021.



► **Fig. 7** Visualization of extremities during first-trimester screening at 13 + 0 gestational weeks. Image **a)** shows details of the hand and the forearm and image **b)** shows both upper extremities.

► **Abb. 7** Extremitätendarstellung zum Zeitpunkt des Ersttrimester-Screenings in der 13.+0 SSW. In Bild **a)** sind Details der Hand und des Unterarms sichtbar, in Bild **b)** sind beide oberen Extremitäten sichtbar.

The S2e guidelines (085-002) of the Association of the Scientific Medical Societies in Germany (AWMF) on “first-trimester diagnosis and treatment @ 11–13 + 6 gestational weeks” were recently completed and will be published as a short version in one of the upcoming editions of this journal (https://register.awmf.org/assets/guidelines/085-002l_S2e_Ersttrimester-Diagnostik-Therapie@11-13_6_Schwangerschaftswochen_2024-01_1.pdf) [20].

According to the DEGUM recommendations as well as the AWMF guidelines, sonographic visualization of the arms (► **Fig. 7**) and legs is *obligatory* in first-trimester screening, while visualization of the hands and feet is *optional* (► **Table 2**) [19, 20]. A detailed image of the fingers and toes is not required.

The purpose of detailed ultrasound screening in the period between 18 and 22 gestational weeks is to largely rule out or detect anomalies that are visible on ultrasound and indicate a congenital disease or fetal developmental disorder [28]. The fetal body structures visible on ultrasound (= sonoanatomy) are systematically examined.

► **Table 2** Standard sonographic requirements for fetal anatomy screening and optional parameters for detailed first-trimester screening between 11 + 0 and 13 + 6 gestational weeks [19].

	Standard views	Optional parameters
Skull/brain	Bone of the skull, falx cerebri, choroid plexus	Intracranial translucency (IT) Brainstem
Face	Profile	Eyes, maxillary and mandible, lips
Neck	Nuchal translucency (NT) ¹	Nasal bone (NB) ¹
Spine		Outline
Heart/thorax	Position, contour Four-chamber view Lungs	Outflow tracts (color) Three-vessel-trachea view Tricuspid flow (TR) ¹
Abdomen	Stomach Abdominal wall	Diaphragm Ductus venosus flow (DV) ¹ Umbilical arteries and urinary bladder
Extremities	Arms and legs	Hands and feet (Femur, tibia, fibula, humerus, radius, ulna)
Urogenital tract	Urinary bladder	Kidneys
Placenta	Chorionicity, amnionity (multiples), structure	Position, Insertion of umbilical cord Uterine arteries ¹

¹ After counseling and informed consent (GenDG) and certification by the FMF: NT, NB, TR, DV, UA, Cx.

To ensure appropriate quality, guidelines and recommendations have been published. They define the conditions under which these examinations should be conducted, what needs to be documented, and how pregnant women should be counseled [25, 26, 28–30].

In 2009 in Austria, the Austrian Society for Ultrasound in Medicine (ÖGUM), the Austrian Society for Gynecology and Obstetrics (OEGGG), and the Austrian Society for Prenatal and Perinatal Medicine (ÖGPPM) published criteria listing the parameters to be examined during organ screening [30]. These match with DEGUM recommendations that were published in this journal as well as with recommendations of the ISUOG [25, 26, 28].

In all of these recommendations, examination of the fetal arms and legs with the long bones as well as of the hands and feet is *obligatory*. However, detailed visualization of the fingers and toes is not considered necessary (► **Table 3**).

Exact reporting and sufficient image documentation are important for further prenatal care. They are the foundation of quality assurance and control and provide a performance record and forensic validation for the examiner. DEGUM defined which structures need to be documented as images [28] (► **Table 4**).

► **Table 3** Sonographic parameters to be examined during second trimester screening according to DEGUM and ÖGUM [28, 30].

Head	Outline: Outer contour (cranial bones) at the level of the fronto-occipital plane Internal structures: Cerebral lateral ventricles, choroid plexus, cavum septi pellucidi, outline of the cerebellum, Cisterna magna Face: Profile including the nasal bone, orbits (optionally, lenses), lips/nose viewed from above
Neck/throat	Outline
Spine	Sagittal longitudinal view + skin contour over the spine, possibly additional transverse views
Thorax	Lungs: Structure Heart: Heart rate and rhythm, qualitative evaluation of size, shape, and position of the heart, 4-chamber view, left and right ventricular outflow tract Diaphragm: Sagittal section of the dome contour
Abdomen	Abdominal wall: Umbilical cord insertion Liver: Position and structure Stomach: Position and size Bowel: Echogenicity, dilation
Urogenital tract	Kidneys: Position and structure, renal pelvis Bladder: Position and shape
Extremities	Arms and legs, hands and feet (without detailed visualization of the fingers and toes), detection of the long bones of the extremities: Femur, tibia, fibula, humerus, radius, ulna

Current legal approaches (primarily in relation to Austria)

The concern was not that damages were awarded but rather the fact that the plaintiff was awarded not only compensation for the additional expenditure resulting from the affected child's disability but also compensation for all maintenance costs for the child. The mother of the affected child argued that she would have terminated the pregnancy if she had been given the corresponding information prenatally, even if that meant receiving treatment outside of Austria. Based on this argument, the OGH concluded that no child would be present if the pregnancy had been terminated in which case there would also be no child maintenance costs. Since termination of the pregnancy was impeded as a result of the negligent examinations by the gynecologist, the court ruled that the child's mother was owed complete compensation for all maintenance costs. The claim to compensation of maintenance costs does not expire until the child becomes financially independent at which point the liability to pay damages will also end.

This interpretation of the law is not new and can be found in comparable "wrongful birth" verdicts. Case law fundamentally assumes that the goal of prenatal screening is to detect developmental disorders and malformations of an unborn child with a further goal of these examinations in prenatal care being to allow the mother (parents) to make a decision about a legally permissible termination of pregnancy in the case of an identified risk of severe impairment of the child. The fact that the decision to terminate a

► **Table 4** Sonographic parameters to be documented as images during second trimester screening according to DEGUM and ÖGUM [28, 30].

1. Skull in the fronto-occipital plane
2. Cerebellum
3. Facial profile with nasal bone
4. Orbits
5. Lips/nose viewed from above
6. Sagittal view of the spine including skin contour
7. Heart: 4-chamber view
8. Heart: Left ventricular outflow tract
9. Heart: Right ventricular outflow tract
10. Sagittal and front views of the diaphragm
11. Transverse section of the abdomen (biometry plane) including the stomach
12. Fetal umbilical cord insertion
13. Kidneys, bilateral
14. Bladder
15. Femur and humerus
16. Tibia and fibula
17. Radius and ulna
18. Hands and feet
19. Location of the placenta

pregnancy in such a case could also be based on the substantial financial costs of caring for a disabled child is *“objectively foreseeable so that under these circumstances the financial interests of the mother (parents) are included in the protective purpose of the medical treatment contract”* (from OGH 3 Ob 9/23 d). It is, therefore, clear that if proper diagnosis and counseling had been provided, the pregnancy would have been terminated and the plaintiff would not have had to assume maintenance costs for the child. In terms of damages, only the situation with and without the child can be compared. Therefore, the claim to damages cannot be limited to the increase in maintenance costs resulting from the child’s disability. Such an amount could *“only be determined by comparing the disabled child to a fictional healthy child and such a comparison would not only be incorrect in terms of the right to damages but would also represent an approach that is focused on the child’s disability and is thus discriminatory”* (from OGH 3 Ob 9/23 d).

Based on these causality considerations, *“the awarding of all maintenance costs is not only consistent but also mandatory: The basis for liability in the ‘wrongful birth’ cases is the failure to detect the impairment of the fetus or the lack of corresponding parental counseling and not causation of the disability. The physician’s actions do not prevent the birth of a healthy child. Instead, the parents’ options in the case of a diagnosed and confirmed fetal impairment – excluding a condition that can be treated in utero – are limited to giving birth to a disabled child or terminating the pregnancy. As a result of the unlawful and negligent actions of the physician, the parents were denied*

the opportunity to make a decision in favor of the second option” (from OGH 3 Ob 9/23 d).

In the present scenario, the reasoning of the OGH relates *“neither to the ‘right of parents to a healthy child’ nor to denying disabled people the ‘right to life’. Instead, the rights of the parents to make an autonomous decision firstly whether they even want a child and secondly whether they, in light of their circumstances, are prepared and able to raise a disabled child and meet its needs”* (from OGH 3 Ob 9/23 d).

The OGH also includes the following sentence in the reasons for the judgment: *“Special legal solutions to a specific, particularly sociopolitical area of the law – like the present case – must be reserved for the legislative authority. The legislative authority has not yet been able to determine special legal treatment of the legal questions to be answered here”* (from OGH 3 Ob 9/23 d). Therefore, it remains to be seen whether corresponding political pressure can change the current legal situation.

Consequences for physicians performing prenatal ultrasound examinations

In light of the judgments and the high payments of damages prominently featured in the media, affected parents will increasingly wonder if their child’s congenital malformation could have been detected prenatally and if they could be legally eligible for financial compensation. This trend can already be seen – at least in Austria – and the author is familiar with multiple similar claims. Although these claims are often unfounded and are ultimately rejected, they are still unpleasant for the affected physicians. However, some claims are understandable from an expert standpoint since the performed examinations did not fulfill the high professional requirements listed above (corresponding to DEGUM level II) and also did not meet with the other quality criteria of a second trimester screening. A significant lack of care and negligent handling of documentation and counseling was discovered in some cases. The fetuses were either not examined systematically and fully in compliance with guidelines or no image documentation was available, no written reports were available, or the person performing the examination did not have the appropriate qualifications. Courts are highly dependent on medical experts, who are tasked with evaluating whether a congenital malformation would have been able to be detected prenatally, whether the examinations were performed with the required care and in compliance with the relevant standards, and whether there would have been a medical indication for termination of the pregnancy. However, such an evaluation requires complete medical documentation. An expert cannot write an expert opinion exonerating the examiner without images or other documents verifying the completeness and technical correctness of the examination. Image archiving should no longer present a technical or financial challenge given the availability of digitalization.

As mentioned above, the legal position is clear. If the required professional and technical criteria cannot be fulfilled, detailed screening examinations should not be offered. Anyone performing ultrasound and claiming to evaluate fetal anatomy is legally liable for the completeness of the examination and for ensuring that the examination is performed *lege artis*. The days of some doctors using terms like “organ check” and “organ scan” to differ-

entiate from detailed second trimester screening and performing inadequate examinations for commercial reasons are over. If the required standards cannot be met, the pregnant woman must be referred to an examiner who can meet the standards [28, 29, 31, 32]. The 3-level concept of ÖGUM-DEGUM-SGUM allows for these differences in quality.

Of course, there is a risk of failure to detect fetal anomalies even in the case of careful completion of an examination by an appropriately trained and qualified examiner. This requires a separate discussion and written informed consent [28]. To avoid failure to detect missing extremities or parts of extremities, a careful bilateral examination must be performed. A cross-sectional view or a video clip sweeping from one side to the other can be useful here so that both arms or legs can be viewed on one plane in order to show that both upper and both lower extremities were present at the time of the examination (► Fig. 7b). Especially in the first trimester, 3D-imaging can show the presence of all 4 complete extremities on one image. It is essential to proceed systematically and to work through the corresponding checklists in order to avoid mistakes – even on long days with many consecutive examinations. It is helpful to regularly review all stored images before completing the examination, to check off (in writing) structures that have already been seen or to have an assistant check that the examination is complete. Modern ultrasound devices offer the option of performing this directly on the device or even semi-automatically. A screening examination can only be considered concluded if all structures to be examined have been clearly seen and documented. If needed, the pregnant woman must return at a later date to repeat the examination.

Conclusion:

- Transverse limb deficiency of the upper extremities is rare.
- The presence of arms, legs, hands, and feet is to be documented in detailed systematic examinations performed in the first and second trimester.
- Complete absence of arms, legs, hands, or feet is almost always able to be detected with careful screening examinations. Detailed examination of fingers or toes is not required. Therefore, failure to detect finger or toe anomalies (e. g., polydactyly or the absence of individual fingers) cannot be considered negligent.
- Physicians performing screening examinations, are subject to high liability pressure. The following points must be taken into consideration to address this pressure and meet the requirements:
 - High level of ultrasound examination quality, regular continuing education, recertification of qualifications in accordance with DEGUM level II, updating of devices, documentation,
 - Guideline-compliant examinations with exact photodocumentation of all anatomical structures required in first-trimester and second trimester screening,
 - Counseling of pregnant women about the capabilities and limitations of the particular examination method and about possible causes of suspicion during an examination that could require a repeat of the examination or a referral.

Disclaimer: The author is a court-certified expert but was not involved in any way in the described case.

Transversale Reduktionsdefekte der oberen Extremitäten

In den letzten Monaten des Jahres 2023 hat ein Urteil des Obersten Gerichtshofs (OGH) in Österreich für Unruhe und Verunsicherung bei vielen Kolleginnen und Kollegen gesorgt, die schwerpunktmäßig Ultraschalluntersuchungen bei Schwangeren durchführen. Kurzgefasst war ein österreichischer Frauenarzt zu Schadenersatz im Sinne der Übernahme sämtlicher Unterhaltskosten verurteilt worden, da er im Rahmen mehrerer im Jahr 2018 durchgeführter Ultraschalluntersuchungen, darunter ein Ersttrimester-Screening und ein Organscreening, das vollständige Fehlen des linken Arms (Amelie) des Fetus nicht erkannt hatte (OGH 3 Ob 9/23 d vom 21.11.2023).

Die Umstände, die zum Übersehen der Fehlbildung geführt haben, sind dem Autor nicht bekannt und werden nicht näher beleuchtet. Der Fall soll aber exemplarisch als Anlass dienen, die folgenden Fragen zu beantworten:

- Klassifikation, Ätiologie und Prävalenz transversaler Reduktionsdefekte der oberen Extremitäten
- Sonografische Darstellbarkeit der Extremitäten und Detektionsraten transversaler Reduktionsdefekte der oberen Extremitäten
- Qualitätsvorgaben für sonografische Screening-Untersuchungen, die Extremitäten betreffend
- Aktuelle rechtliche Betrachtungsweisen
- Konsequenzen für Ärztinnen und Ärzte, die Ultraschalluntersuchungen bei Schwangeren durchführen

Transversale Reduktionsdefekte

Klassifikation

Die Entwicklungsstörungen einzelner Extremitätenabschnitte können systematisch nach Swanson klassifiziert werden, wobei mittlerweile auch komplexere Klassifikationen vorgeschlagen wurden [1–3].

Unter dem Begriff *Peromelie* werden *transversale Reduktionsdefekte* im Bereich der Gliedmaßen, insbesondere der oberen Extremität zusammengefasst [4]. Die obere Extremität ist hierbei nur unvollständig angelegt, wobei die Höhe des Defekts variieren kann, und beispielsweise die Hand, den Unterarm oder den ganzen Arm betreffen kann, wobei letzteres als *Amelie* bezeichnet wird (► Abb. 1).

Prävalenz

Im europäischen Fehlbildungsregister EUROCAT (European network of population-based registries for the epidemiological surveillance of congenital anomalies) ist für die Jahre 2011–2021 die Prävalenz aller transversaler Reduktionsdefekte insgesamt mit 0,41–0,99 pro 10 000 Geburten dokumentiert (► Tab. 1).

Sucht man nach Häufigkeitsangaben zur Amelie im Speziellen, lassen sich Prävalenzen von 0,14–0,24 pro 10 000 und für Lebendgeburten von 0,063 pro 10 000 finden [5, 6]. Es handelt sich also durchwegs um seltene Fehlbildungen.

► **Tab. 1** Prävalenz transversaler Reduktionsdefekte der Extremitäten pro 10 000 Geburten im Zeitraum 2001–2021 (ohne genetische Anomalien), Daten aus EUROCAT (https://eu-rd-platform.jrc.ec.europa.eu/eurocat/eurocat-data_en).

	2011	2012	2013	2014	2015	2016	2017	2018	2019	2020	2021
Alle Fälle	0,64	0,48	0,58	0,41	0,54	0,64	0,46	0,47	0,64	0,41	0,99
Lebend- und Totgeburten ≥ 20 SSW	0,37	0,26	0,37	0,18	0,36	0,35	0,23	0,22	0,34	0,16	0,54
Schwangerschaftsabbrüche	0,27	0,22	0,21	0,23	0,19	0,29	0,24	0,25	0,3	0,25	0,45

Ätiologie

Embryologisch formieren sich die Extremitätenknospen der oberen Gliedmaßen ungefähr in der 4. Schwangerschaftswoche und entwickeln sich von proximal nach distal [7]. Die Extremitätenknospe enthält mesodermale Zellen, welche sich später zu Muskeln, Nerven, Blutgefäßen und Knochen differenzieren. Die paarigen primordiales Extremitätenknospen münden in eine ektodermale Verdichtung, die apikale ektodermale Randleiste (AER). Die AER setzt die Verlängerung der Extremitätenknospen in proximodistaler Richtung fort, indem kontinuierlich Fibroblasten-Wachstumsfaktoren (FGF) produziert werden, wobei eine Vielzahl weiterer Gene in die Extremitätenentwicklung involviert sind [8, 9]. Gegen Ende der 8. SSW ist die gesamte obere Extremität geformt und enthält alle relevanten anatomischen Strukturen wie Knorpel, Gelenke und Weichteile [10] (► **Abb. 2**).

Die Ursache der Peromelie ist bislang nicht vollständig geklärt. Es wird aber angenommen, dass eine Hypoperfusion zur Disruption der Entwicklung der AER führt [11]. Dies kann auf vaso-okklusive Ereignisse und vaskuläre Ursachen wie Thrombosen, Vasospasmen und Embolien zurückzuführen sein [12–14]. Andere Ätiologien umfassen mütterliche Thrombophilien [15], Alpha-Thalassämien [16] oder Kokain-Abusus [17].

Eine weitere seltene Ursache für Reduktionsdefekte können Amnionstränge („Amnion-Band-Sequenz“) sein, die einen ursprünglich normal angelegten Körperteil (z. B. Unterarm, Hand oder Fuß) mechanisch abschnüren und so zu einer Amputation führen [18]. Sekundäre Amputationen im Zusammenhang mit Amnionsträngen können nachgeburtlich üblicherweise gut von den primären Ursachen unterschieden werden.

Sonografische Darstellbarkeit der Extremitäten

Mithilfe von hochauflösenden Ultraschallgeräten und transvaginalen Ultraschallsonden kann die Entwicklung der Extremitäten bereits in der Frühschwangerschaft verfolgt und dokumentiert werden. In der frühen fünften Woche der Embryogenese sind die Knospen der oberen und unteren Gliedmaßen als Ausstülpungen aus der ventrolateralen Körperwand zu erkennen. Das Wachstum der Extremitätenknospen setzt sich zwischen der fünften und achten Woche fort, bis die Extremitäten ihre endgültige Form annehmen [10].

Die fetalen Extremitäten lassen sich im ersten Trimenon, vor allem mittels transvaginaler Sonografie, besonders gut darstellen, wobei die 3-dimensionale Darstellung das Vorhandensein aller 4 Extremitäten auf einem Bild ermöglicht (► **Abb. 3**).

Im Rahmen des formalen differenzierten Ersttrimester-Screenings zwischen 11 + 0 und 13 + 6 SSW können die Extremitäten in der Regel sehr gut auf Vollständigkeit beurteilt werden, da die Arme und Beine der Feten durch die häufig vorhandene leichte Flexion der proximalen und die Extension der distalen Gelenke sonografisch gut dargestellt werden können und das Vorliegen von 3 Segmenten an jeder Extremität dokumentiert werden kann und soll [19, 20]. Des Weiteren sind die Hände meist geöffnet, sodass teilweise sogar die Form und Anzahl der Finger untersucht werden kann, was für Screening-Zwecke allerdings nicht erforderlich ist. Selbst bei suboptimalen Schallbedingungen ist aber die Überprüfung auf Vorhandensein der 3 Segmente der oberen Extremitäten im ersten und frühen zweiten Trimenon zumeist ausreichend möglich (► **Abb. 4**).

Auf diese Weise sind vor allem terminale transversale Reduktionsdefekte, wie die verschiedenen Formen der Peromelie, bereits im ersten oder frühen zweiten Schwangerschaftsdrittel gut erkennbar (► **Abb. 5**).

Auch im Rahmen der Feindiagnostik im zweiten Schwangerschaftsdrittel können die Extremitäten üblicherweise ausreichend gut dargestellt werden, sodass Reduktionsdefekte, vor allem wenn sie große Teile der Arme oder der Beine betreffen, erkannt werden können.

Detektionsraten transversaler Reduktionsdefekte der oberen Extremitäten

Wenn Fehlbildungen der Extremitäten gemeinsam mit weiteren schwerwiegenden körperlichen und genetischen Anomalien auftreten, kann dies häufig bereits im Rahmen von Routineuntersuchungen vorgeburtlich erkannt werden [21]. Reduktionsdefekte der Extremitäten ohne Begleiterkrankungen werden im Rahmen von Routine-Ultraschalluntersuchungen deutlich seltener erkannt, da häufiger kleinere Defekte oder einzelne überzählige oder fehlende Finger und Zehen vorhanden sind. Je nach lokalen Gegebenheiten der teilnehmenden Registerregionen werden laut Daten des EUROCAT-Registers Reduktionsdefekte nur in etwa mehr als der Hälfte vorgeburtlich entdeckt, wobei Regionen mit organisiertem Screening 80–90 % erreichen (► **Abb. 6**).

In Studien mit systematischen Screeningprotokollen werden die Detektionsraten transversaler Reduktionsdefekte im Sinne des kompletten Fehlens von Hand, Arm, Bein oder Fuß mit 100 % angegeben, wobei 75 % der Fälle bereits im ersten Trimenon und 25 % im zweiten Trimenon erkannt wurden [22–24].

Qualitätsvorgaben für sonografische Screening-Untersuchungen, die Extremitäten betreffend

Empfehlungen und Leitlinien zu den Inhalten, Abläufen und zur Dokumentation sonografischer Screening-Untersuchungen in der Schwangerschaft wurden von nationalen und internationalen Fachgesellschaften publiziert [25–27]. So hat auch die DEGUM in diesem Journal zuletzt in den Jahren 2012 und 2016 aktualisierte Qualitätsanforderungen zur Durchführung der weiterführenden differenzierten pränatalen Ultraschalluntersuchungen im ersten und zweiten Schwangerschaftsdrittel publiziert [19, 28].

Kürzlich wurde die AWMF-S2e-Leitlinie (085-002) zur „Ersttrimester-Diagnostik und -Therapie @ 11–13 + 6 Schwangerschaftswochen“ fertiggestellt, die in einer der kommenden Ausgaben dieses Journals als Kurzfassung veröffentlicht werden wird (https://register.awmf.org/assets/guidelines/085-002I_S2e_Ersttrimester-Diagnostik-Therapie@11-13_6_Schwangerschaftswochen_2024-01_1.pdf), [20].

In der DEGUM-Empfehlung wie auch der AWMF-Leitlinie wird die sonografische Darstellung der Arme (► **Abb. 7**) und Beine im Rahmen der Ersttrimester-Sonografie *obligatorisch* und die Darstellung der Hände und Füße *optional* gefordert (► **Tab. 2**) [19, 20]. Eine detaillierte Darstellung der Finger und Zehen selbst wird aber nicht gefordert.

Die Feindiagnostik (alternativ auch Organscreening, Fehlbildungsscreening, Detail-Ultraschall oder Zweittrimester-Screening genannt) bezweckt im Zeitraum zwischen der 18. und der 22. SSW den weitgehenden Ausschluss oder den Nachweis von im Ultraschall erkennbaren Auffälligkeiten, die auf eine angeborene Erkrankung oder Entwicklungsstörung des Fetus hinweisen [28]. Dazu werden die im Ultraschall darstellbaren Körperstrukturen (= die Sonoanatomie) des Fetus systematisch untersucht. Um eine entsprechende Qualität zu gewährleisten, wurden auch hierfür Leitlinien und Empfehlungen publiziert, in denen festgehalten ist, unter welchen Rahmenbedingungen diese Untersuchungen durchgeführt werden sollen, was dabei dokumentiert werden muss und wie Schwangere aufzuklären sind [25, 26, 28–30].

Für Österreich wurden im Jahr 2009 von der österreichischen Gesellschaft für Ultraschall in der Medizin (ÖGUM), der österreichischen Gesellschaft für Gynäkologie und Geburtshilfe (OEGGG) und der österreichischen Gesellschaft für Prä- und Perinatale Medizin (ÖGPPM) Kriterien publiziert, in welchen die bei einem Organscreening zu untersuchenden Parameter aufgelistet sind [30]. Diese decken sich mit den Empfehlungen der DEGUM, welche in diesem Journal publiziert wurden, wie auch der ISUOG [25, 26, 28].

In allen genannten Empfehlungen ist die Untersuchung der fetalen Arme und Beine mit den langen Röhrenknochen sowie der Hände und Füße *obligat* gefordert. Die differenzierte Darstellung der Finger und Zehen wird dabei aber nicht als erforderlich angesehen (► **Tab. 3**).

Eine exakte Befund- und ausreichende Bilddokumentation sind wichtig für die weitere Betreuung der Schwangerschaft. Sie sind Grundlage für die Qualitätssicherung und -kontrolle und dienen als Leistungsnachweis wie auch zur forensischen Absicherung des Untersuchers. Von der DEGUM wurde festgelegt, welche Strukturen bildlich zu dokumentieren sind [28] (► **Tab. 4**).

► **Tab. 2** Sonografische Standardeinstellungen der fetalen Anatomie- und der optionalen Parameter im Rahmen des differenzierten Ersttrimester-Screenings zwischen 11 + 0 – 13 + 6 SSW [19].

	Standardparameter	optionale Parameter
Schädel/Gehirn	Kalotte, Falx cerebri, Plexus choroidei	Intrakranielle Transparenz (IT), Hirnstamm
Gesicht	Profil	Augen, Kiefer, Lippen
Nacken	Nackentransparenz (NT) ¹	Nasenbein (NB) ¹
Wirbelsäule		Kontur
Herz/Thorax	Lage, Kontur Vierkammerblick Lungen	Ausflustrakte in Farbe Drei-Gefäß-Trachea-Blick Trikuspidalklappen-Fluss (TR) ¹
Abdomen	Magen Bauchwand	Zwerchfell Ductus-venosus-Fluss (DV) ¹ NS-Arterien bds. der Harnblase
Extremitäten	Arme und Beine	Hände und Füße (Femur, Tibia, Fibula, Humerus, Radius, Ulna)
Urogenitaltrakt	Harnblase	Nieren
Plazenta	Chorionizität, Amnionizität (Mehrlinge), Struktur	Lage, Ansatz der Nabelschnur Aa. uterinae ¹

¹ Nach Aufklärung und Einwilligung (GenDG)/Zertifizierung durch die FMF: NT, NB, TR, DV, Aa uterinae, Cx.

Aktuelle rechtliche Betrachtungsweisen (in erster Linie bezogen auf die österreichische Judikatur)

Für Aufregung in der Kollegenschaft hat weniger die grundsätzliche Zuerkennung von Schadenersatz gesorgt, sondern der Umstand, dass nicht bloß der entsprechende Mehraufwand durch die Behinderung des betroffenen Kindes zugesprochen worden war, sondern die gesamten Unterhaltskosten des Kindes. Die betroffene Kindesmutter hatte argumentiert, dass sie bei entsprechender vorgeburtlicher Erkennung in jedem Fall einen Schwangerschaftsabbruch hätte durchführen lassen und hierfür auch eine Behandlung im Ausland in Kauf genommen hätte. Der OGH folgte dieser Argumentation und folgerte, dass im Falle des Schwangerschaftsabbruchs kein Kind vorhanden gewesen wäre und daher auch keine Kosten angefallen wären. Da nun aber durch die als mangelhaft bewerteten Untersuchungen des Frauenarztes der Schwangerschaftsabbruch schuldhaft vereitelt worden war, stehe der Kindesmutter ein vollständiger Ersatz aller Unterhaltskosten zu. Der Unterhaltsanspruch erlischt erst mit Eintritt der Selbsterhaltungsfähigkeit des Kindes, womit dann auch die Ersatzpflicht hierfür endet.

► **Tab. 3** Im Rahmen eines Organscreenings zu überprüfende Ultraschallparameter nach DEGUM und ÖGUM [28, 30].

Kopf	Kontur: Außenkontur (Schädelknochen) in Höhe des Planum frontooccipitale Innenstrukturen: Hirnseitenventrikel, Plexus choroidei, Cavum septi pellucidi, Kontur des Cerebellums, Cisterna magna Gesicht: Profil mit Nasenbein, Orbitae (optional Linsen), Aufsicht Lippen/Nase
Nacken/Hals	Kontur
Wirbelsäule	sagittaler Längsschnitt + Hautkontur über der Wirbelsäule, ggf. ergänzende Transversalschnitte
Thorax	Lungen: Struktur Herz: Herzfrequenz und -rhythmus, qualitative Einschätzung von Größe, Form und Position des Herzens, Vierkammerblick, links- und rechtsventrikulärer Ausflusstrakt Zwerchfell: Kuppelkontur im Sagittalschnitt
Abdomen	Bauchwand: Nabelschnur-Insertion Leber: Lage und Struktur Magen: Lage und Größe Darm: Echogenität, Dilatation
Urogenitaltrakt	Nieren: Lage und Struktur, Nierenbecken Harnblase: Lage und Form
Extremitäten	Arme und Beine, Hände und Füße (ohne differenzierte Darstellung der Finger und Zehen), Nachweis der langen Extremitätenknochen: Femur, Tibia, Fibula, Humerus, Radius, Ulna

Diese Rechtsbetrachtung ist keineswegs neu und schon in vergleichbaren „wrongful-birth“-Urteilen zu finden. Die Rechtsprechung geht grundsätzlich davon aus, dass die Pränataldiagnostik zur Ermittlung von Entwicklungsstörungen und Fehlbildungen des ungeborenen Kindes dient und ihr Zweck in der Schwangerenbetreuung auch darin gesehen werden müsse, der Mutter (den Eltern) im Fall einer erkennbar drohenden schwerwiegenden Behinderung des Kindes die sachgerechte Entscheidung über einen gesetzlich zulässigen Schwangerschaftsabbruch zu ermöglichen. Dass in einem solchen Fall die Entscheidung für einen Schwangerschaftsabbruch auch wegen der erheblichen finanziellen Aufwendungen für ein behindertes Kind erfolgen könne, sei „objektiv voraussehbar, sodass unter diesen Umständen auch die finanziellen Interessen der Mutter (der Eltern) noch vom Schutzzweck des ärztlichen Behandlungsvertrags umfasst seien“ (aus OGH 3 Ob 9/23 d). Es stehe daher fest, dass es bei pflichtgemäßer Diagnose und Beratung nicht zur Geburt des Kindes und damit auch zu keiner Unterhaltsbelastung der Kläger gekommen wäre. Schadenersatzrechtlich könne nur die Situation mit und ohne Kind verglichen werden. Dies schließe eine Reduktion des Ersatzanspruchs auf den behinderungsbedingten Unterhaltsmehraufwand aus; zu letzterem könnte man nämlich „nur durch einen Vergleich des behinderten Kindes mit einem – auf einer bloßen Fiktion beruhenden – gesunden Kind kommen, und eine solche Betrachtungsweise wäre nicht nur schadenersatzrechtlich verfehlt, sondern ein die Behinderung in den Vordergrund stellender und insoweit gerade diskriminierender Ansatz“ (aus OGH 3 Ob 9/23 d).

► **Tab. 4** im Rahmen des Organscreenings bildlich zu dokumentierende Ultraschallparameter nach DEGUM und ÖGUM [28, 30].

1. Schädel im Planum frontooccipitale
2. Cerebellum
3. Gesichtsprofil mit Nasenbein
4. Orbitae
5. Aufsicht Lippen/Nase
6. Wirbelsäule mit Hautkontur im Sagittalschnitt
7. Herz: 4-Kammerblick
8. Herz: Linksventrikulärer Ausflusstrakt
9. Herz: Rechtsventrikulärer Ausflusstrakt
10. Zwerchfell im Sagittal- oder Frontalschnitt
11. Abdomenquerschnitt (Biometrie-Ebene) mit Magen
12. Fetaler Nabelschnuransatz
13. Nieren beidseits
14. Harnblase
15. Femur und Humerus
16. Tibia und Fibula
17. Radius und Ulna
18. Hände und Füße
19. Plazentasitz

Aufgrund dieser Kausalitätsüberlegungen sei „der Zusppruch des gesamten Unterhaltsaufwands also nicht bloß konsequent, sondern sogar zwingend: Ansatzpunkt für eine Haftung ist in den „wrongful-birth“-Fällen ja das Nichterkennen der Behinderung des Fötus bzw. das Unterbleiben einer entsprechenden Aufklärung der Eltern und nicht etwa die Verursachung der Behinderung. Durch das ärztliche Verhalten wird nicht die Geburt eines gesunden Kindes verhindert, vielmehr beschränken sich die elterlichen Alternativen im Fall einer diagnostizierten und aufgeklärten fetalen Behinderung – abgesehen vom hier nicht vorliegenden Fall eines noch im Mutterleib behandelbaren Leidens – darauf, das behinderte Kind entweder auf die Welt zu bringen oder die Schwangerschaft abbrechen zu lassen. Durch das rechtswidrige und schuldhaftige Verhalten des Arztes war es den Eltern allerdings nicht möglich, ihre Entscheidung im Sinn der zweiten Alternative zu treffen“ (aus OGH 3 Ob 9/23 d).

Es gehe im vorliegenden Zusammenhang in der Argumentation des OGH „auch weder um ein „Recht der Eltern auf ein gesundes Kind“ noch darum, behinderten Menschen „das Lebensrecht abzusprechen“. Vielmehr ist das Recht der Eltern betroffen, autonom darüber entscheiden zu können, ob sie erstens überhaupt ein Kind wollen, und zweitens, ob sie angesichts ihrer gesamten Lebenssituation bereit sind und sich in der Lage sehen, ein behindertes Kind entsprechend seinen Bedürfnissen aufzuziehen“ (aus OGH 3 Ob 9/23 d).

Der OGH schließt auch den folgenden Satz in die Urteilsbegründung ein: „Sonderrechtliche Lösungen für einen spezifischen, besonders gesellschaftspolitisch besetzten Rechtsbereich – wie dem vorliegenden – müssen dem Gesetzgeber vorbehalten bleiben. Zu einer besonderen rechtlichen Behandlung der hier zu lösenden Rechtsfragen konnte sich der Gesetzgeber bisher nicht entschließen“

(aus OGH 3 Ob 9/23 d). Ob also mit entsprechendem politischen Willen eine Änderung an der derzeitigen Rechtslage erreicht werden kann, bleibt abzuwarten.

Konsequenzen für Ärztinnen und Ärzte, die Ultraschalluntersuchungen bei Schwangeren durchführen

In Anbetracht der medial sehr prominent aufbereiteten Urteile und der hohen Schadenersatzleistungen werden betroffene Eltern zunehmend hinterfragen, ob eine angeborene Fehlbildung ihres Kindes nicht doch schon vorgeburtlich erkennbar gewesen wäre und ihnen über den Rechtsweg eine finanzielle Abgeltung ermöglicht werden könnte. Der Trend dazu ist – zumindest in Österreich – bereits spürbar und dem Autor sind mehrere derartige Klagen bekannt. Diese sind zwar häufig unbegründet und werden letztlich abgewiesen, sind aber trotzdem mehr als unangenehm für die betroffenen Ärztinnen und Ärzte. Einige Klagen sind jedoch aus gutachterlicher Sicht durchaus nachvollziehbar, da die durchgeführte Untersuchung die oben angeführten, hohen fachlichen Voraussetzungen (entsprechend Stufe II) nicht erfüllten und auch die sonstigen Qualitätskriterien eines formalen Organscreenings außer Acht ließen. Teilweise offenbarten sich deutliche Sorgfaltsmängel und ein sorgloser Umgang mit der Dokumentation und Aufklärung. Dabei wurden die Feten entweder nicht leitlinienkonform systematisch und vollständig untersucht bzw. lagen keine Bilddokumente und keine schriftlichen Befunde vor oder es bestand kein entsprechender Befähigungsnachweis des/der Durchführenden. Gerichte sind wesentlich von medizinischen Fachgutachtern abhängig, deren Aufgabe es ist, zu beurteilen, ob eine angeborene Fehlbildung überhaupt pränatal erkennbar gewesen wäre, ob die Untersuchungen mit der gebotenen Sorgfalt und entsprechend den vorliegenden Standards erfolgt sind und ob sich eine medizinische Indikation für einen Schwangerschaftsabbruch ergeben hätte. Um dies zu beurteilen, ist allerdings eine lückenlose ärztliche Dokumentation als Beurteilungsgrundlage unbedingt notwendig. Kein Gutachter kann ein für die Untersucher entlastendes Gutachten verfassen, wenn keine Bilder oder sonstigen Dokumente vorliegen, welche die Vollständigkeit und technisch adäquate Durchführung der Untersuchung nachweisen. Gerade die Bildarchivierung sollte in Zeiten der Digitalisierung keine technische oder finanzielle Herausforderung mehr sein.

Wie im obigen Abschnitt erwähnt, ist die Rechtslage eindeutig. Wer die geforderten formalen Kriterien nicht erfüllen kann, soll keine differenzierten Screening-Untersuchungen anbieten. Wer immer Ultraschall durchführt und vorgibt, die Anatomie des Fetus zu beurteilen, wird rechtlich für die Vollständigkeit und lege-artis-Durchführung der Untersuchung haftbar gemacht werden. Die Zeiten, in denen manche Ärzte aus kommerziellen Überlegungen spitzfindige Formulierungen wie „Organcheck“ oder „Organschall“ als Abgrenzung zum differenzierten Organscreening verwendet und unzulängliche Untersuchungen durchgeführt haben, sind wohl vorbei. Können die erforderlichen Standards nicht erbracht werden, muss die Schwangere an Untersucher zugewiesen werden, die den Standard erfüllen können [28, 29, 31, 32]. Das 3-Stufen-Konzept der ÖGUM-DEGUM-SGUM trägt diesen Qualitätsunterschieden Rechnung.

Natürlich besteht auch bei sorgfältigster Durchführung einer Untersuchung – selbst für entsprechend ausgebildete und qualifizierte Untersucherinnen und Untersucher – ein Risiko für das Nichterkennen. Darüber muss auch gesondert und schriftlich aufgeklärt werden [28]. Um ein Übersehen fehlender Extremitäten (-teile) zu vermeiden, ist es zwingend notwendig, beide Seiten sorgfältig zu untersuchen. Hilfreich kann eine Querschnittseinstellung sein, um beide Arme oder Beine in eine Schnittebene zu bringen (► **Abb. 7b**) – oder auch ein Videoclip mit Schwenk von einer zur anderen Seite, um so nachzuweisen, dass zum Zeitpunkt der Untersuchung beide oberen und unteren Extremitäten vorhanden waren. Gerade im ersten Schwangerschaftsdrittel kann auch eine 3D-Darstellung das Vorhandensein der vollständigen 4 Extremitäten auf einem Bild nachweisen. Insgesamt ist es essenziell, systematisch vorzugehen und entsprechende Checklisten abzuarbeiten, um auch an langen Arbeitstagen mit vielen hintereinander stattfindenden Untersuchungen keine Fehler zu begehen. Hilfreich ist die regelmäßige Durchsicht aller gespeicherter Bilder vor Abschluss der Untersuchung, das (schriftliche) Abhaken von bereits gesehenen Strukturen oder das Beiziehen einer Hilfsperson, welche auf Vollständigkeit der Untersuchung achtet. Moderne Ultraschallgeräte bieten die Möglichkeit, dies direkt am Gerät durchzuführen oder bereits semiautomatisiert zu erstellen. Erst wenn alle zu prüfenden Strukturen sicher und eindeutig gesehen und dokumentiert wurden, darf eine Screening-Untersuchung als abgeschlossen gelten. Notfalls muss die Schwangere zu einem späteren Zeitpunkt wiederbestellt werden.

Fazit:

- Transversale Reduktionsdefekte der oberen Extremitäten sind selten.
- Das Vorhandensein von Armen, Beinen, Händen und Füßen ist im Rahmen differenzierter systematischer Untersuchungen im ersten und zweiten Schwangerschaftsdrittel zu dokumentieren.
- Ein komplettes Fehlen von Armen, Beinen, Händen oder Füßen ist durch sorgfältige Screening-Untersuchungen praktisch immer erkennbar. Die detaillierte Untersuchung von Fingern oder Zehen wird hingegen nicht gefordert, weshalb ein Übersehen von Finger- oder Zehen-Anomalien (z. B. Polydaktylie oder Fehlen einzelner Finger) nicht als sorgfaltswidrig angesehen werden kann.
- Ärztinnen und Ärzte, die Screening-Untersuchungen durchführen, unterliegen einem hohen haftungsrechtlichen Druck. Um diesem Druck zu begegnen und den Erfordernissen gerecht zu werden, müssen zusammengefasst die folgenden Punkte beachtet werden:
 - Hohes Niveau der Ultraschalluntersuchungen, ständige Weiterbildung, Rezertifizierung von Qualifikationsnachweisen entsprechend der DEGUM-Stufe II, Update der eigenen Geräte und Dokumentation
 - Leitlinienkonforme Untersuchungen mit exakter Fotodokumentation aller im Ersttrimester- und im Organscreening geforderten anatomischen Strukturen.
 - Aufklärung der Schwangeren über Möglichkeiten und Grenzen der angewandten Untersuchungsmethode, ebenso über allfällige, während einer Untersuchung gesehene Verdachtsmomente, die eine Wiederholung der Untersuchung oder eine Weiterüberweisung nötig machen.

Disclaimer: der Autor ist als allgemein beeideter und gerichtlich zertifizierter Sachverständiger tätig, war aber in das geschilderte Verfahren in keiner Weise involviert.

Conflict of Interest

The authors declare that they have no conflict of interest.

References

- [1] Swanson AB. A classification for congenital limb malformations. *J Hand Surg Am* 1976; 1: 8–22
- [2] Swanson AB, Swanson GD, Tada K. A classification for congenital limb malformation. *J Hand Surg Am* 1983; 8: 693–702
- [3] Oberg KC. Classification of congenital upper limb anomalies: towards improved communication, diagnosis, and discovery. *J Hand Surg Eur Vol* 2019; 44: 4–14
- [4] Girsch W, Grill F. [Peromelia]. *Handchir Mikrochir Plast Chir* 2008; 40: 8–12
- [5] Pakkasjarvi N, Syvanen J, Wiro M et al. Amelia and phocomelia in Finland: Characteristics and prevalences in a nationwide population-based study. *Birth Defects Res* 2022; 114: 1427–1433
- [6] Bermejo-Sanchez E, Cuevas L, Amar E et al. Amelia: a multi-center descriptive epidemiologic study in a large dataset from the International Clearinghouse for Birth Defects Surveillance and Research, and overview of the literature. *Am J Med Genet C Semin Med Genet* 2011; 157C: 288–304
- [7] Oberg KC, Feenstra JM, Manske PR et al. Developmental biology and classification of congenital anomalies of the hand and upper extremity. *J Hand Surg Am* 2010; 35: 2066–2076
- [8] Vij N, Goncalves LF, Llanes A et al. Prenatal radiographic evaluation of congenital transverse limb deficiencies: A scoping review. *World J Orthop* 2023; 14: 155–165
- [9] Baas M, Stubbs AP, van Zessen DB et al. Identification of Associated Genes and Diseases in Patients With Congenital Upper-Limb Anomalies: A Novel Application of the OMT Classification. *J Hand Surg Am* 2017; 42: 533–545. e534
- [10] Abuhamad A, Chaoui R. First trimester ultrasound diagnosis of fetal abnormalities. 1st. Edition Philadelphia: Wolters Kluwer Health; 2018
- [11] Hoyme HE, Jones KL, Van Allen MI et al. Vascular pathogenesis of transverse limb reduction defects. *J Pediatr* 1982; 101: 839–843
- [12] Snape KM, Ruddy D, Zenker M et al. The spectra of clinical phenotypes in aplasia cutis congenita and terminal transverse limb defects. *Am J Med Genet A* 2009; 149A: 1860–1881
- [13] Adrien N, Petersen JM, Parker SE et al. Vasoactive exposures and risk of amniotic band syndrome and terminal transverse limb deficiencies. *Birth Defects Res* 2020; 112: 1074–1084
- [14] Holmes LB, Nasri HZ. Terminal transverse limb defects with “nubbins”. *Birth Defects Res* 2021; 113: 1007–1014
- [15] Ordal L, Keunen J, Martin N et al. Congenital limb deficiencies with vascular etiology: Possible association with maternal thrombophilia. *Am J Med Genet A* 2016; 170: 3083–3089
- [16] Li J, Li D. Limb defects in a fetus with homozygous alpha-thalassemia. *Hemoglobin* 2008; 32: 509–512
- [17] van den Anker JN, Cohen-Overbeek TE, Wladimiroff JW et al. Prenatal diagnosis of limb-reduction defects due to maternal cocaine use. *Lancet* 1991; 338: 1332
- [18] Barros M, Gorgal G, Machado AP et al. Revisiting amniotic band sequence: a wide spectrum of manifestations. *Fetal Diagn Ther* 2014; 35: 51–56
- [19] von Kaisenberg C, Chaoui R, Hausler M et al. Quality Requirements for the early Fetal Ultrasound Assessment at 11-13+6 Weeks of Gestation (DEGUM Levels II and III). *Ultraschall in Med* 2016; 37: 297–302
- [20] AWMF L. S2e-Leitlinie Ersttrimester Diagnostik und Therapie @ 11-13+6 Schwangerschaftswochen. Accepted
- [21] Dicke JM, Piper SL, Goldfarb CA. The utility of ultrasound for the detection of fetal limb abnormalities—a 20-year single-center experience. *Prenat Diagn* 2015; 35: 348–353
- [22] Syngelaki A, Hammami A, Bower S et al. Diagnosis of fetal non-chromosomal abnormalities on routine ultrasound examination at 11–13 weeks' gestation. *Ultrasound Obstet Gynecol* 2019; 54: 468–476
- [23] Ficara A, Syngelaki A, Hammami A et al. Value of routine ultrasound examination at 35-37 weeks' gestation in diagnosis of fetal abnormalities. *Ultrasound Obstet Gynecol* 2020; 55: 75–80
- [24] Liao YM, Li SL, Luo GY et al. Routine screening for fetal limb abnormalities in the first trimester. *Prenat Diagn* 2016; 36: 117–126
- [25] Salomon LJ, Alfirevic Z, Berghella V et al. Practice guidelines for performance of the routine mid-trimester fetal ultrasound scan. *Ultrasound Obstet Gynecol* 2011; 37: 116–126
- [26] Salomon LJ, Alfirevic Z, Berghella V et al. ISUOG Practice Guidelines (updated): performance of the routine mid-trimester fetal ultrasound scan. *Ultrasound Obstet Gynecol* 2022; 59: 840–856
- [27] Salomon LJ, Alfirevic Z, Bilardo CM et al. ISUOG practice guidelines: performance of first-trimester fetal ultrasound scan. *Ultrasound Obstet Gynecol* 2013; 41: 102–113
- [28] Merz E, Eichhorn KH, von Kaisenberg C et al. [Updated quality requirements regarding secondary differentiated ultrasound examination in prenatal diagnostics (= DEGUM level II) in the period from 18 + 0 to 21 + 6 weeks of gestation]. *Ultraschall in Med* 2012; 33: 593–596
- [29] Merz E. [DEGUM-Standards in Prenatal Level II Ultrasound Diagnosis (18-22 weeks of Gestation)]. *Ultraschall in Med* 2001; 22: 199
- [30] Arzt W, Krampfl-Bettelheim E, Steiner H. Leitlinien der ÖGGG, der ÖGUM und der ÖGPPM für die Durchführung von Ultraschalluntersuchungen in der Schwangerschaft. *Speculum* 2009; 27: 1–4
- [31] Haeusler M. Ultraschall in der Schwangerschaft – die Qualitätsfrage. *Speculum* 2006; 24: 1–11
- [32] Brezinka C, Haeusler M, Winkler N et al. Die übersehene Fehlbildung im Ultraschall. *Speculum* 2014; 32: 7–9