

# Differenzialdiagnose der altersabhängigen Makuladegeneration

## Differential Diagnosis of Age-Related Macular Degeneration

Autorinnen/Autoren

Peter Charbel Issa<sup>1,2</sup>, Samantha De Silva<sup>2</sup>, Kristina Pfau<sup>3</sup>, Johannes Birtel<sup>2,4</sup>

### Institute

- 1 Augenklinik, Klinikum rechts der Isar, Technische Universität München, Deutschland
- 2 Oxford Eye Hospital, Oxford University Hospitals NHS Foundation Trust, Oxford, United Kingdom
- 3 Augenklinik, Universitätsspital Basel, Schweiz
- 4 Klinik für Augenheilkunde, Universitätsklinikum Hamburg-Eppendorf, Hamburg, Deutschland

### Schlüsselwörter

altersabhängige Makuladegeneration, AMD, Differenzialdiagnose, multimodale Bildgebung

### Keywords

age-related macular degeneration, AMD, differential diagnosis, multimodal imaging

eingereicht 19. 2. 2024

angenommen 8. 5. 2024

### Bibliografie

Klin Monatsbl Augenheilkd 2025; 242: 7–21

DOI 10.1055/a-2327-8597

ISSN 0023-2165

© 2025. Thieme. All rights reserved.

Georg Thieme Verlag KG, Rüdigerstraße 14,  
70469 Stuttgart, Germany

### Korrespondenzadresse

Peter Charbel Issa

Augenklinik, Klinikum rechts der Isar

Ismaninger Straße 22, 81675 München, Deutschland

study-enquiry@outlook.com

### ZUSAMMENFASSUNG

Die Diagnose der altersabhängigen Makuladegeneration (AMD) kann einen Einschnitt im Leben von Patienten bedeuten. Vor diesem Hintergrund ist es wichtig, Differenzialdiagnosen in Erwägung zu ziehen, da diese sich hinsichtlich Prognose, Vererblichkeit, Kontroll- und Therapiebedarf beträchtlich von der AMD unterscheiden können. Differenzialdiagnosen sind vor allem andere Makulaerkrankungen mit Drusen, drusenähnlichen Veränderungen, weitere monogene Netzhautdystrophien sowie ein breites Spektrum weiterer, oftmals seltener Makulaerkrankungen. In dieser Übersicht werden anhand klinischer Beispiele Befundkonstellationen gezeigt, bei denen eine Differenzialdiagnose der AMD in Erwägung gezogen werden sollte. Unter anderem beinhaltet dies Patienten mit autosomal-dominanten Drusen, Sorsby-Fundusdystrophie, Pachydrusen, spät beginnendem Morbus Stargardt, extensive makuläre Atrophie mit Pseudodrusen (EMAP), Pseudoxanthoma elasticum (PXE), North-Carolina-Makuladystrophie, mitochondriale Retinopathie, Benign Yellow Dot Maculopathy, kuppel- oder leistenförmige Makulopathie und makuläre Telangiectasien Typ 2.

### ABSTRACT

A diagnosis of age-related macular degeneration (AMD) may have a significant impact on a patient's life. Therefore, it is important to consider differential diagnoses, as these can differ considerably from AMD regarding prognosis, inheritance, monitoring and therapy. Differential diagnoses include other macular diseases with drusen, drusen-like changes, monogenic retinal dystrophies, as well as a wide range of other, often rare macular diseases. In this review, clinical examples are presented that illustrate alternative diagnoses to AMD and when these should be considered. These include, amongst others, patients with autosomal dominant drusen, Sorsby fundus dystrophy, pachydrusen, late-onset Stargardt disease, extensive macular atrophy with pseudodrusen (EMAP), pseudoxanthoma elasticum (PXE), North Carolina macular dystrophy, mitochondrial retinopathy, benign yellow dot maculopathy, dome- or ridge-shaped maculopathy, or macular telangiectasia type 2.

## Einleitung

Die altersabhängige Makuladegeneration (AMD) ist eine der häufigsten Netzhauterkrankungen und eine wesentliche Ursache für Seheinschränkungen sowie Sehbehinderungen im Alter [1,2]. Die Diagnose einer AMD führt häufig zu Unsicherheiten bezüglich der weiteren Lebensplanung, da assoziierte Sehprobleme beträchtliche Auswirkung auf den Alltag und die Lebensqualität haben können [3,4]. Daher ist es wichtig, stets Differenzialdiagnosen mit ähnlichen Symptomen oder morphologischen Veränderungen in Erwägung zu ziehen, deren Abgrenzung aus folgenden Gründen sinnvoll ist:

1. Die Prognose hinsichtlich Entwicklung und Progression von Spätstadien (Atrophie und/oder exsudative Neovaskularisation) kann sich stark unterscheiden, was relevant für die Patientenaufklärung, die Häufigkeit von Kontrolluntersuchungen, die psychische Belastung und das Therapieregime sein kann.
2. Eine Therapie, die spezifisch in der AMD-Pathophysiologie angreift, hätte bei Patienten mit anderen Krankheitsbildern das interventionelle Risiko von Nebenwirkungen und Komplikationen, jedoch keinen erwarteten Nutzen.
3. Bei irrtümlicher Diagnose einer AMD könnte den Patienten möglicherweise eine für ihre Erkrankung spezifische Therapie – sofern vorhanden – vorenthalten werden.
4. Weitere Organmanifestationen bei systemischen Erkrankungen werden möglicherweise nicht frühzeitig erkannt.
5. Abhängig von der Diagnose können Aussagen zur Erbllichkeit stark variieren.

## Allgemeine differenzialdiagnostische Überlegungen

Bei differenzialdiagnostischen Überlegungen im klinischen Alltag haben funktionelle Veränderungen einschließlich der Symptomatik oftmals eine limitierte Bedeutung: Eine reduzierte Sehschärfe, Verschwommensehen, Leseschwierigkeiten, (para-)zentrale Skotome, (Dunkel-)Adaptationsschwierigkeiten können sowohl bei Patienten mit AMD als auch bei anderen Makulaerkrankungen auftreten und in Frühstadien können Patienten gänzlich asymptomatisch sein. Gleichzeitig gibt es Symptome, die bei bestimmten Erkrankungen vorwiegend bzw. besonders häufig auftreten. Beispielsweise werden eine Leseproblematik ohne weitere Symptome bei makulären Teleangiectasien Typ 2 (MacTel) oder primäre Adaptationsprobleme bei Patienten mit Sorsby-Fundusdystrophie (SFD), „Late-Onset Retinal Degeneration“ (LORD) und Pseudoxanthoma elasticum (PXE) vermehrt beobachtet.

Einen hohen Stellenwert hat die generelle Anamnese. Insbesondere systemische Erkrankungen oder Manifestationen, die von Patienten häufig nicht im Zusammenhang mit ihren Augenveränderungen gesehen werden, die Einnahme bestimmter Medikamente oder weitere betroffene Familienmitglieder können richtungsweisend für differenzialdiagnostische Überlegungen sein – jedoch kommt auch die AMD gehäuft in Familien vor. Besonders wichtig sind die klinische Untersuchung und die multimodale retinale Bildgebung, die bei folgenden Befundkonstellationen an eine alternative Diagnose zur AMD denken lassen sollten:

► **Tab. 1** Auswahl von Differenzialdiagnosen der AMD, gruppiert nach Leitbefunden. Die rechte Spalte schätzt das Risiko der Entwicklung einer makulären Neovaskularisation (MNV). Die Zuordnung der Erkrankungen zu einem Leitbefund ist häufiger nicht eindeutig und dient somit eher der Orientierung.

Leitbefund	Erkrankung	MNV-Risiko
Drusen – unterschiedliche Subtypen	Basal-laminäre Drusen (BLD)	+
	Drusen bei systemischer Komplementaktivierung	+
	Autosomal-dominante Drusen	+
	Sorsby-Fundusdystrophie (SFD)	++
	Late-Onset Retinal Degeneration (LORD)	+
	Extensive makuläre Atrophie mit Pseudodrusen (EMAP)	+
	Pseudoxanthoma elasticum (PXE)	+++
	Pachydrusen	+
drusenähnliche Veränderungen und vitelliforme Läsionen	Makuladystrophie mit Flecken und/oder Punkten	–
	Makuladystrophie mit vitelliformer Läsion	+
	Nicht monogen bedingte vitelliforme Läsionen	+
	North-Carolina-Makuladystrophie (NCMD)	+
	Benign Yellow Dot Maculopathy (BYDM)	–
	Primäre Hyperoxalurie	–
weitere monogenetische Erkrankungen	Makuladystrophien und Zapfen-Stäbchen-Dystrophien	–
	Mitochondriale Retinopathie	–
	Chorioideremie-Trägerin	–
andere Makulaerkrankungen	Makuläre Teleangiectasien Typ 2 (MacTel)	+
	Chorioretinopathia centralis serosa (CCS)	+
	Myope Makulopathie	+
	Pseudoxanthoma elasticum (PXE)	+++
	Dome-shaped Maculopathy	–
	(Hydroxy-)Chloroquin-Retinopathie	–
	Röteln-Retinopathie	–
	Deferoxamin-assoziierte Retinopathie	–
	Juxtapapilläre chorioidale Neovaskularisation	+
Postentzündliche Veränderungen	++	

1. atypische Befunde,
2. Fehlen von Drusen als AMD-typisches Merkmal und
3. junges Alter relativ zur phänotypischen Ausprägung.

Im Folgenden wird eine Übersicht über mögliche Differenzialdiagnosen bei der AMD gegeben, auch wenn diese aufgrund der Vielzahl seltener Makulaerkrankungen nicht vollständig sein kann und

diesen Anspruch nicht erhebt. Die Beispiele sollen für bestimmte Befundkonstellationen sensibilisieren, bei denen eine andere Diagnose als die AMD in Erwägung gezogen werden sollte.

Um eine am klinischen Bild orientierte Differenzialdiagnose zu erleichtern, kann eine Gruppierung gemäß wesentlicher Leitbefunde erfolgen (► **Tab. 1**). Auch wenn bestimmte Merkmale typisch für eine Erkrankung sein können, gibt es häufig Überschneidungen: Beispielsweise können Patienten mit PXE zuerst retikuläre Pseudodrusen aufweisen oder hauptsächlich durch Pigmentveränderungen auffallen, oder Patienten mit SFD können initial durch Drusen oder die Entwicklung einer makulären Neovaskularisation auffallen. Auch bei der Zuordnung bestimmter Veränderungen zu Leitbefunden gibt es Interpretationsspielraum – insofern soll die Gruppierung eher zur Orientierung dienen.

Da Spätformen vieler (aber nicht aller!) Makulaerkrankungen durch eine chorioretinale Atrophie gekennzeichnet sind, kann in diesem Erkrankungsstadium eine Differenzialdiagnose schwierig sein. Veränderungen in Netzhautbereichen außerhalb der Atrophie können jedoch Hinweise auf die spezifische Diagnose geben. Auch Neovaskularisationen können sich bei den meisten Differenzialdiagnosen der AMD entwickeln, allerdings mit unterschiedlicher Wahrscheinlichkeit (► **Tab. 1**).

## Altersabhängige Makuladegeneration (AMD)

Die AMD umfasst ein Spektrum an Netzhautveränderungen, deren Kenntnis für weitere differenzialdiagnostische Überlegungen wertvoll ist (► **Abb. 1**). Typisch für die Frühform der AMD sind Drusen sowie Hypo- und Hyperpigmentierungen im Makulabereich. Es gibt verschiedene Drusentypen, wie weiche Drusen, basal-laminäre Drusen oder retikuläre Pseudodrusen. Bei der Spätform der AMD kann eine atrophische („geografische Atrophie“) von einer neovaskulären Form unterschieden werden. Erstere ist durch Atrophie des Komplexes aus Photorezeptoren, retinalem Pigmentepithel (RPE) und Choriokapillaris gekennzeichnet; Atrophieareale können zunächst parafoveal entstehen oder sich von der Fovea aus ausbreiten. Bei der neovaskulären Form können verschiedene Typen unterschieden werden: Bei makulären Neovaskularisationen (MNV) Typ 1 befinden sich die Neovaskularisationen unterhalb des RPEs („okkulte“ chorioidale Neovaskularisation [CNV]), beim Typ 2 befindet sich die Neovaskularisation oberhalb des RPEs (zwischen RPE und Photorezeptoren; „klassische“ CNV) und beim Typ 3 geht man von einem initialen Gefäßwachstum aus dem retinalen Gefäßnetz aus („retinale angiomatöse Proliferation“, RAP). Des Weiteren kann man die polypoidale chorioidale Neovaskularisation (PCV, Variante der Typ-1-MNV) abgrenzen, deren Assoziation mit einer typischen AMD kontrovers diskutiert wird. Bei den neovaskulären AMD-Formen gibt es auch Übergangsformen. Insgesamt sind die klinischen Befunde bei AMD-Patienten heterogen, was bei genetisch komplexen Erkrankungen mit Einfluss von Umweltfaktoren durchaus zu erwarten ist. Auf die komplexe Genetik der AMD soll hier nicht weiter eingegangen werden.

## Erkrankungen mit Drusen

### Basal-laminäre Drusen (BLD)

Diese Manifestationsform unterscheidet sich klinisch im Wesentlichen durch die – zumindest initiale – Präsentation mit reinen BLD. In der Literatur wird für BLD teilweise auch eine alternative Terminologie verwendet, wie bspw. kutikuläre Drusen, diffuse Drusen oder früh beginnende Drusen. Lokalisation, molekulare Zusammensetzung und Aufbau von BLD unterscheiden sich nicht wesentlich von den typischen weichen Drusen bei der AMD [5]. Im Vergleich sind BLD jedoch kleiner und üblicherweise in großer Anzahl vorhanden (► **Abb. 2a**). Im Verlauf entwickeln sich häufiger auch weiche Drusen und/oder retikuläre Pseudodrusen. Es gibt Hinweise, dass die Pathophysiologie von BLD jener der AMD stark ähnelt, aber stärkere genetische Effekte aufweist (z. B. seltene Varianten in Genen, die für Komponenten des Komplementsystems kodieren) was den früheren Erkrankungsbeginn erklären könnte [6].

In der OCT-Untersuchung zeigt sich meist ein sägezahnartiges Muster und in der Fluoreszeinangiografie ein Fensterdefekt im Bereich jeder Druse („Stars in the Sky“) durch fokale Verdünnung des retinalen Pigmentepithels [6]. Eine angiografische Untersuchung ist jedoch zur Diagnosestellung nicht notwendig. Typischerweise können sich bei BLD auch vitelliforme Läsionen entwickeln, die üblicherweise in eine Atrophie übergehen [7].

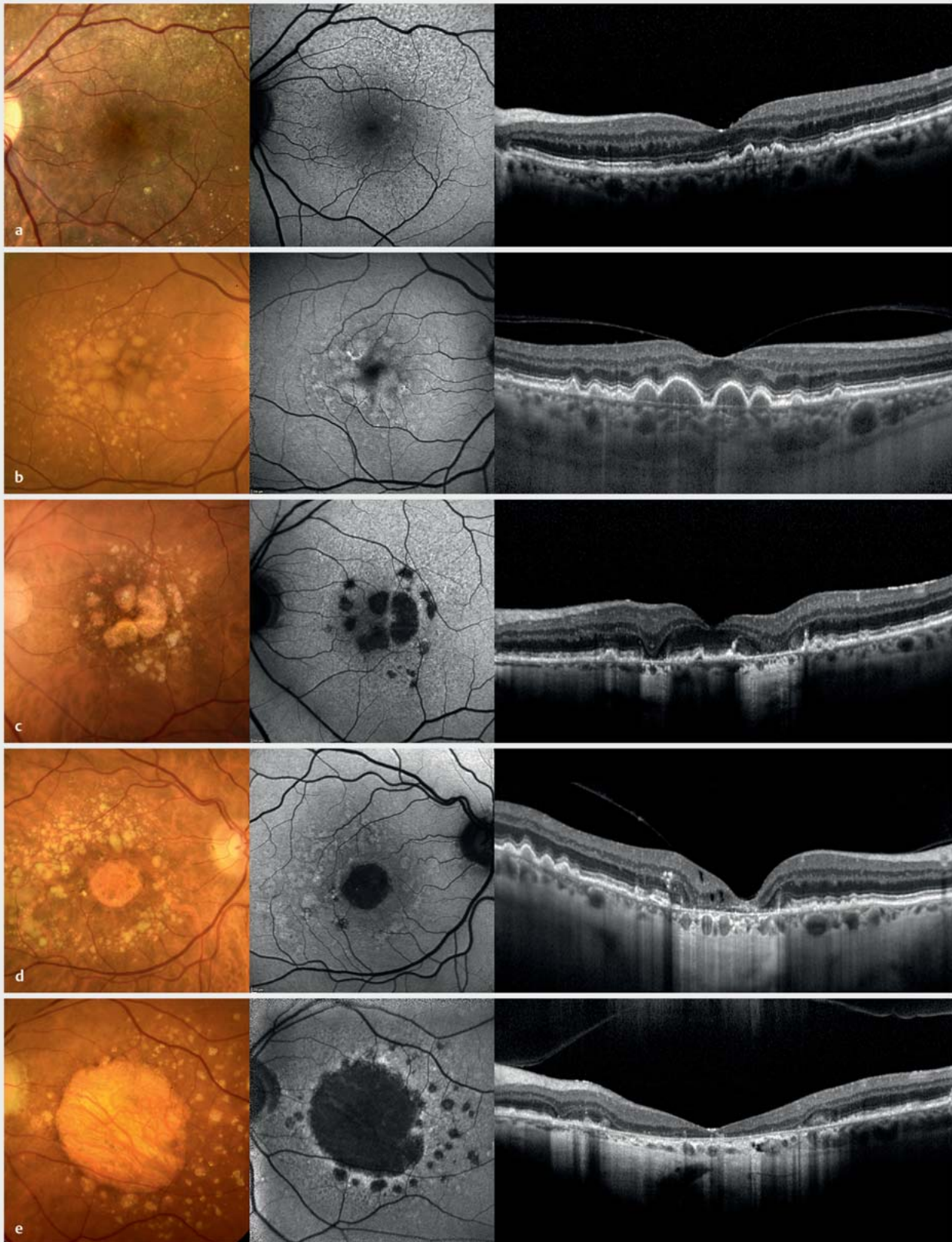
### Drusen bei systemischer Komplementaktivierung

Der Übergang zwischen der typischen AMD, BLD und mit primär systemischer Komplementaktivierung assoziierten Drusen scheint fließend, da eine genetisch bedingte Dysregulation der Komplementaktivierung auch bei AMD- und BLD-Patienten vorkommt. Eine systemische Überaktivierung des Komplementsystems kommt bspw. bei Patienten mit membranproliferativer Glomerulonephritis Typ 2 (MPGN2) vor, weshalb bei früh auftretenden Drusen (meist BLD) eine Testung der Nierenfunktion erwogen werden sollte. Auch eine HIV-Infektion kann zu erhöhter Komplementaktivierung führen, jedoch gibt es bisher nur begrenzte Evidenz bez. einer Assoziation mit Drusen (► **Abb. 2b**).

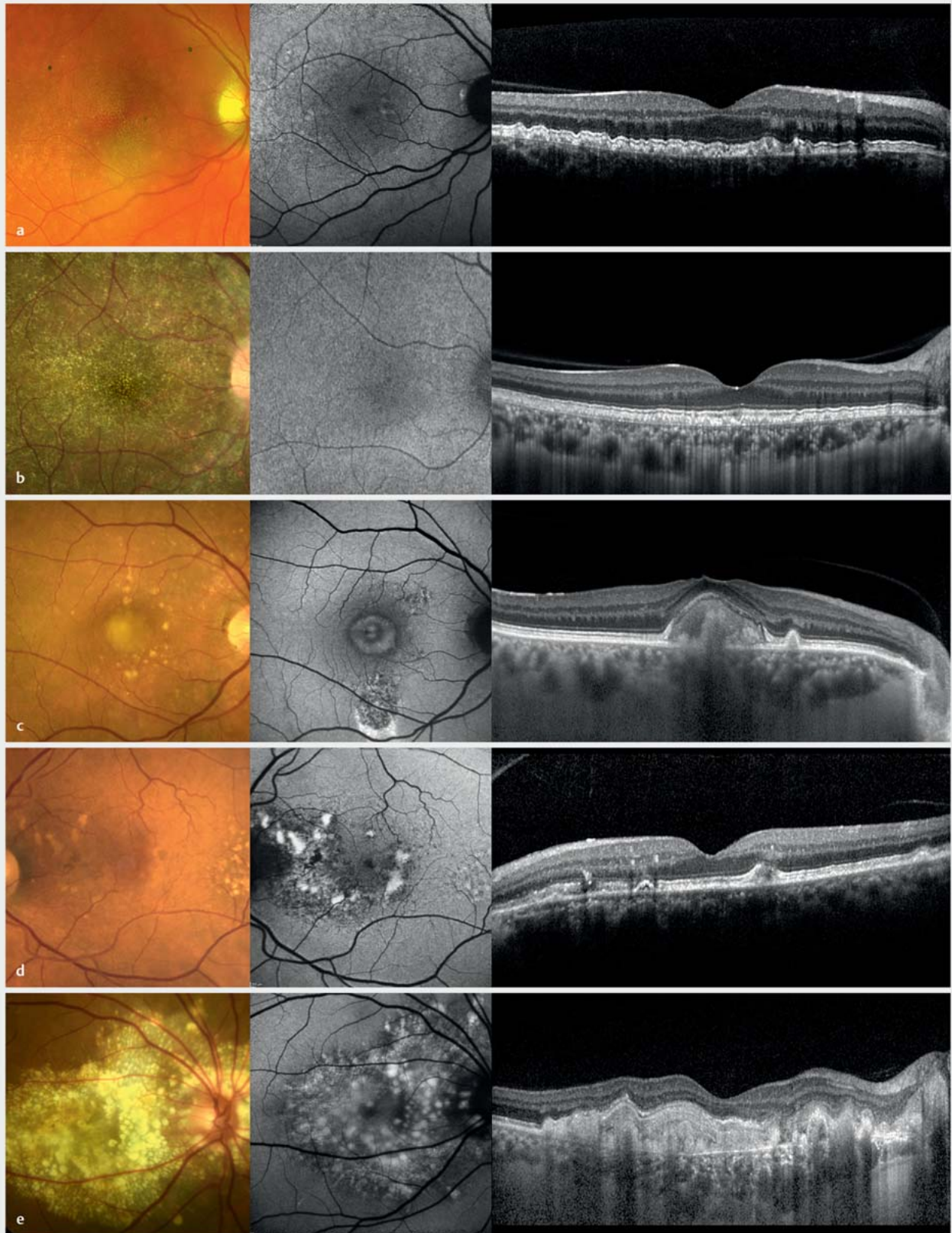
### Pachydrusen

Pachydrusen (► **Abb. 2c**) werden in Assoziation mit Erkrankungen aus dem Pachychoroidea-Spektrum gesehen, deren Gemeinsamkeit Veränderungen in der Chorioidea sind. Vor allem in der OCT-Untersuchung können eine verdickte Chorioidea und aufgeweitete chorioidale Gefäße nachweisbar sein. In der OCT-Angiografie lässt sich zudem häufig eine verminderte Struktur der Choriokapillaris erkennen [8]. Pachydrusen können einzeln vorkommen oder in Gruppen angeordnet sein und mit einem eher „kantigen“ Erscheinungsbild von der häufig glatt-konvexen Drusenform abweichen. Der Phänotyp kann von weiteren Veränderungen aus dem Pachychoroidea-Spektrum überlagert sein, wie bspw. subretinale Flüssigkeit, okkulte Neovaskularisationen oder peripapilläre intraretinale Flüssigkeit.





► **Abb. 1** Repräsentative Aufnahmen von Patienten mit altersabhängiger Makuladegeneration mittels Fundusfotografie, Fundusautofluoreszenz (FAF) und optischer Kohärenztomografie (OCT), von links nach rechts. **a, b** Patienten mit früher bzw. intermediärer AMD. **c–e** Patienten mit geografischer Atrophie. Alter der Patienten (in Jahren): **a**: 78; **b**: 77; **c**: 86; **d**: 77; **e**: 81.



► **Abb. 2** Differenzialdiagnosen der altersabhängigen Makuladegeneration – Erkrankungen mit Drusen. Von links nach rechts: Fundusfotografie, Fundusautofluoreszenz (FAF) und optische Kohärenztomografie (OCT). **a** Basal-laminäre Drusen. **b** Drusen bei HIV-Infektion. **c** Vitelliforme Makulaläsion mit umgebenden Pachydrusen. **d, e** Autosomal-dominante Drusen. Alter der Patienten (in Jahren): **a**: 57; **b**: 35; **c**: 71; **d**: 82; **e**: 64.



## Autosomal-dominante Drusen

Autosomal-dominante Drusen (► **Abb. 2 d, e**) werden auch als Doyme Honeycomb Dystrophy oder Malattia Leventinese bezeichnet. Bei diesen historischen Bezeichnungen handelt es sich um dieselbe Erkrankung, der eine bestimmte Punktmutation im *EFEMP1*-Gen zugrunde liegt [9]. Aufgrund variabler Expressivität können die retinalen Veränderungen selbst innerhalb einer Familie und in ähnlichem Alter eine sehr unterschiedliche Ausprägung aufweisen [10].

Zwei Befunde werden häufig in der Literatur als typisch für autosomal-dominante Drusen berichtet: nasale, peripapilläre Drusen sowie eine radiär-zentrifugale Drusenordnung am hinteren Pol. Jedoch müssen beide Befunde nicht zwangsläufig vorhanden sein. Die Drusen zeigen typischerweise eine erhöhte Autofluoreszenz.

## Sorsby-Fundusdystrophie (SFD)

Die SFD (► **Abb. 3 a**) wird durch Mutationen im *TIMP3*-Gen (TIMP3: Tissue Inhibitor of Metalloproteinases-3) verursacht und folgt einem autosomal-dominanten Erbgang. Erste Symptome sind oftmals rasche Visusänderungen bei Entwicklung einer MNV oder Sehprobleme bei schlechten Lichtverhältnissen. Viele Betroffene haben erste Sehbeschwerden in der 4. oder 5. Lebensdekade, jedoch können erste Symptome auch im typischen Alter von AMD-Patienten bemerkt werden. Morphologisch können im Frühstadium Drusen unterschiedlicher Art vorkommen, vor allem jedoch retikuläre Pseudodrusen. Im weiteren Erkrankungsverlauf entstehen fast regelhaft eine chorioretinale Atrophie und MNVs bzw. eine subretinale Fibrose [11, 12]. Letztere kann auch in Augen ohne Drusen beobachtet werden. Entscheidend, um an die Differenzialdiagnose zu denken, ist der Stammbaum mit autosomal-dominantem Vererbungsmuster. Da *TIMP3* systemisch vor allem auch in der Lunge exprimiert wird, erscheint logisch, dass Lungenveränderungen (Bronchiektasien) bei SFD-Patienten häufiger beobachtet werden [13].

## Late-Onset Retinal Degeneration (LORD)

Klinisch manifestiert sich LORD oft ähnlich wie die SFD und wird autosomal-dominant vererbt (Mutationen im *C1QTNF5*-Gen). Im Frühstadium treten vor allem retikuläre Pseudodrusen auf und im späteren Stadium entsteht üblicherweise eine Atrophie (► **Abb. 3 b**). Erste Symptome sind häufig eine verminderte Dunkeladaptation und/oder ein vermindertes Kontrastsehen. Eine CNV-Entwicklung kann im Makulabereich und in der Peripherie beobachtet werden; auch wurden ausgedehnte nicht-exsudative CNVs beschrieben [14]. Bei manchen Patienten werden typischerweise sehr anterior ansetzende Zonulafasern auf der Linsenvorderfläche gesehen.

## Extensive makuläre Atrophie mit Pseudodrusen (EMAP)

Dieses erstmals 2009 beschriebene Erkrankungsbild ist gekennzeichnet durch Pseudodrusen und eine meist im 6. oder 7. Lebensjahrzent vergleichsweise rasch fortschreitende chorioretinale Atrophie, die typischerweise vertikal ausgedehnter ist als horizontal (► **Abb. 3 c**) [15, 16]. Funduskopisch zeigen sich bis in die mittlere Peripherie ausgeprägte retikuläre Pseudodrusen. Atrophieareale entwickeln sich meist initial oberhalb der Fovea und

zeigen folgend üblicherweise eine größere Ausdehnung vertikal als horizontal. Betroffene zeigen typischerweise auch bei noch gutem Visus eine ausgeprägte Reduktion des Kontrastsehens und der Dunkeladaptation. Basierend auf den FAF-Befunden wurden EMAP-Fälle wahrscheinlich zuvor in das Spektrum einer „Diffuse-trickling“ geografischen Atrophie gruppiert [17]. Wenn die initiale foveale Aussparung auch von der Atrophie betroffen wird, fällt der Visus stark ab. Auch wenn eine genetische Ursache oder Prädisposition und/oder auch eine pathogenetische Beteiligung von Umweltfaktoren möglich sind, wurden solche bisher nicht beschrieben.

## Pseudoxanthoma elasticum (PXE)

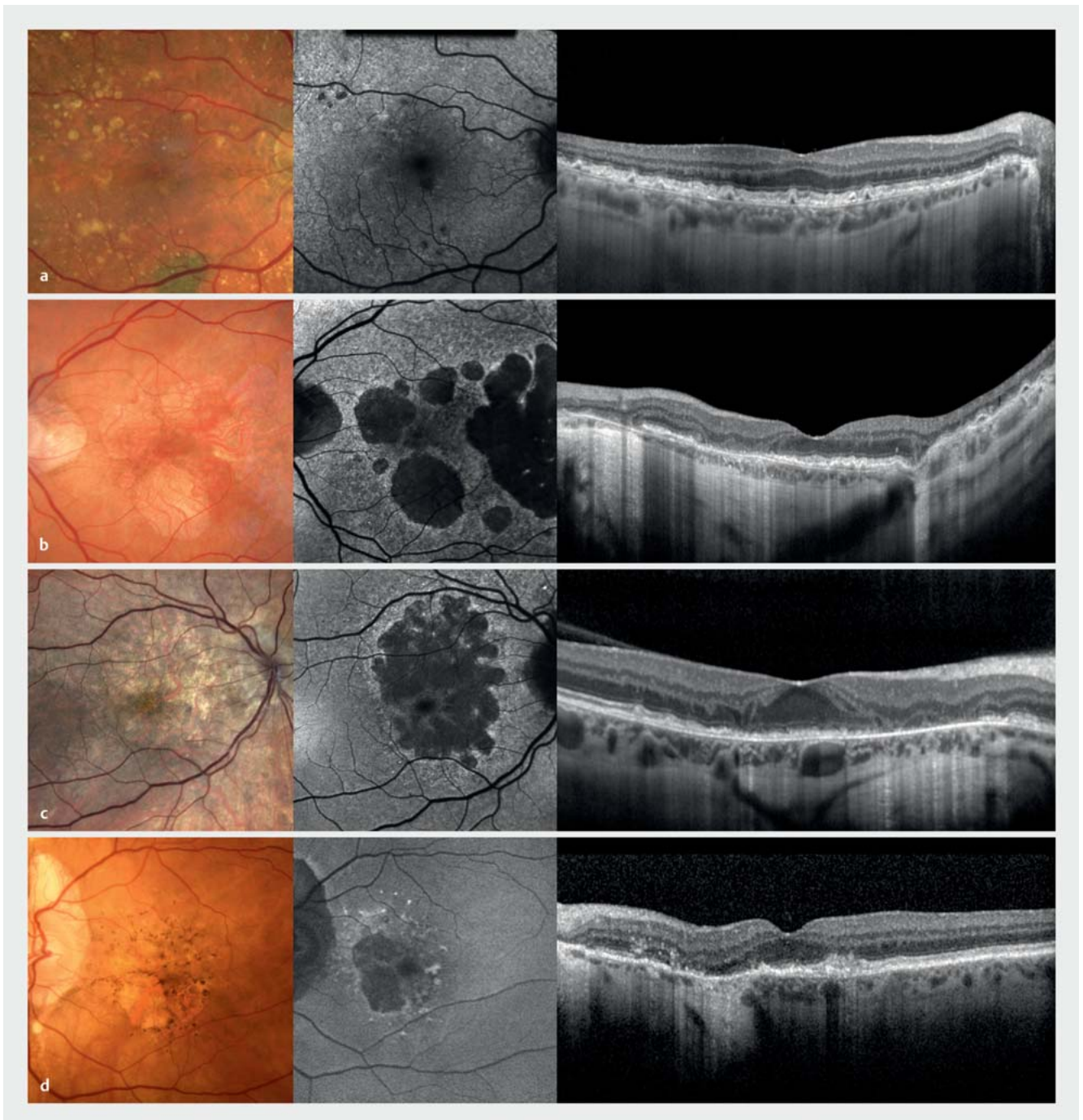
Bei dieser systemischen Erkrankung kommt es zu einer verstärkten und frühen Kalzifizierung von Bindegebe, das reich an elastischen Fasern ist. Im Auge ist dies primär die Bruch-Membran, deren Kalzifizierung zentrifugal vom hinteren Pol nach peripher fortschreitet [18]. Hierbei kann sich die Übergangszone zwischen kalzifizierter und normaler Bruch-Membran als „Peau d’orange“ darstellen. Viele Patienten mit PXE entwickeln folgend retikuläre Pseudodrusen sowie Hypo- und Hyperpigmentierungen, die musterdystrophieartig erscheinen können [19]. Chorioretinale Atrophien entwickeln sich zunächst typischerweise peripapillär und folgend im Makulabereich, können später aber sehr weitflächig imponieren. Die Entwicklung einer MNV im Bereich angioider Streifen (Brüche in der Bruch’schen Membran) ist häufig und diese sollte aggressiv mit VEGF-Antagonisten behandelt werden [20]. Wichtig ist, dass die Fundusveränderungen bei milder Ausprägung von PXE auch spät beginnen können und klinisch relevante Veränderungen sich auf Manifestationen am Auge begrenzen können [21] (► **Abb. 3 d**). Andere systemische Veränderungen beinhalten u. a. die namensgebenden Hautveränderungen sowie eine verfrühte Kalzifizierung arterieller Gefäße mit Claudicatio als Hauptsymptomatik.

## Erkrankungen mit drusenähnlichen Veränderungen

### Makuladystrophien

Monogene Makuladystrophien sind eine genetisch und phänotypisch heterogene Erkrankungsgruppe [22]. Je nach Phänotyp und Stadium können drusenähnliche Veränderungen auftreten, die oft auch als Flecken bezeichnet werden. Eine Abgrenzung zu AMD-typischen Drusen ist zumeist mittels multimodaler retinaler Bildgebung möglich.

Die fleckartigen Veränderungen beim Morbus Stargardt können mit Drusen verwechselt werden, insbesondere bei milden Verläufen und somit spät beginnender Manifestation der Netzhautdystrophie. Die häufigste Ursache für einen Morbus Stargardt sind Mutationen im *ABCA4*-Gen (autosomal-rezessive Vererbung, ► **Abb. 4 a**). Ähnliche Phänotypen können durch Mutationen im *PRPH2*- (Peripherin 2; ► **Abb. 4 b**) oder *ELOVL4*- (Elongation of Very Long-Chain Fatty Acids Protein 4) Gen bedingt sein – diese erblichen Netzhauterkrankungen werden autosomal-dominant vererbt. Auch bei Patienten mit Mutationen im *CDHR1*-Gen (auto-



► **Abb. 3** Differenzialdiagnosen der altersabhängigen Makuladegeneration – Erkrankungen mit Drusen. Von links nach rechts: Fundusfotografie, Fundusautofluoreszenz (FAF) und optische Kohärenztomografie (OCT). **a** Sorsby-Fundusdystrophie. **b** Late-Onset Retinal Degeneration. **c** Extensive makuläre Atrophie mit Pseudodrusen (Bilder von Dr. Francesco Romano). **d** Pseudoxanthoma elasticum. Alter der Patienten (in Jahren): **a**: 64; **b**: 70; **c**: 53; **d**: 82.

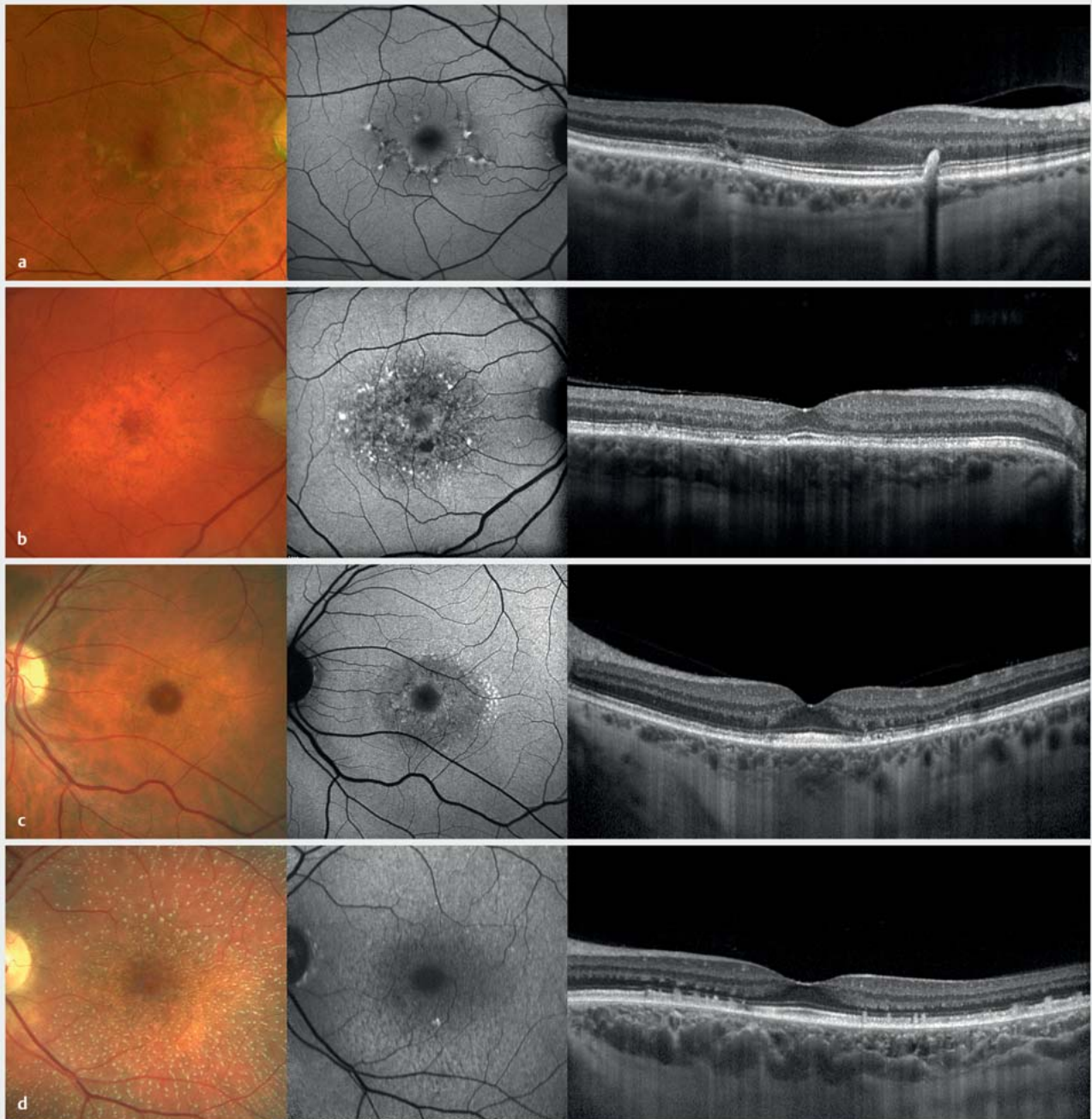somal rezessive Vererbung) können feine drusenartige Veränderungen beobachtet werden (► **Abb. 4 c**).

Der Fundus albipunctatus (► **Abb. 4 d**) ist eine weitere monogene Netzhauterkrankung mit drusenartigen Veränderungen. Der Phänotyp ist assoziiert mit Mutationen von Genen, deren Produkte im Sehzyklus involviert sind. Die Patienten haben typischer-

weise von Geburt eine reduzierte Dunkeladaptationsfähigkeit, da Rhodopsin nur verlangsamt recycelt wird.

Auch vitelliforme Läsionen werden als monogene Makuladystrophien – auch im höheren Lebensalter – beobachtet. Beispiele sind ein spät beginnender Morbus Best oder die *IMPG2*-assoziierte Makulopathie [23] (► **Abb. 5 a**). Bei letzterer können gelegentlich





► **Abb. 4** Differenzialdiagnosen der altersabhängigen Makuladegeneration – Erkrankungen mit drusenartigen Veränderungen. Von links nach rechts: Fundusfotografie, Fundusautofluoreszenz (FAF) und optische Kohärenztomografie (OCT). Patienten mit Mutationen im *ABCA4*- (a), *PRPH2*- (b), *CDHR1*- (c) und *RDH5*-Gen (d). Alter der Patienten (in Jahren): a: 63; b: 69; c: 48; d: 49.

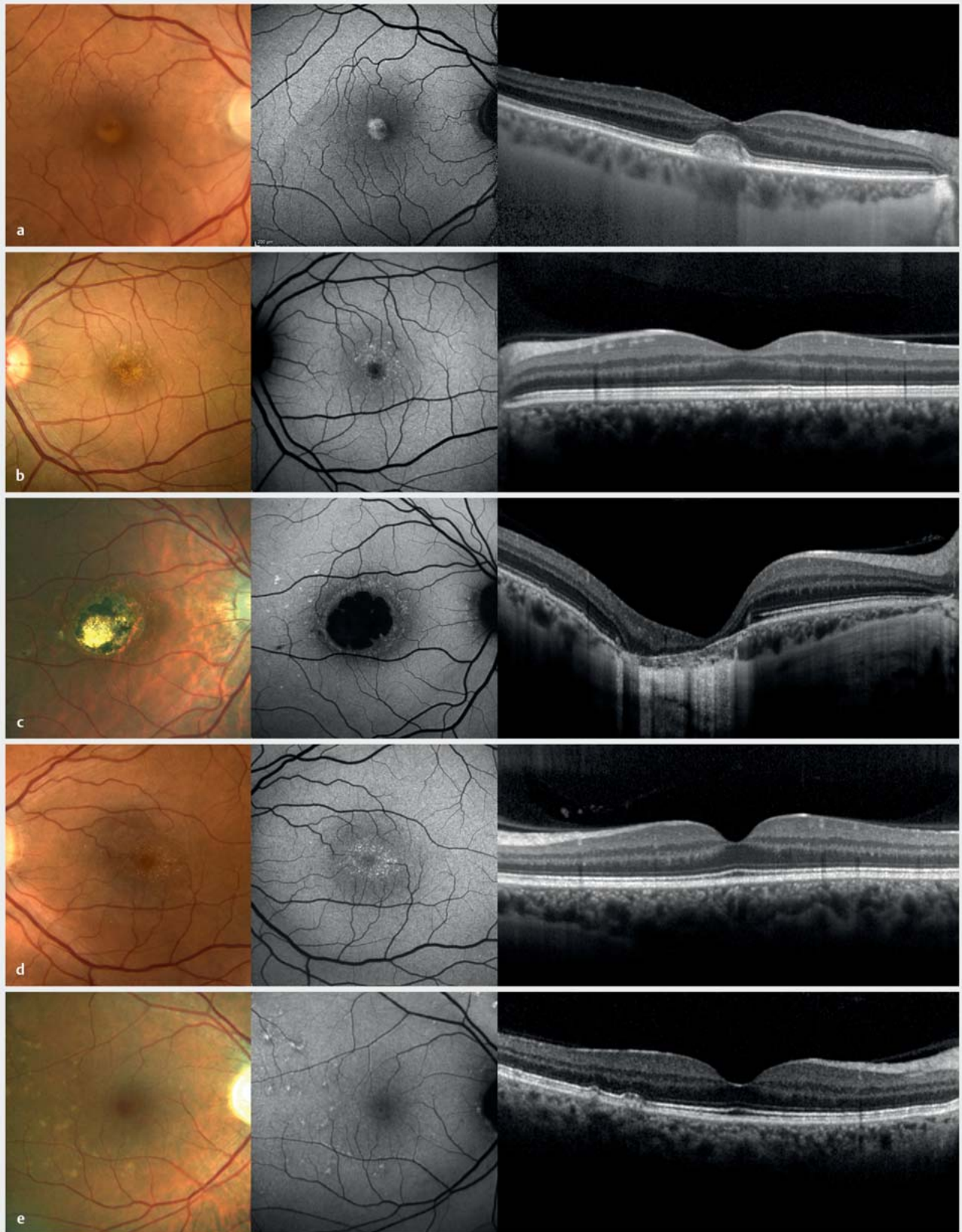
feine drusenartige Veränderungen im Bereich um die vitelliforme Läsion zu sehen sein.

### North-Carolina-Makuladystrophie (NCMD)

Die NCMD ist prinzipiell eine benigne und kaum fortschreitende angeborene Veränderung im Makulabereich. Ursächlich für diese Makulaerkrankung sind das *PRDM13*-Gen betreffende Mutationen. Verwechslungen mit der AMD können im Wesentlichen bei älteren

Betroffenen entstehen – aufgrund des wesentlich gutartigen Verlaufs und einer autosomal-dominanten Vererbung ist die Differenzialdiagnose und Beratung hierbei besonders wertvoll. Die NCMD kann unterschiedliche Ausprägungen annehmen, wobei kleine drusenähnliche, gelbliche Veränderungen im Makulabereich häufig zu sein scheinen (► **Abb. 5 b**). Diese sind typischerweise kleiner als die meisten anderen Drusen, können im OCT kaum nachgewiesen werden, und zeigen typischerweise eine erhöhte





► **Abb. 5** Differenzialdiagnosen der altersabhängigen Makuladegeneration – Erkrankungen mit drusenartigen Veränderungen. Von links nach rechts: Fundusfotografie, Fundusautofluoreszenz (FAF) und optische Kohärenztomografie (OCT). **a** *IMPG2*-assoziierte Makulopathie. **b, c** North-Carolina-Makuladystrophie. **d** Benign Yellow Dot Maculopathy. **e** Primäre Hyperoxalurie Typ 1. Alter der Patienten (in Jahren): **a**: 70; **b**: 44; **c**: 26; **d**: 38; **e**: 59.

Autofluoreszenz [24]. Meist finden sich ähnliche drusenartige Veränderungen auch in der Fundusperipherie. Ausgeprägtere Befunde können als angeborene Atrophie im Makulabereich imponieren (► **Abb. 5 c**), die gelegentlich zusätzlich eine kolobomartige Veränderung aufweist. Gelegentlich können sekundäre MNVs entstehen.

### Benign Yellow Dot Maculopathy (BYDM)

Diese gelblichen Punkte im Makulabereich wurden 2017 erstmalig als Entität beschrieben [25]. Phänotypisch liegt bei diesen Veränderungen in der OCT-Bildgebung üblicherweise kein offensichtliches Korrelat vor und in der Autofluoreszenzuntersuchung zeigt sich eine erhöhte Autofluoreszenz (► **Abb. 5 d**). Betroffene sind meist asymptomatisch und auch in funktionellen Untersuchungen lassen sich üblicherweise keine Einschränkungen nachweisen. Eine familiäre Häufung wurde beobachtet – möglicherweise liegt zumindest bei einem Teil der Betroffenen eine dominante Vererbung vor. Die BYDM kann gelegentlich sehr ähnlich wie die NCMD erscheinen, jedoch finden sich bei BYDM üblicherweise keine peripheren drusenartigen Veränderungen.

### Primäre Hyperoxalurie

Die primären Hyperoxalurien (PH) sind eine Gruppe (PH1–PH3) autosomal-rezessiv vererbter Störungen des Glyoxylat-Stoffwechsels. Eine endogene Überproduktion vom unlöslichen Oxalat führt in erster Linie zu Nierenerkrankungen bis zum Nierenversagen. Kalziumoxalatkristalle treten jedoch nicht nur in den Nieren auf, sondern können bspw. auch in den Knochen, im Herzmuskel und im Auge gefunden werden. Patienten mit infantiler PH1 zeigen schwere systemische Oxalatablagerungen, die bereits in jungen Jahren zu einem starken Sehverlust führen können. Bei Patienten mit nicht infantiler PH1 können sich kleine, drusenartige Netzhautveränderungen zeigen, die als hyperreflektive subretinale Läsionen im OCT und als Veränderungen mit vermehrter Autofluoreszenz erscheinen (► **Abb. 5 e**). Die Sehfunktion ist üblicherweise nicht wesentlich beeinträchtigt [26, 27]. Bei Patienten mit PH3 wurden nur minimale subretinale Ablagerungen beschrieben [28].

## Weitere monogenetische Erkrankungen

### Makuladystrophien und Zapfen-Stäbchen-Dystrophien

Neben oben beschriebenen erblichen Netzhauterkrankungen können Makuladystrophien auch ohne drusenartige Veränderungen mit einer AMD verwechselt werden, insbesondere mit der atrophischen Spätform bzw. geografischen Atrophie [29]. Bei Manifestation im höheren Lebensalter wird die Diagnose einer Makuladystrophie häufiger erst mit Verzögerung gestellt. Dabei ist eine Erstsymptomatik nach dem 50. Lebensjahr bei manchen genetischen Veränderungen gar nicht selten – z. B. bei bestimmten Mutationen im *ABCA4*-, *PRPH2*- oder *CDHR1*-Gen (► **Abb. 6** und **7**).

### Mitochondriale Retinopathie

Mitochondriale Retinopathien zeigen einen charakteristischen retinalen Phänotyp, der die Diagnose einer mitochondrialen Erkrankung sowohl bei Patienten mit leichter systemischer Erkrankung

als auch bei Patienten mit schwerer Multisystemerkrankung unbekannter Ursache ermöglichen kann [30]. Dies ist wichtig, da eine frühzeitige und präzise Diagnose entscheidend sein kann, um (behandelbare) systemische Manifestationen einzuordnen, den Lebensstil anzupassen oder auch, um Medikamente zu vermeiden, welche die mitochondriale Funktion beeinträchtigen. Die Netzhautveränderungen können in 3 Subtypen mit charakteristischen Phänotypen eingeteilt werden. Bei Patienten mit mitochondrialer Retinopathie Typ 1 zeigen sich üblicherweise milde fokale Pigmentveränderungen der Netzhaut. Ein Spektrum von Netzhautveränderungen wird bei Typ 2 beobachtet, das von feinen Pigmentveränderungen über gelbliche oder leicht pigmentierte subretinale Ablagerungen bis hin zu chorioretinaler Atrophie mit oder ohne Beteiligung der Fovea reicht (► **Abb. 6 b, c**). Ausgedehnte granuläre Pigmentveränderungen mit oder ohne chorioretinale Atrophie liegen bei Typ 3 vor. Trotz ausgeprägter Netzhautveränderungen haben viele Patienten nur milde Symptome und behalten aufgrund der relativen Aussparung der Fovea eine gute Sehschärfe, wohingegen es häufig zu Sehstörungen bei schlechten Lichtverhältnissen kommt [30].

### Chorioideremie-Trägerinnen

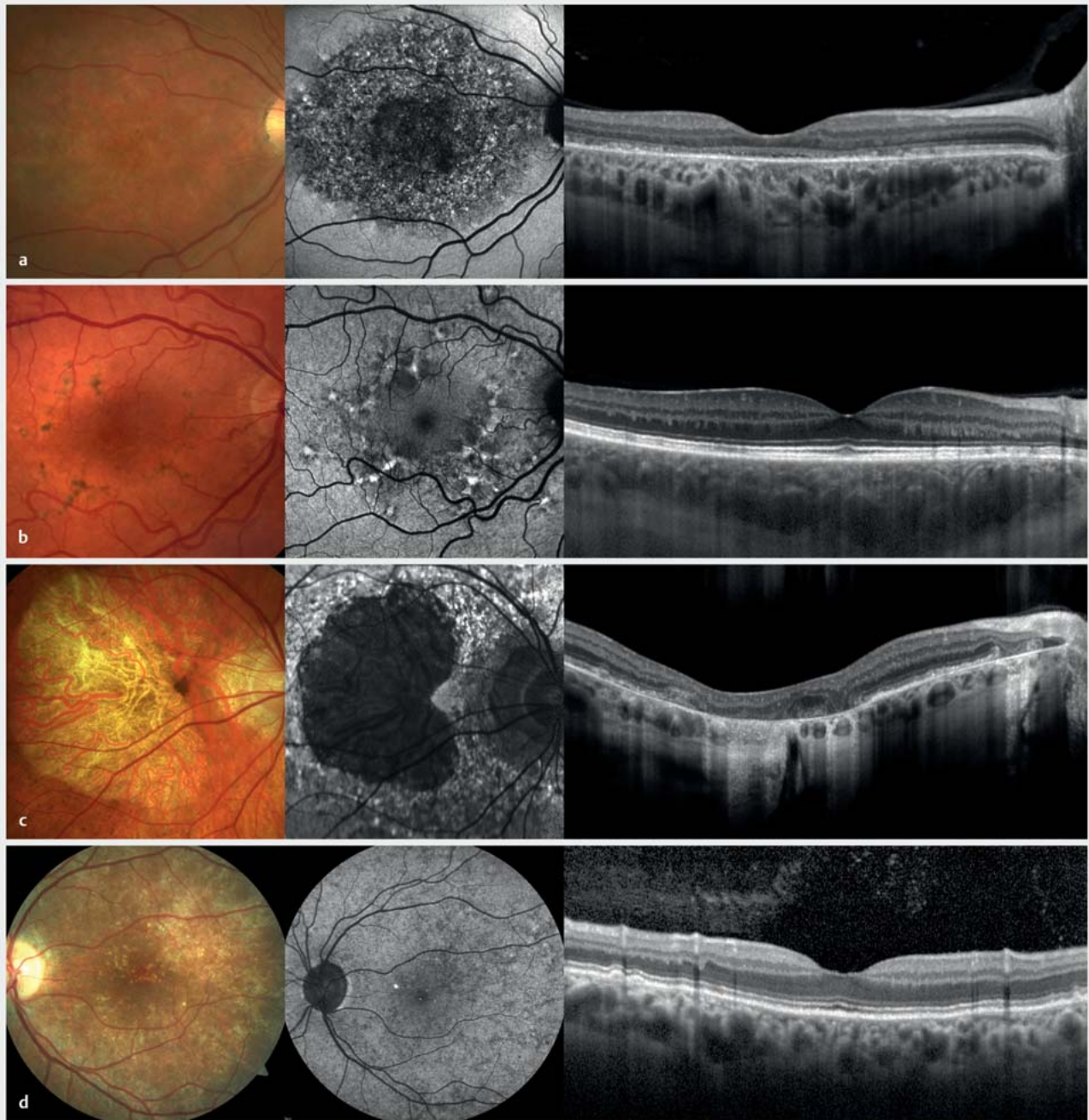
Die Chorioideremie ist eine X-chromosomal vererbte Erkrankung, die bei Männern durch eine von der mittleren Peripherie ausgehende fortschreitende chorioretinale Atrophie üblicherweise in mittlerem Lebensalter zur Erblindung führt. Die Symptomatik ist ähnlich wie bei der Retinitis pigmentosa. Weibliche Konduktorinnen – also Trägerinnen einer Mutation im *CHM*-Gen – weisen meist feinfleckige Veränderungen des RPE und gelegentlich drusenartige Ablagerungen auf (► **Abb. 6 d**) [31, 32]. Je nach Ausprägung können auch limitierte visuelle Einschränkungen bestehen, wie ein verminderter Visus oder eine eingeschränkte Dunkeladaptation.

Ein sehr ähnlicher Phänotyp kann bei Patienten mit X-chromosomal vererbter Danon-Krankheit beobachtet werden [33]. Auch wenn die Erkrankung sehr selten ist, kann der augenärztliche Befund wegweisend sein. Jüngere männliche Patienten mit entsprechendem Phänotyp sollten kardiologisch vorgestellt werden, da üblicherweise eine schwere hypertrophe Kardiomyopathie vorliegt.

## Andere Makulaerkrankungen

Eine Vielzahl weiterer Makulaerkrankungen kann Charakteristika einer AMD aufweisen. Für eine korrekte Diagnose und Abgrenzung ist es hilfreich, Veränderungen in der Zusammenschau aller Patientencharakteristika zu betrachten. Beispielsweise können vitelliforme Makulaläsionen im Rahmen einer AMD auftreten, jedoch ebenfalls bei Netzhautdystrophien, bei chronischer vitreomakulärer Traktion oder im Rahmen einer Chorioretinopathia centralis serosa (CCS), um nur eine Auswahl zu nennen. Subretinale Flüssigkeit kann nicht nur bei der AMD vorliegen, sondern bei diversen Erkrankungen, wie der CCS oder bei PXE, und bedarf ohne Hinweis auf eine MNV oft keiner Therapie. Die Abgrenzung einer aktiven MNV kann in manchen Fällen, wie bei Patienten mit myopen Netzhautveränderungen, durchaus herausfordernd sein. Im





► **Abb. 6** Differenzialdiagnosen der altersabhängigen Makuladegeneration – weitere monogenetische Erkrankungen. Von links nach rechts: Fundusfotografie, Fundusautofluoreszenz (FAF) und optische Kohärenztomografie (OCT). a *PRPH2*-assoziierte Makulopathie. b, c Mitochondriale Retinopathie. d Chorioideremie-Trägerin. Alter der Patienten (in Jahren): a: 53; b: 51; c: 53; d: 45.

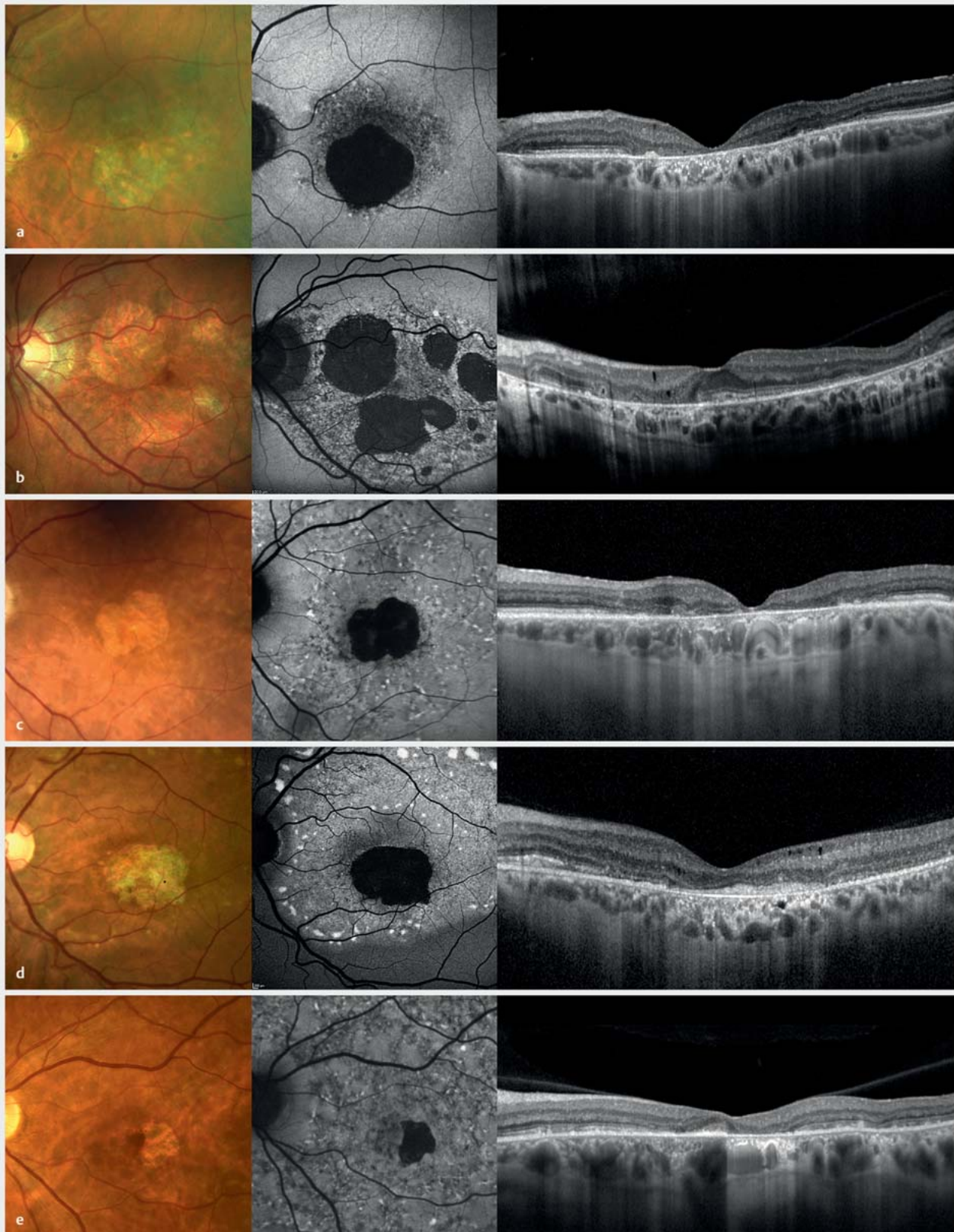
Folgenden werden einige weitere Makulaerkrankungen exemplarisch ausgeführt.

### Makuläre Teleangiektasien Typ 2 (MacTel)

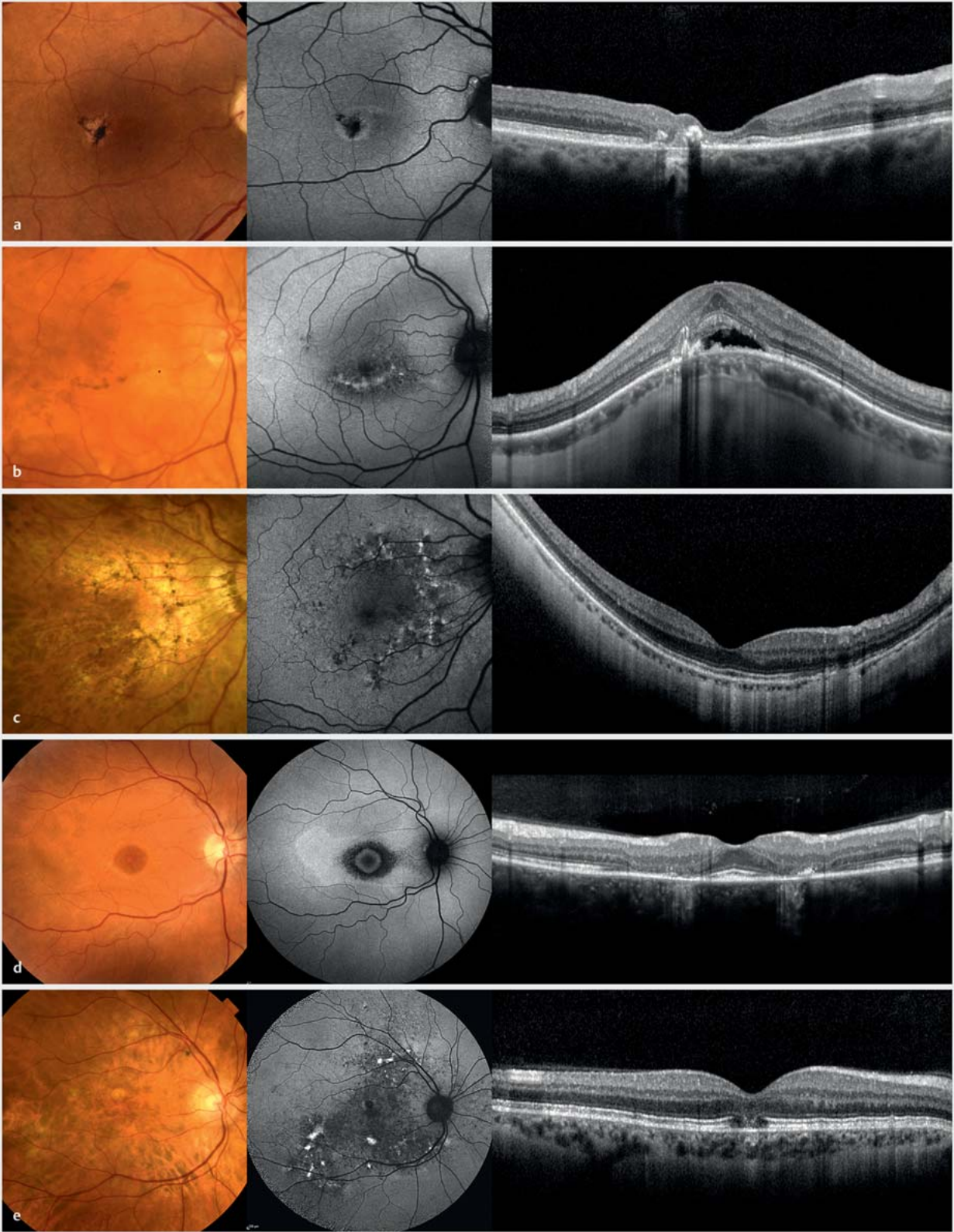
Diese primär neurodegenerative Erkrankung der Makula zeigt häufig nur milde Veränderungen, kann aber bei manchen Patienten zu einer Atrophie der Photorezeptoren im Makulabereich führen [34]. Die Erkrankungsmanifestation bleibt auch bei starker

Ausprägung üblicherweise auf einen ovalen auf die Fovea zentrierten Bereich beschränkt [35]. Innerhalb dieses „MacTel-Bereichs“ treten die ersten Veränderungen typischerweise temporal des fovealen Zentrums auf und auch bei fortgeschrittenen Stadien zeigen sich die ausgeprägtesten Veränderungen temporal. Charakteristische Befunde sind des Weiteren die namensgebenden Gefäßveränderungen und Hyperpigmentierungen (► **Abb. 8 a**). Seltener werden neovaskuläre Membranen beobachtet, die sich





► **Abb. 7** Differenzialdiagnosen der altersabhängigen Makuladegeneration – weitere monogenetische Erkrankungen. Von links nach rechts: Fundusfotografie, Fundusautofluoreszenz (FAF) und optische Kohärenztomografie (OCT). Patienten mit Mutationen im *CDHR1*- (a), *PRPH2*- (b, c), *BEST1*- (autosomal-rezessive Form; d) und *ABCA4*-Gen (e). Alter der Patienten (in Jahren): a: 81; b: 52; c: 78; d: 48; e: 59.



► **Abb. 8** Differenzialdiagnosen der altersabhängigen Makuladegeneration. Von links nach rechts: Fundusfotografie, Fundusautofluoreszenz (FAF) und optische Kohärenztomografie (OCT). **a** Makuläre Teleangiectasien Typ 2 (MacTel). **b** Kuppel- oder leistenförmige Makula. **c** Deferoxamin-Retinopathie (nebenbefundlich hohe Myopie). **d** Hydroxychloroquin-Retinopathie. **e** Röteln-Retinopathie. Alter der Patienten (in Jahren): **a**: 87; **b**: 70; **c**: 55; **d**: 50; **e**: 54.



meist aus dem retinalen Gefäßnetz entwickeln und üblicherweise nur geringe Exsudation und Progression aufweisen. Diese Neovaskularisationen können u.U. lediglich beobachtet werden oder bei Symptomatik minimaltherapeutisch mit VEGF-Antagonisten behandelt werden, da häufigere Injektionen langfristig möglicherweise negative Effekte haben [36].

Diagnostisch sind neben der OCT-Untersuchung insbesondere die Fundusautofluoreszenz und ein Fundusreflexbild mit Blaulicht hilfreich. Typische Befunde sind u.a. das Fehlen von Makulapigment und eine erhöhte Reflektivität von Blaulicht im MacTel-Bereich [37, 38].

### Kuppel- oder leistenförmige Makula

Diese im Englischen „Dome- or Ridge-shaped Macula“ genannte anatomische Variante des hinteren Augenpols wurde erstmals 2008 beschrieben [39]. Die namensgebende Vorwölbung im Makulabereich wird gehäuft bei hoher Myopie beobachtet. Essenziell für die Diagnose insbesondere der leistenförmigen Makula sind OCT-Bilder in horizontaler und vertikaler Richtung. Typische Makulaveränderungen sind Pigmentverschiebungen und eine irreguläre RPE-Bande. Häufiger findet sich subretinale Flüssigkeit ohne Vorliegen einer MNV – auch wenn diese nicht auf therapeutische Interventionen anspricht (und diese deshalb auch nicht nötig sind), bleibt der Visus meist lange Zeit relativ stabil (► **Abb. 8b**).

### Makuladegeneration als Medikamenten-Nebenwirkung

Mittels einer umfassenden Allgemeinanamnese einschl. einer genauen Medikamentenanamnese können retinale Veränderungen abgegrenzt werden, die durch Medikamenten-Nebenwirkungen bedingt sind und eine primäre Netzhauterkrankung imitieren können. Dies kann bei einer Einnahme von Deferoxamin (► **Abb. 8c**), Hydroxychloroquin (► **Abb. 8d**) oder Pentosan-Polysulfat vorliegen. Wenn sich eine assoziierte Retinopathie als Medikamenten-Nebenwirkungen zeigt, sollte – sofern möglich – das ursächliche Therapeutikum abgesetzt werden.

### Röteln-Retinopathie

Die angeborene Röteln-Retinopathie ist durch feinfleckige Pigmentverschiebungen im Makulabereich gekennzeichnet, mit variabler Ausbreitung in die Peripherie [40]. In der OCT-Untersuchung kann hyperreflektives Material beobachtet werden, das mit Drusen verwechselt werden kann. Die Autofluoreszenzuntersuchung zeigt üblicherweise ein auffälliges granuläres Muster, wobei eine Asymmetrie am Fundus sowie zwischen beiden Augen nicht selten ist (► **Abb. 8e**). Die Veränderungen sind meist asymptomatisch, sodass eine Erstdiagnose in fortgeschrittenem Alter möglich ist. Diagnostisch ausschlaggebend sind der klinische Befund und die Anamnese einer mütterlichen Rötelninfektion in der Schwangerschaft – eine weitere Diagnosesicherung durch Tests ist nicht möglich. Bei Patienten mit Röteln-Retinopathie können auch eine Innenohrschwerhörigkeit und andere Manifestationen einer Röteln-Embryofetopathie vorliegen.

### (Post-)entzündliche Veränderungen

Inflammatorische und postentzündliche Erkrankungen sind – bei entsprechenden Befundkonstellationen – auch als Differenzial-

diagnosen in Betracht zu ziehen. Zur Abgrenzung können Risikofaktoren, wie bspw. weibliches Geschlecht, ein eher jüngeres Alter und eine Myopie bei Patienten mit Punctate Inner Choroidopathy (PIC) hilfreich sein. Beim Verdacht auf eine Uveitis posterior oder auch auf eine Retinitis bei Syphilis sollte stets eine weitergehende Abklärung erfolgen.

## Geografische Atrophie

Aufgrund der Entwicklung therapeutischer Ansätze für AMD-Patienten mit geografischer Atrophie hat die Differenzialdiagnose dieses Endstadiums vieler Makulaerkrankungen besondere Bedeutung gewonnen. Die meisten der oben beschriebenen Erkrankungen münden letztendlich in einem vergleichsweise ähnlichen Spätstadium, das durch eine Atrophie von Photorezeptoren und retinalem Pigmentepithel gekennzeichnet ist.

An Differenzialdiagnosen zu denken ist u.a. sinnvoll bei jüngeren Patienten mit einer Atrophie der äußeren Netzhaut, bei Fehlen von umgebenden Drusen oder bei ausgeprägter Symmetrie der Atrophie. Beim Verdacht auf eine Netzhautdystrophie kann eine Kontrolle in einem Zentrum für seltene Netzhauterkrankungen mit einer molekulargenetischen Untersuchung hilfreich sein. Jedoch kann nicht bei allen Patienten mit Netzhautdystrophien die klinische Diagnose molekulargenetisch gestützt werden – ein negativer Befund einer umfassenden molekulargenetischen Diagnostik bedeutet lediglich, dass keine den klinischen Befund „erklärenden“ Mutationen gefunden wurden [29].

Zur Differenzialdiagnose ist ferner die multimodale retinale Bildgebung wertvoll, da hiermit Veränderungen dargestellt werden können, die sich einer funduskopischen Untersuchung entziehen. Beispielsweise können die Atrophie umgebende Drusen in der OCT-Untersuchung besser sichtbar sein als funduskopisch oder es können mit der FAF-Untersuchung sowohl Hinweise zur Diagnose als auch bez. der Ausbreitung der Erkrankung gewonnen werden. So können sich charakteristische Veränderungen in der FAF zeigen, obwohl funduskopisch keine offensichtlichen Manifestationen sichtbar sind. Differenzialdiagnostisch können Flecken erhöhter Autofluoreszenz auf eine *ABCA4*-assoziierte Retinopathie hinweisen oder eine vitelliforme Läsion mit erhöhter Autofluoreszenz auf Mutationen im *IMPG2*-Gen bzw. auf einen autosomal-dominanten Morbus Best. Der größte Wert der Netzhautbildgebung liegt in der Kombination der unterschiedlichen Modalitäten – hiermit kann z.T. eine klare diagnostische Zuordnung ohne weitere funktionelle und/oder molekulargenetische Diagnostik erfolgen.

## Zusammenfassung

Es gibt eine Vielzahl von Erkrankungsbildern, die einer AMD ähneln können, sich aber hinsichtlich Prognose, Vererblichkeit, Monitoring- und Therapiebedarf unterscheiden können. Für manche differenzialdiagnostischen Überlegungen ist die alleinige klinische Untersuchung nicht immer ausreichend – dann können eine ausführliche Anamnese, die multimodale Bildgebung und gelegentlich eine zusätzliche molekulargenetische Abklärung oft wegweisend sein.



## Interessenkonflikt

Die Autorinnen/Autoren geben an, dass kein Interessenkonflikt besteht.

## Literatur

- [1] Finger RP, Fimmers R, Holz FG et al. Prevalence and causes of registered blindness in the largest federal state of Germany. *Br J Ophthalmol* 2011; 95: 1061–1067
- [2] Li JQ, Welchowski T, Schmid M et al. Prevalence and incidence of age-related macular degeneration in Europe: a systematic review and meta-analysis. *Br J Ophthalmol* 2020; 104: 1077–1084
- [3] Pondorfer SG, Terheyden JH, Heinemann M et al. Association of Vision-related Quality of Life with Visual Function in Age-Related Macular Degeneration. *Sci Rep* 2019; 9: 15326
- [4] Taylor DJ, Jones L, Binns AM et al. 'You've got dry macular degeneration, end of story': a qualitative study into the experience of living with non-neovascular age-related macular degeneration. *Eye (Lond)* 2020; 34: 461–473
- [5] Russell SR, Mullins RF, Schneider BL et al. Location, substructure, and composition of basal laminar drusen compared with drusen associated with aging and age-related macular degeneration. *Am J Ophthalmol* 2000; 129: 205–214
- [6] Boon CJ, van de Ven JP, Hoyng CB et al. Cuticular drusen: stars in the sky. *Prog Retin Eye Res* 2013; 37: 90–113
- [7] Finger RP, Charbel Issa P, Kellner U et al. Spectral domain optical coherence tomography in adult-onset vitelliform macular dystrophy with cuticular drusen. *Retina* 2010; 30: 1455–1464
- [8] Castro-Navarro V, Behar-Cohen F, Chang W et al. Pachychoroid: current concepts on clinical features and pathogenesis. *Graefes Arch Clin Exp Ophthalmol* 2021; 259: 1385–1400
- [9] Stone EM, Lotery AJ, Munier FL et al. A single EFEMP1 mutation associated with both Malattia Leventinese and Doyme honeycomb retinal dystrophy. *Nat Genet* 1999; 22: 199–202
- [10] Michaelides M, Jenkins SA, Brantley MA jr. et al. Maculopathy due to the R345W substitution in fibulin-3: distinct clinical features, disease variability, and extent of retinal dysfunction. *Invest Ophthalmol Vis Sci* 2006; 47: 3085–3097
- [11] Gliem M, Müller PL, Mangold E et al. Sorsby Fundus Dystrophy: Novel Mutations, Novel Phenotypic Characteristics, and Treatment Outcomes. *Invest Ophthalmol Vis Sci* 2015; 56: 2664–2676
- [12] Gliem M, Müller PL, Mangold E et al. Reticular Pseudodrusen in Sorsby Fundus Dystrophy. *Ophthalmology* 2015; 122: 1555–1562
- [13] Meunier I, Bocquet B, Labesse G et al. A new autosomal dominant eye and lung syndrome linked to mutations in TIMP3 gene. *Sci Rep* 2016; 6: 32544
- [14] Keenan TDL, Vanderford EK, de Silva T et al. Massive Advancing Nonexudative Type 1 Choroidal Neovascularization in CTRP5 Late-Onset Retinal Degeneration: Longitudinal Findings on Multimodal Imaging and Implications for Age-Related Macular Degeneration. *Retina* 2021; 41: 2236–2245
- [15] Hamel CP, Meunier I, Arndt C et al. Extensive macular atrophy with pseudodrusen-like appearance: a new clinical entity. *Am J Ophthalmol* 2009; 147: 609–620
- [16] Romano F, Cozzi M, Monteduro D et al. Natural Course and Classification of Extensive Macular Atrophy with Pseudodrusen-Like Appearance. *Retina* 2023; 43: 402–411
- [17] Holz FG, Bindewald-Wittich A, Fleckenstein M et al. Progression of geographic atrophy and impact of fundus autofluorescence patterns in age-related macular degeneration. *Am J Ophthalmol* 2007; 143: 463–472
- [18] Charbel Issa P, Finger RP, Götting C et al. Centrifugal fundus abnormalities in pseudoxanthoma elasticum. *Ophthalmology* 2010; 117: 1406–1414
- [19] Gliem M, Hendig D, Finger RP et al. Reticular pseudodrusen associated with a diseased bruch membrane in pseudoxanthoma elasticum. *JAMA Ophthalmol* 2015; 133: 581–588
- [20] Gliem M, Finger RP, Fimmers R et al. Treatment of choroidal neovascularization due to angioid streaks: a comprehensive review. *Retina* 2013; 33: 1300–1314
- [21] Charbel Issa P, Tysoe C, Caswell R. Late-Onset Pseudoxanthoma Elasticum Associated with a Hypomorphic ABCC6 Variant. *Am J Ophthalmol* 2020; 218: 255–260
- [22] Birtel J, Eisenberger T, Gliem M et al. Clinical and genetic characteristics of 251 consecutive patients with macular and cone/cone-rod dystrophy. *Sci Rep* 2018; 8: 4824
- [23] Birtel J, Caswell R, De Silva SR et al. IMPG2-Related Maculopathy. *Am J Ophthalmol* 2023; 258: 32–42
- [24] Birtel J, Gliem M, Herrmann P et al. North Carolina macular dystrophy shows a particular drusen phenotype and atrophy progression. *Br J Ophthalmol* 2022; 106: 1269–1273
- [25] Dev Borman A, Rachitskaya A, Suzani M et al. Benign Yellow Dot Maculopathy: A New Macular Phenotype. *Ophthalmology* 2017; 124: 1004–1013
- [26] Birtel J, Herrmann P, Garrelfs SF et al. The Ocular Phenotype in Primary Hyperoxaluria Type 1. *Am J Ophthalmol* 2019; 206: 184–191
- [27] Birtel J, Charbel Issa P, Herrmann P et al. Examination of the eye and retinal alterations in primary hyperoxaluria type 1. *Nephrol Dial Transplant* 2022; 37: 255–257
- [28] Birtel J, Diederer RM, Herrmann P et al. The retinal phenotype in primary hyperoxaluria type 2 and 3. *Pediatr Nephrol* 2023; 38: 1485–1490
- [29] Birtel J, Yusuf IH, Priglinger C et al. Diagnosis of Inherited Retinal Diseases. *Klin Monbl Augenheilkd* 2021; 238: 249–259
- [30] Birtel J, von Landenberg C, Gliem M et al. Mitochondrial Retinopathy. *Ophthalmol Retina* 2022; 6: 65–79
- [31] Gocuk SA, Jolly JK, Edwards TL et al. Female carriers of X-linked inherited retinal diseases – Genetics, diagnosis, and potential therapies. *Prog Retin Eye Res* 2023; 96: 101190
- [32] Murro V, Mucciolo DP, Passerini I et al. Retinal dystrophy and subretinal drusenoid deposits in female choroideremia carriers. *Graefes Arch Clin Exp Ophthalmol* 2017; 255: 2099–2111
- [33] Kousal B, Majer F, Vlaskova H et al. Pigmentary retinopathy can indicate the presence of pathogenic LAMP2 variants even in somatic mosaic carriers with no additional signs of Danon disease. *Acta Ophthalmol* 2021; 99: 61–68
- [34] Charbel Issa P, Gillies MC, Chew EY et al. Macular telangiectasia type 2. *Prog Retin Eye Res* 2013; 34: 49–77
- [35] Heeren TFC, Chew EY, Clemons T et al. Macular Telangiectasia Type 2: Visual Acuity, Disease End Stage, and the MacTel Area: MacTel Project Report Number 8. *Ophthalmology* 2020; 127: 1539–1548
- [36] Kupitz EH, Heeren TF, Holz FG et al. Poor Long-Term Outcome of Anti-Vascular Endothelial Growth Factor Therapy in Nonproliferative Macular Telangiectasia Type 2. *Retina* 2015; 35: 2619–2626
- [37] Pauleikhoff L, Heeren TFC, Gliem M et al. Fundus Autofluorescence Imaging in Macular Telangiectasia Type 2: MacTel Study Report Number 9. *Am J Ophthalmol* 2021; 228: 27–34
- [38] Charbel Issa P, Berendschot TT, Staurenghi G et al. Confocal blue reflectance imaging in type 2 idiopathic macular telangiectasia. *Invest Ophthalmol Vis Sci* 2008; 49: 1172–1177
- [39] Gaucher D, Erginay A, Leclaire-Collet A et al. Dome-shaped macula in eyes with myopic posterior staphyloma. *Am J Ophthalmol* 2008; 145: 909–914
- [40] Bukowska DM, Wan SL, Chew AL et al. Fundus Autofluorescence in Rubella Retinopathy: Correlation With Photoreceptor Structure and Function. *Retina* 2017; 37: 124–134