

# Rekonstruktion onkologischer Defekte im Becken-Perinealbereich – Bericht zum Konsensus-Workshop im Rahmen der 44. Jahrestagung der DAM 2023 in Bern, CH

## Reconstruction of Oncological Defects in the Pelvic-perineal Region: Report on the Consensus Workshop at the 44<sup>th</sup> Annual Meeting of the DAM 2023 in Bern, CH

### Autorinnen/Autoren

Elisabeth A Kappos<sup>1, 2, ‡</sup>, Séverin R Wendelspiess<sup>1, 2, ‡</sup>, Julia Stoffel<sup>1, 2</sup>, Gabriel Djedovic<sup>3</sup>, Ulrich M Rieger<sup>4</sup>, Holger Bannasch<sup>5</sup>, Elmar Fritsche<sup>6</sup>, Mihai Constantinescu<sup>7</sup>, Mihailo Andric<sup>8</sup>, Roland S Croner<sup>8</sup>, Volker J Schmidt<sup>9</sup>, Jan A Plock<sup>10</sup>, Dirk J Schaefer<sup>1, 2</sup>, Raymund E Horch<sup>11</sup>

### Institute

- 1 Klinik für Plastische, Rekonstruktive, Ästhetische und Handchirurgie, Universitätsspital Basel, Basel, Schweiz
- 2 Medizinische Fakultät, Universität Basel, Basel, Schweiz
- 3 Abteilung für Plastische, Ästhetische und Rekonstruktive Chirurgie, Landeskrankenhaus Feldkirch, Feldkirch, Österreich
- 4 Klinik für Plastische und Ästhetische Chirurgie, Wiederherstellungs- und Handchirurgie, Agaplesion Markus Krankenhaus, Frankfurt am Main, Deutschland
- 5 Klinik für Plastische-, Hand- und Ästhetische Chirurgie, Schwarzwald-Baar Klinikum Donaueschingen, Donaueschingen, Deutschland
- 6 Abteilung für Hand- und Plastische Chirurgie, Luzerner Kantonsspital, Luzern, Schweiz
- 7 Klinik für Plastische und Handchirurgie, Inselspital Bern, Bern, Schweiz
- 8 Klinik für Allgemein-, Viszeral-, Gefäß- und Transplantationschirurgie, Universitätsklinikum Magdeburg, Magdeburg, Deutschland
- 9 Klinik für Plastische Chirurgie und Handchirurgie, Kantonsspital St. Gallen, Sankt Gallen, Schweiz
- 10 Klinik für Plastische Chirurgie und Handchirurgie, Kantonsspital Aarau, Aarau, Schweiz
- 11 Plastische und Handchirurgische Klinik, Universitätsklinikum Erlangen, Erlangen, Deutschland

### Schlüsselwörter

Perineale Rekonstruktion, Lebensqualität, Perforator Lappenplastik, Muskulokutane Lappenplastik

### Keywords

perineal reconstruction, patient-reported outcome measures, perforator flap, quality of life, musculocutaneous flap

eingereicht 01.04.2024

akzeptiert 26.06.2024

### Bibliografie

Handchir Mikrochir Plast Chir 2024; 56: 269–278

DOI 10.1055/a-2358-1479

ISSN 0722-1819

© 2024. Thieme. All rights reserved.

Georg Thieme Verlag KG, Rüdigerstraße 14, 70469 Stuttgart, Germany

### Korrespondenzadresse

Prof. Dr. Dr. Elisabeth Artemis Kappos

Plastische, Rekonstruktive, Ästhetische und Handchirurgie  
Universitätsspital Basel

Basel

Schweiz

elisabeth.kappos@usb.ch

‡ Geteilte Erstautorschaft

## ZUSAMMENFASSUNG

Die chirurgisch-onkologische Therapie von Malignomen im Becken- und Perinealbereich geht mit einer hohen Komplikationsrate und Morbidität für Patientinnen und Patienten einher. Moderne multimodale Therapiekonzepte, wie etwa beim Anal- oder Rektumkarzinom mit neoadjuvanter Radio-Chemotherapie, erhöhen die Langzeit-Überlebensrate und senken das lokale Rezidivrisiko. Gleichzeitig geht die zunehmende chirurgische Radikalität und die höhere onkologische Sicherheit bei weiten Resektionsgrenzen zwangsläufig mit größeren und durch die Bestrahlung komplexeren Gewebedefekten am Beckenboden, perineal und sakral einher. Die plastisch-chirurgische Rekonstruktion von komplexen Defekten im Becken-Perinealbereich nach onkologischer Resektion bleibt daher nach wie vor herausfordernd. Das rekonstruktive Rüstzeug und somit die Behandlung solcher Defekte ist breit und reicht von lokalen und regionalen Lappenplastiken, über muskelbasierte bis hin zu mikrovaskulären und perforatorbasierten Verfahren. Während die Verwendung von Lappenplastiken mit einer mittlerweile in der Literatur gut dokumentierten, signifikanten Reduktion der postoperativen Komplikationen im Vergleich zum primären Verschluss einhergeht, fehlt es weiterhin an belastbaren Daten, welche die postoperativen Ergebnisse verschiedener rekonstruktiver Ansätze direkt miteinander vergleichen. Zudem zeigt die aktuellen Datenlage, dass die Erfassung der Lebensqualität dieser Patienten nur selten standardisiert erfolgt. Im Konsensus-Workshop der 44. Jahrestagung der Deutschsprachigen Arbeitsgemeinschaft für Mikrochirurgie zum Thema «Rekonstruktion onkologischer-Defekte im Becken-Perinealbereich» wurde die aktuelle Literatur diskutiert und Empfehlungen zur Rekonstruktion komplexer Defekte in diesem Bereich erarbeitet. Das Ziel dieses Workshops bestand darin, Wissenslücken zu identifizieren und soweit möglich einen Expertenkonsens zu etablieren, um die Qualität in der Rekonstruktion auf diesem anspruchsvollen Gebiet zu gewährleisten und kontinuierlich zu verbessern. Zudem wurde der Stellenwert vom «patient-reported outcome measure» in der Beckenrekonstruktion hervorgehoben und der Wille für dessen flächendeckenden Ein-

satz in einer patienten-zentrierten Gesundheitsversorgung festgehalten.

## ABSTRACT

The surgical-oncological treatment of pelvic and perineal malignancies is associated with a high complication rate and morbidity for patients. Modern multimodal treatment modalities, such as neoadjuvant radio-chemotherapy for anal or rectal cancer, increase the long-term survival rate while reducing the risk of local recurrence. Simultaneously, the increasing surgical radicality and higher oncological safety with wide resection margins is inevitably associated with larger and, due to radiation, more complex tissue defects in the perineal and sacral parts of the pelvic floor. Therefore, the plastic-surgical reconstruction of complex pelvic-perineal defects following oncological resection remains challenging. The reconstructive armamentarium, and thus the treatment of such defects, is broad and ranges from local, regional and muscle-based flaps to microvascular and perforator-based procedures. While the use of flaps is associated with a significant, well-documented reduction in postoperative complications compared to primary closure, there is still a lack of reliable data directly comparing the postoperative results of different reconstructive approaches. Additionally, the current data shows that the quality of life of these patients is rarely recorded in a standardised manner. In a consensus workshop at the 44<sup>th</sup> annual meeting of the German-speaking Association for Microsurgery on the topic of „Reconstruction of oncological defects in the pelvic-perineal area“, the current literature was discussed and recommendations for the reconstruction of complex defects in this area were developed. The aim of this workshop was to identify knowledge gaps and establish an expert consensus to ensure and continuously improve the quality of reconstruction in this challenging area. In addition, the importance of the „patient-reported outcome measures“ in pelvic reconstruction was highlighted, and the commitment to its widespread use in the era of value-based healthcare was affirmed.

## ABKÜRZUNGEN

|             |  |
|-------------|--|
| <b>APE</b>  | Abdominoperineal Extirpation               |
| <b>DIAP</b> | Deep inferior epigastric artery perforator |
| <b>PAP</b>  | Profunda artery perforator                 |
| <b>IPAP</b> | Internal pudendal artery perforator        |
| <b>SGAP</b> | Superior gluteal artery perforator         |
| <b>IGAP</b> | Inferior gluteal artery perforator         |
| <b>PROM</b> | Patient-reported outcome measure           |
| <b>ICG</b>  | Indocyanine green                          |
| <b>TMG</b>  | Transverse myocutaneous gracilis           |
| <b>TUG</b>  | Transverse upper gracilis                  |
| <b>VRAM</b> | Vertical rectus abdominis myocutaneous     |

## Einleitung

Kolorektale und gynäkologische Karzinome sind mit einer Inzidenz von 35,7 und 67 pro 100 000 Personen für den grössten Anteil der Krebserkrankungen in der Beckenregion verantwortlich [1, 2]. Ein multidisziplinäres und multimodales Behandlungskonzept gilt heute als entscheidend [3], wobei die chirurgische Therapie – mit dem Ziel der R0-Resektion und wenn möglich direkten Rekonstruktion – weiterhin eine zentrale Rolle im Behandlungsplan einnimmt [4]. Sowohl in der chirurgischen Therapie der kolorektalen als auch der gynäkologischen Malignomen haben minimal-invasive Verfahren an Popularität gewonnen und gehen teilweise mit ähnlichen Erfolgsraten einher wie die herkömmlichen, offenen Verfahren [5, 6]. Lokal-fortschrittene Krebserkrankungen im Beckenbereich benötigen jedoch nach wie vor eine radikale Resektion zur lokalen Tumorkon-

trolle, die mit einer hohen Morbidität und Mortalität verbunden ist [7–9]. Der einfache Nahtverschluss von perinealen Wunden nach abdominoperinealer Exstirpation (APE) oder Exenteration des Beckens bei vorbestrahlten Patienten ist meistens von Wunddehiszenzen, -infektionen und häufig von chronischen Fisteln und Höhlenbildungen gefolgt, die nur schwer zu behandeln sind [10]. Um die Morbidität solcher Defekte zu reduzieren, wurden verschiedene rekonstruktive Verfahren bereits in der Literatur beschrieben. Die am häufigsten verwendeten Techniken zur Rekonstruktion dieser Defekte umfassen regionale myokutane, fasziokutane und Perforatorlappen [11]. Falls lokale oder regional gestielte Lappenplastiken, insbesondere bei sekundären Rekonstruktionen, nicht möglich sind, sollte eine freie mikrovaskuläre Lappenplastik in Betracht gezogen werden (► **Abb. 1**). Der Vorteil dieser Methode besteht darin, dass Gewebe aus nicht bestrahlten Bereichen in den Defekt eingebracht werden kann. Da Letzteres jedoch auch bei mehreren der regionalen Verfahren möglich ist, war der Konsensus, gemäss der rekonstruktiven Leiter vorzugehen.

Ziel jeder Rekonstruktion ist es, gesundes, gut vaskularisiertes Gewebe in den Defekt einzubringen, das Totraumvolumen damit zu füllen und den Weichteilmantel spannungsfrei zu verschließen, um den Patienten eine möglichst gute Lebensqualität zu ermöglichen [12–15].

Obwohl gerade Letzteres ein erklärtes Ziel der Behandlungsteams an zertifizierten Zentren ist, wird die Lebensqualität der Patientinnen und Patienten nach rekonstruktiven Eingriffen im Becken-Perinealbereich bisher häufig gar nicht oder zumeist nicht

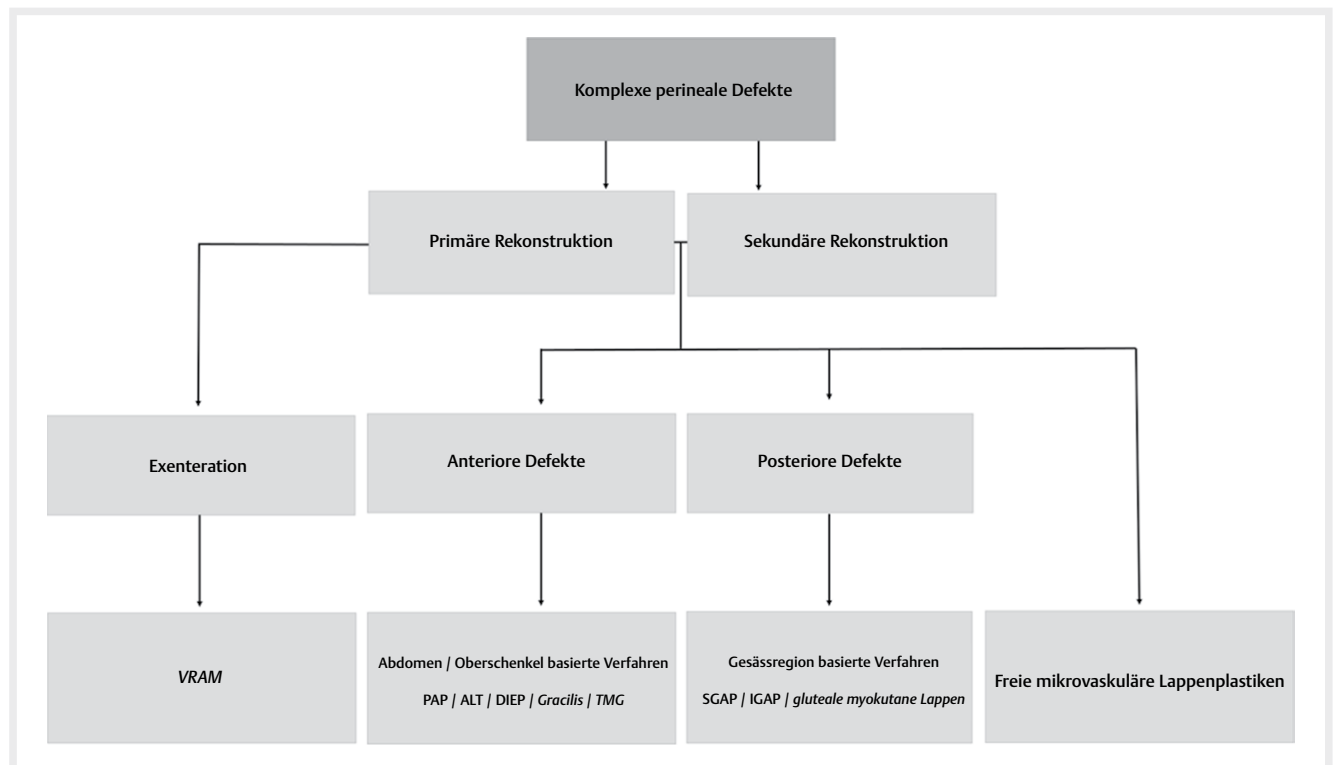
in standardisierter Form erfasst [11]. Dies verhindert einerseits eine systematische Qualitätskontrolle, aber auch die wissenschaftliche Analyse verschiedener Verfahren mit dem Ziel der Verhinderung von Komplikationen und Verbesserung der Behandlungsqualität.

Gerade die systematische Erfassung der Patientenperspektive ist jedoch ein wesentlicher Bestandteil einer qualitativ hochwertigen und patientenorientierten Versorgung [16]. Viele Gesundheitssysteme sind jedoch aufgrund von finanziellen Schwierigkeiten, mangelnder Digitalisierung und logistischen Problemen (noch) nicht in der Lage, eine standardisierte Erhebung von «patient-reported outcome measure» (PROM) durchzuführen [17].

Im Rahmen dieser Konsensarbeit wird die aktuelle Datenlage diskutiert und basierend auf Expertenmeinungen das rekonstruktive Vorgehen mittels regionalen, gestielten Lappenplastiken bei onkologischen Defekten im Becken-Perinealbereich sowie der Stellenwert der Erfassung der Lebensqualität in diesem Zusammenhang beschrieben.

## Methodik

Anlässlich eines Konsensusworkshops während der 44. Jahrestagung der Deutschsprachigen Arbeitsgemeinschaft für Mikrochirurgie (DAM) im November 2023 in Bern, Schweiz haben Expertinnen und Experten der Fachrichtung Viszeralchirurgie sowie Plastische und Rekonstruktive Chirurgie das im Folgenden dargestellte Positionspapier zur Rekonstruktion von onkologischen Defekten mittels regionalen, gestielten Lappenplastiken im Becken-Perinealbereich erar-



► **Abb. 1** Algorithmus zur chirurgischen Rekonstruktion komplexer perinealer Defekte / PAP Profunda artery perforator flap; ALT Anterolateral thigh flap; DIEP Deep inferior epigastric artery perforator flap; SGAP Superior gluteal artery perforator flap; IGAP Inferior gluteal artery perforator flap; VRAM Vertical rectus abdominis myocutaneous flap; TMG transverse myocutaneous gracilis flap; Kursiv Nicht-Perforatorlappen basierte rekonstruktive Methoden

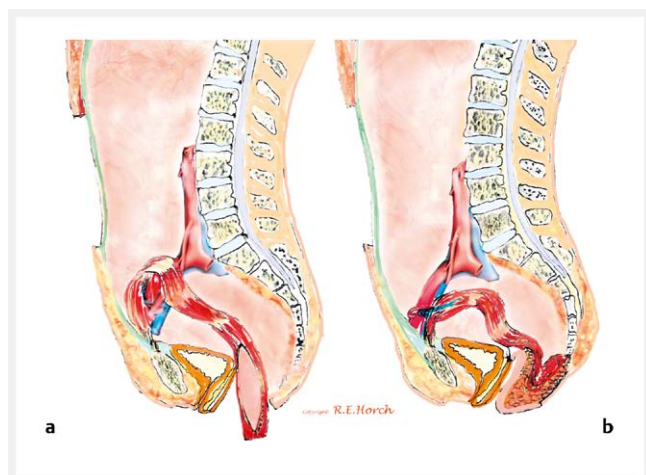
beitet. Im Workshop «Rekonstruktion onkologischer-Defekte im Becken-Perinealbereich» wurden primär in vier Übersichtsreferaten die verschiedenen rekonstruktiven Möglichkeiten zur Beckenrekonstruktion vorgestellt und die aktuelle Evidenz aufgezeigt. Die Moderatoren führten die Teilnehmenden anschliessend durch folgende Themenblöcke: Rekonstruktion nach Exenteration – 1 -, Defektrekonstruktion nach minimal-invasiver Tumorresektion – 2 -, primäre versus sekundäre Rekonstruktion und der Zeitpunkt der Radiotherapie – 3 -, Defektlokalisierung und Wahl der Lappenplastik – 4 -, Durchblutungssicherheit von Muskel- und Perforatorlappen – 5 -, Sensibilisierung von Lappenplastiken – 6 – und «patient-reported outcome measures» in der Beckenrekonstruktion – 7 -.

Die Expertenmeinung zu den verschiedenen Themenblöcken wurden per Handzeichen erfasst und nach Diskussion anschliessend eine Empfehlung festgehalten, wenn sie von der Mehrheit der Teilnehmenden unterstützt wurde.

## Rekonstruktive Methoden nach Exenteration

Die Beckenexenteration mit dem Ziel einer R0-Resektion des Tumors geht mit einer hohen Komplikationsrate, grossem Totraumvolumen und Morbidität für die Patienten einher [18].

Das gegenwärtig am häufigsten verwendete rekonstruktive Verfahren nach einer Beckenexenteration, stellt die gestielte VRAM Lappenplastik dar (► **Abb. 2**) [11]. Wichtige Vorteile der VRAM Lappenplastik sind die grosse Masse zur Füllung des Totraumvolumens, die sichere Durchblutung, sowie die grosse Hautinsel über dem darunterliegenden Muskel zum Verschluss des Hautmantels [19, 20]. Dies erlaubt auch eine Sofortrekonstruktion der Vagina (► **Abb. 3**) [21, 22]. Ein möglicher Nachteil dieses rekonstruktiven Verfahrens ist eine Schwächung der Bauchwand und die daraus resultierende Herniationsrate, welche in der Literatur mit einer Häufigkeit zwischen 3 % – 16,6 % angegeben wird [23–26]. Untersuchungen an einem grossen Patientenkollektiv nach transpelvinen VRAM-Rekonstruktionen zeigten bei 192 Patienten, dass die Gefahr einer Bauchwandhernie durch den Einsatz eines semisynthetischen Netzes zur



► **Abb. 2** Schematische Darstellung der transpelvinen VRAM-Rekonstruktion / **a** Schematische Darstellung des pelvinen Verlaufs der VRAM Lappenplastik mit Hautinsel; **b** Resultat der Rekonstruktion: Wiederherstellung der Stabilität im kleinen Becken durch die muskulären Anteile der transpelvinen VRAM Lappenplastik mit Verschluss des perinealen Defekts durch die Hautinsel.

Verstärkung signifikant gesenkt werden kann [27]. Als alternative Verfahren haben sich faszio- oder myokutane Lappenplastiken wie zum Beispiel der Gracilis oder ALT-Lappen +/- M. vastus lateralis etabliert [11].

## Konsensus Rekonstruktive Methoden nach Exenteration

Das oberste Ziel in der Rekonstruktion nach Beckenexenteration besteht in der Trennung des abdominalen Raums und des kleinen Beckens, der Füllung des Totraums mit vitalem Gewebe sowie der Wiederherstellung der Stabilität des Beckenbodens. Der VRAM-Lappen wurde dabei als das geeignete Verfahren bei Patienten mit zylindrischer Exstirpation und nach Vorbestrahlung unter den Experten befunden, obwohl eine eindeutige Evidenz mangels ausreichender prospektiver Studien in der Literatur fehlt. Zahlreiche Publikationen konnten aber eindeutig den positiven Effekt dieses Verfahrens, besonders im einzeitigen Ansatz belegen [24, 28, 29].

## Defektrekonstruktion nach minimal invasiver Tumorresektion

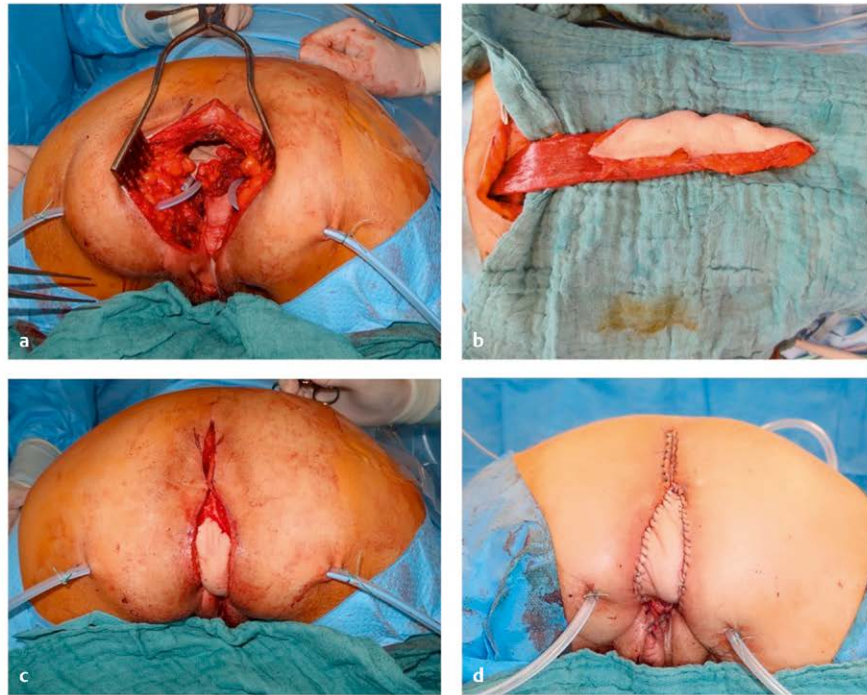
Die minimal-invasive Chirurgie in der Behandlung von kolorektalen Karzinomen hat sich weltweit durchgesetzt. Zahlreiche prospektive und randomisierte Studien haben gezeigt, dass laparoskopische Verfahren mit einer vergleichbaren Prognose wie die offene Operationsmethode einhergehen, bei gleichzeitig geringerer Komplikationsrate [30–34]. Im Rahmen der Deeskalation der viszeralchirurgischen Invasivität wird dabei auf eine mediane Laparotomie verzichtet und dadurch die Morbidität an der Bauchwand reduziert. Wenn im Rahmen der onkochirurgischen Resektion auf eine Laparotomie verzichtet wird, kann die Lappenhebung des VRAM-Lappens zwar eine zusätzliche Hebermorbidität implizieren [35], was sich durch eine ebenfalls angepasste minimal-invasive Lappenhebung jedoch weiter reduzieren lässt [36].

## Konsensus Defektrekonstruktion nach minimalinvasiver Tumorresektion

Erfolgt die Tumorresektion von Seiten der Viszeralchirurgie mit einem minimal-invasiven Verfahren, ist die Indikation für einen VRAM-Lappen kritisch zu stellen, wenngleich kein Ausschlusskriterium. Zur Schonung der Bauchwand kann dann auf einen VRAM verzichtet werden. Alternativ kann stattdessen auf eine andere gestielte Lappenplastik zurückgegriffen werden. Die Experten erachten die gestielte ALT-, PAP-, und DIEP-Lappenplastik für besonders geeignet zur Rekonstruktion von anterioren Beckendefekten, der gestielte TMG- oder TUG-Lappen eher zur Deckung perinealer Defekte.

## Primäre versus sekundäre Rekonstruktion und der Zeitpunkt der Radiotherapie

Die primäre, einzeitige Rekonstruktion von komplexen Defekten in der Beckenregion zeigt im Vergleich zur zweizeitigen Rekonstruktion eine Vielzahl an Vorteilen. Einerseits ist ein einzeitiges Vorgehen für den Patienten oft vorteilhaft, da auf einen Folgeeingriff verzichtet werden kann [37]. Andererseits konnte gezeigt werden, dass das zweizeitige Verfahren mit einem grösseren Risiko für Komplikationen, sowohl an der Spender- als auch der Empfängerseite, vergesellschaftet ist [37, 38].



► **Abb. 3** Rekonstruktion der Vaginahinterwand und des Perineums mit einer transpelvinen VRAM-Lappenplastik / **a** Intraoperatives Ausmass der Resektion; **b** Desepithelialisierte VRAM-Lappenplastik zur Deckung des Os sacrum nach Resektion des Os coccygeum; **c** Platzierung der transpelvinen VRAM-Lappenplastik; **d** Postoperatives Ergebnis nach Einnahm der Lappenplastik

Die Radiotherapie ist ein integraler Bestandteil in der Behandlung von zahlreichen Krebserkrankungen im Becken-Perinealbereich [39]. Entzündliche Prozesse, chronische Fibrosierung, vaskuläre Thrombosen und Atrophie der Haut und des subkutanen Gewebes sind Nebeneffekte dieser Behandlung [40, 41]. Aufgrund dieser unerwünschten Nebeneffekte besteht eine begrenzte Evidenz bezüglich der Bestrahlung und des optimalen Zeitpunkts des rekonstruktiven Eingriffs, da diese sowohl vor als auch nach der Rekonstruktion einen Einfluss auf die Wundheilung und das Überleben der Lappenplastik haben. Die neuesten Erkenntnisse in der Brustrekonstruktion deuten auf einen Paradigmenwechsel hin. Es wird nicht mehr zwangsläufig davon ausgegangen, dass eine sofortige, autologe Rekonstruktion vor einer geplanten Strahlentherapie mit einem Anstieg der Komorbiditäten einhergeht [42].

### Konsensus primäre versus sekundäre Rekonstruktion und der Zeitpunkt der Radiotherapie

Die Experten sprechen sich, wann immer möglich klar für eine primäre Rekonstruktion aus, sofern dies aus onkologischer Sicht sinnvoll ist. Zusätzlich wurde festgehalten, dass eine sekundäre Rekonstruktion – wenn immer möglich – innerhalb der ersten zwei Monate nach Tumorresektion und vor einer geplanten Radiotherapie erfolgen sollte. Grund dafür sind die besseren Wundverhältnisse aufgrund weniger fortgeschrittener Adhäsionen, welche durch eine grössere Latenz zur Tumorentfernung und Bestrahlung verstärkt werden.

### Defektlokalisierung und Wahl der Lappenplastik

Die anatomische Beziehung zwischen dem Defekt und den verschiedenen regional gestielten rekonstruktiven Optionen sowie die Deckung des durch die Resektion entstandenen Totraumvolumens sind für die Rekonstruktion im Becken-Perinealbereich von entscheidender Bedeutung. Unter den gängigsten Verfahren zur Deckung solcher Defekte sind der VRAM, die Gracilis-Lappenplastik und Lappen aus der gluteal Region mit muskulären Anteilen des M. gluteus maximus zu nennen [11]. Eine gemeinsame Herausforderung bei diesen Methoden ist die Morbidität an der Lappenentnahmestelle, da der muskuläre Anteil ein Hauptbestandteil der Lappenplastik ist und dadurch eine Funktionseinschränkungen der Spenderseite entstehen kann [27]. Um dies zu vermeiden, haben Perforatorlappenplastiken in den letzten Jahrzehnten an Popularität gewonnen [43, 44]. Durch ihre anatomische Nähe sind der gestielte ALT, DIEP und PAP besonders für die Rekonstruktion von anterioren Defekten beziehungsweise im Bereich des Genitals, Leiste, unteren Abdomens und des Perineums geeignet [45–50]. Die Verfahren SGAP und IGAP führen hingegen zu guten Resultaten eher bei posterioren Defekten im perinealen/perianalen/sakralen Bereich [51]. Obwohl für die meisten Defekte eine suffiziente Deckung mittels regional gestielten (Perforator oder Nicht-Perforator) Lappenplastiken möglich ist, bleiben freie mikrochirurgische Rekonstruktionen mit ähnlichen Entnahmestellen eine gute Option [52]. So stellt zum Beispiel die freie ALT Lappenplastik auch eine valable Option bei der intrapelvinen Rekonstruktion dar [53].



## Konsensus Defektlokalisierung und Wahl der Lappenplastik

Werden die Defekte im Beckenbereich in anteriore und posteriore Defekte unterteilt, so lässt sich aufgrund der anatomischen Nähe zwischen der Lappenplastik und dem jeweiligen Defekt eine Unterteilung in geeignete und weniger geeignete Verfahren vornehmen (► **Abb. 1**). Die Experten des Workshops befanden den PAP, ALT und DIEP als besonders geeignete Verfahren in der Rekonstruktion von anterioren Defekten (► **Abb. 4**). Lappenplastiken mit Ursprung auf der hinteren Seite des Beckens, wie der SGAP und IGAP werden hingegen als besonders geeignete Verfahren angesehen, um posteriore Defekte im perianalen Bereich und des Os sacrum zu rekonstruieren. Myokutane Lappenplastiken haben dennoch ihren Stellenwert in der Versorgung solcher Defekte. Zu beachten gilt dabei jedoch die im Vergleich zur Perforatorlappenplastik höhere Entnahmemorbidität. Bei bereits eingetretenen Lymphödemen nach Lymphknotenentfernungen sollte keine Lappenentnahme von der unteren Extremität erfolgen, da eine weitere Verschlechterung nicht riskiert werden sollte. Einstimmig von den Experten befunden wurde ausserdem die Tatsache, dass sowohl die Lappenplastik als auch deren Gefässversorgung ausserhalb der Bestrahlungszone liegen sollten. Dies kann situativ die Indikation zu einer freien mikrochirurgischen Rekonstruktion bedeuten, falls regional kein solches Gewebe vorhanden ist.

## Durchblutungssicherheit zwischen Muskel- und Perforatorlappen

Die vaskuläre Anatomie und die Prinzipien der Durchblutung von Muskel- und Perforatorlappen wurden in zahlreichen Studien untersucht und klassifiziert [54, 55]. Sowohl Muskel- als auch Perforatorlappenplastiken sind gängige rekonstruktive Optionen für die Behandlung von Defekten im Beckenbereich. Durchblutungsstörungen treten durch die Maximierung der Lappengrösse gehäuft in Anteilen mit grösserer Distanz zum Gefässstil eines Lappens auf [56, 57] und können insbesondere bei tunnelierten Perforatorlappen mit langen skelettierten Gefässstilen durch Kompression der umliegenden Strukturen entstehen.

Die Indocyanine Grün (ICG) Fluoreszenz Bildgebung ist eine Methode der intraoperativen Darstellung der Lappenperfusion mit einer hohen Sensitivität (90,9%) und Spezifität (98,6%) in der Vorhersage für das Überleben des transferierten Lappens [58].

## Konsensus Durchblutungssicherheit zwischen Muskel- und Perforatorlappen

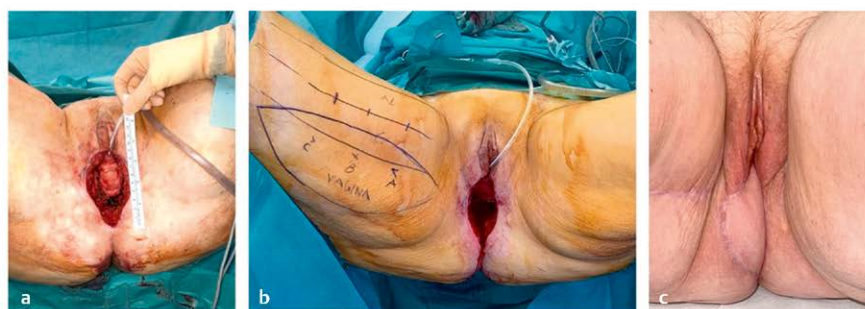
Es besteht Einigkeit unter den ExpertInnen, dass sowohl Muskel- als auch Perforatorlappenplastiken eine sichere Durchblutung aufweisen. Es wurde jedoch festgehalten, dass die Perforatorlappenplastiken mit einem grösseren Risiko für Gefässstillkompressionen einhergehen, dies insbesondere, wenn das Transplantat durch Tunnelierung in den Defekt eingebracht wird. Wird intraoperativ festgestellt, dass ein erhöhtes Risiko für eine Gefässstillkompression besteht, soll entsprechend auf eine Tunnelierung verzichtet werden. Um die Perfusion der Lappen, speziell die Anteile mit der grössten Distanz zum Gefässstil, intraoperativ sicherzustellen, kann die ICG-Untersuchung sehr wertvoll sein.

## Sensibilisierung von Lappenplastiken

Im Rahmen der onkochirurgischen Überlegungen hat der Erhalt der Sensibilität bisher oft einen eher untergeordneten Stellenwert. Für die Patienten kann dies jedoch von grosser Wichtigkeit für die Lebensqualität nach der Behandlung sein [59]. In der Literatur wurden bereits verschiedene Optionen für die sensible Rekonstruktion von Defekt im Beckenbereich beschrieben, darunter lokale oder gestielte Lappen wie der durch den N. ilioinguinalis, N. obturatorius und N. femoralis cutaneus anterior septo-fazio-kutane Inselappen des medialen Oberschenkels [60], der durch die N. clunium superiores innervierte SGAP für sakrale Defekte [61], der sensibilisierte, gestielte ALT für komplexe perineale Defekte [62] oder der sensibilisierte IPAP-Lappen für perineale Defekte [63]. Für freie Lappen und deren Nervenkoaptation zur sensiblen Rekonstruktion von post-onkologischen Defekten im Becken-Perinealbereich gibt es in der aktuellen Literatur keine Berichte. Betrachtet man hingegen die Transgender-Chirurgie und dabei speziell die Rekonstruktion des Penoids, so lassen sich mögliche Empfänger-Nerven wie der N. dorsalis clitoridis des N. pudendus und der N. Ilioinguinalis für die Nervenkoaptation identifizieren [64]. Durch diese ist es möglich einen sensiblen Neophallus aus freien Lappen zu rekonstruieren und den Patienten somit eine Gefühlsempfindung zu ermöglichen.

## Konsensus Sensibilisierung von Lappenplastiken

Die aktuelle Datenlage zur Sensibilisierung von Lappenplastiken in der Rekonstruktion von komplexen Defekten im Becken-Perinealbereich ist bis dato dünn, was einen tragfähigen Konsensus nicht



► **Abb. 4** Vulvoperineale Rekonstruktion mit einem gestielten PAP-Lappen / **a** Ausmass der Resektion; **b** Planung der PAP Lappenplastik und Markierung der Perforatorgefässe; **c** Ergebnis drei Monate postoperativ

möglich macht. In Anbetracht der Möglichkeit der Rekonstruktion eines sensiblen Neophallus aus freien Lappen sind die ExpertInnen der Meinung, dass es zwingend weitere Forschung im Gebiet der Sensibilisierung von Lappenplastiken zur Deckung von postonkologischen Defekten benötigt, nicht zuletzt, um den betroffenen Patienten die bestmögliche Lebensqualität zu ermöglichen.

## Patient-reported outcome measure (PROM) in der Beckenrekonstruktion

PROMs bieten eine Möglichkeit, den Erfolg verschiedener chirurgischer Techniken sowie deren Ergebnisse aus der Patientenperspektive standardisiert beurteilen zu können. Der Einsatz von PROMs zur Erfassung der Lebensqualität und Zufriedenheit der Patienten erfolgt im Bereich der Beckenrekonstruktion bisher nur punktuell, wie die systematische Übersichtsarbeit von Witte et al. zeigt. Von 58 eingeschlossenen Studien, die unterschiedliche Methoden zur Rekonstruktion pelviner Defekte analysierten, haben lediglich fünf Studien die Erfassung der Lebensqualität rapportiert [11].

Durch die Fortschritte der personalisierten Medizin in der onkologischen Behandlung von Krebserkrankungen der Beckenregion konnte die Lebenserwartung gesteigert werden [65]. So rückt heutzutage insbesondere die Lebensqualität nach erfolgter Therapie immer stärker in den Fokus des Interesses. PROMs dienen als Werkzeug, um die Lebensqualität dieser Patienten sinnvoll zu erfassen und unser rekonstruktives Rüstzeug an ihre Bedürfnisse anzupassen. Mit Hilfe solcher Messinstrumente lassen sich Zufriedenheit, Behandlungserfolg sowie physische und psychische Probleme aus subjektiver Sicht der Patienten nachvollziehen und objektivieren [66]. Bereits zur Verfügung stehende Instrumente zur Erfassung der Lebensqualität dieses Patientenkollektivs sind der EORTC QLQ-C30 [67], der Female Sexual Function Index (FSFI) [68] und der EQ-5D-5L [69]. Diesen Instrumenten ist gemeinsam, dass sie nicht speziell für Patienten mit einer bestimmten Krankheitsentität entwickelt wurden. Zurzeit gibt es keine standardisierten, einheitlich verwendeten PROM, welche die individuellen Bedürfnisse dieses Kollektivs erfasst. Die Verwendung generischer Tools führt dazu, dass krankheits- oder behandlungsspezifische Ursachen mit Einfluss auf die Lebensqualität nur begrenzt erfasst werden [70, 71]. Zusätzlich hindert die inkonsistente Nutzung von PROMs die Möglichkeit, Ergebnisse aus unterschiedlichen Studien über einen längeren Zeitraum hinweg vergleichen zu können. Dies stellt eine Herausforderung für die Realisierung einer langfristig patientenzentrierten und wertorientierten Gesundheitsversorgung dar. Deshalb sollte die Entwicklung eines speziell für diese Population zugeschnittenen Instruments mit standardisierter Implementierung in Forschung und Klinik angestrebt werden.

## Konsensus patient-reported outcome measure (PROM) in der Beckenrekonstruktion

Die Erfassung der Symptome und Bedürfnisse der Patienten sollte standardmässig mittels PROMs erhoben werden. Zudem wäre ein validierter, spezifischer Fragebogen zur Erfassung der Lebensqualität von Patientinnen und Patienten mit onkologischen Erkrankungen im Beckenbereich sinnvoll. In einer Zeit der zunehmenden Digitalisierung sollte eine elektronische Erhebung dieser Daten angestrebt werden. Dies zum einen, da PROMs neben Forschungszwecken zukünftig auch der Qualitätssicherung dienen sollen. Zum anderen

wird durch die elektronische Datenerhebung die Hemmschwelle zur Partizipation für Patienten und Ärzte reduziert. Es wurde jedoch auch festgehalten, dass die Umsetzung einige Hürden wie Personalaufwand, respektive Kosten mit sich bringt. Der Konsensus war deshalb, dass eine internationale Kollaboration zur Erstellung und Validierung eines solchen Fragebogens essentiell wäre.

## Zusammenfassung und Schlussfolgerung

Die vorliegende Konsensus-Empfehlung (► **Tab. 1**) basiert auf dem Konsensus-Workshop anlässlich der 44. Jahrestagung der DAM in Bern 2023 zum Thema «Rekonstruktion onkologischer Defekte im Becken-Perinealbereich». Im Fokus standen regional gestielte muskel- und perforatorbasierte Verfahren zur Rekonstruktion von Defekten im Becken-Perinealbereich. Beide Verfahren weisen bei Einhaltung der lappen-spezifischen Anatomie eine sichere Durchblutung auf, zeigen gute Ergebnisse und reduzieren die Morbidität der Patienten nach ausgedehnten onkochirurgischen Resektionen. Wäh-

► **Tab. 1** Zusammenfassung der Konsensus-Empfehlungen.

| Fragestellung   | Statement  |
|---|--|
| Rekonstruktion nach pelviner Exenteration                               | Die Methode der Wahl zur einzeitigen Rekonstruktion nach Beckenexenteration ist die gestielte transpelvine VRAM-Lappenplastik  |
| Rekonstruktion nach minimal-invasiver Tumorresektion                    | Nach minimal-invasiver Tumorresektion soll die Bauchwand geschont, auf eine VRAM-Lappenplastik verzichtet und auf eine rekonstruktive Alternative zurückgegriffen werden                                       |
| Primärer versus sekundärer Rekonstruktion und Zeitpunkt der Bestrahlung | Wenn immer möglich und aus onkologischer Sicht machbar sollte eine primäre Rekonstruktion angestrebt werden. Eine Rekonstruktion soll, wenn onkologisch machbar, vor der Radiotherapie stattfinden             |
| Defektlokalisierung und Wahl der Lappenplastik                          | Anteriore Defekte: Perforatorlappen: ALT, PAP, DIEP und Nicht-Perforatorlappen: Gracilis Lappen, TMG<br>Posteriore Defekte: Perforatorlappen: SGAP, IGAP und Nicht-Perforatorlappen: Gluteale myokutane Lappen |
| Durchblutungssicherheit   | ICG sollte benutzt werden, um die Lappenperfusion zu überprüfen und ggf. minderperfundierte Areale zu reseziieren  |
| Sensibilisierung der Lappenplastiken                                    | Kein tragfähiger Konsensus gefunden  |
| Patient-reported outcome measures in der Beckenrekonstruktion           | Standardmässige Erfassung von PROMs sollte angestrebt werden. Es braucht einen validierten Fragebogen für die Erfassung der Lebensqualität nach Rekonstruktion von onkologischen Defekten in der Beckenregion  |

ALT anterolateral thigh flap; PAP profunda artery perforator flap; DIEP deep inferior epigastric perforator flap; SGAP superior gluteal artery perforator flap; IGAP inferior gluteal artery perforator flap; ICG indocyanine green; VRAM vertical rectus abdominis myocutaneous flap; PROM patient-reported outcome measure; TMG transverse myocutaneous gracilis flap

rend für die transpeltine VRAM-Lappenplastik bereits eine breite Evidenz in der Rekonstruktion von Defekten nach Beckenexenteration besteht, ist die Evidenz für alternative Perforatorlappenplastiken eher gering, zumal diese erst in den vergangenen Jahrzehnten an Popularität gewonnen haben. Ihre Vorteile und die potentielle Überlegenheit in Bezug auf die postoperativen Komplikationen müssen zuerst in gross angelegten klinischen Studien untersucht werden. Alternative gestielte Verfahren wie der ALT, PAP, DIEP oder Lappen aus der glutealen Region haben jedoch durchaus ihre Berechtigung in Situationen, bei denen von einem VRAM abgesehen werden soll, namentlich nach lokalbegrenzter oder minimal-invasiver Tumorsektion, bei der die Bauchwand unberührt bleibt oder wenn vorausgegangene abdominelle Voroperationen den VRAM unmöglich machen. Selbstverständlich stellen freie mikrovaskuläre Techniken wertvolle Optionen dar, wenn lokoregionale Methoden den Defekt nicht sinnvoll erreichen können, oder patientenspezifische Eigenschaften dies nicht zulassen.

Es gilt im Sinne der Patienten die primäre, Sofortrekonstruktion anzustreben, da ein zweizeitiger Eingriff mit einem grösseren Komplikationsrisiko einhergeht. Die Datenlage zur Sensibilisierung von Lappenplastiken ist bis dato dünn, was weitere Forschung in diesem Bereich erfordert, um die Lebensqualität der Patienten postoperativ zu steigern. Es ist wichtig, sowohl die physische als auch die psychische Belastung der Patientinnen und Patienten vor, während und nach der Behandlung zu erfassen und in der Entscheidungsfindung zu berücksichtigen. Die standardisierte Erhebung von PROMs zur Erfassung der Lebensqualität der Patienten nach rekonstruktiven Eingriffen im Beckenbereich ist bisher nur ungenügend etabliert. Es ist das erklärte Ziel der Konsensusgemeinschaft, eine solche Erfassung systematisch zu implementieren und die routinemässige Erhebung von PROMs flächendeckend einzuführen.

## Autorinnen/Autoren



### Elisabeth A Kappos

Prof. Dr. Dr. med. FMH (Plast), Fellow of EBOPRAS. Prof. Dr. Dr. Elisabeth A. Kappos ist Titularprofessorin und Kaderärztin an der Klinik für Plastische, Rekonstruktive, Ästhetische und Handchirurgie am Universitätsspital Basel mit klinischem Schwerpunkt in mikrochirurgischer Rekonstruktion, sowie Brust und Lymphchirurgie. Sie ist

Forschungsgruppenleiterin am Departement Klinische Forschung und Co-Leiterin des fakultären Mentoringprogramms. Ihre Ausbildung absolvierte sie an den Universitäten Zürich, Duke University, Mount Sinai Medical School New York und den Universitäten Basel, Toronto, San Francisco, Edinburgh und Brüssel, wodurch sie ein weltweites Netzwerk aufgebaut hat, welches ihr ermöglicht, internationale Studien im Bereich der Brust- und Lymphchirurgie zu leiten. Ihre Forschung legt neben objektiven Vergleichspunkten großen Wert auf Patient Reported Outcomes. Prof. Kappos ist Mitglied zahlreicher nationaler und internationaler Gremien und engagiert sich stark in der Förderung des akademischen Nachwuchses.

## Interessenkonflikt

Die Autorinnen/Autoren geben an, dass kein Interessenkonflikt besteht.

## Literatur

- [1] Oymans EJ, de Kroon CD, Bart J et al. Incidence of gynaecological cancer during the COVID-19 pandemic: A population-based study in the Netherlands. *Cancer Epidemiol* 2023; 85: 102405. DOI: 10.1016/j.canep.2023.102405
- [2] Siegel RL, Wagle NS, Cercek A et al. Colorectal cancer statistics, 2023. *CA: A Cancer Journal for Clinicians* 2023; 73: 233–254. DOI: 10.3322/caac.21772
- [3] van de Velde CJH, Boelens PG, Borrás JM et al. EURECCA colorectal: Multidisciplinary management: European consensus conference colon & rectum. *European Journal of Cancer* 2014; 50 (1): e1–1 e34. DOI: 10.1016/j.ejca.2013.06.048
- [4] Pelvic Exenteration for Advanced Nonrectal Pelvic Malignancy. *Annals of Surgery* 2019; 270: 899. DOI: 10.1097/SLA.0000000000003533
- [5] Mattson JN, Bender DP. Minimally Invasive Robotic Surgery for Gynecologic Cancers: A Review. *Clinical Obstetrics and Gynecology* 2020; 63: 24. DOI: 10.1097/GRF.0000000000000492
- [6] Toritani K, Watanabe J, Nakagawa K et al. Randomized controlled trial to evaluate laparoscopic versus open surgery in transverse and descending colon cancer patients. *Int J Colorectal Dis* 2019; 34: 1211–1220. DOI: 10.1007/s00384-019-03305-2
- [7] Pellino G, Biondo S, Codina Cazador A et al. Pelvic exenterations for primary rectal cancer: Analysis from a 10-year national prospective database. *World J Gastroenterol* 2018; 24: 5144–5153. DOI: 10.3748/wjg.v24.i45.5144
- [8] Jäger L, Nilsson PJ, Rådestad AF. Pelvic Exenteration for Recurrent Gynecologic Malignancy: A Study of 28 Consecutive Patients at a Single Institution. *International Journal of Gynecologic Cancer* 2013; 23. DOI: 10.1097/IGC.0b013e318287a874
- [9] Law WL, Chu KW, Choi HK. Total pelvic exenteration for locally advanced rectal cancer. *J Am Coll Surg* 2000; 190: 78–83. DOI: 10.1016/s1072-7515(99)00229-x
- [10] Yang TX, Morris DL, Chua TC. Pelvic Exenteration for Rectal Cancer: A Systematic Review. *Diseases of the Colon & Rectum* 2013; 56: 519. DOI: 10.1097/DCR.0b013e31827a7868
- [11] Witte DYS, van Ramshorst GH, Lapid O et al. Flap Reconstruction of Perineal Defects after Pelvic Exenteration: A Systematic Description of Four Choices of Surgical Reconstruction Methods. *Plast Reconstr Surg* 2021; 147: 1420–1435. DOI: 10.1097/PRS.0000000000007976
- [12] Buchel EW, Finical S, Johnson C. Pelvic Reconstruction Using Vertical Rectus Abdominis Musculocutaneous Flaps. *Annals of Plastic Surgery* 2004; 52: 22. DOI: 10.1097/01.sap.0000099820.10065.2a
- [13] Butler CE, Rodriguez-Bigas MA. Pelvic Reconstruction After Abdominoperineal Resection: Is It Worthwhile. *Ann Surg Oncol* 2005; 12: 91–94. DOI: 10.1245/ASO.2005.11.923
- [14] Anthony JP, Mathes SJ. The recalcitrant perineal wound after rectal extirpation. Applications of muscle flap closure. *Arch Surg* 1990; 125: 1371–1376. discussion 1376–1377. DOI: 10.1001/archsurg.1990.01410220155022
- [15] Chessin DB, Hartley J, Cohen AM et al. Rectus Flap Reconstruction Decreases Perineal Wound Complications After Pelvic Chemoradiation and Surgery: A Cohort Study. *Ann Surg Oncol* 2005; 12: 104–110. DOI: 10.1245/ASO.2005.03.100
- [16] Fix GM, VanDeusen Lukas C, Bolton RE et al. Patient-centred care is a way of doing things: How healthcare employees conceptualize patient-centred care. *Health Expect* 2018; 21: 300–307. DOI: 10.1111/hex.12615
- [17] Squitieri L, Bozic KJ, Pusic AL. The Role of Patient-Reported Outcome Measures in Value-Based Payment Reform. *Value Health* 2017; 20: 834–836. DOI: 10.1016/j.jval.2017.02.003



- [18] Vigneswaran HT, Schwarzman LS, Madueke IC et al. Morbidity and Mortality of Total Pelvic Exenteration for Malignancy in the US. *Ann Surg Oncol* 2021; 28: 2790–2800. DOI: 10.1245/s10434-020-09247-2
- [19] Nelson RA, Butler CE. Surgical outcomes of VRAM versus thigh flaps for immediate reconstruction of pelvic and perineal cancer resection defects. *Plastic and Reconstructive Surgery* 2009; 123: 175–183. DOI: 10.1097/PRS.0b013e3181904df7
- [20] Nisar PJ, Scott HJ. Myocutaneous flap reconstruction of the pelvis after abdominoperineal excision. *Colorectal Disease* 2009; 11: 806–816. DOI: 10.1111/j.1463-1318.2008.01743.x
- [21] Horch RE, Ludolph I, Cai A et al. Interdisciplinary Surgical Approaches in Vaginal and Perineal Reconstruction of Advanced Rectal and Anal Female Cancer Patients. *Front Oncol* 2020; 10: 719. DOI: 10.3389/fonc.2020.00719
- [22] Horch RE, Gitsch G, Schultze-Seemann W. Bilateral pedicled myocutaneous vertical rectus abdominus muscle flaps to close vesicovaginal and pouch-vaginal fistulas with simultaneous vaginal and perineal reconstruction in irradiated pelvic wounds. *Urology* 2002; 60: 502–507. DOI: 10.1016/S0090-4295(02)01823-X
- [23] Radwan RW, Tang AM, Harries RL et al. Vertical rectus abdominis flap (VRAM) for perineal reconstruction following pelvic surgery: A systematic review. *J Plast Reconstr Aesthet Surg* 2021; 74: 523–529. DOI: 10.1016/j.bjps.2020.10.100
- [24] Horch RE, Hohenberger W, Eweida A et al. A hundred patients with vertical rectus abdominis myocutaneous (VRAM) flap for pelvic reconstruction after total pelvic exenteration. *Int J Colorectal Dis* 2014; 29: 813–823. DOI: 10.1007/s00384-014-1868-0
- [25] Kim E, Fernando C, McCombie A et al. Abdominal and perineal hernia rates following vertical rectus abdominis myocutaneous (VRAM) flap reconstruction – a supraregional experience. *J Plast Reconstr Aesthet Surg* 2022; 75: 1158–1163. DOI: 10.1016/j.bjps.2021.11.002
- [26] Asaad M, Mitchell D, Slovacek C et al. Surgical Outcomes of Vertical Rectus Abdominis Myocutaneous Flap Pelvic Reconstruction. *Plastic and Reconstructive Surgery* 2021. DOI: 10.1097/PRS.00000000000011233 10.1097/PRS.00000000000011233
- [27] Schellerer VS, Bartholomé L, Langheinrich MC et al. Donor Site Morbidity of Patients Receiving Vertical Rectus Abdominis Myocutaneous Flap for Perineal, Vaginal or Inguinal Reconstruction. *World J Surg* 2021; 45: 132–140. DOI: 10.1007/s00268-020-05788-5
- [28] Butler CE, Gündeslioglu ÖA, Rodriguez-Bigas MA. Outcomes of Immediate Vertical Rectus Abdominis Myocutaneous Flap Reconstruction for Irradiated Abdominoperineal Resection Defects. *Journal of the American College of Surgeons* 2008; 206: 694. DOI: 10.1016/j.jamcollsurg.2007.12.007
- [29] Brodbeck R, Horch RE, Arkudas A et al. Plastic and Reconstructive Surgery in the Treatment of Oncological Perineal and Genital Defects. *Front Oncol* 2015; 5: 212. DOI: 10.3389/fonc.2015.00212
- [30] Jayne DG, Guillou PJ, Thorpe H et al. Randomized trial of laparoscopic-assisted resection of colorectal carcinoma: 3-year results of the UK MRC CLASICC Trial Group. *J Clin Oncol* 2007; 25: 3061–3068. DOI: 10.1200/JCO.2006.09.7758
- [31] Klaver CEL, Kappen TM, Borstlap WAA et al. Laparoscopic surgery for T4 colon cancer: a systematic review and meta-analysis. *Surg Endosc* 2017; 31: 4902–4912. DOI: 10.1007/s00464-017-5544-7
- [32] Leung KL, Kwok SPY, Lam SCW et al. Laparoscopic resection of rectosigmoid carcinoma: prospective randomised trial. *Lancet* 2004; 363: 1187–1192. DOI: 10.1016/S0140-6736(04)15947-3
- [33] Fujii S, Ishibe A, Ota M et al. Short-term results of a randomized study between laparoscopic and open surgery in elderly colorectal cancer patients. *Surg Endosc* 2014; 28: 466–476. DOI: 10.1007/s00464-013-3223-x
- [34] Srinivasaiah N, Shekleton F, Kelly ME et al. Minimally invasive surgery techniques in pelvic exenteration: a systematic and meta-analysis review. *Surg Endosc* 2018; 32: 4707–4715. DOI: 10.1007/s00464-018-6299-5
- [35] Hainsworth A, Al Akash M, Roblin P et al. Perineal reconstruction after abdominoperineal excision using inferior gluteal artery perforator flaps. *Br J Surg* 2012; 99: 584–588. DOI: 10.1002/bjs.7822
- [36] Horch RE, D'Hoore A, Holm T et al. Laparoscopic Abdominoperineal Resection with Open Posterior Cylindrical Excision and Primary Transpelvic VRAM Flap. *Ann Surg Oncol* 2012; 19: 502–503. DOI: 10.1245/s10434-011-1977-8
- [37] Das Gupta K, Busch K, Kall S et al. Plastisch-rekonstruktive Therapie bei postonkologischen Defekten im Bereich der Beckenregion. *Chirurg* 2004; 75: 1135–1144. DOI: 10.1007/s00104-004-0964-z
- [38] Vermaas M, Ferenschild FTJ, Hofer SOP et al. Primary and secondary reconstruction after surgery of the irradiated pelvis using a gracilis muscle flap transposition. *Eur J Surg Oncol* 2005; 31: 1000–1005. DOI: 10.1016/j.ejso.2005.02.004
- [39] Baskar R, Lee KA, Yeo R et al. Cancer and Radiation Therapy: Current Advances and Future Directions. *Int J Med Sci* 2012; 9: 193–199. DOI: 10.7150/ijms.3635
- [40] Davis AM, O'Sullivan B, Turcotte R et al. Late radiation morbidity following randomization to preoperative versus postoperative radiotherapy in extremity soft tissue sarcoma. *Radiotherapy and Oncology* 2005; 75: 48–53. DOI: 10.1016/j.radonc.2004.12.020
- [41] Borger JH, Kemperman H, Sillevs Smitt H et al. Dose and volume effects on fibrosis after breast conservation therapy. *International Journal of Radiation Oncology \* Biology \* Physics* 1994; 30: 1073–1081. DOI: 10.1016/0360-3016(94)90312-3
- [42] Koesters EC, Chang DW. Radiation and free flaps: what is the optimal timing? *Gland Surg* 2023; 12: 1122–1130. DOI: 10.21037/gs-23-154
- [43] Blondeel PN, Van Landuyt KHI, Monstrey SJM et al. The „Gent“ consensus on perforator flap terminology: preliminary definitions. *Plast Reconstr Surg* 2003; 112: 1378–1383. quiz 1383, 1516; discussion 1384-1387. DOI: 10.1097/01.PRS.0000081071.83805.B6
- [44] Agostini T, Lazzeri D, Spinelli G. Anterolateral thigh flap thinning: techniques and complications. *Ann Plast Surg* 2014; 72: 246–252. DOI: 10.1097/SAP.0b013e31825b3d3a
- [45] Lannon DA, Ross GL, Addison PD et al. Versatility of the proximally pedicled anterolateral thigh flap and its use in complex abdominal and pelvic reconstruction. *Plast Reconstr Surg* 2011; 127: 677–688. DOI: 10.1097/PRS.0b013e3181fed714
- [46] Zhang W, Zeng A, Yang J et al. Outcome of vulvar reconstruction by anterolateral thigh flap in patients with advanced and recurrent vulvar malignancy. *J Surg Oncol* 2015; 111: 985–991. DOI: 10.1002/jso.23908
- [47] Zelken JA, AlDeek NF, Hsu C-C et al. Algorithmic approach to lower abdominal, perineal, and groin reconstruction using anterolateral thigh flaps. *Microsurgery* 2016; 36: 104–114. DOI: 10.1002/micr.22354
- [48] Guinier C, de Clermont-Tonnerre E, Tay JQ et al. The deep inferior epigastric artery perforator flap: a narrative review on its various uses in non-breast reconstruction. *Ann Transl Med* 2023; 11: 130. DOI: 10.21037/atm-22-2623
- [49] Arquette C, Wan D, Momeni A. Perineal Reconstruction With the Profunda Artery Perforator Flap. *Annals of Plastic Surgery* 2022; 88: 434. DOI: 10.1097/SAP.0000000000002986
- [50] Chang TN-J, Lee C-H, Lai C-H et al. Profunda artery perforator flap for isolated vulvar defect reconstruction after oncological resection. *Journal of Surgical Oncology* 2016; 113: 828–834. DOI: 10.1002/jso.24233

- [51] Chrelias T, Berkane Y, Rousson E et al. Gluteal Propeller Perforator Flaps: A Paradigm Shift in Abdominoperineal Amputation Reconstruction. *J Clin Med* 2023; 12: 4014. DOI: 10.3390/jcm12124014
- [52] Demmer W, Alt V, Mert S et al. Coverage of complex pararectal pelvic defects: role of the free myocutaneous musculus vastus lateralis flap. *Handchir Mikrochir Plast Chir* 2024. DOI: 10.1055/a-2288-5141
- [53] Wong A, Sbitany H. Reconstruction of Intrapelvic Defects Using the Free Anterolateral Thigh Flap: Expanding the Traditional Algorithm. *Ann Plast Surg* 2020; 84: 554–558. DOI: 10.1097/SAP.0000000000002048
- [54] Villa M, Saint-Cyr M, Wong C et al. Extended vertical rectus abdominis myocutaneous flap for pelvic reconstruction: three-dimensional and four-dimensional computed tomography angiographic perfusion study and clinical outcome analysis. *Plast Reconstr Surg* 2011; 127: 200–209. DOI: 10.1097/PRS.0b013e3181f95a54
- [55] Mohan AT, Saint-Cyr M. Anatomic and physiological fundamentals for autologous breast reconstruction. *Gland Surg* 2015; 4: 116–133. DOI: 10.3978/j.issn.2227-684X.2015.04.01
- [56] Whetzel TP, Lechtman AN. The Gracilis Myofasciocutaneous Flap: Vascular Anatomy and Clinical Application. *Plastic and Reconstructive Surgery* 1997; 99: 1642
- [57] Wechselberger G, Schoeller T, Bauer T et al. Surgical technique and clinical application of the transverse gracilismyocutaneous free flap. *Br J Plast Surg* 2001; 54: 423–427. DOI: 10.1054/bjps.2001.3607
- [58] Lohman RF, Ozturk CN, Ozturk C et al. An Analysis of Current Techniques Used for Intraoperative Flap Evaluation. *Ann Plast Surg* 2015; 75: 679–685. DOI: 10.1097/SAP.0000000000000235
- [59] Cornelissen AJM, Beugels J, van Kuijk SMJ et al. Sensation of the autologous reconstructed breast improves quality of life: a pilot study. *Breast Cancer Res Treat* 2018; 167: 687–695. DOI: 10.1007/s10549-017-4547-3
- [60] Persichetti P, Simone P, Berloco M et al. Vulvo-perineal reconstruction: medial thigh septo-fascio-cutaneous island flap. *Ann Plast Surg* 2003; 50: 85–89. DOI: 10.1097/0000637-200301000-00015
- [61] Tsukuura R, Yamamoto T. Sensate superior gluteal artery perforator flap for reconstruction of sacrococcygeal large wound dehiscence: A case report and literature review. *Microsurgery* 2022; 42: 271–276. DOI: 10.1002/micr.30825
- [62] di Summa PG, Tremp M, Meyer Zu Schwabedissen M et al. The Combined Pedicled Anterolateral Thigh and Vastus Lateralis Flap as Filler for Complex Perineal Defects. *Ann Plast Surg* 2015; 75: 66–73. DOI: 10.1097/SAP.0b013e3182a884c8
- [63] Coltro PS, Ferreira MC, Busnardo FF et al. Evaluation of cutaneous sensibility of the internal pudendal artery perforator (IPAP) flap after perineal reconstructions. *J Plast Reconstr Aesthet Surg* 2015; 68: 252–261. DOI: 10.1016/j.bjps.2014.09.049
- [64] Morrison SD, Massie JP, Dellon AL. Genital Sensibility in the Neophallus: Getting a Sense of the Current Literature and Techniques. *J Reconstr Microsurg* 2019; 35: 129–137. DOI: 10.1055/s-0038-1667360
- [65] Kocarnik JM, Compton K, Dean FE et al. Cancer Incidence, Mortality, Years of Life Lost, Years Lived With Disability, and Disability-Adjusted Life Years for 29 Cancer Groups From 2010 to 2019. *JAMA Oncol* 2022; 8: 420–444. DOI: 10.1001/jamaoncol.2021.6987
- [66] Donaldson M. Using patient-reported outcomes in clinical oncology practice: benefits, challenges and next steps. *Expert Review of Pharmacoeconomics & Outcomes Research* 2006; 6: 87–95. DOI: 10.1586/14737167.6.1.87
- [67] esi. EORTC QLQ-C30. EORTC – Quality of Life 2017; Im Internet: <https://qol.eortc.org/questionnaires/core/eortc-qlq-c30/>; Stand: 10.05.2024
- [68] Rosen R, Brown C, Heiman J et al. The Female Sexual Function Index (FSFI): a multidimensional self-report instrument for the assessment of female sexual function. *J Sex Marital Ther* 2000; 26: 191–208. DOI: 10.1080/009262300278597
- [69] EQ-5D-3L. EuroQol. Im Internet: <https://euroqol.org/information-and-support/euroqol-instruments/eq-5d-3l/>; Stand: 10.05.2024
- [70] Patrick DL, Deyo RA. Generic and Disease-Specific Measures in Assessing Health Status and Quality of Life. *Medical Care* 1989; 27: S217
- [71] Churrua K, Pomare C, Ellis LA et al. Patient-reported outcome measures (PROMs): A review of generic and condition-specific measures and a discussion of trends and issues. *Health Expect* 2021; 24: 1015–1024. DOI: 10.1111/hex.13254