

Rolle der künstlichen Intelligenz bei verschiedenen retinalen Erkrankungen

Role of Artificial Intelligence in Retinal Diseases



Autorinnen/Autoren

Julia Mai, Ursula Schmidt-Erfurth

Institut

Universitätsklinik für Augenheilkunde und Optometrie,
Medizinische Universität Wien, Österreich

Schlüsselwörter

Netzhaut, optische Kohärenztomografie, künstliche Intelligenz, retinale Bildgebung

Keywords

retina, optical coherence tomography, artificial intelligence, retinal imaging

eingereicht 24. 4. 2024

angenommen 30. 7. 2024

Bibliografie

Klin Monatsbl Augenheilkd 2024; 241: 1023–1031

DOI 10.1055/a-2378-6138

ISSN 0023-2165

© 2024. The Author(s).

This is an open access article published by Thieme under the terms of the Creative Commons Attribution-NonDerivative-NonCommercial-License, permitting copying and reproduction so long as the original work is given appropriate credit. Contents may not be used for commercial purposes, or adapted, remixed, transformed or built upon. (<https://creativecommons.org/licenses/by-nc-nd/4.0/>)

Georg Thieme Verlag KG, Rüdigerstraße 14,
70469 Stuttgart, Germany

Korrespondenzadresse

Prof. Ursula Schmidt-Erfurth

Universitätsklinik für Augenheilkunde und Optometrie,
Medizinische Universität Wien

Währinger Gürtel 18–20, 1090 Wien, Österreich

Tel.: + 43 (0) 1 40 40 07 94 10, Fax: + 43 (0) 1 40 40 07 93 20

ursula.schmidt-erfurth@meduniwien.ac.at

ZUSAMMENFASSUNG

Die künstliche Intelligenz (KI) hat bereits Einzug in die Augenheilkunde gefunden durch erste zugelassene Algorithmen, die in der Praxis angewendet werden können. Als ein relevantes Anwendungsgebiet der KI erweisen sich insbesondere retinale Erkrankungen, da sie die Hauptursache einer Erblindung darstellen und die Zahl an Patienten, die an einer Netzhaut-

erkrankung leiden, stetig zunimmt. Gleichzeitig werden durch die regelmäßige standardisierte und gut reproduzierbare Bildgebung mittels hochauflösender Modalitäten immense Datenmengen generiert, die von menschlichen Experten kaum zu verarbeiten sind. Außerdem erfährt die Augenheilkunde stetig neue Entwicklungen und Durchbrüche, die einer Re-evaluierung des Patientenmanagements in der klinischen Routine bedürfen. Die KI ist in der Lage, diese Datenmengen effizient und objektiv zu analysieren und zusätzlich durch die Identifizierung relevanter Biomarker neue Einblicke in Krankheitsprozesse sowie Therapiemechanismen zu liefern. Die KI kann maßgeblich zum Screening, zur Klassifizierung sowie zur Prognose von unterschiedlichen Netzhauterkrankungen beitragen. Anwendungsfreundliche Auswertungstools (Clinical Decision Support Systems) für den klinischen Alltag sind bereits erhältlich, die Praxis und Gesundheitssystem durch effizientere Nutzung kosten- und zeitintensiver Ressourcen erheblich entlasten.

ABSTRACT

Artificial intelligence (AI) has already found its way into ophthalmology, with the first approved algorithms that can be used in clinical routine. Retinal diseases in particular are proving to be an important area of application for AI, as they are the main cause of blindness and the number of patients suffering from retinal diseases is constantly increasing. At the same time, regular imaging using high-resolution modalities in a standardised and reproducible manner generates immense amounts of data that can hardly be processed by human experts. In addition, ophthalmology is constantly experiencing new developments and breakthroughs that require a re-evaluation of patient management in routine clinical practice. AI is able to analyse these volumes of data efficiently and objectively and also provide new insights into disease progression and therapeutic mechanisms by identifying relevant biomarkers. AI can make a significant contribution to screening, classification and prognosis of various retinal diseases and can ultimately be a clinical decision support system, that significantly reduces the burden on both everyday clinical practice and the healthcare system, by making more efficient use of costly and time-consuming resources.

Einleitung

Die Zahl der Patienten, die an einer Netzhauterkrankung leiden, nimmt stetig zu. Gleichzeitig stellen Erkrankungen der Netzhaut die häufigste Ursache einer Sehinderung und eines Sehverlusts bei älteren Menschen in den Industrienationen dar [1]. Dies führt zu einer rasanten Entwicklung von KI-Algorithmen (KI: künstliche Intelligenz) zur automatischen Analyse der immensen Datenmenge, die tagtäglich im klinischen Alltag gesammelt wird. Insbesondere Patienten mit altersbedingter Makuladegeneration (AMD) wie auch diabetischer Retinopathie (DR) bedürfen eines regelmäßigen Monitorings, um behandlungsbedürftige Komplikationen frühzeitig zu erkennen, die zu einem potenziell irreversiblen Sehverlust führen könnten, wie die Entwicklung einer neovaskulären AMD (nAMD) oder eines diabetischen Makulaödems (DMÖ) [2]. Außerdem führen neue Behandlungsoptionen und Bildgebungsmethoden stetig zu neuen Entwicklungen und Durchbrüchen in der Augenheilkunde. Die Einführung von intravitrealen Anti-VEGF-Injektionen (VEGF: Vascular Endothelial Growth Factor) zur Behandlung der nAMD und des DMÖ haben zu einer signifikanten Reduktion der Entwicklung von gesetzlicher Blindheit beigetragen [3, 4]. Mit der Zulassung neuer Therapien in den USA für die trockene Spätform der AMD, der geografischen Atrophie (GA) [5, 6], steigt die Zahl an Patienten, die regelmäßig intravitreale Injektionen sowie Kontrollen erhalten werden. Dabei liefern insbesondere hochauflösende Bildgebungsmodalitäten, wie die optische Kohärenztomografie (OCT), neue und detaillierte Einblicke in die Krankheitsprozesse sowie Wirkmechanismen neuer Therapien [7]. Diese Biomarker liegen zumeist auf subklinischer Ebene und sind somit für die behandelnden Ophthalmologen ohne zusätzliche Bildanalyse nicht fassbar. KI-basierte Algorithmen können große Datenmengen in kürzester Zeit präzise und objektiv auswerten und so die Arbeitslast der Ophthalmologen im klinischen Alltag wie auch das Gesundheitssystem durch ein effizientes und individuelles Management unterschiedlicher Netzhauterkrankungen erheblich entlasten.

Künstliche Intelligenz und Deep Learning

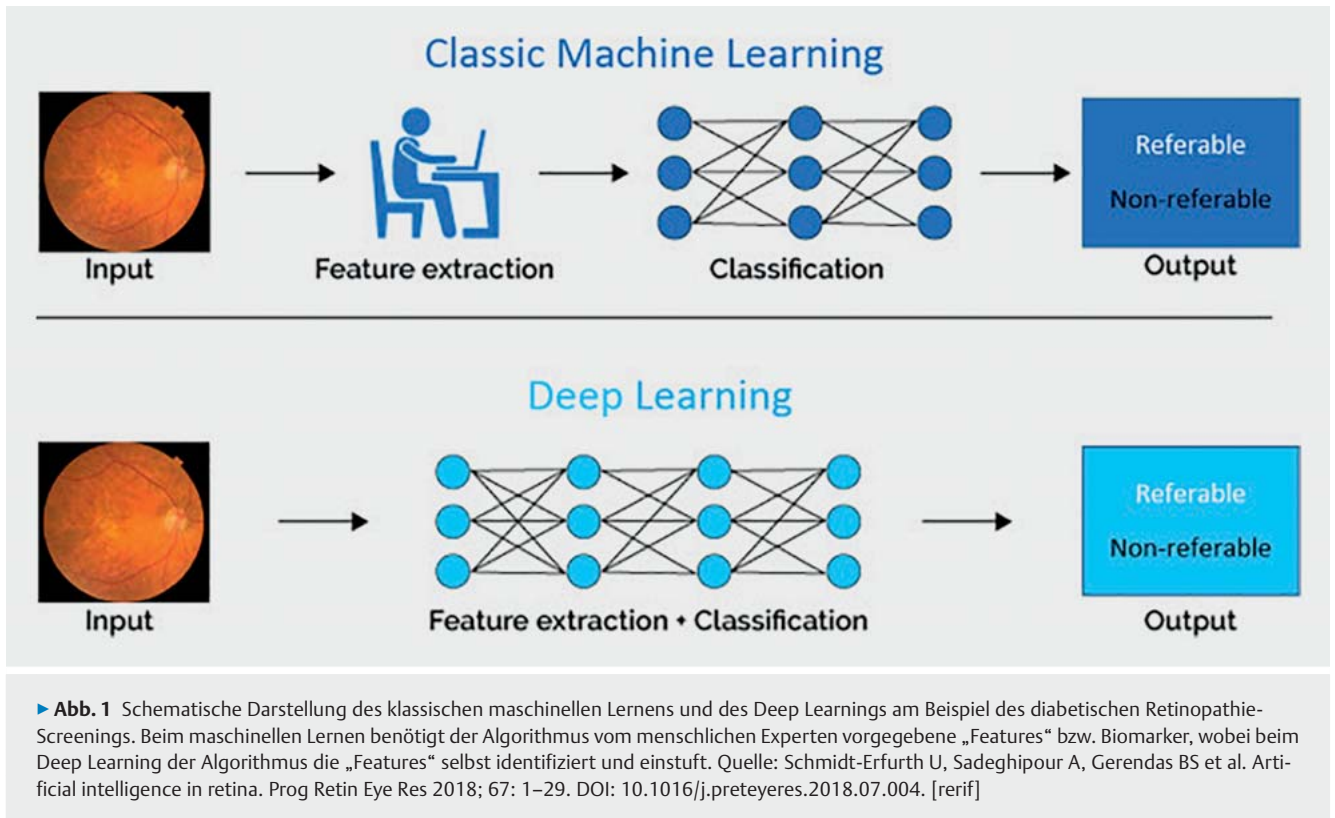
Die KI ist ein Teilgebiet der Informatik, bei der versucht wird, Maschinen oder Computersystemen menschliche kognitive Fähigkeiten beizubringen [8]. KI-basierte Modelle basieren mittlerweile hauptsächlich auf maschinellem Lernen, einem Teilgebiet der KI. Das maschinelle Lernen (ML) ist ein Prozess, bei dem ein Algorithmus aus vorgegebenen Daten Prinzipien und Strukturen selbstständig erlernt, ohne dass diese von menschlichen Experten vorgegeben werden. Das Prinzip von ML benötigt jedoch vorgegebene „Features“ oder Biomarker (z. B. die zentrale Netzhautdicke von einem OCT-Volumen). Der Computer ist dann in der Lage, selbst Lösungsansätze zu finden und sich selbst zu verbessern, ohne speziell dafür programmiert zu sein. Die „erlernten“ Lösungsansätze können dann auf neue unbekannte Zusammenhänge angewendet werden, um Daten effizienter zu analysieren [8]. Eine Weiterentwicklung des ML sind sog. Artificial Neural Networks (ANN), die menschliche neuronale Netzwerke im Gehirn und somit das menschliche Lernverhalten imitieren. Sie bestehen aus mehreren Schichten von miteinander verschalteten künst-

lichen Neuronen. Die eingegebenen Daten werden dabei über mehrere Schichten verarbeitet, aufgeteilt und reduziert und schließlich analysiert. Die ANN fungieren besonders gut als Klassifikations- bzw. Diagnosesysteme, z. B. zum Screening einer diabetischen Retinopathie anhand von Merkmalen in der Farbfundusfotografie. Ein Fortschritt der ANN sind sog. Deep Neural Networks (DNN), die schließlich ein neues Teilgebiet, das sog. Deep Learning (DL) formten [9]. Sie bestehen aus mehreren zwischengeschalteten Schichten und weniger künstlicher Neuronen und sind demnach effizienter. Ein relevanter Vorteil der DNN ist, dass sich ihre Leistung mit der Größe des Trainingsdatensatzes kontinuierlich verbessert. Auch die technische Weiterentwicklung der Rechenleistung der Computer führte zu einer schnelleren Datenverarbeitung durch DNN, die schließlich die Methoden des klassischen ML übertrafen. DNN-Modelle können „Features“ selbstständig aus den Daten extrahieren, ohne dass sie von menschlichen Experten vorgegeben werden müssen (► **Abb. 1**). Die spezielle Architektur von DNNs, die sich am geeignetsten zur Bildanalyse herausgestellt hat, sind die sog. Convolutional Neural Networks (CNN), welche die Struktur des menschlichen visuellen Kortex nachahmen. Sie sind in der Lage, visuelle Muster zu erkennen und Objekte in Bildern zu identifizieren. DL-basierte Algorithmen benötigen große annotierte Datensätze zum Training und führen zu höherer Präzision, jedoch schwierigerer Interpretierbarkeit der Modelle. ML-basierte Modelle können mit kleineren annotierten Datensätzen trainiert werden und führen zu größerer Transparenz und Interpretierbarkeit [8].

Insbesondere die Ophthalmologie eignet sich für die Entwicklung und Anwendung neuer KI-basierter Modelle durch die steigende Anzahl an nicht invasiven und hochauflösenden Bildgebungen, vor allem im Bereich der Netzhaut. Die Aufgabenbereiche der KI im Bereich der retinalen Erkrankungen lässt sich in folgende Kategorien einteilen: Screening, Klassifizierung von Krankheitsstadien, Segmentierung und Quantifizierung von Läsionen sowie Vorhersage von Krankheitsverläufen und schließlich als Clinical Decision Support System (CDSS).

Diabetische Retinopathie

Weltweit leiden fast 500 Mio. Menschen an Diabetes, wobei eine Zunahme auf 600 Mio. Menschen bis 2040 angenommen wird. Ein Drittel der Betroffenen hat eine diabetische Retinopathie und bei ca. 10% besteht das Risiko eines ernsthaften Sehverlusts. Die Anfangsstadien der diabetischen Retinopathie verlaufen asymptomatisch, bedürfen jedoch einer regelmäßigen Kontrolle, um spätere Stadien bzw. Komplikationen, die zu einem Sehverlust führen können, frühzeitig zu entdecken [10]. Liegt bereits eine Sehinderung vor, ist es jedoch teilweise bereits zu spät, um das Sehen wiederherzustellen, z. B. bei traktiven Veränderungen der Netzhaut. Die einerseits immer größer werdende Anzahl an betroffenen Patienten sowie die Notwendigkeit der regelmäßigen Kontrolle führen zu zeit- und kostenintensiven Untersuchungen, wobei ein Großteil davon ohne therapeutische Konsequenz bleibt. Dementsprechend kann der Einsatz von KI-unterstützten Modellen hierbei die Ärzte sowie das gesamte Gesundheitssystem entlasten und im klinischen Alltag eine effiziente Unterstützung im



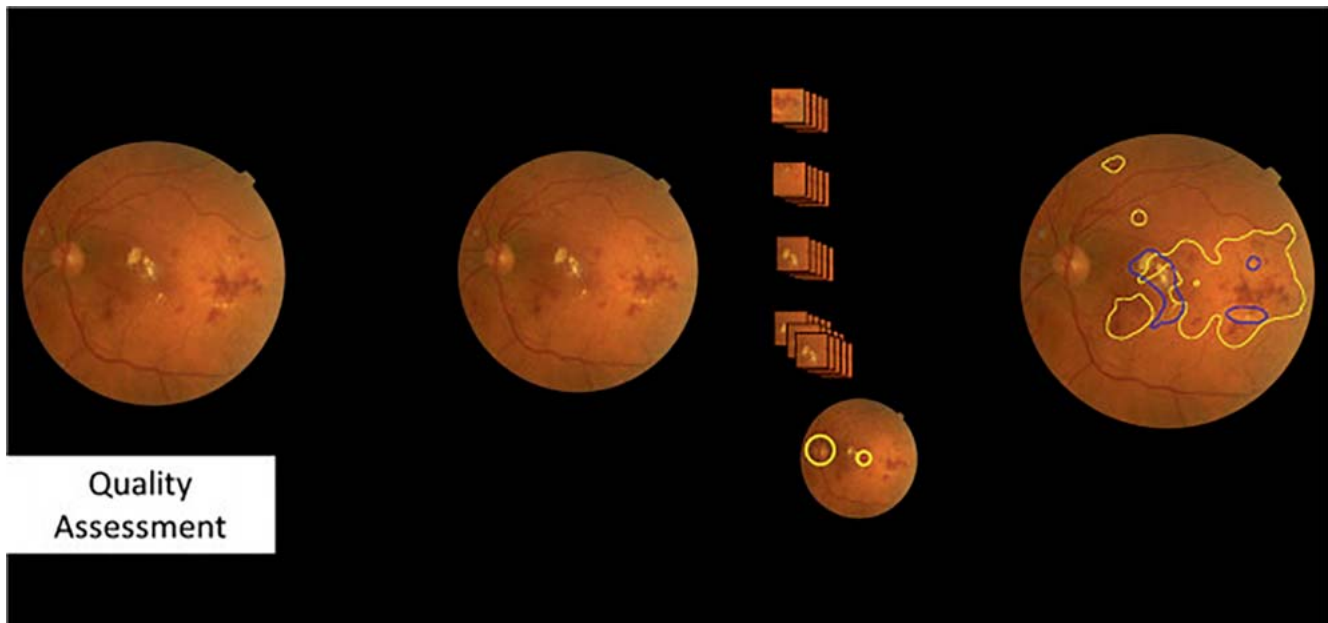
Screening sowie Monitoring bieten, um insbesondere die Patienten zu identifizieren, die eine Behandlung benötigen.

Diabetische Retinopathie – Screening

Eine der ersten Anwendungsgebiete von KI in der Medizin ist das IDx-DR-System zum Screening einer diabetischen Retinopathie von Farbfundusfotografien (Colorfundusphotographs, CFP), das bereits 2016 entwickelt wurde (► **Abb. 2**). Das Prinzip basiert auf DL und wies in der Validierungsstudie eine Sensitivität von 87% und eine Spezifität von 91% auf. Basierend auf diesen Ergebnissen wurde das System als erstmalige Screeningmethode für das Vorliegen einer diabetischen Retinopathie durch die US-amerikanische Food and Drug Administration (FDA) zugelassen [11]. Es unterscheidet nicht zwischen dem Vorliegen von keiner und milder diabetischer Retinopathie, da die milde diabetische Retinopathie zu keiner klinischen Konsequenz führt. Führt das Gerät zu einem positiven Befund, d. h. zu einer moderaten oder schweren diabetischen Retinopathie, wird die Vorstellung bei einem Ophthalmologen empfohlen. Ein weiteres von der FDA zugelassenes System zum Screening einer diabetischen Retinopathie ist das sog. EyeArt, das ähnliche Sensitivitäten und Spezifitäten wie das IDx-DR-Gerät zeigte und sich in klinischer Anwendung befindet [12]. Zum Vergleich liegt die Sensitivität von Ophthalmologen bei 73% und die Spezifität bei 91% in der Erkennung einer diabetischen Retinopathie [13]. KI-basierte Modelle zum Screening einer diabetischen Retinopathie haben also bereits Einzug in die klinische Anwendung gefunden und es konnte gezeigt werden, dass ihre Leistung mit klinischen Experten mithalten oder sie sogar übertreffen kann.

Diabetische Retinopathie – Staging

Die diabetische Retinopathie kann nach der „International Clinical Diabetic Retinopathy Disease Severity Scale“ eingeteilt werden in eine nicht proliferative diabetische Retinopathie (NPDR) und proliferative diabetische Retinopathie (PDR). Die NPDR kann weiter eingeteilt werden in mild, moderat und schwer [14]. Außerdem können Komplikationen wie ein diabetisches Makulaödem (DMÖ), vitreomakuläre Traktionen, epiretinale Membranen oder Netzhautablösungen auftreten. Auch hier können KI-basierte Algorithmen bei der Unterscheidung und Klassifizierung der unterschiedlichen Stadien unterstützen. Zwei exemplarische Studien haben anhand von großen Datensätzen Algorithmen zum automatischen Staging der diabetischen Retinopathie untersucht. In einer Studie anhand von 2 Datensätzen mit 8788 und 1745 CFP wurde bei der Unterscheidung zwischen „moderater diabetische Retinopathie oder schlechter“ eine Sensitivität von 90% und 87% mit einer Spezifität von 98% erreicht, bei der Unterscheidung zwischen „schwerer diabetischer Retinopathie oder schlechter“ eine Sensitivität von 84% und 88% mit einer Spezifität von 98% und 99% erreicht und für „DMÖ alleine“ eine Sensitivität von 91% und 90% mit einer Spezifität von 98% und 99% [15]. Eine weitere Studie hat anhand von fast einer halben Million CFP eine Erkennung von klinisch relevanter diabetischer Retinopathie und visusbedrohender diabetischer Retinopathie eine Sensitivität/Spezifität von 91%/92% und 100%/91% erreicht [16].



► **Abb. 2** Schematische Darstellung des Screenings einer diabetischen Retinopathie durch das IDx-DR-System. Quelle: Schmidt-Erfurth U, Sadeghipour A, Gerendas BS et al. Artificial intelligence in retina. Prog Retin Eye Res 2018; 67: 1–29. DOI: 10.1016/j.preteyeres.2018.07.004. [rerif]

Diabetische Retinopathie – Vorhersage

Basierend auf der Information von 629 Augen aus der Protocol-T-Studie und KI-basierter Analyse wurde untersucht, welche OCT-Kriterien das Outcome der Behandlung eines DMÖ beeinflussen. Es stellte sich heraus, dass insbesondere intraretinale Zysten mit dem Ergebnis korrelieren. Vor allem die Resorption der intraretinalen Zysten nach der ersten Injektion hatte den größten prognostischen Wert. Eine Vorhersage der zentralen Sehschärfe war allerdings nicht verlässlich möglich [17].

Altersbedingte Makuladegeneration

Die AMD ist eine chronisch progressive Erkrankung, die zu fortschreitendem Verlust von retinalem Gewebe und Sinneszellen und dementsprechend Sehverlust führt. Weltweit sind ca. 196 Mio. Menschen betroffen, wobei die Prävalenz durch das steigende Alter der Bevölkerung bis 2040 auf 288 Mio. betroffene Menschen steigen wird [18]. Das Risiko, an einer AMD zu erkranken, steigt exponentiell mit dem Alter. Die AMD ist die häufigste Ursache für Erblindung bei älteren Menschen in den Industrienationen. In Europa ist jeder 4. der über 60-Jährigen von einer AMD betroffen [19]. Die AMD kann eingeteilt werden in eine frühe, intermediäre und späte Form, je nach Größe der extrazellulären Ablagerungen in Form von Drusen. Die späte AMD wird unterteilt in die neovasculäre AMD (nAMD) mit der Entwicklung einer makulären Neovaskularisation (MNV) und die geografische Atrophie (GA) [20]. Die nAMD ist durch die Injektion mit Anti-VEGF-Medikamenten behandelbar, für die Behandlung der GA gibt es bisher in Europa keine zugelassene Therapie. In den USA wurden bereits erste Substanzen als intravitreale Komplementinhibitoren zur Behandlung der GA zugelassen [5, 6].

Altersbedingte Makuladegeneration – Screening

Zu Beginn verläuft die AMD meist asymptomatisch, späte Formen der AMD führen jedoch unbehandelt zu einem raschen und teilweise irreversiblen Sehverlust. KI-basierte Methoden basierend auf CFP zur automatischen Detektierung von AMD berichten eine Sensitivität/Spezifität von 93%/89%, untersucht auf 72 610 Bildern, und eine Genauigkeit von 90% verglichen zu menschlichen Experten, untersucht auf 130 000 Bildern [21]. Allerdings ist die Rolle der CFP zum Screening der AMD, im Gegensatz zur diabetischen Retinopathie, beschränkt auf frühe Stadien. Späte Stadien sind gekennzeichnet durch subklinische Parameter, die auf CFP nicht verlässlich beurteilbar sind. Insbesondere die Exsudation bei nAMD wie auch frühe atrophe Veränderungen in Form von einer Verdünnung der äußeren Netzhautschichten ist auf CFP nicht verlässlich beurteilbar. Die OCT-Bildgebung nimmt hier einen bedeutenden Stellenwert ein, da sie die subklinischen Veränderungen hochauflösend und realitätsgetreu darstellen kann. Eine Arbeit basierend auf einem großen Datensatz von 3265 OCT-Volumen zum Screening einer AMD erreichte eine Sensitivität und Spezifität von 93% verglichen zu Ophthalmologen [22]. Insbesondere frühe Formen der GA eignen sich zum Screening, da sie zu Beginn extrafoveal auftreten und oftmals erst zu Symptomen führen, wenn sie die Fovea oder ihre unmittelbare Umgebung betreffen. Große multizentrische Projekte untersuchen die Möglichkeit eines KI-basierten Screenings auf Populationsebene auch unter Einbeziehung anderer Berufsgruppen wie bspw. Orthoptisten.

Altersbedingte Makuladegeneration – Staging

Die unterschiedlichen Stadien der AMD haben unterschiedliche klinische und therapeutische Auswirkungen. Auch hier können KI-basierte Algorithmen helfen, sowohl im klinischen Setting als

auch in der schnellen Analyse von großen Datenbanken zu wissenschaftlichen Zwecken. Basierend auf OCT-Volumen von 367 Individuen konnte eine Sensitivität und Spezifität von 98% und 91% zur Einteilung in kein Vorliegen einer AMD, frühe AMD, intermediäre AMD, GA oder nAMD erreicht werden verglichen zu Untersuchungen von Ophthalmologen [22]. Basierend auf Real-World-Daten der UK Biobank von 3765 OCT-Volumen von 1849 Augen wurde ein DL-basierter Algorithmus entwickelt und validiert zur automatischen Klassifizierung der AMD in 4 Stadien (keine AMD, intermediäre AMD, nAMD, GA). Der Algorithmus erreichte eine Genauigkeit mit einer Area Under the Curve (AUC) von 0,94 [23]. Dies unterstreicht das Potenzial von KI-basierten Modellen zur raschen und zuverlässigen Analyse großer Datenbanken im klinischen Alltag wie auch zur retrospektiven Analyse, um Krankheitsstadien bzw. -konversion zu untersuchen.

Altersbedingte Makuladegeneration – Prognose

Eine wesentliche klinische Relevanz kommt der Vorhersage der Konversion einer frühen oder intermediären AMD zur späten AMD im Sinne einer nAMD oder GA zu. Die Behandlung einer nAMD sollte möglichst früh nach Diagnosestellung initiiert werden, um potenzielle Komplikationen, die zu einem irreversiblen Sehverlust führen könnten, zu verhindern, wie das Entstehen einer Blutung oder Fibrose. Erste Substanzen zur Behandlung einer GA wurden bereits in den USA zugelassen und könnten noch dieses Jahr auch in Europa zugelassen werden [5, 6]. Auch hier sollte eine Behandlung möglichst vor der Entstehung einer subfovealen Atrophie begonnen werden, um das zentrale Sehvermögen möglichst lange zu erhalten. Ein Modell zur automatischen Vorhersage einer Konversion zur späten AMD wurde auf OCT-Daten von 495 Patienten untersucht. Es erreichte eine Genauigkeit von 68% zur Vorhersage einer MNV und 80% zur Vorhersage einer GA [24]. Durch die KI-basierte Analyse von unterschiedlichen Biomarkern, wie Drusen, hyperreflektive Foci, Pseudodrusen sowie Segmentierung der Netzhautschichten wurden unterschiedliche charakteristische Pathomechanismen identifiziert. Relevant für die Konversion in eine MNV war vor allem das Drusenvolumen, während für die Konversion in eine GA insbesondere hyperreflektive Foci und eine Verdünnung der äußeren neurosensorischen Schichten relevant waren [24]. Somit können KI-basierte Algorithmen neue Einblicke in Krankheitsverläufe geben.

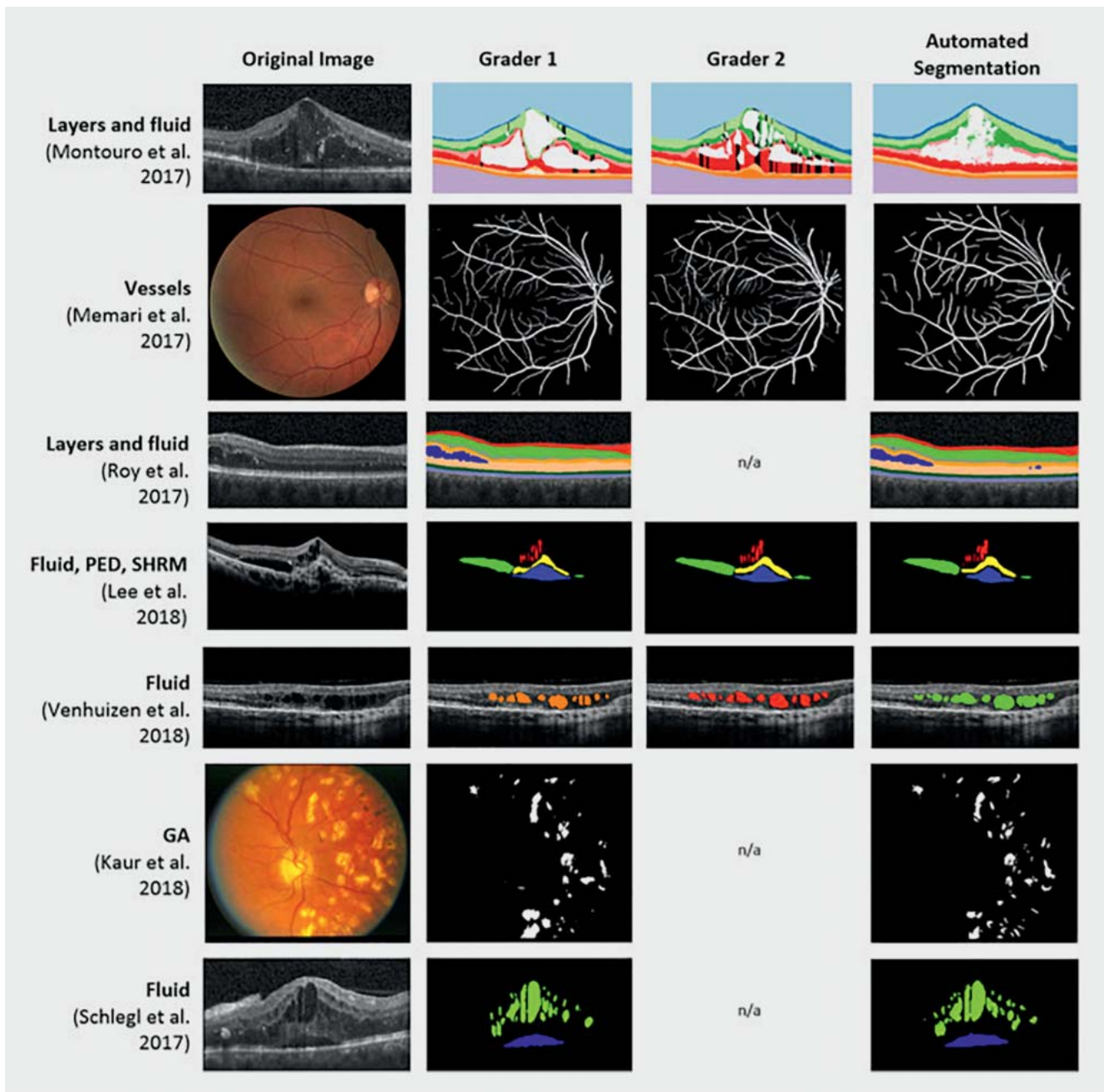
Die Quantifizierung unterschiedlicher Biomarker ist eine der Hauptanwendungsgebiete von KI im klinischen Alltag sowie in klinischen Studien, um Krankheitsaktivität sowie Therapieansprechen besser einschätzen zu können. Im Bereich der nAMD kommt hier eine wesentliche Rolle der Quantifizierung der unterschiedlichen Flüssigkeitskompartments wie intraretinale Flüssigkeit (IRF), subretinale Flüssigkeit (SRF) und Sub-RPE-Flüssigkeit (RPE: retinales Pigmentepithel) im Sinne einer Pigmentepithelabhebung (PED) zu [25]. Durch die automatische Quantifizierung dieser Biomarker konnte gezeigt werden, dass insbesondere IRF mit einer schlechteren Prognose einhergeht, während SRF bis zu einem gewissen Grad toleriert werden kann [26]. Eine präzise Quantifizierung der Flüssigkeitsvolumen in nl ist durch den behandelnden Ophthalmologen nicht möglich. Hier können KI-basierte Modelle unterstützen, um objektive und personalisierte Therapieentschei-

dungen zu treffen, indem sie präzise und reproduzierbare Werte liefern (► **Abb. 3**) [27].

Die GA erfährt aktuell einen wesentlichen Paradigmenwechsel durch die Zulassung erster Therapien in den USA, die noch dieses Jahr in Europa zugelassen werden könnten. Die Ergebnisse der Zulassungsstudien waren basierend auf Fundusautofluoreszenz (FAF) zur Messung der GA-Progression und konnten ein signifikant langsames Wachstum bei behandelten vs. unbehandelten Patienten zeigen [5, 6]. Die Messung der GA auf FAF ist gekennzeichnet durch das Fehlen von fluorophoren Metaboliten wie Lipofuszin aufgrund von fehlendem RPE [28]. Post-hoc-Analysen unter Anwendung von KI-basierten Modellen zur automatischen Segmentierung von RPE und Photorezeptoren, gemessen anhand der ellipsoiden Zone (EZ), konnten zeigen, dass der Therapieeffekt auf dem Level des RPE auch verlässlich auf OCT dargestellt werden kann [29, 30]. Zusätzlich hat die automatische Segmentierung des EZ-Verlusts verdeutlicht, dass der Therapieeffekt auf dem Level der EZ und damit der neurosensorischen Schicht stärker ausgeprägt war als auf dem Level des RPE. Außerdem konnte durch die automatische Segmentierung und präzise Auswertung der OCT-Volumen ein pathognomonisches Muster der GA-Progression identifiziert werden. Basierend auf der KI-gestützten Auswertung der OCT-Volumen der Phase-III-OAKS- und -DERBY-Daten wurde gezeigt, dass der EZ-Verlust den RPE-Verlust überschreitet und der Progression des RPE-Verlusts voranschreitet. Auch auf das Therapieansprechen hat der EZ-Verlust eine Auswirkung. Mit den OAKS-/DERBY-Daten, welche die bisher größte erfolgreiche Phase-III-Studie zur Behandlung der GA darstellen, konnte auch gezeigt werden, dass Patienten mit einer großen EZ-RPE-Verlust-Ratio ein signifikant schnelleres Wachstum und besseres Therapieansprechen hatten als Patienten mit einer kleinen Ratio [30].

Für die Beurteilung der Progression der GA wurden einige Biomarker identifiziert, die mit einem schnellen Wachstum vergesellschaftet sind, wie bspw. Pseudodrusen, hyperreflektive Foci, spezielle FAF-Muster in der Junctional Zone sowie multifokale, extrafoveale Läsionen. Diese Biomarker wurden allerdings bisher auf Populationsebene untersucht und das individuelle Risiko für ein schnelles Wachstum sowie die Vorhersage der lokalen Ausbreitung der Läsion bleibt weiterhin eine Herausforderung. KI-basierte Modelle konnten in Pionierarbeiten das GA-Wachstum sowie die Lokalisation in Form von En-face-Darstellungen anhand eines einzigen OCT-Volumens vorhersagen [31–33]. Die KI-unterstützte Analyse gibt sowohl wegweisende Einblicke in die relevanten Mechanismen der GA-Progression als auch des Therapieansprechens, die einerseits auf FAF nicht verlässlich beurteilbar sind und andererseits für menschliche Experten bei der klinischen Untersuchung nicht sichtbar und quantifizierbar sind.

Auch bei der nAMD wurden KI-basierte Modelle untersucht, um die Behandlungsfrequenz und das Outcome von Anti-VEGF-Injektionen vorherzusagen. Die Entscheidung über das geeignete Therapieregime und -intervall stellt immer noch eine Herausforderung in der Behandlung der nAMD dar. „Real-World“-Daten zeigen eine Unterversorgung sowie schlechtere Visusergebnisse in der Behandlung mit Anti-VEGF-Injektionen verglichen zu klinischen Studien, vermutlich durch zu späte Diagnosestellung oder Therapieverzögerungen bei Wiederauftreten von behandlungsbedürftiger Exsudation [27]. In Pionierarbeiten wurde das Poten-

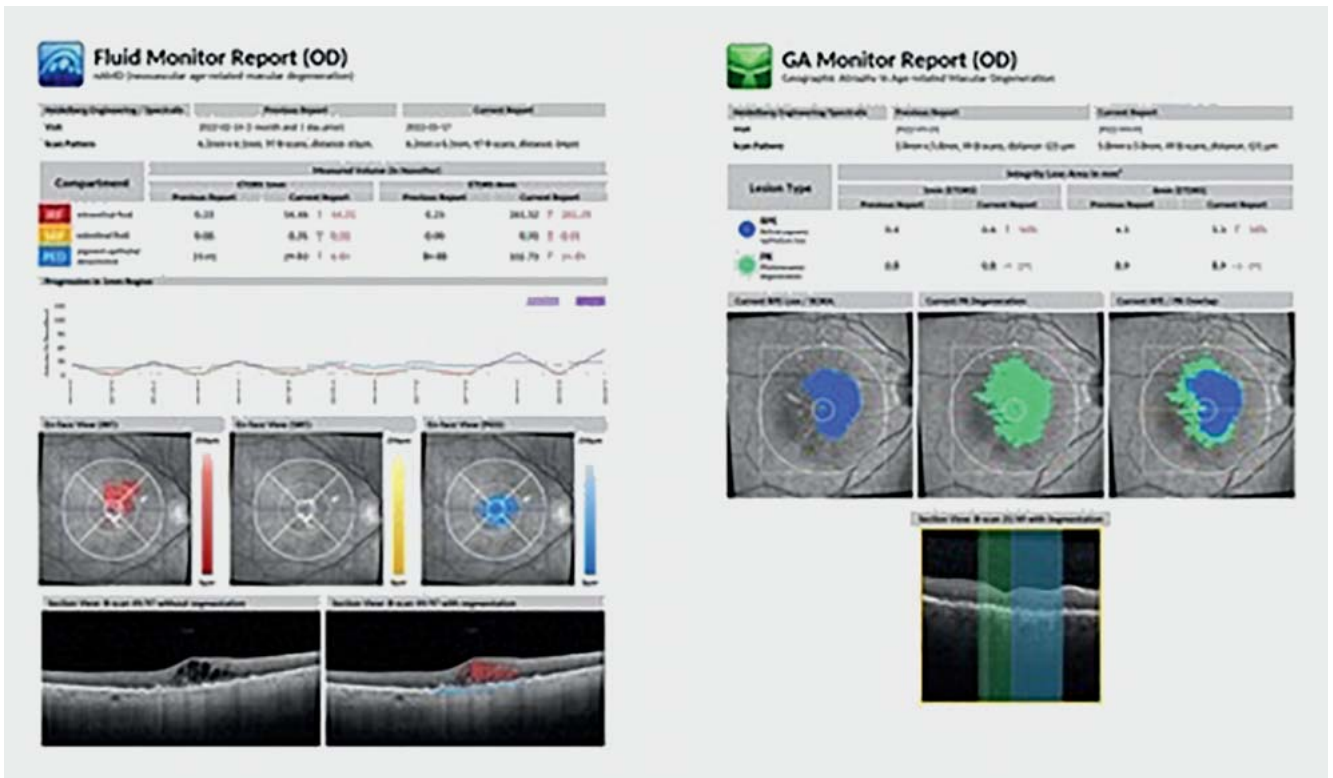


► **Abb. 3** Segmentierung von unterschiedlichen Biomarkern auf CFP und OCT. Die automatische Segmentierung wird zur manuellen Segmentierung von menschlichen Experten verglichen und liegt im Bereich der Interreader-Variabilität. Quelle: Schmidt-Erfurth U, Sadeghipour A, Gerendas BS et al. Artificial intelligence in retina. Prog Retin Eye Res 2018; 67: 1–29. DOI: 10.1016/j.preteyeres.2018.07.004. [ref]

zial von KI-basierten Algorithmen zur Vorhersage des Therapiebedarfs untersucht [34, 35]. Basierend auf OCT-Volumen von 317 Patienten in einem PRN-Regime (PRN: pro re nata) wurde ein Modell trainiert, das zwischen geringem, mittlerem und hohem Therapiebedarf a priori unterscheiden kann. Der Algorithmus erreichte eine AUC von 70% bis 77% und seine Leistung war um 50% präziser als die der Netzhautexperten [36]. Auch bei einem T&E-Regime (T&E: Treat and Extend) konnte mithilfe eines KI-basierten Algorithmus zwischen Patienten unterschieden werden, bei de-

nen das Behandlungsintervall verlängert werden kann und bei welchen es nicht möglich ist [37].

Das funktionelle Ansprechen auf die Anti-VEGF-Injektion unterliegt einer großen interindividuellen Variabilität und ist für erfahrene Ophthalmologen nur schwer vorherzusagen. Allerdings kann eine Vorhersage des Therapieansprechens auf den zentralen Visus zu einer höheren Patientencompliance sowie Motivation der behandelnden Ophthalmologen führen. Außerdem kann eine Prognose für ein fehlendes funktionelles Ansprechen wichtige



► **Abb. 4** Report des Fluid Monitors (links) und GA-Monitors (rechts). Die Reports liefern Quantifizierungen der unterschiedlichen Flüssigkeitskompartments in Nanoliter bzw. der RPE- und Photorezeptor-Segmentierung in mm² sowie entsprechende farbliche Visualisierungen auf den OCT-Scans, deren zukünftige Progression präzise dargestellt ist. Quelle: <https://retinsight.com/> [rerif]; Stand: 26.08.2024

personelle und kostenintensive Ressourcen sparen. Die Anwendung eines DL-basierten Algorithmus auf 270 nicht vorbehandelte Patienten, die randomisiert wurden zur Behandlung mit Ranibizumab in einem T&E-Regime, konnte eine Genauigkeit mit einer AUC_{0,87} in der Vorhersage des zentralen Visus erreichen. Die relevantesten Biomarker zur Vorhersage des zentralen Visus war das Volumen von IRF und SRF nach der ersten Injektion [38].

Andere retinale Erkrankungen und systemische Komorbiditäten

Weitere Anwendungsgebiete der KI bei retinalen Erkrankungen stellen das Screening und die Prognosen bei Frühgeborenen-Retinopathie [39], Glaukom [40], Gefäßverschlüssen [41] sowie erblichen Netzhauterkrankungen dar [42]. Außerdem können Algorithmen auch zum allgemeinen Screening zwischen gesunden Personen und Personen mit einer Netzhauterkrankung angewendet werden [43]. Das Potenzial der KI geht allerdings noch über die Augenheilkunde hinaus, denn die Morphologie der Netzhaut und ihre Blutversorgung geben Einblicke in systemische Risikofaktoren und Komorbiditäten [44]. KI-basierte Algorithmen sind in der Lage, anhand riesiger Datenmengen Muster zu erkennen und anhand von CFP oder OCT-Volumen das Alter und das Geschlecht zu bestimmen [45,46]. Auch kardiovaskuläre Risikofaktoren wie Nikotinkonsum, Body-Mass-Index und HbA_{1c}-Wert können an-

hand von CFP vorhergesagt werden [44]. In Zukunft wird es auch möglich sein, mittels KI-basierter Analyse von CFP oder OCT-Scans Komorbiditäten wie Alzheimer oder multiple Sklerose zu bestimmen.

Zugelassene MDR-zertifizierte Algorithmen

Bevor KI-basierte Algorithmen in der klinischen Routine angewendet werden können, ist ein rigoroser Prozess zur regulatorischen Zulassung notwendig. Zwei MDR-zertifizierte (MDR: Medical Device Regulation – Medizinprodukteverordnung) Algorithmen für retinale Erkrankungen sind der Vienna Fluid Monitor sowie der GA-Monitor (RetInSight, Wien, Österreich), die an der Medizinischen Universität Wien entwickelt wurden (► **Abb. 4**) [47].

Der Vienna Fluid Monitor wurde entwickelt zur automatischen Segmentierung sowie Quantifizierung von IRF, SRF und PED und wurde sowohl an Studiendaten als auch an Daten aus der klinischen Routine validiert. Die unterschiedlichen Flüssigkeitskompartments werden farblich auf den OCT-Scans visualisiert und in nl angegeben. Die Dynamik der Flüssigkeiten kann im Verlauf beobachtet werden und der Algorithmus kann zwischen aktiver und nicht aktiver Flüssigkeit, bspw. degenerativen Zysten, unterscheiden.

Der GA-Monitor wurde entwickelt, um den RPE-Verlust sowie den EZ-Verlust, repräsentativ für den Photorezeptorstatus, automatisch zu segmentieren und quantifizieren. Dadurch kann das Wachstum der GA schnell und präzise quantifiziert werden sowie

die Krankheitsaktivität anhand der EZ-RPE-Verlust-Ratio eingestuft werden.

Beide Algorithmen funktionieren mit der aktuellen Software Heyex 2.6 des Heidelberg-Spectralis-Geräts und sollen sukzessive auch für weitere OCT-Anbieter zugelassen werden. Der behandelnde Ophthalmologe erhält binnen weniger Minuten einen Report mit den quantifizierten Flüssigkeitsvolumen in nl bzw. Atrophiesegmentierungen in mm² inklusive entsprechender Visualisierungen. Tools wie der Fluid Monitor (FM) und der GA-Monitor (GM) erlauben, per Mouseclick über die Cloud und von einem Standard-OCT (Spectralis) einen kompletten Report mit En-face-Lokalisation der Läsion und neuer Quantifizierung, d.h. Zu- und Abnahme der Aktivität zu erhalten, um während der Patientenvorstellung eine gezielte diagnostische und therapeutische Entscheidung umgehend zu treffen. Für die Beurteilung des Photorezeptorzustands bei der GA wird dabei der von der FDA aktuell als primär relevanter Biomarker des EZ-Verlusts verwendet. Mit diesem Biomarker ist für das Management der GA in der klinischen Praxis ein zuverlässiger Messwert für Aktivität und therapeutisches Ansprechen geschaffen worden, entsprechend dem Biomarker „Fluid“ bei der nAMD. Er wird in der klinischen Praxis zukünftig die Behandlung der GA wesentlich steuern.

Weitere MDR-basierte CE-zertifizierte Systeme zum Management von retinalen Erkrankungen anhand von OCT sind RetinAI Discovery (Bild- und Datenmanagement Plattform, RetinAI Medical AG) [48], iPredict (Screening von AMD, DR, Glaukom anhand von OCT und CFP, Ihealthservices Inc.) [49] und Retinalyze (Screening von DR, AMD und Glaukom, Retinalyze System A/S) [50]. Der GA-Monitor von RetinSight ist der einzige MDR-zertifizierte Algorithmus, der neben dem RPE-Verlust auch den Photorezeptorverlust, gemessen anhand der EZ, darstellt.

Durch die stetige Weiterentwicklung und Integration von KI-basierten Modellen in den klinischen Alltag kann die große Anzahl an Informationen durch retinale Bildgebung effizient, präzise und objektiv verarbeitet werden. Sie liefern neue Einblicke in Pathomechanismen sowie Therapieansprechen in klinischen Studien und ermöglichen eine systematische Auswertung von großen Datenbanken. Durch KI-Systeme als Clinical Decision Support Tools kann eine objektive, reproduzierbare und insbesondere personalisierte Therapieentscheidung getroffen werden und so ein Paradigmenwechsel im Sinne der Präzisionsmedizin in der Ophthalmologie ermöglicht werden.

Interessenkonflikt

Ursula Schmidt-Erfurth: Scientific Consultant: Apellis, Aviceda, Complementtherapeutix, Heidelberg Engineering, Novartis, ONL, RetinSight, Roche, Topcon Contract Research to the Medical University of Vienna: Apellis, Genentech, Kodiak
Julia Mai: Consultancy: Apellis, Roche

Literatur

- [1] Klaver CC, Wolfs RC, Vingerling JR et al. Age-specific prevalence and causes of blindness and visual impairment in an older population: the Rotterdam Study. *Arch Ophthalmol* 1998; 116: 653–658. DOI: 10.1001/archophth.116.5.653
- [2] Lim JH, Wickremasinghe SS, Xie J et al. Delay to treatment and visual outcomes in patients treated with anti-vascular endothelial growth factor for age-related macular degeneration. *Am J Ophthalmol* 2012; 153: 678–686, 686.e1–2. DOI: 10.1016/j.ajo.2011.09.013
- [3] Bressler NM, Doan QV, Varma R et al. Estimated cases of legal blindness and visual impairment avoided using ranibizumab for choroidal neovascularization: non-Hispanic white population in the United States with age-related macular degeneration. *Arch Ophthalmol* 2011; 129: 709–717
- [4] Johnston RL, Lee AY, Buckle M et al. UK Age-Related Macular Degeneration Electronic Medical Record System (AMD EMR) Users Group Report IV: Incidence of Blindness and Sight Impairment in Ranibizumab-Treated Patients. *Ophthalmology* 2016; 123: 2386–2392. DOI: 10.1016/j.ophtha.2016.07.037
- [5] Heier JS, Lad EM, Holz FG et al. Pegcetacoplan for the treatment of geographic atrophy secondary to age-related macular degeneration (OAKS and DERBY): two multicentre, randomised, double-masked, sham-controlled, phase 3 trials. *Lancet* 2023; 402: 1434–1448. DOI: 10.1016/s0140-6736(23)01520-9
- [6] Khanani AM, Patel SS, Staurengi G et al. Efficacy and safety of avacincaptad pegol in patients with geographic atrophy (GATHER2): 12-month results from a randomised, double-masked, phase 3 trial. *Lancet* 2023; 402: 1449–1458. DOI: 10.1016/s0140-6736(23)01583-0
- [7] Schmidt-Erfurth U, Klimscha S, Waldstein SM et al. A view of the current and future role of optical coherence tomography in the management of age-related macular degeneration. *Eye (Lond)* 2017; 31: 26–44. DOI: 10.1038/eye.2016.227
- [8] Schmidt-Erfurth U, Sadeghipour A, Gerendas BS et al. Artificial intelligence in retina. *Prog Retin Eye Res* 2018; 67: 1–29. DOI: 10.1016/j.preteyeres.2018.07.004
- [9] LeCun Y, Bengio Y, Hinton G. Deep learning. *Nature* 2015; 521: 436–444. DOI: 10.1038/nature14539
- [10] Teo ZL, Tham YC, Yu M et al. Global Prevalence of Diabetic Retinopathy and Projection of Burden through 2045: Systematic Review and Meta-analysis. *Ophthalmology* 2021; 128: 1580–1591. DOI: 10.1016/j.ophtha.2021.04.027
- [11] Abramoff MD, Lavin PT, Birch M et al. Pivotal trial of an autonomous AI-based diagnostic system for detection of diabetic retinopathy in primary care offices. *NPJ Digit Med* 2018; 1: 39. DOI: 10.1038/s41746-018-0040-6
- [12] Bhaskaranand M, Ramachandra C, Bhat S et al. The Value of Automated Diabetic Retinopathy Screening with the EyeArt System: A Study of More Than 100,000 Consecutive Encounters from People with Diabetes. *Diabetes Technol Ther* 2019; 21: 635–643. DOI: 10.1089/dia.2019.0164
- [13] Lawrence MG. The accuracy of digital-video retinal imaging to screen for diabetic retinopathy: an analysis of two digital-video retinal imaging systems using standard stereoscopic seven-field photography and dilated clinical examination as reference standards. *Trans Am Ophthalmol Soc* 2004; 102: 321–340
- [14] Flaxel CJ, Adelman RA, Bailey ST et al. Diabetic Retinopathy Preferred Practice Pattern®. *Ophthalmology* 2020; 127: P66–P145. DOI: 10.1016/j.ophtha.2019.09.025
- [15] Gulshan V, Peng L, Coram M et al. Development and Validation of a Deep Learning Algorithm for Detection of Diabetic Retinopathy in Retinal Fundus Photographs. *JAMA* 2016; 316: 2402–2410. DOI: 10.1001/jama.2016.17216
- [16] Ting DSW, Cheung CY, Lim G et al. Development and Validation of a Deep Learning System for Diabetic Retinopathy and Related Eye Diseases Using Retinal Images From Multiethnic Populations With Diabetes. *JAMA* 2017; 318: 2211–2223. DOI: 10.1001/jama.2017.18152
- [17] Gerendas BS, Bogunovic H, Sadeghipour A et al. Computational image analysis for prognosis determination in DME. *Vis Res* 2017; 139: 204–210. DOI: 10.1016/j.visres.2017.03.008
- [18] Wong WL, Su X, Li X et al. Global prevalence of age-related macular degeneration and disease burden projection for 2020 and 2040: a system-

- atic review and meta-analysis. *Lancet Glob Health* 2014; 2: e106–e116. DOI: 10.1016/s2214-109x(13)70145-1
- [19] Li JQ, Welchowski T, Schmid M et al. Prevalence and incidence of age-related macular degeneration in Europe: a systematic review and meta-analysis. *Br J Ophthalmol* 2020; 104: 1077–1084. DOI: 10.1136/bjophthalmol-2019-314422
- [20] Ferris FL3rd, Wilkinson CP, Bird A et al. Clinical classification of age-related macular degeneration. *Ophthalmology* 2013; 120: 844–851. DOI: 10.1016/j.ophtha.2012.10.036
- [21] Burlina PM, Joshi N, Pekala M et al. Automated Grading of Age-Related Macular Degeneration From Color Fundus Images Using Deep Convolutional Neural Networks. *JAMA Ophthalmol* 2017; 135: 1170–1176. DOI: 10.1001/jamaophthalmol.2017.3782
- [22] Venhuizen FG, van Ginneken B, van Asten F et al. Automated Staging of Age-Related Macular Degeneration Using Optical Coherence Tomography. *Invest Ophthalmol Vis Sci* 2017; 58: 2318–2328. DOI: 10.1167/iovs.16-20541
- [23] Leingang O, Riedl S, Mai J et al. Automated deep learning-based AMD detection and staging in real-world OCT datasets (PINNACLE study report 5). *Sci Rep* 2023; 13: 19545. DOI: 10.1038/s41598-023-46626-7
- [24] Schmidt-Erfurth U, Waldstein SM, Klimscha S et al. Prediction of Individual Disease Conversion in Early AMD Using Artificial Intelligence. *Invest Ophthalmol Vis Sci* 2018; 59: 3199–3208. DOI: 10.1167/iovs.18-24106
- [25] Schmidt-Erfurth U, Vogl WD, Jampol LM et al. Application of Automated Quantification of Fluid Volumes to Anti-VEGF Therapy of Neovascular Age-Related Macular Degeneration. *Ophthalmology* 2020; 127: 1211–1219. DOI: 10.1016/j.ophtha.2020.03.010
- [26] Schmidt-Erfurth U, Waldstein SM. A paradigm shift in imaging biomarkers in neovascular age-related macular degeneration. *Prog Retin Eye Res* 2016; 50: 1–24. DOI: 10.1016/j.preteyeres.2015.07.007
- [27] Schmidt-Erfurth U, Reiter GS, Riedl S et al. AI-based monitoring of retinal fluid in disease activity and under therapy. *Prog Retin Eye Res* 2022; 86: 100972. DOI: 10.1016/j.preteyeres.2021.100972
- [28] Göbel AP, Fleckenstein M, Schmitz-Valckenberg S et al. Imaging geographic atrophy in age-related macular degeneration. *Ophthalmologica* 2011; 226: 182–190. DOI: 10.1159/000330420
- [29] Mai J, Lachinov D, Riedl S et al. Clinical validation for automated geographic atrophy monitoring on OCT under complement inhibitory treatment. *Sci Rep* 2023; 13: 7028. DOI: 10.1038/s41598-023-34139-2
- [30] Schmidt-Erfurth U, Mai J, Reiter GS et al. Therapeutic effect of pegcetacoplan on retinal pigment epithelium (RPE) and photoreceptor (PR) integrity in geographic atrophy (GA) in the phase III OAKS and DERBY trials. *Invest Ophthalmol Vis Sci* 2023; 64: 919
- [31] Anegondi N, Gao SS, Steffen V et al. Deep Learning to Predict Geographic Atrophy Area and Growth Rate from Multimodal Imaging. *Ophthalmol Retina* 2023; 7: 243–252. DOI: 10.1016/j.oret.2022.08.018
- [32] Gigon A, Mosinska A, Montesele A et al. Personalized Atrophy Risk Mapping in Age-Related Macular Degeneration. *Transl Vis Sci Technol* 2021; 10: 18. DOI: 10.1167/tvst.10.13.18
- [33] Mai J, Lachinov D, Reiter GS et al. Deep Learning-Based Prediction of Individual Geographic Atrophy Progression from a Single Baseline OCT. *Ophthalmol Sci* 2024; 4: 100466. DOI: 10.1016/j.xops.2024.100466
- [34] Gallardo M, Munk MR, Kurmann T et al. Machine Learning Can Predict Anti-VEGF Treatment Demand in a Treat-and-Extend Regimen for Patients with Neovascular AMD, DME, and RVO Associated Macular Edema. *Ophthalmol Retina* 2021; 5: 604–624. DOI: 10.1016/j.oret.2021.05.002
- [35] Chandra RS, Ying GS. Evaluation of Multiple Machine Learning Models for Predicting Number of Anti-VEGF Injections in the Comparison of AMD Treatment Trials (CATT). *Transl Vis Sci Technol* 2023; 12: 18. DOI: 10.1167/tvst.12.1.18
- [36] Bogunović H, Waldstein SM, Schlegl T et al. Prediction of Anti-VEGF Treatment Requirements in Neovascular AMD Using a Machine Learning Approach. *Invest Ophthalmol Vis Sci* 2017; 58: 3240–3248. DOI: 10.1167/iovs.16-21053
- [37] Bogunovic H, Waldstein SM, Sadeghipour A et al. Artificial intelligence to predict optimal retreatment intervals in treat-and-extend (T&E). *Invest Ophthalmol Vis Sci* 2018; 59: 1620
- [38] Bogunović H, Mares V, Reiter GS et al. Predicting treat-and-extend outcomes and treatment intervals in neovascular age-related macular degeneration from retinal optical coherence tomography using artificial intelligence. *Front Med (Lausanne)* 2022; 9: 958469. DOI: 10.3389/fmed.2022.958469
- [39] Campbell JP, Ataer-Cansizoglu E, Bolon-Canedo V et al. Expert diagnosis of plus disease in retinopathy of prematurity from computer-based image analysis. *JAMA Ophthalmol* 2016; 134: 651–657. DOI: 10.1001/jamaophthalmol.2016.0611
- [40] Kim SJ, Cho KJ, Oh S. Development of machine learning models for diagnosis of glaucoma. *PLoS One* 2017; 12: e0177726. DOI: 10.1371/journal.pone.0177726
- [41] Vogl WD, Waldstein SM, Gerendas BS et al. Analyzing and Predicting Visual Acuity Outcomes of Anti-VEGF Therapy by a Longitudinal Mixed Effects Model of Imaging and Clinical Data. *Invest Ophthalmol Vis Sci* 2017; 58: 4173–4181. DOI: 10.1167/iovs.17-21878
- [42] Chen TC, Lim WS, Wang VY et al. Artificial Intelligence-Assisted Early Detection of Retinitis Pigmentosa – the Most Common Inherited Retinal Degeneration. *J Digit Imaging* 2021; 34: 948–958. DOI: 10.1007/s10278-021-00479-6
- [43] Liu YY, Ishikawa H, Chen M et al. Computerized macular pathology diagnosis in spectral domain optical coherence tomography scans based on multiscale texture and shape features. *Invest Ophthalmol Vis Sci* 2011; 52: 8316–8322. DOI: 10.1167/iovs.10-7012
- [44] Poplin R, Varadarajan AV, Blumer K et al. Prediction of cardiovascular risk factors from retinal fundus photographs via deep learning. *Nat Biomed Eng* 2018; 2: 158–164. DOI: 10.1038/s41551-018-0195-0
- [45] Korot E, Pontikos N, Liu X et al. Predicting sex from retinal fundus photographs using automated deep learning. *Sci Rep* 2021; 11: 10286. DOI: 10.1038/s41598-021-89743-x
- [46] Chueh KM, Hsieh YT, Chen HH et al. Identification of Sex and Age from Macular Optical Coherence Tomography and Feature Analysis Using Deep Learning. *Am J Ophthalmol* 2022; 235: 221–228. DOI: 10.1016/j.ajo.2021.09.015
- [47] RetInSight GmbH. RetInSight. 2022/2023. Im Internet (Stand: 02.08.2024): <https://retinsight.com/>
- [48] RetinAI. RetinAI Discovery. 2022. Im Internet (Stand: 02.08.2024): <https://www.retinai.com/products/discovery>
- [49] iHealthScreen. iPredict. 2020. Im Internet (Stand: 02.08.2024): <https://ihealthscreen.org/>
- [50] Retinalyze System A/S. Retinalyze®. 2021. Safe, Fast and Efficient Retinal Investigations with AI and Telemedicine. Im Internet (Stand: 02.08.2024): <https://www.retinalyze.com/>