

It's Better to Operate with Eyes Open – Applications and Perspectives of Intraoperative Ultrasound (IOUS) in Gynecological Procedures

Mit offenen Augen operiert es sich besser – Einsatzgebiete und Perspektiven des intraoperativen Ultraschalls (IOUS) bei gynäkologischen Eingriffen



Dr. Sascha Hoffmann



Prof. Markus Hoopmann

Correspondence

Prof. Markus Hoopmann
Department of obstetrics and gynecology, University of Tübingen, Calwer Str. 7, 72076 Tübingen, Germany
mhoopmann@gmx.de

Bibliography

Ultraschall in Med 2024; 45: 557–563

DOI 10.1055/a-2408-0979

ISSN 0172-4614

© 2024, Thieme. All rights reserved.

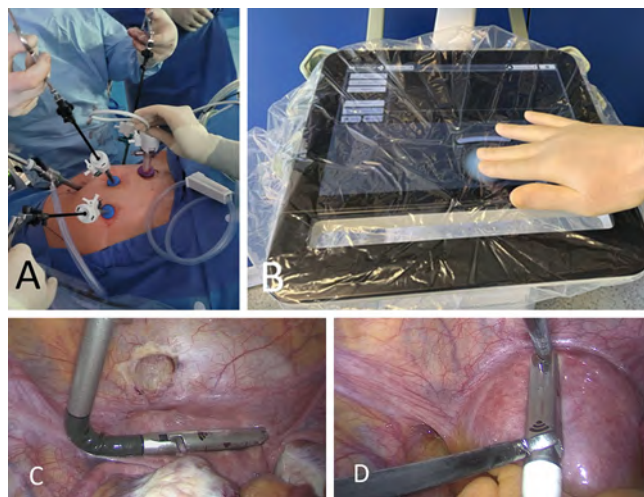
Georg Thieme Verlag KG, Oswald-Hesse-Straße 50,
70469 Stuttgart, Germany

Introduction

Intraoperative ultrasound (IOUS) is a widely used procedure, and it is becoming increasingly important in gynecological surgery [1]. Previously, the scientific focus of sonography in gynecology was on preoperative diagnosis and targeted treatment planning. In recent years, due to the rapidly growing evidence of the potential that gynecological sonography holds for diagnostic imaging, dignity assessment, and spread diagnostics of malignant (e.g. ovarian cancer) and benign processes (e.g. endometriosis), OB/GYN ultrasound has become part of many guidelines, expert recommendations, standardized quality requirements, and training programs [2–6].

In addition, a highly specialized expertise has developed along different paths in the sonographic and surgical fields. Unfortunately, it is rare to find well-rounded experts who bring the highest level of expertise to both general sonography and modern gynecological sonography. The communication interface between pre-op diagnostics and the OR is therefore of critical importance for the overall success of the procedure. For this reason, the potential applications provided by IOUS, i.e. putting sonography in the surgeon's hands in the OR, can be a valuable tool.

In addition to the pre-op sonographic access options already available (transabdominal, transvaginal, transrectal, transperineal), particularly noteworthy approaches that represent clear extensions of the diagnostic options include sonography at the open situs and using specialized rod transducers via laparoscopy (► Fig. 1).



► **Fig. 1** Laparoscopic setup for intraoperative sonography. **A** – Laparoscopic setting for placement of endoscopic transducers; **B** – Disinfectable operating surface of the ultrasound device with sterile cover; **C** – Flexible rod transducer in situ; **D** – Drop-in transducers in situ.

► **Abb. 1** Laparoskopisches Setup zur intraoperativen Sonografie. **A** – laparoskopisches Setting zur Platzierung der endoskopischen Sonden; **B** – desinfektionsfähige Bedienungsfläche des Ultraschallgerätes mit sterilem Bezug; **C** – flexible Stabsonde in situ; **D** – „Drop-in“-Sonde in situ.

The specific benefits of IOUS are related primarily to the following aspects:

- High degree of mobility with comparatively easy accessibility
- Targeted anatomical correlation of preoperative findings
- Simplified sonographic access (e. g. in painful situs, in laparoscopic use)
- Real-time imaging with advanced features such as Doppler sonography or elastography
- Increased precision by protecting non-diseased or preserved tissue
- Improved control of the response to pathological findings
- High quality of documentation
- Reduction of the rate of complications.

IOUS is therefore used both for benign diseases and to improve surgical efficiency in gynecologic oncology while minimizing the burden on the patient [7]. In this regard, it should also be mentioned that some authors refer to IOUS as “the surgeon’s stethoscope” [8].

The following text is intended to provide an overview of the current application areas for IOUS.

IOUS in benign gynecological diseases

Non-pregnancy-associated intracavitary diseases

IOUS enables improved orientation of the surgeon during hysteroscopic procedures, such as the removal of septa, myomas, or polyps, as well as during synechiolysis, and reduces the risk of a perforation. In addition, studies show that the combination of IOUS and hysteroscopy promotes the completeness of the resection of submucosal myomas [9–13].

Early pregnancy

In the surgical treatment of disturbed early pregnancy, abortions, and hydatidiform moles, IOUS is used to reduce the rate of complications. Performing gynecological surgery procedures, such as dilatation and curettage without imaging monitoring, i. e. blindly, demonstrably increases the risk of perforation of the uterine wall, excessive bleeding, and intracavitary residues. Studies show that the use of IOUS can reduce the risk of complications and lead to faster and safer operations. Particularly for hydatidiform moles, IOUS is ideal for assessing a myometrial invasion [14–18].

Ectopic pregnancies

Ectopic pregnancies can pose significant challenges for surgical treatment, especially if they are not conventional tubal pregnancies. The literature mainly includes reports about IOUS in the surgical treatment of pregnancies in a cesarean scar of the uterus, where complication rates are described at 8–14%. With regard to safe localization, protection, and preservation of healthy tissue, as well as preventing severe bleeding, IOUS is irreplaceable when

using saline curettage/vacuum aspiration or inserting an intra-uterine balloon. Its use also leads to shorter procedure times, minimizes the risk of residues, and thus reduces complication rates [19–22].

Intramural and subserous uterine myomas

Preoperative transvaginal sonography and magnetic resonance imaging (MRI) already provide good diagnostics with regard to the localization and extent of myomas. Especially in intramural myomas, the detection rate can be improved by using IOUS. In this context, a clinical study was able to demonstrate the benefit of IOUS using contact sonography of the uterus during open myomectomy in 64 women. A total of 182 myomas were identified by preoperative transvaginal and abdominal ultrasound examination. Using IOUS, an additional 46 previously undiagnosed myomas with a mean maximum diameter of 11.82 mm (median 11.00 mm; range 5–25 mm) were identified [23]. Another clinical study of 135 patients confirmed these results and showed a double detection rate for laparoscopic IOUS (n=818), followed by MRI (standardized second reading; n=619), conventional MRI (n=562), and transvaginal ultrasound (n=403) [24]. Basically, imaging is clearly superior to palpation, because it avoids open surgical interventions, and IOUS, in particular, improves the precision of myoma removals [25–27].

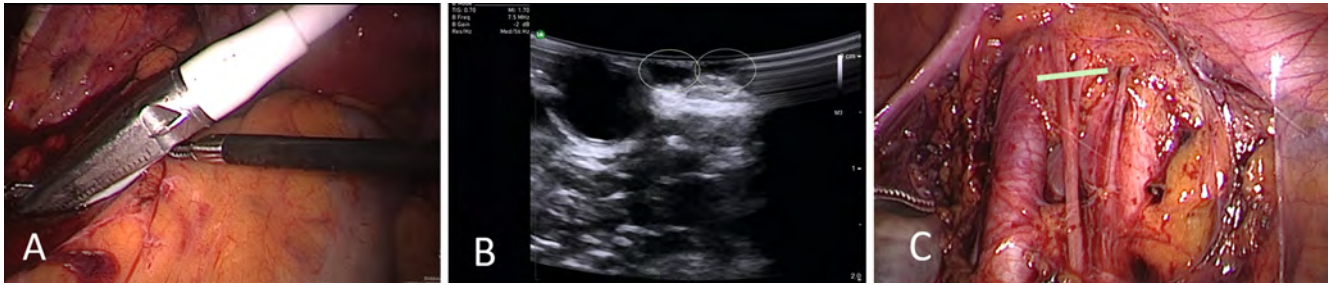Endometriosis and adenomyosis uteri

Adequate preoperative imaging diagnostics of endometriosis in the pelvic, rectal, and sigmoid regions is often a major challenge. In cases of deep infiltrating endometriosis, the additional use of IOUS can provide a benefit for reliable targeting and fine-tuning of the resection volume [28–31].

A special form of endometriosis is adenomyosis uteri, for which sonography has a particularly important role in diagnosing. For a long time, the diagnosis of adenomyosis uteri was purely clinical, but the introduction of standardized ultrasound classifications has provided more clarity [5, 32]. Additionally, with regard to interventional ultrasound, we should also mention the scientific approach of a study, in which a laparoscopic, sonographically guided punch biopsy of the uterus was performed to provide histological confirmation of uterine adenomyosis.

Urogynecology

Sonographic examination of the pelvic floor allows assessment of the urethra and bladder neck, rectum and anorectal junction, integrity of the levator ani muscles, and visualization of reconstructive vaginal mesh implants and tension-free slings (TVT) to treat stress incontinence [33]. This ensures that they can be protected during surgical interventions and helps to optimize pelvic floor reconstructions [34]. In this context, a study has shown that IOUS enables improved placement of a TVT-O (tension-free vaginal tape obturator) [35]. Another study describes the use of intraoperative Doppler sonography with a full bladder used to visualize the ureteral jet in order to demonstrate its function [36].



► **Fig. 2** Laparoscopically guided sonography for visualization of the genitofemoral nerve before opening the retroperitoneum. **A** – Laparoscopic placement of the drop-in transducer in the area of the right psoas muscle to expose the right genitofemoral nerve; **B** – Sonographic image of a splitting right genitofemoral nerve; both branches are outlined in green in the figure; **C** – Anatomical correlation of the sonographic image after opening the right pelvic wall; a green bar marks the sonographic plane in the figure.

► **Abb. 2** Laparoskopisch gesteuerte Sonografie zur Darstellung des N. genitofemoralis vor Eröffnung des Retroperitoneums. **A** – laparoskopische Platzierung der „Drop-in“-Sonde im Bereich des M. psoas rechts zur Darstellung des N. genitofemoralis rechts; **B** – sonografische Darstellung eines sich aufteilenden N. genitofemoralis rechts; im Bild beide Äste grün umrandet; **C** – anatomische Korrelation des sonografischen Bildes nach Eröffnung der Beckenwand rechts; die sonografische Ebene ist im Bild mit einem grünen Balken markiert.

IOUS in gynecologic oncology

Borderline ovarian tumor

IOUS is used to determine the resection volume in borderline ovarian tumors. By precisely demarcating the tumors from the healthy remaining ovaries, surgery can be performed in an especially tissue-sparing manner in order to preserve fertility [37–39].

Myometrial invasion in endometrial carcinoma

Another application area for IOUS is its use to assess myometrial invasion in endometrial carcinoma. Intraoperative ex-vivo high-resolution sonography (IEVHS) in 45 patients correctly estimated the myometrial invasion depth in 39 of 45 cases (86.6%), whereas frozen section examination correctly assessed the myometrial invasion depth in 41 of 46 cases (91.1%) [40]. Because the depth of myometrial invasion is a decisive factor for the indication for lymph node dissection, it is important to make the most accurate assessment possible preoperatively, or at the latest intraoperatively, in order to optimize treatment planning and to avoid a second procedure. IOUS used directly on the uterine wall can improve the predictive value of pre-op imaging.

Brachytherapy for cervical cancer

IOUS supports the precise placement of applicators for intracavitary brachytherapy in the treatment of cervical cancer. IOUS has been shown to reduce the incidence of uterine perforation. Ultrasound guided positioning of applicators improves local tumor control and ensures the best possible treatment results [41–43].

Liver metastases

IOUS has long played an important role in identifying liver metastases, particularly in cancers where conventional imaging techniques, such as computed tomography (CT) or preoperative sonography, cannot adequately detect metastases. Although most studies in this area have been conducted in the context of colorectal cancer,

there is evidence that IOUS may also be helpful in gynecological cancers. In liver surgery, IOUS, supported by contrast agents and 3D animation, is seeing its most advanced use to date [44, 45]. In the current issue of the European Journal of Ultrasound, Bitterer et al. have published an excellent article on the use of contrast-enhanced IOUS in liver metastases.

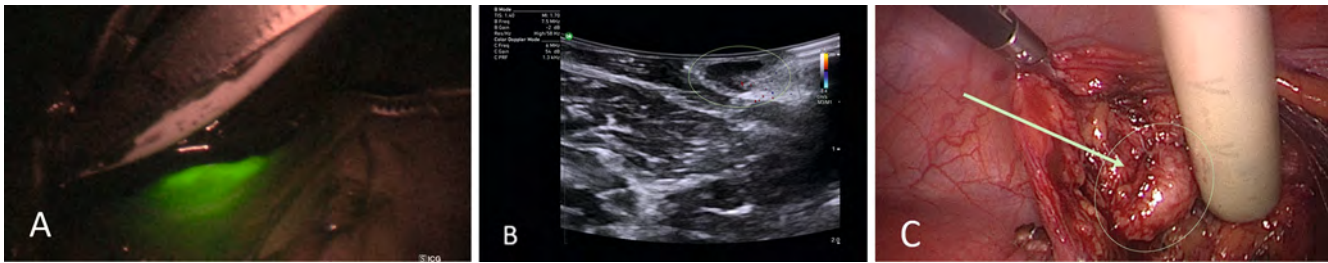
Visualization of nerves and lymph nodes in the retroperitoneum

While the applications listed above are already in clinical use, the following scientific research areas are worth highlighting. For example, an ongoing study is investigating the intraoperative sonographic imaging of pelvic nerves during urogynecologic surgery (► **Fig. 2**). Another study deals with the intraoperative sonographic assessment of the pelvic sentinel lymph node in cervical and endometrial carcinoma during laparoscopic and robotic gynecologic oncology procedures (► **Fig. 3**).

Benefits and challenges of IOUS

IOUS provides precise, real-time visualization during surgery, thereby improving surgical targeting and reducing the risk of complications. IOUS is especially beneficial in minimally invasive and, in particular, robotically-assisted procedures, where better visual information can potentially compensate for a lack of tactile feedback. The standardized reporting and documentation also enable improved anatomical mapping. In particular, IOUS also offers improved documentation options compared to conventional surgical procedures, which not only has a positive effect on the quality assurance and transparency of surgical interventions but is also ideally suited to demonstrably prevent errors in treatment.

Nevertheless, IOUS depends on the expertise of the user, as specialized knowledge is needed to generate and interpret ultrasound images. As a result, it is important to further standardize reporting and provide comprehensive training for IOUS users.



► **Fig. 3** Laparoscopically-assisted IOUS of the sentinel lymph node in a patient with cervical cancer. **A** – Positioning of the drop-in transducer in the area of the ICG (indocyanine green) positive sentinel lymph node in the area of the right external iliac artery; **B** – Sonographic image of the sentinel lymph node before preparation, with oval configuration and preserved cortex structure; outlined in green in the figure; **C** – The sentinel lymph node is prepared with a gamma probe intraoperatively to measure the technetium activity of the marked sentinel lymph node; outlined in green in the figure.

► **Abb. 3** laparoskopisch gestützter IOUS des Sentinel-Lymphknotens bei einer Patientin mit Zervixkarzinom. **A** – Platzierung der „Drop-in“-Sonde im Bereich des ICG-positiven (ICG: Indocyaningrün) Sentinel-Lymphknotens im Bereich der A. iliaca externa rechts; **B** – sonografisches Bild des Sentinel-Lymphknotens vor Präparation mit ovaler Konfiguration und erhaltener Markrindenstruktur; im Bild grün umrandet; **C** – der Sentinel-Lymphknoten präpariert mit Gammasonde zur intraoperativen Messung der Technetiumsaktivität des markierten Sentinel-Lymphknotens; im Bild grün umrandet.

Conclusion

IOUS has established itself as a valuable tool in gynecological surgery. It improves surgical precision and reduces complications, particularly in complex and minimally invasive procedures. Despite some challenges, such as dependence on surgeon expertise, IOUS provides significant benefits and has the potential to further transform the future of gynecological surgery. Ongoing research and the integration of new technologies will further expand the application scope for IOUS in gynecological surgery.

Mit offenen Augen operiert es sich besser – Einsatzgebiete und Perspektiven des intraoperativen Ultraschalls (IOUS) bei gynäkologischen Eingriffen

Einführung

Der intraoperative Ultraschall (IOUS) stellt ein breit angewandtes Verfahren dar und gewinnt in der gynäkologischen Chirurgie zunehmend an Bedeutung [1]. Bisher lag der Fokus der wissenschaftlichen Betrachtung der Sonografie in der Gynäkologie auf der präoperativen Diagnostik und gezielten Therapieplanung. In den letzten Jahren fand aufgrund der sich rasch vergrößernden Evidenz zum Potenzial der gynäkologischen Sonografie – bei der bildgebenden Diagnosefindung, der Dignitätseinschätzung und der Ausbreitungsdiagnostik, sowohl maligner (z. B. Ovarialkarzinom) wie benignen Prozesse (z. B. Endometriose) – eine Etablierung in vielen Leitlinien, Experten-Empfehlungen, standardisierten Qualitätsanforderungen und Ausbildungsprogrammen statt [2–6].

Allerdings entwickelte sich auch ein hochspezialisiertes Expertentum, welches im sonografischen wie chirurgischen Bereich getrennte Wege ging. Allrounder, die auf höchstem Niveau Sonografie im Allgemeinen wie auch die moderne gynäkologische

Sonografie beherrschen, sind leider handverlesen. Die kommunikative Schnittstelle zwischen präoperativer Diagnostik und OP-Saal ist für den Gesamterfolg des Eingriffs von großer Bedeutung. Der IOUS, also die Sonografie in den Händen des Operateurs unter OP-Bedingungen, kann hier ein wertvolles Tool und viele Einsatzmöglichkeiten bieten.

Neben den bereits präoperativ möglichen sonografischen Zugangsmöglichkeiten (transabdominal, transvaginal, transrektal, transperineal) sind besonders die Sonografie am offenen Situs und die Sonografie mittels spezialisierter Stabsonden über den Weg der Laparoskopie hervorzuheben, welche klare Erweiterungen der diagnostischen Möglichkeiten darstellen (► **Abb. 1**).

Die spezifischen Vorteile des IOUS liegen in erster Linie in folgenden Aspekten:

- hohe Mobilität, bei vergleichsweise einfacher Verfügbarkeit
- gezielte anatomische Korrelation präoperativ erhobener Befunde
- vereinfachter sonografischer Zugang (z. B. bei schmerzhaftem Situs, bei laparoskopischem Einsatz)
- Echtzeit-Bildgebung, mit erweiterten Funktionen wie der Dopplersonografie oder Elastografie
- erhöhte Präzision durch Schonung nicht erkrankten oder zu erhaltenden Gewebes
- verbesserte Kontrolle des Ansprechens bei pathologischen Befunden
- hohe Dokumentationsgüte
- Reduktion der Komplikationsrate.

Der IOUS findet daher sowohl bei gutartigen Erkrankungen als auch in der gynäkologischen Onkologie Verwendung, um die chirurgische Effizienz zu erhöhen und gleichzeitig die Belastung für die Patientin zu minimieren [7]. Nicht unerwähnt sollte daher der Vergleich einiger Autoren bleiben, die den IOUS als „das Stethoskop des Chirurgen“ bezeichneten [8].

Im folgenden Text soll ein Überblick über die bisherigen Einsatzgebiete des IOUS gegeben werden.

IOUS bei gutartigen gynäkologischen Erkrankungen

Nicht schwangerschaftsassozierte intrakavitäre Erkrankungen

Der IOUS ermöglicht im Rahmen hysteroskopischer Verfahren – wie der Entfernung von Septen, Myomen oder Polypen sowie bei der Durchführung der Synechiolyse – eine verbesserte Orientierung des Chirurgen und verringert somit das Risiko einer Perforation. Zudem belegen Studien, dass die Kombination des IOUS und der Hysteroskopie die Vollständigkeit der Resektion submuköser Myome begünstigt [9–13].

Frühgravidität

In der chirurgischen Behandlung der gestörten Frühgravidität, von Schwangerschaftsabbrüchen sowie von Blasenmolen wird der IOUS eingesetzt, um die Komplikationsrate zu senken. Werden gynäkologisch-operative Maßnahmen wie die Dilatation und Kürettage ohne bildgebende Kontrolle, also blind, durchgeführt, erhöht sich nachweislich das Risiko für Perforationen der Uteruswand, übermäßige Blutungen und intrakavitäre Residuen. Studien zeigen, dass die Verwendung des IOUS das Risiko von Komplikationen reduzieren kann und zu einer schnelleren und sichereren Durchführung führt. Insbesondere bei der Blasenmole eignet sich der IOUS zur Beurteilung einer myometrialen Invasion [14–18].

Ektope Schwangerschaften

Ektope Schwangerschaft stellen mitunter erhebliche Herausforderungen für die chirurgische Behandlung dar, insbesondere, wenn es sich nicht um die konventionelle Tubargravidität handelt. In der Literatur finden sich vornehmlich Berichte zum IOUS bei der chirurgischen Behandlung von Schwangerschaften in einer Sectionarbe des Uterus, bei der die Komplikationsraten bei 8–14% beschrieben werden. Im Hinblick auf eine sichere Lokalisation, Schonung und den Erhalt von gesundem Gewebe sowie der Vermeidung starker Blutungen ist der IOUS bei Anwendung der Saugkürettage/Vakuum-Aspiration oder der Einlage eines intra-uterinen Ballons unersetzlich. Auch führt die Anwendung zu verkürzten Eingriffszeiten, minimiert das Risiko von Residuen und senkt somit die Komplikationsraten [19–22].

Intramurale und subseröse Myome des Uterus

Die präoperative transvaginale Sonografie sowie die Magnet-Resonanz-Tomografie (MRT) bieten bereits eine gute Diagnostik bezüglich der Lokalisation und Ausdehnung von Myomen. Insbesondere bei intramuralen Myomen kann die Detektionsrate durch die Anwendung des IOUS verbessert werden. Im Rahmen einer klinischen Studie konnte in diesem Zusammenhang der Nutzen des IOUS mittels Kontaktsonografie des Uterus bei der offenen Myomektomie an 64 Frauen gezeigt werden. Insgesamt wurden 182 Myome mittels präoperativer transvaginaler und abdominaler Ultraschall-Untersuchung erfasst. Durch die Verwendung des IOUS konnten weitere 46, zuvor nicht diagnostizierte Myome,

mit einem mittleren maximalen Durchmesser von 11,82 mm (Median 11,00mm; Bereich 5–25 mm) festgestellt werden [23]. Eine weitere klinische Studie anhand von 135 Patientinnen bestätigte diese Ergebnisse und zeigte eine doppelte Detektionsrate für den laparoskopischen IOUS (n=818), gefolgt vom MRT (standardisierte Zweitbefundung; n=619), dem konventionellen MRT (n=562) und dem transvaginalen Ultraschall (n=403) [24]. Grundsätzlich ist die Bildgebung der Palpation deutlich überlegen, sodass offene chirurgische Eingriffe vermieden werden können und insbesondere der IOUS die Präzision der Myomentfernung verbessert [2, 25–27].

Endometriose und Adenomyosis uteri

Eine adäquate präoperative bildgebende Diagnostik der Endometriose im Bereich des kleinen Beckens, des Rektums und Sigmas stellt häufig eine große Herausforderung dar. Bei tief infiltrierender Endometriose kann die additive Anwendung des IOUS zur sicheren Zielansprache und bei der Feinjustierung des Resektionsvolumens einen Benefit bieten [28–31].

Eine spezielle Erscheinungsform der Endometriose stellt die Adenomyosis uteri dar, bei deren Diagnosestellung der Sonografie eine besondere Bedeutung zukommt. Die Diagnose der Adenomyosis uteri war über lange Zeit eine rein klinische Diagnose, die durch die Einführung der standardisierten Ultraschall-Klassifikationen an Kontur gewann [5, 32]. Doch auch hinsichtlich des interventionellen Ultraschalls ist der wissenschaftliche Ansatz einer Studie zu vermerken, bei der die laparoskopische sonografisch gesteuerte Stanzbiopsie des Uterus zur histologischen Sicherung einer Adenomyosis uteri erfolgt.

Urogynäkologie

Die sonografische Untersuchung des Beckenbodens ermöglicht die Beurteilung der Harnröhre und des Blasenhalses, des Rektums und des anorektalen Übergangs, der Integrität der Levator-animuskeln sowie die Visualisierung rekonstruierender vaginaler Netzimplantate und spannungsfreier Schlingen (TVT) zur Behandlung der Stressinkontinenz [33]. So können diese bei operativen Eingriffen geschont werden und Beckenboden-Rekonstruktionen optimiert werden [34]. In diesem Zusammenhang konnte in einer Studie gezeigt werden, dass durch den IOUS eine verbesserte Platzierung eines TVT-O (tension-free vaginal tape-obturator) möglich ist [35]. Eine weitere Studie beschreibt die Anwendung der intraoperativen Dopplersonografie bei gefüllter Blase zur Darstellung des Ureterjets, um dessen Funktionalität zu zeigen [36].

IOUS in der gynäkologischen Onkologie

Borderline-Ovarialtumoren

Der IOUS wird zur Festlegung des Resektionsvolumens bei Borderline-Ovarialtumoren eingesetzt. Durch die exakte Abgrenzung der Tumoren zum gesunden Rest-Ovar kann im Sinne des Fertilitäts-erhalts besonders gewebeschonend operiert werden [37–39].

Myometrium-Invasion bei Endometriumkarzinomen

Ein weiteres Anwendungsgebiet des IOUS ist die Bewertung der Myometrium-Invasion bei Endometriumkarzinomen. Die intraoperative ex-vivo-Hochauflösungs-sonografie (IEVHS) bei 45 Patientinnen schätzte die myometrane Invasionstiefe in 39 von 45 Fällen (86,6%) korrekt ein, wohingegen die Schnellschnitt-Untersuchung die myometrane Invasionstiefe in 41 von 46 Fällen (91,1%) korrekt beurteilte [40]. Da die myometrane Invasionstiefe ein entscheidender Faktor für die Indikation zur Lymphknoten-Dissektion darstellt, ist eine möglichst genaue Einschätzung präoperativ, aber spätestens intraoperativ, wünschenswert, um die Behandlungsplanung zu optimieren und einen Zweiteingriff zu vermeiden. Der IOUS unmittelbar an der Uteruswand kann hierbei die Prädiktion der präoperativen Bildgebung verbessern.

Brachytherapie bei Gebärmutterhalskrebs

Der IOUS unterstützt die exakte Platzierung von Applikatoren für die intrakavitäre Brachytherapie bei der Behandlung des Zervixkarzinoms. Es konnte gezeigt werden, dass der IOUS die Inzidenz von Uterusperforationen verringert. Die ultraschallgesteuerte Platzierung von Applikatoren verbessert die lokale Tumorkontrolle und sorgt für bestmögliche Behandlungsergebnisse [41–43].

Lebermetastasen

Der IOUS spielt seit langer Zeit eine wichtige Rolle bei der Identifizierung von Lebermetastasen, insbesondere bei Krebserkrankungen, bei denen herkömmliche Bildgebungsverfahren wie die Computertomografie (CT) oder die präoperative Sonografie Metastasen nicht ausreichend erfassen können. Obwohl die meisten Studien in diesem Bereich im Zusammenhang mit Darmkrebs durchgeführt wurden, gibt es Hinweise dafür, dass der IOUS auch bei gynäkologischen Krebserkrankungen hilfreich sein kann. In der Leberchirurgie findet der IOUS, unterstützt durch Kontrastmittel und 3D-Animation, seine bislang fortschrittlichste Anwendung [44, 45]. In der aktuellen Ausgabe von „Ultraschall in der Medizin“ stellen Bitterer et al. eine hervorragende Arbeit zum Kontrastmittelgestützten Einsatz der IOUS bei Lebermetastasen vor.

Darstellung der Nerven und Lymphknoten im Retroperitoneum

Während die oben angeführten Applikationen bereits in klinischer Anwendung sind, sind folgende wissenschaftliche Untersuchungsgebiete gesondert hervorzuheben. Beispielsweise untersucht eine laufende Studie die intraoperative sonografische Darstellung von Nerven des kleinen Beckens bei urogynäkologischen Operationen (► **Abb. 2**). Eine weitere Studie befasst sich mit der intraoperativen sonografischen Befundung des pelvinen Sentinel-Lymphknotens beim Zervix- und Endometriumkarzinom im Rahmen von laparoskopischen und robotischen gynäkologischen Eingriffen (► **Abb. 3**).

Vorteile und Herausforderungen des IOUS

Der IOUS bietet während eines Eingriffs eine präzise Echtzeit-Visualisierung, welche die chirurgische Zielsprache verbessert und das Risiko von Komplikationen verringert. Insbesondere bietet der IOUS einen Vorteil bei minimal-invasiven und hier vor allem robotisch unterstützten Eingriffen. -Dabei bietet die verbesserte visuelle Information einen Kompensationsmechanismus zu einem potenziellen Mangel an taktile Rückmeldung. Die standardisierte Befundung und Dokumentation ermöglichen zudem ein verbessertes anatomisches Mapping. Insbesondere bietet der IOUS auch eine verbesserte Dokumentationsmöglichkeit gegenüber dem konventionellen chirurgischen Vorgehen, was sich nicht nur positiv auf die Qualitätssicherung und die Transparenz chirurgischer Eingriffe auswirken kann, sondern auch dazu geeignet ist, Behandlungsfehler nachweislich ausschließen zu können.

Jedoch ist der IOUS von der Expertise des Anwenders abhängig, da die Erstellung und Interpretation von Ultraschallbildern spezialisierte Kenntnisse erfordert. Daher sind eine weitere Standardisierung der Befundungen sowie die flächendeckende Ausbildung der Anwender des IOUS erstrebenswert.

Fazit

Der IOUS hat sich als wertvolles Instrument in der gynäkologischen Chirurgie etabliert. Er verbessert die operative Präzision und reduziert Komplikationen, insbesondere bei komplexen und minimal-invasiven Eingriffen. Trotz einiger Herausforderungen, wie der Abhängigkeit von der Expertise des Chirurgen, bietet IOUS erhebliche Vorteile und hat das Potenzial, die Zukunft der gynäkologischen Chirurgie weiter zu verändern. Die fortschreitende Forschung und die Integration neuer Technologien werden den Anwendungsbereich des IOUS in der gynäkologischen Chirurgie weiter ausbauen.

Conflict of Interest

The authors declare that they have no conflict of interest.

References

- [1] Lubner MG, Mankowski Gettlel, Kim DH et al. Diagnostic and procedural intraoperative ultrasound: technique, tips and tricks for optimizing results. *Br J Radiol* 2021; 94: 20201406
- [2] Bent RE, Wilson MD, Jacoby VL et al. Myoma Imaging by Gynecologic Surgeons Training in Intraoperative Ultrasound Technique. *J Minim Invasive Gynecol* 2019; 26: 1139–1143
- [3] Harmsen MJ, Van den Bosch T, de Leeuw RA et al. Consensus on revised definitions of Morphological Uterus Sonographic Assessment (MUSA) features of adenomyosis: results of modified Delphi procedure. *Ultrasound Obstet Gynecol* 2022; 60: 118–131
- [4] Keckstein J, Hoopmann M, Merz E et al. Expert opinion on the use of transvaginal sonography for presurgical staging and classification of endometriosis. *Arch Gynecol Obstet* 2023; 307: 5–19
- [5] Krentel H, Keckstein J, Föger T et al. Accuracy of ultrasound signs on two-dimensional transvaginal ultrasound in prediction of adenomyosis: prospective multicenter study. *Ultrasound Obstet Gynecol* 2023; 62: 739–746

- [6] Munro MG, Critchley HOD, Fraser IS et al. The two FIGO systems for normal and abnormal uterine bleeding symptoms and classification of causes of abnormal uterine bleeding in the reproductive years: 2018 revisions. *Int J Gynaecol Obstet* 2018; 143: 393–408
- [7] Grewal K, Jones B, L'Heveder A et al. The Use of intra-operative Ultrasound in Gynecological Surgery: A Review. *Future Science OA Taylor & Francis* 2021; 7: FSO678
- [8] Pavone M, Seeliger B, Teodorico E et al. Ultrasound-guided robotic surgical procedures: a systematic review. *Surg Endosc* 2024; 38: 2359–2370
- [9] Coccia ME, Becattini C, Bracco GL et al. Intraoperative ultrasound guidance for operative hysteroscopy. A prospective study. *J Reprod Med* 2000; 45: 413–418
- [10] Dora AK, Choudhury S, Halder A et al. OHVIRA syndrome: hysteroscopy and intraoperative sonography – a value addition in the management. *BMJ Case Rep* 2023; 16: e256552
- [11] Ludwin A, Ludwin I, Pityński K et al. Transrectal ultrasound-guided hysteroscopic myomectomy of submucosal myomas with a varying degree of myometrial penetration. *J Minim Invasive Gynecol* 2013; 20: 672–685
- [12] Muzii L, Galati G, Mattei G et al. Intraoperative Three-Dimensional Transvaginal Ultrasound for Hysteroscopic Metroplasty: a Controlled Study. *Reprod Sci* 2023; 30: 3372–3378
- [13] Wagenaar LP, Hamerlynck TW, Radder CM et al. Hysteroscopic morcellation vs. curettage for removal of retained products of conception: a multicenter randomized controlled trial. *Fertil Steril* 2023; 120: 1243–1251
- [14] Acharya G, Morgan H, Paramanatham L et al. A randomized controlled trial comparing surgical termination of pregnancy with and without continuous ultrasound guidance. *Eur J Obstet Gynecol Reprod Biol* 2004; 114: 69–74
- [15] Chaikof M, Lazer T, Gat I et al. Lower complication rates with office-based D&C under ultrasound guidance for missed abortion. *Minerva Ginecol* 2017; 69: 23–28
- [16] Darney PD, Sweet RL. Routine intraoperative ultrasonography for second trimester abortion reduces incidence of uterine perforation. *J Ultrasound Med* 1989; 8: 71–75
- [17] Lurain JR. Gestational trophoblastic disease I: epidemiology, pathology, clinical presentation and diagnosis of gestational trophoblastic disease, and management of hydatidiform mole. *Am J Obstet Gynecol* 2010; 203: 531–539
- [18] Reid S, Casikar I, Condous G. The use of interventional ultrasound in early pregnancy complications. *Australas J Ultrasound Med* 2013; 16: 22–25
- [19] Jurkovic D, Knez J, Appiah A et al. Surgical treatment of Cesarean scar ectopic pregnancy: efficacy and safety of ultrasound-guided suction curettage. *Ultrasound Obstet Gynecol* 2016; 47: 511–517
- [20] Peng Y, Dai Y, Yu G et al. Analysis of the type of cesarean scar pregnancy impacted on the effectiveness and safety of high intensity focused ultrasound combined with ultrasound-guided suction curettage treatment. *Int J Hyperthermia* 2022; 39: 1449–1457
- [21] Sel G, Sucu S, Harma M et al. Successful management of cesarean scar pregnancy with vacuum extraction under ultrasound guidance. *Acute Med Surg* 2018; 5: 358–361
- [22] Weilin C, Li J. Successful treatment of endogenous cesarean scar pregnancies with transabdominal ultrasound-guided suction curettage alone. *Eur J Obstet Gynecol Reprod Biol* 2014; 183: 20–22
- [23] Angioli R, Battista C, Terranova C et al. Intraoperative contact ultrasonography during open myomectomy for uterine fibroids. *Fertil Steril* 2010; 94: 1487–1490
- [24] Levine DJ, Berman JM, Harris M et al. Sensitivity of myoma imaging using laparoscopic ultrasound compared with magnetic resonance imaging and transvaginal ultrasound. *J Minim Invasive Gynecol* 2013; 20: 770–774
- [25] Hao Y, Li S-J, Zheng P et al. Intraoperative ultrasound-assisted enucleation of residual fibroids following laparoscopic myomectomy. *Clin Chim Acta* 2019; 495: 652–655
- [26] Levine DJ, Berman JM, Harris M et al. Sensitivity of myoma imaging using laparoscopic ultrasound compared with magnetic resonance imaging and transvaginal ultrasound. *J Minim Invasive Gynecol* 2013; 20: 770–774
- [27] Patel HH, Banerjee D, Goldrath K et al. Intraoperative Laparoscopic Ultrasound Increases Fibroid Detection During Laparoscopic Myomectomy. *JSL S* 2022; 26: e2022.00038
- [28] Alec MS, Mathieu Vibert JJ, Grass F et al. Intraoperative transvaginal ultrasound to standardize bowel endometriosis shaving. *Fertil Steril* 2024. doi:10.1016/j.fertnstert.2024.07.496
- [29] Condous G, Gerges B, Thomassin-Naggara I et al. Non-invasive imaging techniques for diagnosis of pelvic deep endometriosis and endometriosis classification systems: an International Consensus Statement. *Ultrasound Obstet Gynecol* 2024; 64: 129–144
- [30] Hardman D, Bennett R, Mikhail E. Laparoscopic shaving of rectosigmoid deep infiltrating endometriosis under laparoscopic ultrasound guidance. *Fertil Steril* 2023; 120: 206–207
- [31] Puppo A, Olearo E, Gattolin A et al. Intraoperative Ultrasound for Bowel Deep Infiltrating Endometriosis: A Preliminary Report. *J Ultrasound Med* 2021; 40: 1417–1425
- [32] Ota Y, Ota K, Takahashi T et al. Laparoscopic Adenomyomectomy under Real-Time Intraoperative Ultrasound Elastography Guidance: A Case Series and Feasibility Study. *J Clin Med* 2022; 11: 6707
- [33] Bahrami S, Khatri G, Sheridan AD et al. Pelvic floor ultrasound: when, why, and how? *Abdom Radiol (NY)* 2021; 46: 1395–1413
- [34] Shek KL, Dietz HP. Ultrasound imaging of slings and meshes in urogynecology. *Ultrasound in Obstetrics & Gynecology* 2021; 57: 526–538
- [35] González-Díaz E, Fernández-Fernández C, Martín Corral AV et al. Use of intraoperative ultrasound to improve tension-free vaginal tape-obturator placement: A pilot study. *International Journal of Gynecology & Obstetrics* 2023; 161: 833–838
- [36] Cola A, Barba M, Frigerio M. Intraoperative ultrasound assessment of ureteral patency during pelvic surgery. *Int Urogynecol J* 2021; 32: 3313–3315
- [37] Galazis N, Saso S, Sorbi F et al. Intraoperative Ultrasound during Fertility-Sparing Surgery: A Systematic Review and Practical Applications. *Gynecol Obstet Invest* 2020; 85: 127–148
- [38] Jones BP, Saso S, Farren J et al. Intraoperative ultrasound-guided laparoscopic ovarian-tissue-preserving surgery for recurrent borderline ovarian tumor. *Ultrasound Obstet Gynecol* 2017; 50: 405–406
- [39] Jones BP, Saso S, Farren J et al. Ultrasound-Guided Laparoscopic Ovarian Wedge Resection in Recurrent Serous Borderline Ovarian Tumours. *Int J Gynecol Cancer* 2017; 27: 1813–1818
- [40] Basaran D, Salman MC, Boyraz G et al. Intraoperative Ex Vivo High-Resolution Sonography: A Novel Technique for the Assessment of Myometrial Invasion in Endometrial Cancer. *Int J Gynecol Cancer* 2015; 25: 1639–1644
- [41] Akbas T, Ugurluer G, Acil M et al. Intraoperative sonographic guidance for intracavitary brachytherapy of cervical cancer. *J Clin Ultrasound* 2018; 46: 8–13
- [42] Manea E, Chitoran E, Rotaru V et al. Integration of Ultrasound in Image-Guided Adaptive Brachytherapy in Cancer of the Uterine Cervix. *Bioengineering (Basel)* 2024; 11: 506
- [43] Schaner PE, Caudell JJ, De Los Santos JF et al. Intraoperative ultrasound guidance during intracavitary brachytherapy applicator placement in cervical cancer: the University of Alabama at Birmingham experience. *Int J Gynecol Cancer* 2013; 23: 559–566
- [44] Meijer S, Paul MA, Cuesta MA et al. Intra-operative ultrasound in detection of liver metastases. *Eur J Cancer* 1995; 31A: 1210–1211
- [45] Sheriff NJ, Thomas M, Bunck AC et al. Registration accuracy comparing different rendering techniques on local vs external virtual 3D liver model reconstruction for vascular landmark setting by intraoperative ultrasound in augmented reality navigated liver resection. *Langenbecks Arch Surg* 2024; 409: 268