

Follikuläre Mykosis fungoides – Behandlung mit Methotrexat, Interferon-alpha, PUVA und Dermabrasio

Follicular Mycosis Fungoides – Treatment with Methotrexate, Interferon-Alpha, PUVA, and Surgical Shaving

Autoren

M. Hofer, P. von den Driesch

Institut

Klinik für Dermatologie und Allergologie, Zentrum für Hautkrankheiten am Klinikum Stuttgart

Bibliografie

DOI <http://dx.doi.org/10.1055/s-0029-1215004>
 Online-Publikation: 14. 8. 2009
 Akt Dermatol 2010; 36: 121–125 © Georg Thieme Verlag KG Stuttgart · New York
 ISSN 0340-2541

Korrespondenzadresse

Prof. Dr. Peter von den Driesch
 Klinik für Dermatologie und Allergologie,
 Zentrum für Hautkrankheiten am Klinikum Stuttgart
 Priessnitzweg 24
 70374 Stuttgart
 pdriesch@klinikum-stuttgart.de

Zusammenfassung

Bei der follikulären Mykosis fungoides handelt es sich um eine Sonderform eines kutanen T-Zell-Lymphoms, gekennzeichnet durch eine follikelgebundene Infiltration der malignen T-Lymphozyten. Als relativ seltenes Krankheitsbild bleibt es im Frühstadium häufig unerkannt. Klinisch treten Aggregationen von komedo-ähnlichen Epider-

malzysten sowie Plaques mit follikulär gebundenen Papeln und follikulären Hyperkeratosen auf. Wir stellen einen Patienten vor, bei dem die Diagnose 3 Jahre nach Auftreten der ersten Hautveränderungen gestellt wurde und bei dem wir bisher mittels operativer und medikamentöser Maßnahmen einen sehr befriedigenden Verlauf erreichen konnten.

Einleitung

Kutane T-Zell-Lymphome entsprechen lymphatischen Neoplasien, welche durch eine maligne monoklonale T-Zell-Proliferation gekennzeichnet sind und sich primär an der Haut manifestieren. Ihre Klassifikation erfolgt nach klinischen, histologischen, immunhistologischen und molekularbiologischen Kriterien. Sie treten mit einer Inzidenz von 0,5–1,9/100 000 Einwohner/Jahr auf; etwa 70% davon entsprechen der häufigsten Entität, der Mykosis fungoides (MF).

Als das häufigste chronisch progressiv und stadienhaft verlaufende primäre kutane T-Zell-Lymphom zählt die MF zur Gruppe der niedrig malignen Non-Hodgkin-Lymphome. Histologisch charakteristisch ist die Invasion von atypischen T-Lymphozyten in die Epidermis (Epidermotropismus). Als Sonderform der MF zeigt die follikuläre Variante ein überwiegend follikelbetontes malignes Infiltrat. Im Gegensatz zur klassischen MF, welche im Initialstadium typischerweise scharf begrenzte, großflächige, rot-braune Maculae zeigt, finden sich unscharf begrenzte leicht gerötete Maculae mit roten follikulären, keratotischen, spitzkegeligen Papeln. Besonderheit der follikulären MF sind außerdem Akne-artige Bilder mit Riesenkomedonen sowie Epidermalzysten, welche dem klinischen Bild eines Morbus Favre Racouchot nahe kommen können.

Die Prognose der Erkrankung wurde ursprünglich als gut bezeichnet; neuere Daten zeigen aber, dass das Überleben gegenüber der klassischen MF etwas schlechter ist und sich die Erkrankung als ausgesprochen therapieresistent erweisen kann [1]. Unser Patient bot klinisch und histologisch alle beschriebenen Charakteristika einer follikulären MF und konnte mit Methotrexat, Interferon alpha, systemischer PUVA und Dermabrasio bisher erfolgreich behandelt werden.

Kasuistik

Im Januar 2008 erfolgte an unserer Klinik die Vorstellung eines 61-jährigen männlichen Patienten in gutem Allgemein- und Ernährungszustand. Bei ihm waren anamnestisch erste Hautveränderungen an Rücken, Brust und Oberarmen vor 3 Jahren aufgetreten. Die Veränderungen wurden als reib-eisenähnlich, wenige cm groß und leicht juckend beschrieben. Ambulante Therapieversuche unter der Annahme eines follikulären Ekzems mit Triamcinolonacetonid, Betamethason und 5%iger Salizylvaseline zeigten keinerlei Wirkung. Nach Ausdehnung der Effloreszenzen auf weitere Körperareale initiierte man eine UVB-Ganzkörperbestrahlung 2 ×/Woche; auch darunter weitere Prognodienz. Bekannte Nebendiagnosen waren ein arterieller Hypertonus und eine Hyperlipoproteinämie.

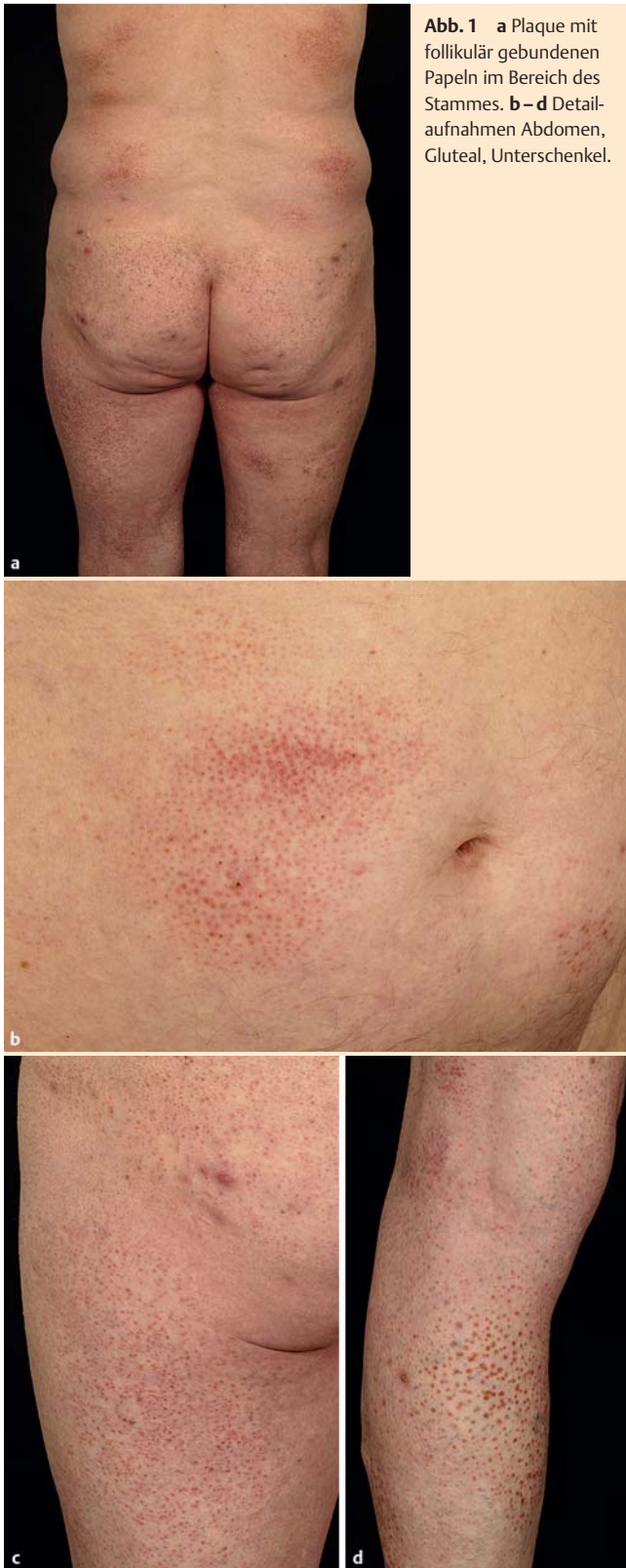


Abb. 1 a Plaque mit follikulär gebundenen Papeln im Bereich des Stammes. b–d Detailaufnahmen Abdomen, Gluteal, Unterschenkel.

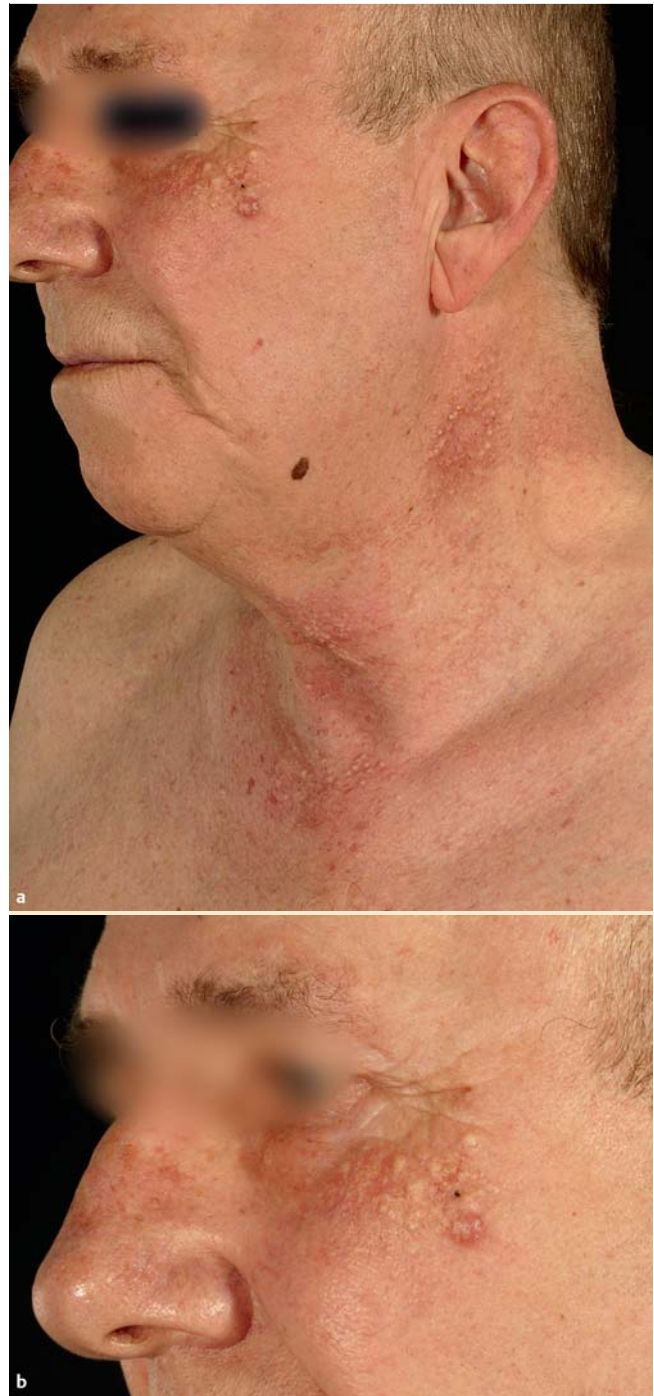

Abb. 2 a Komedo-artige zystische Läsionen an Wangen, Hals und Dekolletee. b Detailaufnahme Wange.

Hautbefund bei Aufnahme

Es zeigen sich am gesamten Integument etwa 3 Dutzend herdförmige, unscharf begrenzte Areale. Die einzelnen Läsionen sind z. T. entlang der Hautspaltlinien angeordnet und bestehen aus follikulär gebundenen Papeln von rot-braunem Kolorit. Im Bereich beider Wangen, der lateralen Halspartien und am Dekolletee finden

sich Aggregate von infiltrierten Plaques mit zahlreichen komedoartigen Zysten (☛ **Abb. 1** u. 2).

Histologische Befunde der Probebiopsien

Laterale Halspartie links

Zystisch erweiterte Haarfollikel, die mit Keratin angefüllt sind. Perifollikulär zeigt sich ein dichtes, vorwiegend lymphozytäres Infiltrat, das in das Follikelepithel eindringt. Die Lymphozyten sind vorwiegend CD4-positiv, teilweise auch CD8-positiv, UCHL1-positiv, CD20 nur ganz vereinzelt positiv (☛ **Abb. 3 a** u. **b**).

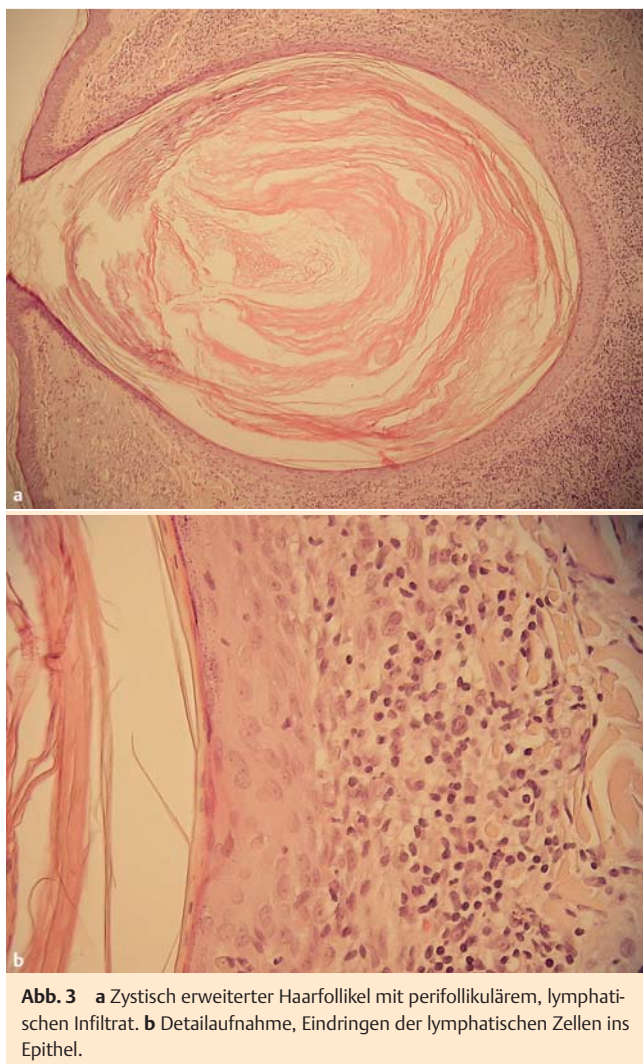


Abb. 3 a Zystisch erweiterter Haarfollikel mit perifollikulärem, lymphatischem Infiltrat. b Detailaufnahme, Eindringen der lymphatischen Zellen ins Epithel.

Oberschenkel links

Ähnliches Bild wie im vorigen Präparat.

Labor

Bei Aufnahme im pathologischen Bereich: GOT 75 U/l (im Verlauf 34), Gamma-GT 61 U/l (47), INR 1,0, Hämatokrit 39,3% (39,6), Erythrozyten 4,33 Mio/ μ l (4,38), Leukozyten 10660/ μ l (6670), Im Normbereich: Kreatinin, Natrium, Kalium, Gesamt-Eiweiß, Bilirubin, Triglyzeride, Gesamtcholesterin, Kreatinin-Clearance, GPT, Quick, PTT, restliches Blutbild und Diff.-Blutbild, Blutzucker-Tagesprofile, TSH basal.

Ausschluss einer latenten Infektion mit *Mycobacterium tuberculosis* mittels T-Spot-TB.

Molekulargenetische Untersuchung (TCR) am Konsultations- und Referenzzentrum für Lymphknotendiagnostik und Hämatopathologie des Universitätsklinikums Schleswig-Holstein GmbH am Campus Lübeck, Prof. Dr. Feller, Prof. Dr. Merz.

Bei der Analyse des T-Zell-Rezeptor-Gamma-Gen-Lokus findet sich hierbei in der MIX A-PCR ein zweifelsfrei reproduzierbarer monoklonaler Peak. In der MIX B-PCR zeigt sich ein polyklonales Muster. In der Zusammenfassung ist mit Nachweis einer Klonalität ein kutanes T-Zell-NHL vom Typ einer Mykosis fungoides zu stellen (● Abb. 4).

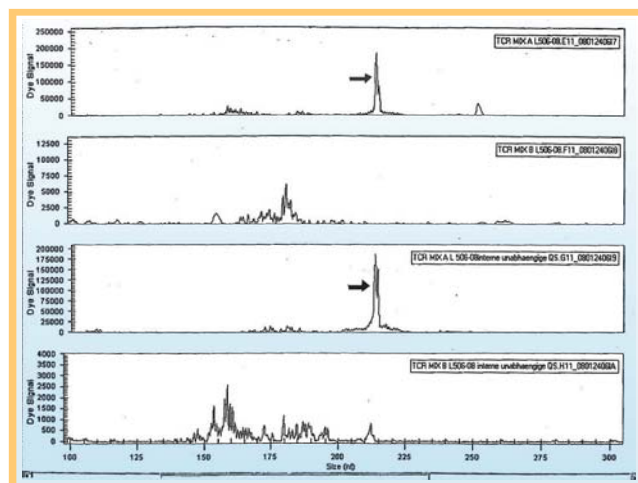


Abb. 4 Monoklonaler Peak in der molekulargenetischen Untersuchung.

Apparative Diagnostik Abdomen-Sonografie

Prostatahypertrophie, ansonsten altersentsprechender Abdomen-Sonografiebefund, kein Anhalt für einen entzündlichen Herd, keine abdominelle Organ- oder Lymphknoten-Filiae.

Röntgen-Thorax

Altersentsprechend normaler Herz-, Lungen- und Zwerchfellbefund, insbesondere keine pulmonalen Herdbefunde. Kein Hinweis für Lymphome.

Therapie/Verlauf

Unter stationären Bedingungen initiierten wir neben einer Lokalthherapie mit hochpotenten Kortikosteroiden eine Behandlung mit Interferon alpha-2a 3 Mio IE subkutan 3 × wöchentlich, 1 Stunde vor der Applikation Paracetamol 1 g, 3 Stunden nachher Paracetamol 0,5 g.

Des Weiteren starteten wir einer Systemtherapie mit Methotrexat 15 mg oral einmal wöchentlich, am Tag danach Substitution von Folsäure 5 mg.

Zusätzlich begannen wir eine systemische PUVA-Phototherapie mit 50 mg 8-Methoxypsoralen und UVA in aufsteigenden Dosierungen (Enddosis 1,0 Joule/cm², Kumulativdosis 26 Joule/cm²).

Bei guter Verträglichkeit der eingeleiteten Maßnahmen kam es innerhalb von 3 Monaten zu einer deutlichen Abflachung und Abblassung der Plaques. Die zystischen Läsionen an den Wangen und am Hals erwiesen sich als deutlich therapieresistent. Daher erfolgte nach 3 Monaten deren Dermabrasion. In der Folge konnten bei stabilem Hautbefund die systemische PUVA auf 2 × wöchentlich und die Interferon-Behandlung auf 2 × wöchentlich reduziert werden. Die systemische PUVA wurde wegen wiederholter Angabe von Kopfschmerzen nach der Einnahme von Methoxypsoralen auf eine Bade-PUVA umgesetzt. Zuletzt wurde die Dosis von Methotrexat von 15 mg auf 10 mg reduziert. Regelmäßige laborchemische Verlaufskontrollen (Blutbild, Leberwerte, Kreatinin, Elektrolyte, Blutfette, LDH, CRP) zeigten sich unter den therapeutischen Maßnahmen im Normbereich. Letzte klinische Befundkontrollen (Follow-up 24 Monate) zeigen weiterhin ein konstant gutes therapeutisches Ansprechen (● Abb. 5).

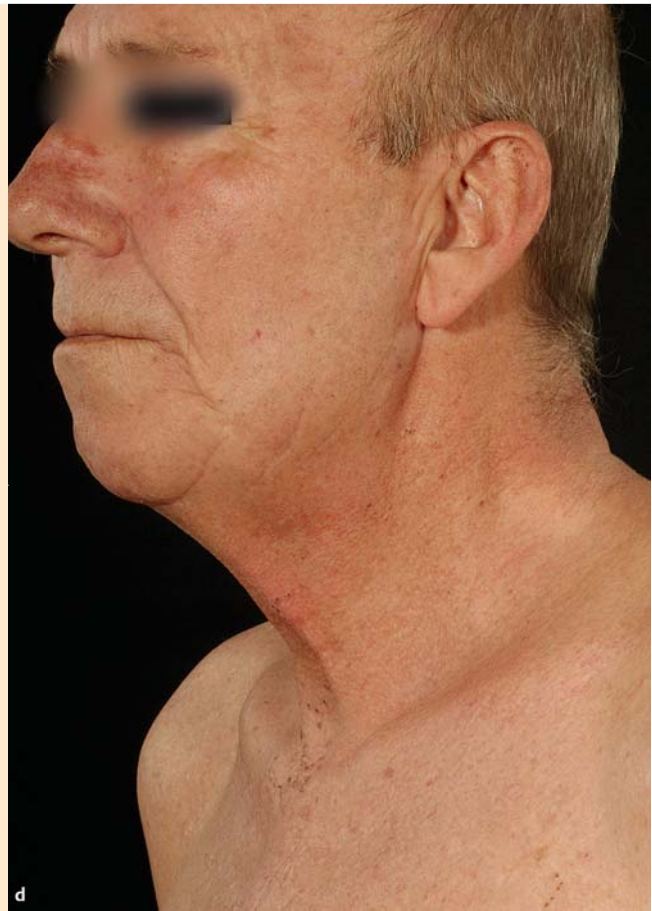
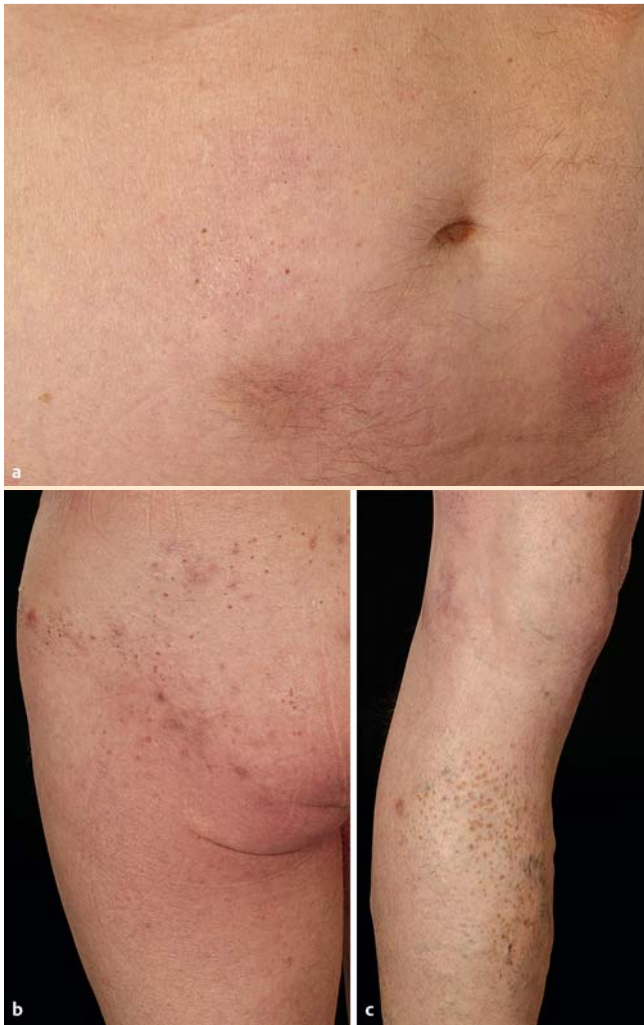


Abb. 5 a–d Hautbefund nach ½-jähriger Therapie bzw. Dermabrasio, Abdomen, Gluteal; Unterschenkel, Gesicht.

Diskussion

Der Hautbefund bei der folliculären Mykosis fungoides unterscheidet sich wesentlich von dem der klassischen Mykosis fungoides. Charakteristisch ist bei 86% eine Beteiligung der Gesichtshaut, nur bei etwa 14% bleibt die Erkrankung auf Stamm und Extremitäten beschränkt [1,4]. Das morphologische Spektrum der Läsionen ist breit und umfasst erythemathöse Papeln und Plaques mit folliculärer Betonung, Komedonen, akneiforme und zystische Läsionen, aber auch noduläre bis hin zu prurigoartigen Formen [1,3]. In 65% der Fälle findet man auch Alopezieherde, häufig unter Mitbeteiligung der Augenbrauen und der Barthaare. Die Mehrzahl der Patienten klagt über starken Juckreiz. Zur Diagnosestellung sind neben der Klinik histologische und immunhistologische Untersuchungen entscheidend. Es zeigen sich insbesondere perifollikulär monomorphe T-Zell-Infiltrate [2,3,8]. Der Nachweis der Monoklonalität mittels PCR ist von großer diagnostischer Bedeutung.

Ähnlich wie die klassische Mykosis fungoides kann auch die folliculäre Variante einen stadienhaften Verlauf zeigen (Initialstadium, Plaquestadium, Tumorstadium) [1,3]. In einigen Untersuchungen wird die Prognose der FMF gegenüber der klassischen

MF als schlechter beurteilt [4,6,7]. Übergänge in ein Sézary-Syndrom wurden beschrieben [5]. Patienten im Frühstadium zeigen eine 10-Jahres-Überlebensrate von 82% [1].

Die Therapie erfolgt stadiengerecht. Zu unterscheiden sind lokale und systemische Maßnahmen, die miteinander kombiniert werden. Als Externa bieten sich Kortikosteroide an. Fallberichte zeigen auch eine gute Wirksamkeit des topischen Retinoides Bexarotene [9,10]. Eine reine Lokalthherapie ist selbst bei frühen Formen nicht erfolversprechend [1]. Eine Phototherapie mittels PUVA wird in allen Stadien empfohlen. Das Problem der Phototherapie bei der folliculären MF besteht darin, dass die perifollikulären T-Zell-Infiltrate unterhalb des UVA-Einwirkungsbereiches liegen. Demzufolge kann auf eine Systemtherapie nicht verzichtet werden. Weit verbreitet ist der Einsatz von Retinoiden, bei Fortschreiten der FMF Interferon alpha [1,7]. Einige Autoren berichten über den erfolgreichen Einsatz von Isotretinoin [11]. Methotrexat erlebte in den letzten Jahren in der Behandlung der Mykosis fungoides eine wahre Renaissance [12]. Unser Fall zeigt erstmals, dass die Substanz auch bei der folliculären Sonderform als Option berücksichtigt werden sollte. Im Tumorstadium der Erkrankung kann eine Radiatio und eine Polychemotherapie erwogen werden.

Abstract

Follicular Mycosis Fungoides – Treatment with Methotrexate, Interferon-Alpha, PUVA, and Surgical Shaving

Follicular mycosis fungoides is a special type of cutaneous T-cell lymphoma, characterized by a primary follicular infiltration by the malignant T-cells. It is a rare disease pattern and especially in the early stage often remains unidentified. Clinically, follicular papules and plaques with follicular plugging as well as aggregates of cysts and comedones are characteristic. In our patient, the diagnosis was established three years after the onset of cutaneous lesions. Using surgical procedures as well as a complex drug regimen including methotrexate and interferon-alpha we could achieve a highly satisfying outcome so far.

Literatur

- 1 Gerami P, Rosen S, Kuzel T et al. Folliculotropic mycosis fungoides: an aggressive variant of cutaneous t-cell lymphoma. Arch Dermatol 2008; 144: 738 – 746
- 2 Gerami P, Guitart J. The spectrum of histopathologic and immunohistochemical findings in folliculotropic mycosis fungoides. Am J Surg Pathol 2007; 31: 1430 – 1438
- 3 Gomez-Diez S, Maldonado C, Fueyo A et al. Folliculotropic mycosis fungoides. Study of four cases. Actas Dermosifiliogr 2007; 98: 486 – 490
- 4 Van Doorn R, Scheffer E, Willemze R. Follicular mycosis fungoides, a distinct disease entity with or without associated follicular mucinosis: a clinicopathologic and follow up study of 51 patients. Arch Dermatol 2002; 138: 244 – 246
- 5 Agar N, Whittaker SJ. Folliculotropic mycosis fungoides (stage IIA) progressing to Sezary syndrome: a case report. Br J Dermatol 2008; 159: 1197 – 1199
- 6 Rados J, Dobric I, Pasic A, Loncaric D, Manola I. Folliculotropic mycosis fungoides with follicular mucinosis – case report. Acta Dermatovenereol Croat 2006; 14: 94 – 99
- 7 Klemke CD, Dippel E, Assaf C et al. Follicular mycosis fungoides. Br J Dermatol 1999; 141: 137 – 140
- 8 Ruiz Genao D, Ballesterio M, Fraga J et al. Folliculotropic mycosis fungoides: comedo like and cystic. Actas Dermosifiliogr 200; 96: 102 – 105
- 9 Roeschm A, Schleyer V, Landtähler M, Vogt T. Follicular mycosis fungoides: variability of a rare entity. Skinmed 2005; 4: 77
- 10 Wailing HW, Swick BL, Gerami P, Scupham RK. Folliculotropic mycosis fungoides responding to bexarotene gel. J Drug Dermatol 2008; 7: 169 – 171
- 11 Lacour JP, Castanet J, Perrin C, Ortonne JP. Follicular mycosis fungoides. A clinical and histologic variant of cutaneous T-cell lymphoma: report of two cases. J Am Acad Dermatol 1993; 29: 330 – 334
- 12 Berthelot C, Rivera A, Duvic M. Skin directed therapy for mycosis fungoides: a review. J Drugs Dermatol 2008; 7: 655 – 666