

Testen Sie Ihr Fachwissen

Test Your Knowledge



Dr. Julia Röglin

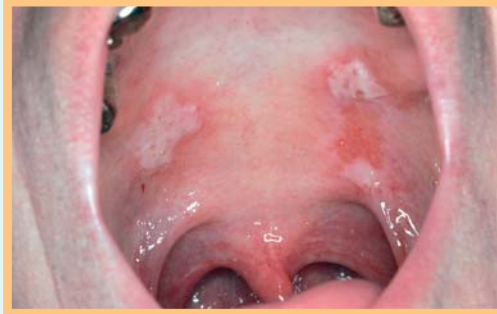


Abb. 1 Erosionen in der Mundschleimhaut.

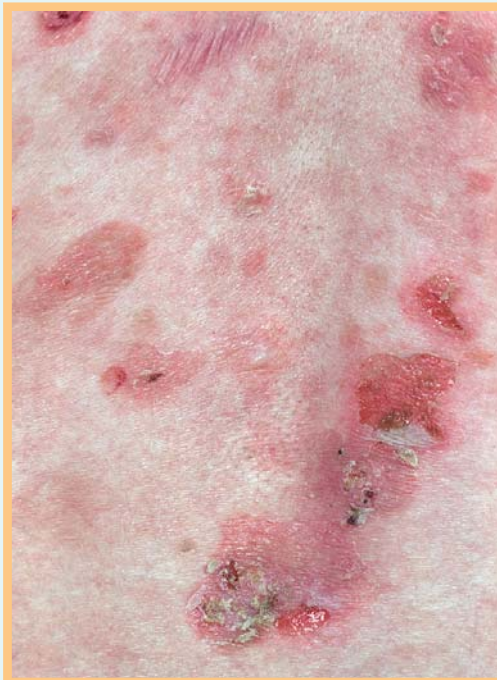

Abb. 2 Umschriebene Erosionen mit kleinen schlaffen Blasen auf erythematösem Grund und teils abgeheilte Herde.

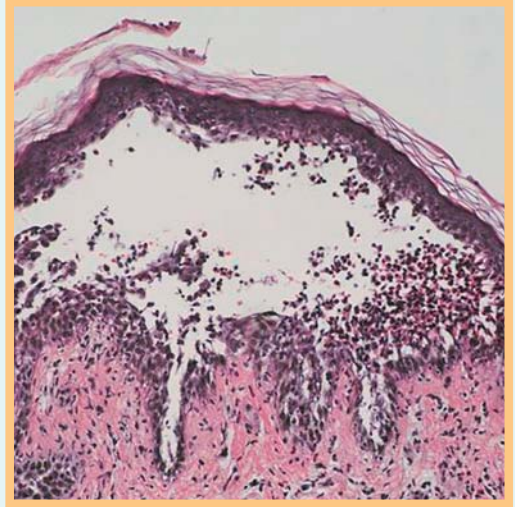


Abb. 3 Wie lautet Ihre Diagnose?

Bibliografie

DOI <http://dx.doi.org/10.1055/s-0030-1256062>
Akt Dermatol 2011; 37; 157–158
© Georg Thieme Verlag KG · Stuttgart · New York
ISSN 0340-2541

Korrespondenzadresse

Dr. Julia Röglin
Universitätsklinikum
Hamburg-Eppendorf
Klinik und Poliklinik für
Dermatologie und Venerologie
Martinistraße 52
20246 Hamburg
jroeglin@uke.de

Anamnese

Bei einer 55-jährigen Frau bestehen seit einigen Wochen Erosionen in der Wangenschleimhaut. Im Bereich des Stammes, mit thorakaler Betonung, zeigen sich im Verlauf schmerzhaft Erosionen und schlaffe Blasen.

Klinischer Befund

In der Mundschleimhaut bestehen schmerzende Erosionen (◉ **Abb. 1**). In der Region der Lendenwirbelsäule sind Erosionen zu erkennen, teils abgeheilt, teils noch kleine schlaffe Blasen und Schuppen auf erythematösem Grund, begleitet von z.T. nässenden Krusten (◉ **Abb. 2**).

Histologischer Befund

Suprabasale, langstreckige Acantholyse, regelrechte korbgeflechtartige Verhornung. Im Blasenlumen akantholytische, abgerundete Keratinozyten und eosinophile Granulozyten. Oberflächliches perivaskuläres und interstitielles lymphozytäres Infiltrat mit zahlreichen eosinophilen Granulozyten (◉ **Abb. 3**).

Wie lautet die Diagnose?
Welche Differenzialdiagnosen sind zu berücksichtigen?

(Auflösung nächste Seite)

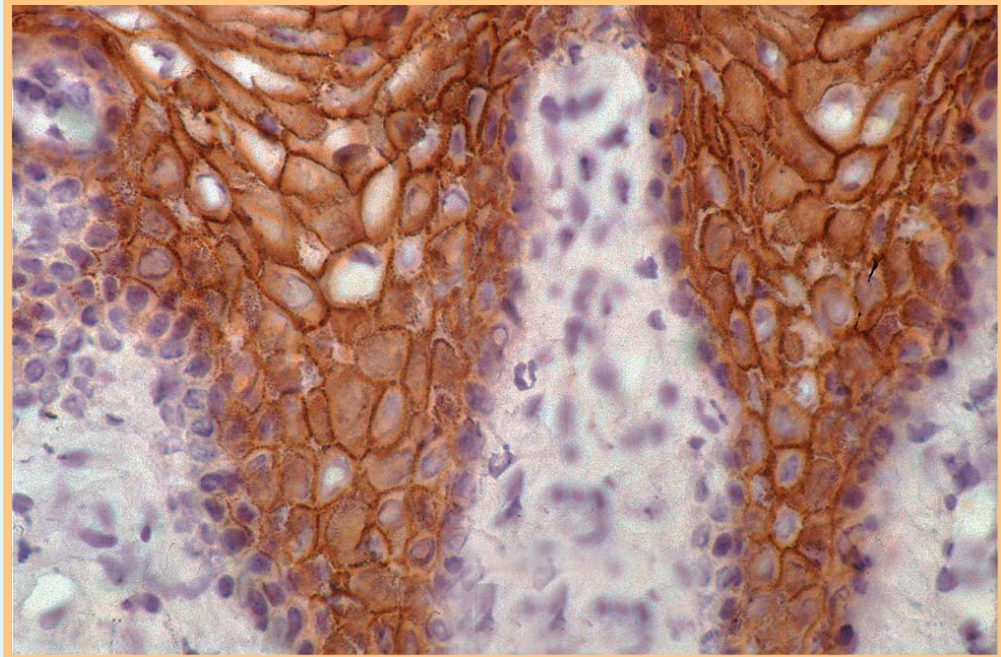


Abb. 4 Immunperoxidasefärbung am Paraffinschnitt mit Nachweis von Pemphigus-Antikörpern mit typischem granulären Muster entlang der Zellgrenzen.

Auflösung



Diagnose: Pemphigus vulgaris

Differenzialdiagnosen:

Morbus Hailey-Hailey
 Pemphigus foliaceus
 Morbus Darier/Morbus Grover
 Herpesvirus-Infektionen
 Schleimhautpemphigoid
 Paraneoplastischer Pemphigus
 Lineare IgA-Dermatose
 Bullöses Pemphigoid
 Dermatitis herpetiformis

Kommentar: Bei schmerzhaften Erosionen einhergehend mit schlaffen Blasen und Erosionen am Integument, insbesondere an mechanisch belasteten Arealen und an der Kopfhaut, sollte in erster Linie an Pemphigus vulgaris gedacht werden. Histologisch findet sich eine suprabasale Akantholyse mit abgerundeten Basalzellen auf erhaltenen dermalen Papillen. Im Blasenlumen

zeigen sich abgerundete akantholytische Zellen sowie eosinophile Granulozyten, jedoch keine Dyskeratosen. Ein Diagnosenachweis erfolgt mittels indirekter und direkter Immunfluoreszenz. In der direkten Immunfluoreszenz erfolgt der Nachweis von gewebegebundenen Antikörpern mit interzellulären Ablagerungen von IgG, manchmal auch geringe Ablagerungen von C3 (🔗 **Abb. 4**). In der indirekten Immunfluoreszenz zeigen sich im Serum der Patienten IgG-Antikörper gegen die epidermalen Cadherine Desmoglein 3 und 1. Durch den ELISA-Test mit rekombinanten Desmoglein 3 und 1 lassen sich die zur Diagnoseabgrenzung relevante Pemphigus-Antikörper darstellen. Die im Serum nachgewiesene Autoantikörperkonzentration (ELISA-Titer und Serumtiter der indirekten Immunfluoreszenz) korreliert meist gut mit der Krankheitsaktivität. Durch eine komplette klinische, histologische und immunpathologische Diagnostik ist Pemphigus vulgaris von anderen bullösen Dermatosen klar abzugrenzen.