

# Kutane Manifestation eines nodalen, großzellig-anaplastischen, CD30-positiven, ALK-negativen T-Zell-Non-Hodgkin-Lymphoms

Cutaneous Manifestation of a Systemic CD30-positive ALK-Negative T-Cell Lymphoma

## Autoren

H. Brinkmann, O. Inhoff, E. Dippel

## Institut

Hautklinik/Hauttumorzentrum Rheinpfalz am Klinikum der Stadt Ludwigshafen

## Bibliografie

**DOI** <http://dx.doi.org/10.1055/s-0030-1256707>  
Akt Dermatol 2011; 37:  
294–295 © Georg Thieme  
Verlag KG Stuttgart · New York  
ISSN 0340-2541

## Korrespondenzadresse

**Dr. Henrike Brinkmann**  
Hautklinik/Hauttumorzentrum  
Rheinpfalz  
Klinikum Ludwigshafen  
Bremerstraße 79  
67063 Ludwigshafen  
brinkmah@klilu.de

## Zusammenfassung

Bei großzellig-anaplastischen, CD30-positiven T-Zell-Lymphomen unterscheidet man primär kutane, großzellig-anaplastische, CD30-positiv T-Zell-Lymphome von primär systemischen T-Zell-Lymphomen. In der Regel sind primär kutane, großzellig-anaplastische, CD30-positiv T-Zell-Lymphome ALK-negativ, während systemische T-Zell-Lymphome in 60–80% ALK-positiv sind. Wir

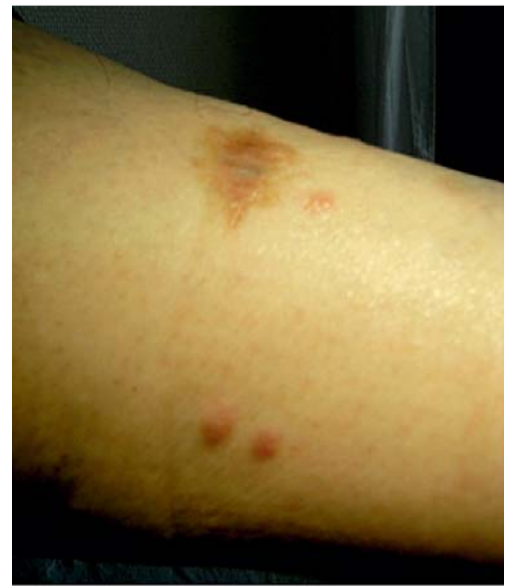stellen einen 67-jährigen Patienten mit systemischem, CD30-positivem, ALK-negativem T-Zell-Lymphom und sekundärer kutaner Beteiligung vor. Diese Variante eines großzellig-anaplastischen T-Zell-Lymphoms hat eine schlechte Prognose und muss daher aggressiver behandelt werden als die primär kutane Form eines großzellig-anaplastischen, CD30-positiven, ALK-negativen T-Zell-Lymphoms.

**Anamnese:** Es stellte sich ein 67-jähriger Patient mit einer neu aufgetretenen Plaque am linken Unterschenkel vor. Er berichtete über eine vor kurzem erfolgte Lymphknotenexstirpation links inguinal, da hier seit sechs Monaten eine asymptomatische Lymphknotenschwellung bestanden habe.

**Untersuchungsbefund:** Am linken Unterschenkel zeigte sich eine bräunlich-erythematöse, ca. 1 cm große, indolente Plaque. Links inguinal waren die Lymphknoten vergrößert palpabel, die übrigen Lymphknotenstationen erschienen unauffällig. Der Patient befand sich in gutem Allgemeinzustand ohne B-Symptomatik.

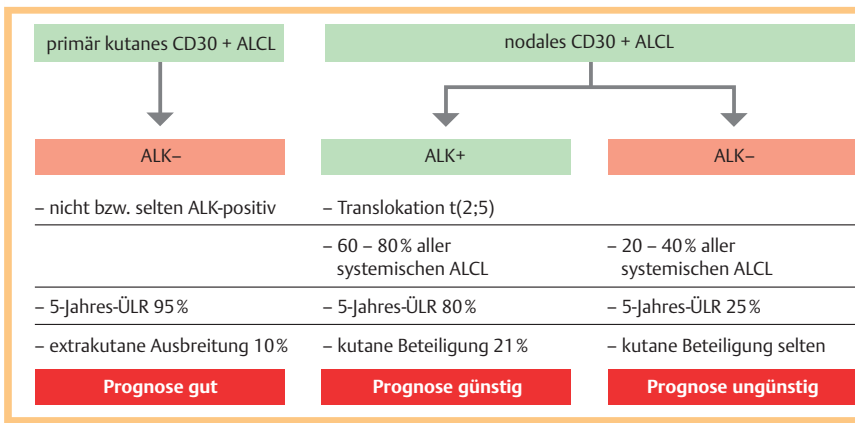
**Diagnostik:** Die Diagnose des nodalen, großzellig-anaplastischen, CD30-positiven, *anaplastic lymphoma kinase* (ALK)-negativen T-Zell-Non-Hodgkin-Lymphomes links inguinal wurde histologisch anhand des Lymphknotenexstirpates gestellt. Das Exzizat der Plaque am linken Unterschenkel zeigte sich histologisch dem des nodalen Lymphoms identisch. Es erfolgte eine Ausbreitungsdiagnostik mittels CT, MRT und Knochenmarkbiopsie ohne Nachweis einer weiteren systemischen Manifestation.

**Therapie und Verlauf:** Nach Vorstellung des Falls in der interdisziplinären Tumorkonferenz wurde eine Therapie mit 8 Zyklen CHOP-14-Chemotherapie (CHOP = Cyclophosphamid, Doxorubicin, Vincristin und Prednison) eingeleitet. Einer initia-



**Abb. 1** Kutane Manifestation eines nodalen, großzellig-anaplastischen, ALK-negativen, CD30-positiven T-Zell-Non-Hodgkin-Lymphomes.

len kompletten Remission folgten im Verlauf 4 kutane Rezidive. Nach vollständiger Exzision des ersten kutanen Rezidivs am linken Unterschenkel trat 6 Monate später das zweite kutane Rezidiv in gleicher Lokalisation auf (● **Abb. 1**).



**Abb. 2** Einteilung der CD30-positiven ALCL (anaplastic large cell lymphoma).

Es erfolgte eine Radiatio des linken Unterschenkels. Wenig später zeigten sich Rezidive am linken Oberschenkel, dann erneut am linken Unterschenkel und Innenknöchel. Daneben bestanden noch grenzwertig vergrößerte Lymphknoten mediastinal, präkaval und in der kleinen Magenkurvatur, die jedoch bisher keine Progredienz aufwiesen. Zuletzt kam es zum Progress mit histologisch gesichertem nodalem Rezidiv des Lymphoms in der linken Leiste. Es folgte die Einleitung einer Oxaliplatin/HD-AraC-Chemotherapie mit im Anschluss geplanter autologer Stammzelltransplantation.

**Kommentar:** Nodale, großzellig-anaplastische, CD30-positve T-Zell-Non-Hodgkin-Lymphome sind in 60–80% der Fälle ALK-positiv und weisen dann zu 21% eine kutane Beteiligung auf. Weniger häufig zeigen sich systemische, CD30-positve, ALK-negative Lymphome (Abb. 2). Kutane Lymphommanifestationen sind in diesen Fällen sehr selten und müssen differenzialdiagnostisch von primär kutanen, CD30-positiven Lymphomen abgegrenzt werden.

Kutane Manifestationen von primär nodalen Lymphomen sind meist prognostisch ungünstig. Häufig wird bei CD30-positiven, ALK-negativen Umlagerungen an primär kutane Lymphome gedacht, ohne die Differenzialdiagnose eines seltenen, nodalen, großzellig-anaplastischen Non-Hodgkin-Lymphoms mit sekundärer kutaner Beteiligung in Betracht zu ziehen. Der Fall macht deutlich, dass eine ausführliche Ausbreitungsdiagnostik wichtig ist, kutane, CD30-positve, ALK-negative Lymphome mit überwiegend günstiger Prognose von nodalen, aggressiven Verlaufsförmern zu unterscheiden.

## Abstract

### Cutaneous Manifestation of a Systemic CD30-positive ALK-Negative T-Cell Lymphoma

CD30-positive anaplastic large T-cell lymphomas are either primary cutaneous T-cell lymphomas or primary systemic T-cell lymphomas. Primary cutaneous CD30-positive anaplastic large T-cell lymphomas are usually ALK-negative whereas systemic CD30-positive T-cell lymphomas are more often ALK-positive (60–80%).

We present a rare case of a 67 year old patient with a systemic CD30-positive ALK-negative T-cell lymphoma and secondary cutaneous manifestation. This form of a CD30-positive anaplastic large T-cell lymphoma has a bad prognosis and must be treated more aggressively than a primary cutaneous form of CD30-positive ALK-negative anaplastic large T-cell lymphoma.

## Literatur

- 1 Kerl H, Garbe C, Cerroni L, Wolff H. Histopathologie der Haut: Großzelliges pleomorphes kutanes T-Zell-Lymphom, Großzellig-anaplastisches kutanes T-Zell-Lymphom. 1. Aufl. Berlin: Springer; 2003: 886–889
- 2 Burg G, Kempf W, Cozzio A et al. Kutane maligne Lymphome: Update 2006 zu ausgewählten Aspekten. JDDG 2006; 4: 914–934
- 3 Willemze R, Jaffe E, Burg G et al. WHO-EORTC classification for cutaneous lymphomas. Blood 2005; 105: 3767–3785
- 4 Nerl C, Abedinpour F, Dreyling M, Hentrich M. Periphere T-Zell-Lymphome. In: Tumorzentrum München. MANUAL Maligne Lymphome. München: Zuckschwerdt; 2004: 117–125
- 5 Paulli M, Berti E. Cutaneous T-cell lymphoma (including rare subtypes). Current concepts. II. haematologica 2004; 89: 1372–1388