

Tipps für die Proktologie in der Praxis

Practical Recommendations in Proctology

Autor

R. Chatelain

Institut

Klinik für Dermatologie und Allergologie, Evangelisches Krankenhaus Düsseldorf

Bibliografie

DOI <http://dx.doi.org/10.1055/s-0030-1256751>
 Online-Publikation: 24. 10. 2011
 Akt Dermatol 2012; 38:
 23–32 © Georg Thieme
 Verlag KG Stuttgart · New York
 ISSN 0340-2541

Korrespondenzadresse

**Priv.-Doz. Dr. med.
 René Chatelain**
 Klinik für Dermatologie
 und Allergologie
 Schwerpunkt Proktologie
 Evangelisches Krankenhaus
 Kirchfeldstr. 40
 40217 Düsseldorf
hautklinik@evk-duesseldorf.de

Zusammenfassung

▼
 Proktologische Erkrankungen und ihre Ursachen sind sehr verschiedenartig. Zahlreiche Hautkrankheiten manifestieren sich primär in der Perianalregion, und anale Beschwerden werden von Patienten häufig als Hautprobleme wahrgenommen. Deshalb wenden sich viele Patienten mit proktologischen Beschwerden oft zuerst an einen Dermatologen. Daher sollte der Hautarzt zumindest eine proktologische Standarddiagnostik beherrschen und die wichtigsten Krankheitsbilder in diesem Bereich kennen, um Symptome diagnostisch einordnen und eine adäquate Behandlung einleiten zu können oder den Patienten ggf.

der Behandlung durch andere Fachbereiche zuzuführen. Zu den häufigsten Erkrankungen, die zu analen Symptomen führen, zählen insbesondere die perianalen Dermatosen, Hämorrhoidalleiden und Marisken sowie Analthrombose, -fissur, -fistel und -abszess, aber auch Neoplasien und ihre häufig virusinduzierten Vorstufen. Dieser Beitrag gibt einen aktuellen Überblick und praktische Empfehlungen zur proktologischen Standarddiagnostik, zu den häufigsten Krankheitsbildern, einschließlich Ursachen und Entstehung, typischen Befunden und Differenzialdiagnosen sowie den wichtigsten Behandlungsmaßnahmen, die vom proktologisch tätigen Dermatologen durchgeführt werden können.

Einleitung

▼
 Erkrankungen des Enddarms und des Analbereichs sind verbreitet und nehmen mit fortgeschrittenem Alter zu. Sie zeigen eine ausgeprägte Neigung zur Chronifizierung und zu Rezidiven und können die Lebensqualität der Betroffenen erheblich einschränken. Aufgrund der Vielfältigkeit der Symptome und deren Lokalisation in anatomischen „Grenzbereichen“ sind verschiedene Fachgebiete in die Diagnostik und Behandlung einbezogen. Da es sich häufig um Erkrankungen handelt, die sich vorwiegend an der Haut manifestieren, nimmt die Dermatologie dabei eine bedeutende Stellung ein. Dieser Artikel soll einen Überblick geben über die wichtigsten praktischen Aspekte der Proktologie aus dem Blickwinkel des Dermatologen.

mit zahlreichen verschiedenen Erkrankungen assoziiert sein. Zum anderen wird die Anamneseerhebung und Diagnostik häufig dadurch erschwert, dass der Analbereich von den Patienten tabuisiert wird. Dies hat zur Folge, dass sie den Arztbesuch scheuen und zunächst versuchen, sich selbst zu behandeln, sodass man es nicht selten mit einem entsprechend vorbehandelten Befund zu tun bekommt. In der Diagnostik und Behandlung analer Beschwerden hat die Dermatologie einen wichtigen Stellenwert, weil sich viele Hautkrankheiten primär im Perianalbereich manifestieren und deshalb die Patienten auch bevorzugt einen Dermatologen aufsuchen.

Die diagnostischen Standardverfahren, die vom proktologisch tätigen Dermatologen durchgeführt werden (können), umfassen im Wesentlichen

- ▶ Anamnese
- ▶ Inspektion
- ▶ Palpation und digitale rektale Untersuchung
- ▶ Proktoskopie
- ▶ Rektoskopie
- ▶ ggf. Probiopsie und/oder Abstriche

Proktologische Diagnostik

▼
 Bei der Diagnosestellung steht der Arzt vor einer Reihe besonderer Herausforderungen. Zum einen sind die Symptome oft unspezifisch und können

Die Anamnese – einschließlich Familienanamnese – sollte Fragen nach bekannten Haut- und Darmerkrankungen, Allergien und Atopieneigung einschließen. Bei Verdacht auf eine (sexuell übertragbare) Infektion ist zu klären, ob der/die Sexualpartner oder andere Personen mit engem Kontakt zum Patienten ebenfalls erkrankt sind. Auch die Information über sexuelle Praktiken, vor allem Analverkehr ist von großer Bedeutung. Nicht zuletzt sollte nach Medikamenten oder anderen Präparaten gefragt werden, die vorher bereits in der Analregion appliziert worden sind.

An die Anamnese schließt sich die Inspektion und Palpation der Perianalregion und die digitale rektale Untersuchung des Anus an. Die Inspektion erlaubt eine erste Beurteilung des lokalen Hautbefundes. Bei der äußeren Palpation können ggf. schmerzhafte Schwellungen oder derbe Stränge getastet werden. Die digitale rektale Untersuchung gibt Aufschluss über die Funktion und den Tonus des Schließmuskels und die Beschaffenheit des Analkanals. Sie ermöglicht ferner das Tasten evtl. vorhandener Läsionen, Ausstülpungen, Resistenzen, Raumforderungen etc. Beim Mann sollte die Beurteilung der Prostata eingeschlossen werden [1].

Für die proktologische Untersuchung kommen drei Lagerungen infrage: die Steinschnittlage (SSL), die Linksseitenlage (Sims-Seitenlage) oder die Knie-Ellenbogen-Lage. Die Lokalisationsangaben am Anus entsprechen dem Ziffernblatt der Uhr. Dabei liegt 6 Uhr in Richtung des Steißbeins in SSL [1].

Als weiterer Schritt folgt die endoskopische Diagnostik des Analkanals bzw. Rektums (Proktoskopie, Rektoskopie) in Seiten- oder Steinschnittlage. Für eine Rektoskopie sollte der Patient mit einem Klysma vorbereitet werden. Die Proktoskopie erlaubt vor allem eine Beurteilung des anorektalen Übergangs (insbesondere bei Hämorrhoiden), während bei der Rektoskopie Veränderungen der Schleimhaut bis zu einer Höhe von ca. 15–20 cm erfasst werden können. Dabei kann auch eine Biopsie mit histologischer Untersuchung indiziert sein. Die Untersuchungen sind in der Regel nicht schmerzhaft und erfordern deshalb keine Prämedikation oder Sedierung [1].

Je nach Befund und Verdachtsdiagnose wird diese proktologische Standarddiagnostik durch weitere Untersuchungen ergänzt, die unterschiedlich umfangreich sein können. Diese umfassen etwa den Test auf okkultes Blut, Abstriche für die infektiologische Diagnostik (Bakteriologie, Mykologie, Virologie, Parasitologie) oder eine allergologische Abklärung (Prick- oder Epikutantest, Gesamt- und spezifisches IgE im Serum etc.). Zu den speziellen (chirurgisch-)proktologischen Zusatzuntersuchungen zählen die Sphinktermanometrie, Endosonografie, radiologische Diagnostik (Defäkografie, CT, NMR) u. a., die den dafür spezialisierten Praxen oder Fachabteilungen vorbehalten bleiben [2].

Pruritus – das häufigste Symptom

Mit einer geschätzten Prävalenz von bis zu 5% ist analer Juckreiz das häufigste Symptom, das Patienten dazu veranlasst, eine proktologische Sprechstunde aufzusuchen [3,4]. Männer sind häufiger betroffen als Frauen (Verhältnis etwa 4:1) [4]. Der Altersgipfel liegt zwischen dem 40. und 50. Lebensjahr [3]. Es handelt sich um keine Erkrankung per se, sondern ein Symptom einer zugrunde liegenden Erkrankung, das manchmal isoliert, häufig aber gemeinsam mit einer Reihe weiterer Symptome und Beschwerden auftritt. Dazu zählen vor allem Brennen, Schmerzen, Nässen, Stuhldrang, Ausfluss, Fremdkörpergefühl und Störungen bei der Stuhlentleerung [3]. Die Intensität des Juckreizes reicht von geringfügigen bis zu äußerst quälenden Beschwerden, die

Tab. 1 Empfehlungen für die Analhygiene [1,4].

– Verzicht auf Feucht-Toilettenpapier (enthält Duft- und Konservierungsstoffe als häufige Auslöser einer Kontaktallergie), Seife, andere Waschsubstanzen oder Desinfizienzien
– Reduktion der Waschfrequenz
– Verwendung von weichem Toilettenpapier
– After nach dem Stuhlgang mit lauwarmem Wasser reinigen (z. B. mittels Bidet, Einsatzschale oder Dusche, ersatzweise auch mit weichem Waschlappen)
– Nach dem Reinigen trockentupfen (nicht reiben!) ggf. auch mit Föhn trocknen
– Bei häufiger Stuhlentleerung ggf. Anwendung von weicher Zinkpaste

die Lebensqualität erheblich einschränken können [3,4]. Für den analen Juckreiz gibt es eine Vielzahl möglicher Ursachen, die nicht nur dermatologische, anale und kolorektale Erkrankungen umfassen, sondern auch Infektionen aller Art, Überempfindlichkeit gegenüber Arznei- und Nahrungsmitteln, Neoplasien und Systemerkrankungen bis hin zu psychischen bzw. psychiatrischen Störungen und unzureichender Analhygiene. Entsprechend breit ist das Spektrum der Differenzialdiagnosen [3]. Die häufigsten Ursachen sind Hämorrhoidalleiden, anorektale Prolapsformen, allergisches bzw. atopisches Analekzem, Psoriasis inversa, Inkontinenz, (chronische) Diarrhö, Condylomata acuminata und Xerosis. In einem Großteil der Fälle lassen sich dermatologische Erkrankungen als Ursachen ermitteln. Dementsprechend ist eine Inspektion der gesamten Haut zu empfehlen. Auch eine allergologische Abklärung ist häufig erforderlich. Bei Therapieresistenz, unklarem oder atypischem Befund sollte eine Biopsie erwogen werden [3]. Analer Pruritus ist gelegentlich auch bei Kindern anzutreffen: In diesen Fällen muss in erster Linie eine Infektion mit Oxyuren ausgeschlossen werden; weitere mögliche Ursachen sind Candida-Infektion, Analekzem oder Kondylome. Die kausale Therapie richtet sich nach der zugrunde liegenden Ursache, die möglichst zu beseitigen ist. In jedem Fall sollten irritierende Faktoren eliminiert und das Kratzen vermieden werden. Zur Prävention und symptomatischen Behandlung eignet sich die Anwendung zinkhaltiger und/oder rückfettender Externa. Zudem sollten dem Patienten Empfehlungen zur Analhygiene (☉ **Tab. 1**) an die Hand gegeben werden. Die kausale Therapie führt nach Beseitigung aller Auslöser in der Regel zum baldigen Sistieren des Juckreizes [4]. Allerdings sollte der Patient darauf hingewiesen werden, dass eine Heilung der Beschwerden insbesondere bei chronischem Juckreiz manchmal auch längere Zeit und Geduld erfordert [3]. Bei chronischem analem Pruritus bzw. mangelndem Erfolg einer kausalen Therapie ist gelegentlich die Anwendung wirkstoffhaltiger Externa in Betracht zu ziehen. Dazu zählt der vorübergehende Einsatz schwach wirksamer Glukokortikoide; alternativ können Calcineurin-Inhibitoren (Tacrolimus, Pimecrolimus – Cave: Off-Label-Use außer beim atopischen Analekzem) oder Capsaicin-Creme in sehr geringer Konzentration (0,006%) [5] angewendet werden [3,4]. Insbesondere bei nächtlichem Juckreiz kann auch eine systemische Antihistaminika-Gabe erwogen werden [3]. Für weitere detaillierte Informationen sei auf die S1-Leitlinien der Deutschen Dermatologischen Gesellschaft (DDG) verwiesen [4].

Die häufigsten Krankheitsbilder

Die häufigsten Gründe bzw. Beschwerden, die Patienten dazu veranlassen, eine proktologische Sprechstunde aufzusuchen, sind Juckreiz, Brennen, Nässen und Blutungen (siehe auch **Tab. 2**). Die diesen Beschwerden zugrunde liegenden Erkrankungen sind äußerst vielfältig und beruhen zum einen auf akuten Erkrankungen der perianalen Haut (perianale Dermatosen) und zum anderen auf proktologischen Erkrankungen des Enddarmes. Die häufigsten Erkrankungen, die zu Symptomen im Analbereich führen, sind in **Tab. 3** aufgeführt. Aus der großen Gruppe der perianalen Dermatosen (**Tab. 4**) werden hier nur die wichtigsten erläutert. Eine ausführliche Besprechung aller Krankheitsbilder würde den Rahmen dieser Übersichtsarbeit sprengen.

Tab. 2 Die häufigsten proktologischen Beschwerden.

– Juckreiz
– Brennen
– Blutung
– Nässen
– Druckgefühl
– Schmerzen
– Prolaps

Tab. 3 Die häufigsten Erkrankungen, die zu analen Symptomen führen.

– Perianale Dermatosen (siehe Tab. 4)
– Hämorrhoiden
– Marisken
– Analthrombose
– Analfissuren
– Prolapsformen
– Analabszess, Analfistel

Tab. 4 Perianale Dermatosen.

– Acanthosis/Pseudoacanthosis nigricans
– Anale/perianale intraepidermale Neoplasie* (AIN/PAIN; früher bowenoide Papulose bzw. M. Bowen)
– Anale Tinea bzw. Candidose*
– Analekzem*
– Analkarzinom*
– Condylomata acuminata*
– Erythrasma
– Extramammärer M. Paget
– Fixes toxisches Arzneiexanthem (Baboon-Syndrom)
– Herpes simplex/zoster
– Lichen ruber
– Lichen sclerosus et atrophicus*
– Lues (Primäraffekt)
– M. Behçet
– M. Hailey-Hailey
– Mollusca contagiosa
– Oxyuriasis*
– Perianale Streptokokkendermatitis
– Psoriasis inversa

*Dermatosen, die im Text und z. T. auch mit klinischen Bildern ausführlicher erläutert werden.

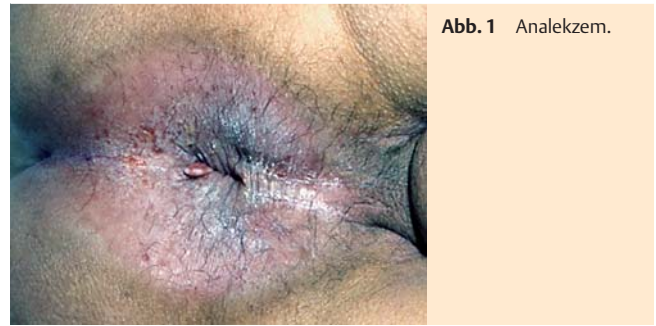

Abb. 1 Analekzem.

Analekzem

Das Analekzem ist eine der häufigsten proktologischen Krankheitsbilder und Folgeerscheinung verschiedener Grunderkrankungen. Es manifestiert sich peri- oder intraanal bis zur Linea dentata als proximale Begrenzung (**Abb. 1**). Die anatomischen Besonderheiten in dieser Region begünstigen die Entstehung eines Analekzems: Sowohl der intertriginöse Raum als auch ein Sekretstau der Schweißdrüsen führen zur Entstehung einer feuchten Kammer. Entsprechend der Ätiologie unterscheidet man insbesondere das irritativ-toxische Ekzem, das atopische Ekzem sowie das allergische Kontaktekzem [2, 6, 7].

Das am häufigsten vorkommende irritativ- bzw. kumulativ-toxische Analekzem ist eine Reaktion der Haut auf äußere Reize chemischer (Detergenzien) oder mechanischer Art (Toilettenpapier, zu intensive Reinigung) oder durch Absonderungen aus dem Darm (z.B. bei Hämorrhoiden, Prolaps, Sphinkterinsuffizienz, Fisteln). Eine der häufigsten Ursachen sind Hämorrhoidalalleiden [2, 6, 7].

Ein Analekzem kann sich auch im Rahmen einer Atopieeignung als Form einer atopischen Dermatitis manifestieren, wobei die Analregion eine charakteristische Prädispositionsstelle für diese Hauterkrankung ist. Leitsymptom ist ein zumeist stark ausgeprägter Juckreiz. Diagnostisch hinweisend sind weitere, in der Regel typische Ekzemlokalisationen und/oder Atopiestigmata sowie andere Erkrankungen des atopischen Formenkreises wie Rhinokonjunktivitis allergica oder allergisches Asthma – nicht nur in der Eigen- sondern auch in der Familienanamnese. Dieser Ekzemform liegt eine immunologische Reaktion zugrunde, wobei sich in der Regel erhöhte IgE-Antikörperspiegel im Blut nachweisen lassen. Auch eine allergologische Diagnostik (Prick-Test, Atopie-Patchtest) kann weiteren Aufschluss geben [2, 6, 7].

Beim allergischen Kontaktekzem handelt es sich um eine spezifische, immunologisch vermittelte allergische Entzündungsreaktion (Typ-IV-Sensibilisierung), die ca. 12 bis 72 Stunden nach direktem Hautkontakt mit dem auslösenden Agens auftritt. Auch diese Ekzemform geht zumeist mit massivem Juckreiz einher. Häufige Auslöser sind Hautpflegemittel, Intimsprays, proktologische Arzneimittel, Antimykotika oder feuchtes Toilettenpapier [2, 6, 7]. Besonders häufig bei Patienten mit Anogenitaldermatosen sind Sensibilisierungen auf Cinchocain, Bufexamac¹ und Benzocain [8]. Oft sind die Substanzen schon über Jahre hinweg in Anwendung, bevor es zur Sensibilisierung kommt. Diagnostisch wegweisend ist ein Epikutantest [9]. Dieser sollte neben den vom Patienten verwendeten Produkten die Standardreihe nach den Richtlinien der Deutschen Kontaktallergieguppe

¹ Bufexamac-haltige Arzneimittel sind seit Mai 2010 in Deutschland nicht mehr auf dem Markt, nachdem das Bundesinstitut für Arzneimittel und Medizinprodukte die Zulassung widerrufen hat.

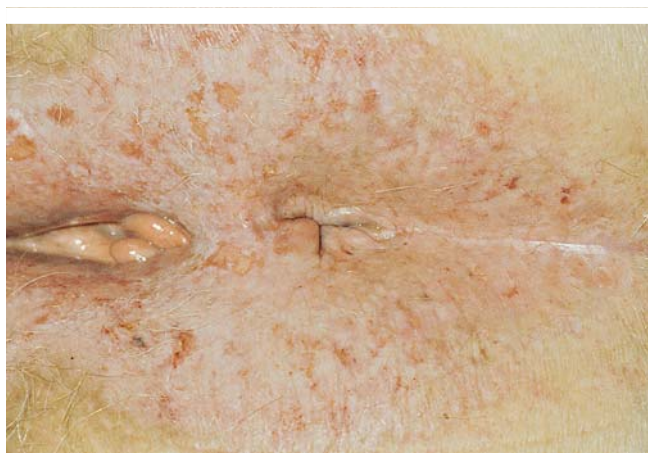

Abb. 2 Lichen sclerosus et atrophicus.

(DKG) umfassen und kann ggf. durch weitere DKG-Testreihen ergänzt werden. Empfohlen werden Externa-Inhaltsstoffe, Lokalanästhetika, topische Antibiotika, Antimykotika, Kortikosteroide und Konservierungsmittel [8, 10].

Die kausale Therapie des Analekzems ist abhängig vom Auslöser. Zunächst sollten alle infrage kommenden Ursachen bzw. die zugrunde liegenden proktologischen oder sonstigen Begleiterkrankungen möglichst beseitigt werden, was insbesondere beim allergischen Kontaktekzem bedeutet, sämtliche Externa abzusetzen. Zusätzlich empfiehlt sich eine Sanierung des Feuchtraummilieus. Dazu gehört auch eine adäquate Analhygiene (☛ Tab. 1). Unterstützend wirkt eine symptomatische Behandlung, die sich am Zustand und der Chronizität der Veränderungen orientiert. Dazu zählt die Anwendung indifferenten, zumeist zinkhaltiger Externa wie Pasta zinci mollis (DAB 10), Lotio alba aquosa DAC oder Unguentum emulsificans aquosum, wie auch synthetischer Gerbstoffe (z. B. Tannolact®, Tannosynt®) in Form von Sitzbädern oder auch Cremes. Bei nässenden Formen des Analekzems – wie auch generell bei nässenden Formen analer Dermatosen – ist das mehrmals tägliche Einlegen von Fließstoffkompressen (10 × 10 cm od. 10 × 20 cm) im intertriginösen Bereich der Analfalte sehr hilfreich. Initial ist ggf. kurzfristig die topische Anwendung von schwach bis mittelstark wirksamen Glukokortikoiden (Wirkstoffklasse I–II) indiziert, beim atopischen Analekzem auch Calcineurin-Inhibitoren (Tacrolimus, Pimecrolimus) [7]. Als Differenzialdiagnosen für ein Analekzem kommen insbesondere Psoriasis inversa (anale Manifestation einer Psoriasis vulgaris), Lichen ruber, Lichen sclerosus et atrophicus, anale Candidose, perianale Streptokokkendermatitis, Erythrasma, extramammärer Morbus Paget, anale intraepitheliale Neoplasie oder fixes toxisches Arzneiexanthem (Baboon-Syndrom) infrage [2, 6, 7]. Nachfolgend wird auf die bedeutendsten der Erkrankungen eingegangen, die sich in erster Linie im Analbereich manifestieren.

Lichen sclerosus et atrophicus

Beim Lichen sclerosus et atrophicus (LSA) handelt es sich um eine chronische kutane Bindegeweserkrankung unbekannter Genese, die mit Sklerosierung einhergeht. Frauen sind deutlich häufiger betroffen (Verhältnis etwa 6 : 1); der Erkrankungsgipfel liegt zwischen dem 50. und 60. Lebensjahr. Der LSA ist gekennzeichnet durch erythematöse Papeln, die in weißliche, atrophe Plaques übergehen. Die Veränderungen sind häufig im Anogenitalbereich lokalisiert (☛ Abb. 2). Die Diagnose wird in der Regel histologisch gesichert. Da sich auf dem Boden eines LSA ein Plattenepithelkar-

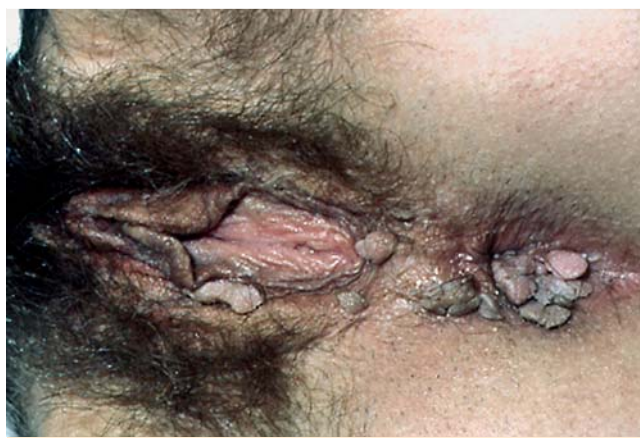

Abb. 3 Condylomata acuminata.

zinom entwickeln kann, sollte der Befund regelmäßig klinisch und ggf. histologisch kontrolliert werden [2, 6].

Therapeutisch kommt die topische Anwendung potenter Glukokortikoide (z. B. Clobetasolpropionat) oder Calcineurin-Inhibitoren (Cave: Off-Label-Use) infrage [2, 6]. Darüber hinaus kann die Injektion von Glukokortikoid-Kristallsuspension in Betracht gezogen werden.

Anale Pilzinfektionen

Anale Tinea durch Dermatophyten (z. B. *Trichophyton rubrum* oder *mentagrophytes*) ist eine Seltenheit und resultiert meist durch Inokulation von einem Fußpilz. Unter den Pilzkrankungen der Haut in der Perianalregion steht die Sekundärinfektion mit *Candida*-Spezies (Soorekzem) im Vordergrund, die in der Mehrzahl der Fälle durch *Candida albicans* verursacht wird. Sie ist gekennzeichnet durch ein scharf begrenztes Erythem mit multiplen, kleinen, papulopustulösen Streuherden im Randbereich. Bei der Symptomatik steht der Juckreiz im Vordergrund. Die Besiedelung mit dem Hefepilz erfolgt auf zumeist vorgeschädigter Haut aufgrund von Immundefekten, bei Diabetes mellitus, nach Antibiotikatherapie oder toxisch-irritativ bedingten Störungen. Die Diagnose erfolgt mittels mikroskopischem Erregernachweis oder Pilzkultur [2, 6].

Zur Behandlung sind topische Antimykotika wie Nystatin, Ciclopirox oder Azol-Antimykotika (z. B. Clotrimazol) in Form von Pasten indiziert; nur selten ist eine systemische Therapie erforderlich [2, 6].

Condylomata acuminata

Unter den virusinduzierten Erkrankungen spielen die Feigwarzen (*Condylomata acuminata*) eine bedeutende Rolle; sie zählen zu den häufigsten sexuell übertragbaren Krankheiten. Die Prävalenz beträgt etwa 1 % der sexuell aktiven Bevölkerung. Charakteristisch sind hautfarbene, weißliche, rötliche oder bräunliche Papeln im Anogenitalbereich, die solitär stehen oder zu größeren Herden konfluieren (☛ Abb. 3). Gelegentlich bilden sich auch blumenkohlartige Tumoren, die destruierend (Buschke-Löwenstein-Tumor) oder nicht destruierend (*C. gigantea*) sein können. Feigwarzen werden durch Humane Papillomaviren (HPV) verursacht. Zumeist handelt es sich um die Typen 6 oder 11 mit niedrigem onkogenen Potenzial, gelegentlich werden aber auch sog. High-Risk-Typen (16, 18, 31, 33, 35) beobachtet, die mit einem erhöhten Risiko für intraepitheliale Neoplasien einschließlich Karzinomen der Cervix uteri assoziiert sind. Die Übertragung erfolgt

vorwiegend sexuell, seltener auch durch gemeinsame Benutzung von Gegenständen wie Handtüchern oder beim gemeinsamen Baden. Das Auftreten der Kondylome wird begünstigt durch Immundefekte und lokal prädisponierende Faktoren wie feuchtes Milieu oder vorgeschädigte Haut (z. B. durch Ekzeme oder Läsionen infolge von Kratzen oder Analverkehr). Der Durchseuchungsgrad in der Bevölkerung ist hoch: Schätzungsweise etwa 60% weisen Antikörper gegen HPV auf. Die Symptomatik ist oft wenig ausgeprägt und kann je nach Lokalisation aus Juckreiz, Blutungen und Nässen bestehen. Der diagnostische Nachweis erfolgt zu meist klinisch durch Inspektion und Palpation oder mittels Essigsäuretest (5 Minuten nach Betupfen mit 5%iger Essigsäure färben sich die Warzen weiß an), in unklaren Fällen auch durch Biopsie. Differenzialdiagnostisch kommen u. a. vulgäre oder seborrhoische Warzen, Mollusca contagiosa, Morbus Paget oder Condylomata lata (Stadium II der Lues) in Frage. Ein Befall des Rektums sollte mittels Endoskopie ausgeschlossen werden. In bis zu 30% der Fälle werden Spontanremissionen beobachtet. Bei langem Bestehen kann sich ein Plattenepithelkarzinom bilden. Bei Patienten mit Immundefekten (HIV, Organtransplantierte u. a.) wachsen die Feigwarzen rascher und es besteht ein erhöhtes Rezidiv- und Entartungsrisiko [2, 6, 11].

Bei begrenztem Befall bzw. einzelnen Warzen in gut zugänglichen Arealen ist eine konservative Behandlung mit Podophyllo-toxin (Wartec®-Creme, Condylox®-Lösung; 2 × tägl. an 3 Tagen der Woche), Imiquimod (Aldara®-Creme, 3 × pro Woche) indiziert. Seit 2010 steht zudem eine Salbe mit einem Extrakt aus Grüntee-Blättern (Veregen®, 3 × tägl.) zur Verfügung. Die Behandlung mit Podophyllo-toxin, Imiquimod oder Grüntee-Extrakt kann bei großflächiger Anwendung zu ausgedehnten und für die Patienten sehr unangenehmen Irritationen in der Analregion führen. Ähnliches gilt für die Anwendung von Trichloressigsäure, die vom Patienten allerdings nicht selbst durchführbar ist: Da sie bei großflächigem Befall mit massiven Schmerzen und Nekrosen einhergehen kann, stellt sie nur für vereinzelt stehende Kondylome eine Alternative dar. Bei ausgedehntem Befall kommen in der Regel operativ-destruktive Verfahren zu Anwendung, wie Kürettage, Elektrokoagulation, Lasertechnik (CO₂, NdYAG) oder Kryotherapie [4, 5, 9]. Auch die Infrarot-Bestrahlung kann bei Kondylomen eingesetzt werden. Bei intraanalem Befall ist neben den operativen Verfahren auch eine Therapie mit Haemotamps (Suppositorien mit Mulleinlage) möglich, in die auf Basis einer Individualrezeptur Imiquimod (1/2 Beutel Aldara® pro Haemotamp, Anwendung 3 × pro Woche) eingearbeitet wurde [12]. Der Patient muss darüber aufgeklärt werden, dass diese Behandlung eine ausgeprägte Proktitis zur Folge haben kann. Wichtig ist, dass Sexualpartner mit untersucht und ggf. behandelt werden. Für weitere Informationen wird auf die Leitlinien der Deutschen Gesellschaft für Koloproktologie (DGK) verwiesen [11].

Anale intraepitheliale Neoplasie

Die anale (AIN) bzw. perianale (PAIN) intraepitheliale Neoplasie, früher als bowenoide Papulose bzw. Morbus Bowen bezeichnet, zählt zu den Vorläufern des Plattenepithelkarzinoms. Wie die Condylomata acuminata sind die Veränderungen HPV-assoziiert (überwiegend Typ 6, 11, 16 und 18) und demzufolge sexuell übertragbar. Risikofaktoren sind Rauchen, Immunsuppression bzw. -defizienz und riskantes Sexualverhalten (Promiskuität, Analverkehr). Nicht selten besteht eine Koinfektion mit HIV oder Herpes-simplex-Virus [13–15].

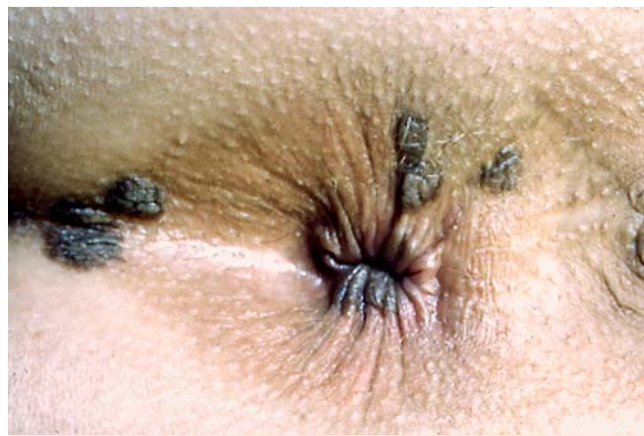

Abb. 4 Perianale intraepitheliale Neoplasie (PAIN).

Man unterscheidet drei Grade:

Grad I: leichte Dysplasie im unteren Epidermidrittel

Grad II: mittelgradige Dysplasie in der unteren und mittleren Epidermis

Grad III: hochgradige Dysplasie in der gesamten Epidermis

(M. Bowen; Carcinoma in situ)

(P)AIN I und II können sich spontan zurückbilden oder in eine (P)AIN III übergehen [13].

Die AIN tritt vorzugsweise bei Männern und Frauen im dritten bis vierten Lebensjahrzehnt auf. Es finden sich peri- und intra-anal gelegene, flach erhabene, multiple, scharf begrenzte graubraune bis braun-rötliche Papeln, die im Allgemeinen eine glatte samtartige oder warzenähnliche Oberfläche aufweisen, aber auch mazeriert sein können (Abb. 4). Die Veränderungen verursachen häufig keine Beschwerden; gelegentlich kommt es zu Juckreiz. Die Diagnostik beruht in erster Linie auf Inspektion, Palpation und digitaler Untersuchung. Diese sollten durch eine Analytologie ergänzt werden. Bei verdächtigen bzw. pathologischen Zytologiebefunden ist eine Diagnosesicherung mittels Probeexzision und histologischer Untersuchung empfehlenswert [13, 15]. Zudem stehen heute Marker zur Verfügung, die auf eine durch HPV bedingte neoplastische Transformation betroffener Zellen hinweisen [14]. Bei Risikopersonen bzw. nach Behandlung werden regelmäßig klinische und zytologische Kontrollen empfohlen [15].

Die Behandlung orientiert sich am Grad und der Lokalisation der Veränderungen. Bei AIN/PAIN I und II sowie bei AIN III werden sowohl konservative Methoden mit Imiquimod- oder 5-Fluorouracil-Creme (Efudix®), Podophyllo-toxin und fotodynamische Therapie als auch operative Verfahren wie Elektrokaustik eingesetzt. Bei PAIN III ist wegen des hohen Rezidivrisikos eine chirurgische Exzision erforderlich. Weitere Einzelheiten hierzu siehe Leitlinien von DDG/DGK [13].

Analkarzinom

Beim Analkarzinom handelt es sich histologisch in der Regel um ein Plattenepithelkarzinom. Unterschieden werden das Analrandkarzinom (Abb. 5) und das Analkanalkarzinom.

Während das Analkarzinom früher selten vorkam, wird es durch die zunehmende Anzahl wie auch längere Überlebenszeiten immunsupprimierter bzw. -defizienter Patienten einschließlich HIV-Infizierter in den letzten Jahren immer häufiger beobachtet [14–16]. Die jährliche Inzidenz beträgt etwa 1 : 100 000 [15]. Bei der Entstehung spielen HPV-Infektionen insbesondere mit Hochrisiko-Typen des HPV eine bedeutende Rolle, wobei Vorstufen wie

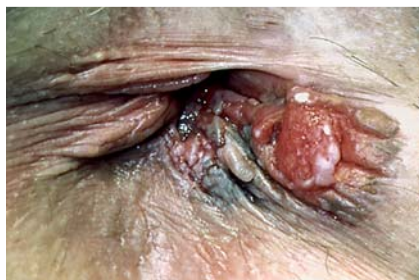

Abb. 5 Analrandkarzinom.

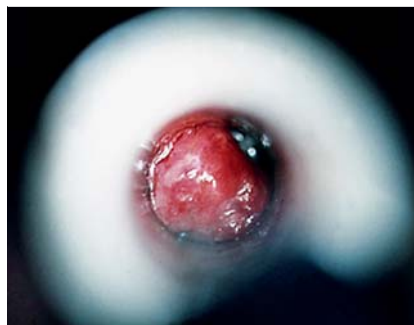

Abb. 6 Hämorrhoiden Grad 1 (im Proktoskop).

Tab. 5 Stadieneinteilung der Hämorrhoiden [18].

Grad I	nur proktoskopisch erkennbare Vergrößerung
Grad II	Prolaps beim Pressen bis zum distalen Analkanal mit Spontanretraktion
Grad III	Prolaps beim Pressen ohne Spontanretraktion, jedoch manuell reponierbar
Grad IV	Prolaps permanent, nicht reponierbar

Tab. 6 Allgemeine Empfehlungen zur Stuhlregulierung.

- Ballaststoffreiche Ernährung
- Ausreichende Flüssigkeitszufuhr
- Verzicht auf Laxanzien
- Vermeiden von übermäßigem Pressen
- Körperliche Bewegung
- Adäquates Stuhlentleerungsverhalten (Stuhldrang nicht zu lange unterdrücken)

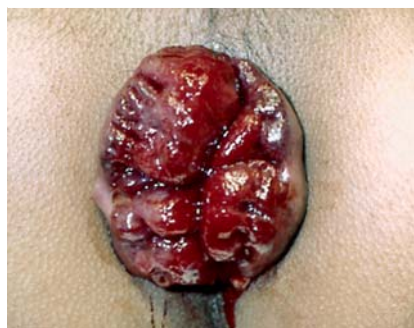

Abb. 7 Hämorrhoiden Grad 3 (Pressversuch).

Condylomata acuminata oder AIN bzw. M. Bowen lange Zeit vorausgehen können. Daneben kann sich ein Analkarzinom auch auf dem Boden von chronischem Ekzem, LSA, Lichen ruber oder bei Morbus Crohn als Begleiterkrankung entwickeln. Das Karzinom manifestiert sich zumeist als derber, oft verruköser hautfarbener bis rötlicher Knoten, der vor allem bei Exulzeration zunehmende Beschwerden wie Juckreiz, Nässen, Blutungen und Schmerzen verursacht. Inspektion, Palpation und digitale rektale Untersuchung liefern erste Hinweise für die Diagnose, die letztlich histologisch gesichert werden muss. Gleichzeitig sollte ein Staging erfolgen [2, 6, 14].

Die Behandlung richtet sich nach der Größe, Lokalisation und Ausbreitung des Tumors: Therapie der Wahl beim Analrandkarzinom ist die primäre Exzision mit ca. 1 cm Sicherheitsabstand, wobei der Defekt sekundär abheilen kann. Eine Alternative ist die Strahlentherapie. Bei lokal fortgeschrittenem Tumor bzw. Befall der regionären Lymphknoten ist eine primäre Radiochemotherapie und ggf. eine radikale Lymphadenektomie indiziert [6, 16]. Beim Analkanalkarzinom mit Lokalisation distal der Linea dentata, einer Tumorgröße < 2 cm und ohne Metastasierung erfolgt die lokale Exzision. In allen übrigen Fällen ist die primäre Radiochemotherapie Standard. Wichtig ist die Nachsorge mit regelmäßigen klinischen und zytologischen Kontrollen [2, 6, 15].

Hämorrhoiden

Hämorrhoiden sind definiert als symptomatische oder asymptotische Hyperplasie des Plexus haemorrhoidalis superior (Corpus cavernosum recti). Sie werden in vier Grade eingeteilt (☉ Tab. 5, ☉ Abb. 6 und 7). Beim Hämorrhoidalleiden handelt es sich um eine der häufigsten Erkrankungen in den Industrieländern. Schätzungsweise sind etwa 70% der erwachsenen Bevölke-

rung im Laufe ihres Lebens zumindest einmal davon betroffen [17]. Prädisponierende Faktoren sind erbliche Disposition, erhöhter Druck auf den Beckenboden, Obstipation, verlängertes starkes Pressen, Adipositas und Bewegungsmangel. Häufige Symptome sind Blutung, Pruritus, Brennen, Nässen, Wundsein, Stuhlschmierer, Druck- und Prolapsgefühl. Die Diagnose erfolgt durch Inspektion und Proktoskopie mit Pressversuch. Wichtige Differenzialdiagnosen sind Marisken, perianale Thrombose, hypertrophe Analpapille, prolabierendes Rektumadenom, Analabszess, Analprolaps, Rektumprolaps und Condylomata acuminata [17, 18].

Die Behandlung in jedem Stadium sollte durch den Patienten selbst sinnvoll unterstützt werden durch Optimierung von Ernährungsgewohnheiten und Stuhlregulierung (☉ Tab. 6). Bei der Therapieentscheidung sind Therapieerfolg, Komplikationsrate, Rezidivrate sowie Aufwand und Invasivität im Verhältnis zu Größe und Art der Veränderungen zu berücksichtigen. Die wichtigsten stadiengerechten Therapieansätze sind in ☉ Tab. 7 aufgeführt. Während in den frühen Stadien semioperative Verfahren wie Sklerosierung (☉ Tab. 8) und Gummiringligatur (☉ Tab. 9) infrage kommen, dominieren in fortgeschrittenen Stadien die rein chirurgischen Verfahren [17, 18]. Vor jeder Sklerosierungs- bzw. Ligaturbehandlung ist eine Proktoskopie zum Ausschluss aktueller Kontraindikationen (☉ Tab. 8 bzw. 9) durchzuführen. Die konservative Behandlung ist nur zur Überbrückung oder als symptomatische Begleittherapie geeignet. Dazu zählen Analtamppons und intraanal anwendbare Salben (mit Applikator) mit Lokalanästhetika und antientzündlich wirksamer Escherichia coli-Suspension (Posterisan®-Salbe/Zäpfchen) oder auch Glukokortikoide. Dabei ist das Risiko einer allergischen Kontaktsensibilisierung zu beachten. Obsolet sind Monotherapien mit Salben oder Suppositorien, Kryotherapie, Sphinkterdehnung oder Sphinkterotomie. Für weitere Informationen wird auf die S1-Leitlinien der DGK verwiesen [18]. In den letzten Jahren wurden neue Therapieansätze entwickelt, zu denen ein evidenzbasierter Nachweis der Gleichwertigkeit oder Überlegenheit gegenüber den konventionellen Verfahren jedoch bislang noch nicht er-

Tab. 7 Stadienorientierte Therapie des Hämorrhoidalleidens [6, 17, 18].

	Therapie der Wahl	Alternativen
Grad I	Sklerosierung (n. Blond od. Bensaude)	Anal tampons u. Salbe
Grad II	Gummiringligatur (n. Barron)	Sklerosierung, DGHAL
Grad III	<i>segmentär</i> : Hämorrhoidektomie (n. Milligan-Morgan, Ferguson oder Parks), <i>zirkulär</i> : Stapler-Hämorrhoidopexie (n. Longo)	Gummiringligatur und Sklerosierung
Grad IV	operativ (Hämorrhoidopexie/analplastische Rekonstitution)	

DGHAL = Dopplergesteuerte Hämorrhoidalarterienligatur

Tab. 8 Gebräuchliche Sklerosierungstechniken bei Hämorrhoiden.

Sklerosierungstechnik	nach Bensaude	nach Blond
Injektionsort	submukös oberhalb der Hämorrhoiden (bei 3, 7 u. 11 Uhr)	submukös intranodulär (tropfenweise zirkulär)
Proktoskop	vorwärts offen	seitlich offen
Lösung	Phenolmandelöl od. -erdnussöl 5% Polidocanol (Äthoxysklerol) 2–4%	Polidocanol (Äthoxysklerol®) 3–4% (bzw. 10% alkoholische Lösung) 0,1–0,2 ml je Knoten (Rändelspritze)
Behandlungsfrequenz und -dauer	2–4 Sitzungen in 2- bis 4-wöchigen Intervallen	10 Sitzungen in 2-wöchigen Intervallen
Nachteile/Risiken	bei zu oberflächlicher Injektion Ulzera, Nekrosen, Blutungen bei zu tiefer Injektion Schmerzen bei Männern bei 12 Uhr: Prostata Ölgranulome	Nekrosen, Blutung, Schmerzen
Kontraindikationen	Schwangerschaft, hämorrhagische Diathese, M. Crohn, Colitis ulcerosa, Thromboseneigung, akute intraanale Entzündungen	

bracht werden konnte. Dazu zählen u. a. die dopplergesteuerte Hämorrhoidalarterienligatur (DGHA), Rectoanal Repair und thermische Koagulationstechniken [17].

Marisken

Marisken (franz. marisque = Feige) sind hautfarbene, am äußeren Analrand gelegene Knötchen und Knoten, die einzeln oder gruppiert auftreten können (Abb. 8). Histologisch handelt es sich um Angiofibrome. Sie sind relativ häufig: Etwa 70–80% aller Menschen entwickeln im Laufe ihres Lebens Marisken. Bei Frauen erfolgt die Erstmanifestation im zweiten Lebensjahrzehnt, bei Männern überwiegend in der vierten Lebensdekade. Die Veränderungen bilden sich nicht wieder zurück, wenn sie einmal aufgetreten sind. Hinsichtlich der Entstehung unterscheidet man primäre von sekundären Marisken. Bei den wesentlich häufigeren primären (idiopathischen) Marisken handelt es sich um Hyperplasien der Haut, die sich ohne erkennbare Ursache entwickeln. Hingegen sind die sekundären (symptomatischen) Marisken Folge von proktologischen Vorerkrankungen, wie Anal-

Tab. 9 Gummiringligatur bei Hämorrhoiden.

Methode	nach Barron
Vorgehen	Ligatur an der Basis des Knotens Durchführung mittels Zange oder Vakuumpumpe
Heilungsverlauf	nekrotisches Gewebe fällt nach wenigen Tagen ab, Abheilung der ligierten Stelle nach 3 Wochen
Behandlungsfrequenz und -dauer	mehrere Sitzungen in 3- bis 4-wöchigen Intervallen
Nachteile/Risiken	therapiebedürftige Blutungen (in ca. 1% der Fälle) [17] ggf. Latexallergie bei Verwendung v. latexhaltigem Gummi
Kontraindikationen	hämorrhagische Diathese, HIV-Infektion, akute intraanale Entzündungen, Medikation mit Antikoagulantien (ASS, Thrombozytenaggregationshemmer oder Cumarin-Derivate)

fissuren, peri- oder intraanale Entzündungszustände, oder Operationen (z. B. wegen Fisteln, Hämorrhoiden, Thrombosen). Auch in Zusammenhang mit Morbus Crohn können sich Marisken entwickeln. Sie verursachen in der Regel keine Beschwerden und fallen zumeist eher zufällig auf. Größere Marisken können jedoch die Reinigung des Afters nach der Defäkation behindern. Intensive Reinigung mit trockenem Toilettenpapier kann zu Reizung und Entzündung der Marisken und der umgebenden Haut führen. Dies verursacht dann Beschwerden wie Juckreiz und Brennen. Die Diagnose kann in der Regel alleine anhand der Inspektion und Palpation gestellt werden. Wichtige Differenzialdiagnosen sind Vorpostenfalte bei Analfissur, perianale Thrombosen, Condylomata acuminata oder prolabierende Hämorrhoiden [6, 19].

Eine Behandlung ist nicht unbedingt erforderlich. Allerdings sollten Empfehlungen für eine gründliche Analhygiene befolgt werden (Abb. 1) Bei sehr störenden Marisken oder Problemen mit der Analhygiene kann eine operative Abtragung in Lokalanästhesie erwogen werden. Dabei ist das Ergebnis in der Regel besser, wenn die Wunde nicht vollständig durch Naht verschlossen wird. Die sekundäre Wundheilung dauert zwei bis drei Wochen [6, 19].

Analthrombose

Von Analthrombose (Perianalthrombose, Analrandthrombose) spricht man bei spontan auftretender intravasaler Thrombosierung der kavernen Venen am Analrand. Es handelt sich um einen erbs- bis kirschgroßen Knoten, der ohne Beschwerden, aber auch mit starken Schmerzen einhergehen kann (Abb. 9). Mögliche Auslöser sind unter anderem körperliche Anstrengung, lokale Kälteeinwirkung, erhöhter intraabdomineller Druck (starkes Pressen) oder auch hormonelle Einflüsse. Das Vorliegen ausgedehnter Hämorrhoiden kann prädisponierend wirken. Spontane Perforationen sind möglich. Zur Diagnostik sind Inspektion und Palpation ausreichend [2, 6, 20].

Eine Behandlung ist nicht zwingend erforderlich. Bei geringen Beschwerden reicht in der Regel eine konservative Therapie mit nicht-steroidalen Antirheumatika aus (z. B. Diclofenac 2 × 50 mg/Tag). Stark schmerzhafte Analthrombosen sollten in Lokalanästhesie inzidiert oder – wegen des geringeren Rezidivrisikos – besser exzidiert werden. Zur Rezidivprophylaxe empfiehlt sich das Vermeiden möglicher Auslöser sowie die Behandlung eines evtl. vorliegenden Hämorrhoidalleidens [2, 6, 20].

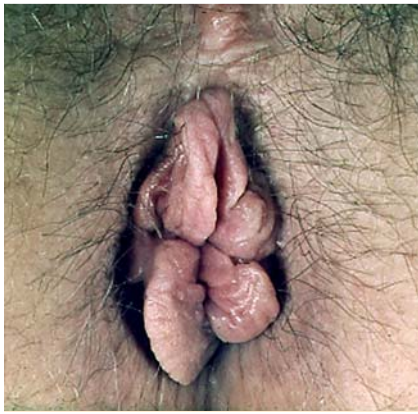

Abb. 8 Marisken.

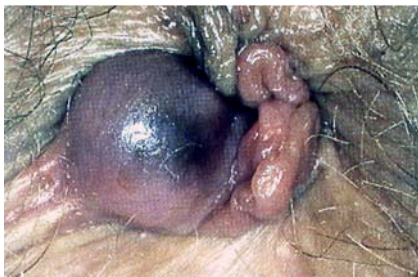

Abb. 9 Analthrombose.

Analabszess und Analfistel

Die Analfistel entsteht infolge eines Abszesses oder chronischen Infekts im Enddarm. Über 90% der Fisteln gehen von Krypten aus; dabei kommt es zur Entzündung der rudimentären Proctodealdrüsen (Duftdrüsen) im intersphinkteren Raum und in der Folge zur Bildung eines Abszesses (● Abb. 10). Durch Perforation zur Haut oder zu benachbarten Organen entwickelt sich schließlich eine Fistel (● Abb. 11). Während es sich somit beim Abszess um eine Akutmanifestation handelt, entspricht die Fistel der chronischen Verlaufsform. Sogenannte atypische Fisteln, die vom Rektum ausgehen, treten zumeist im Zusammenhang mit chronisch-entzündlichen Darmerkrankungen wie Morbus Crohn oder Colitis ulcerosa auf. Die Symptomatik ist charakterisiert durch Schmerzen, Fieber und Schwellung. Diagnostisch wegweisend ist die proktologische Standarddiagnostik, die ggf. durch Endosonografie und NMR ergänzt werden kann [2, 6]. Therapie der Wahl ist die Operation mit Spaltung und Drainage des Abszesses. Beim Abszess handelt es sich um eine Notfallindikation für einen operativen Eingriff. Des Weiteren sollte in jedem Fall eine Revision zum Ausschluss einer Fistel erfolgen. Stark entzündliche und eiternde Fisteln werden zunächst durch Einlegen eines geknüpften Fadens drainiert. Später erfolgt dann die Exzision und ggf. der plastische Verschluss der inneren Fistelöffnung [2, 6].

Analfissur

Bei der Analfissur handelt es sich um ein spindelförmiges Ulkus, das im distalen Analkanal zumeist (in ca. 80% der Fälle) im Bereich der hinteren Kommissur (bei 6 Uhr in SSL) lokalisiert ist (● Abb. 12). Die Ursache ist ungeklärt; es wird eine multifaktorielle Genese angenommen, wobei übermäßiges Dehnen durch harten und sehr voluminösen Stuhl, eine verminderte Elastizität des Analkanals und/oder eine Kryptitis die Entstehung zu begünstigen scheinen. Häufig kommt es zu einem Circulus vitiosus von Schmerzen, erhöhtem Sphinktertonus, mangelnder Durchblutung bzw. Heilungstendenz, entzündlichen Prozessen und

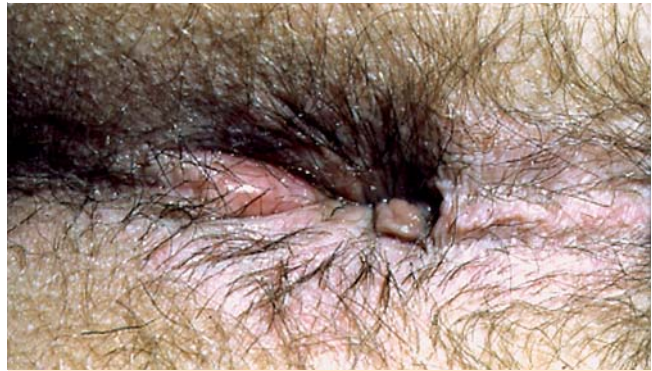

Abb. 10 Initialer Analabszess bei 6 Uhr SSL.

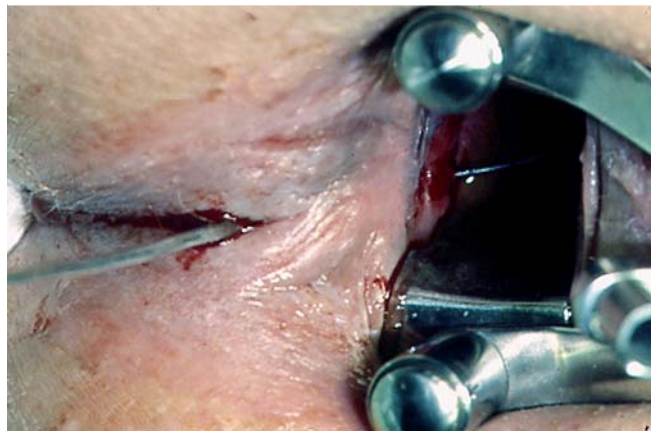


Abb. 11 Intraoperativer Situs einer transsphinkteren Analfistel mit liegender Sonde bei 6 Uhr SSL.

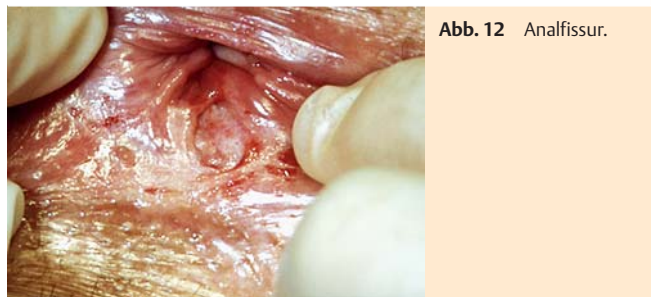

Abb. 12 Analfissur.

schließlich zu Sekundärveränderungen (hypertrophe Analpapille, Vorpostenfalte, Fistel, narbige Analstenose) und dadurch zur Chronifizierung. Auch sekundäre Fissuren infolge einer Reihe anderer Grunderkrankungen werden beobachtet. Charakteristisches Symptom ist ein stechender, brennender oder dumpfer Schmerz während, oft auch nach der Stuhlentleerung, der häufig von einer Blutung begleitet ist. Im Zuge der Chronifizierung lassen die Symptome nach. Die Diagnostik erfolgt in der Regel mittels Inspektion, Palpation und Proktoskopie [2, 6, 21]. Bei der Behandlung muss zwischen akuter und chronischer Form unterschieden werden. Therapieziel ist es, den Sphinktertonus zu senken, um den Circulus vitiosus zu durchbrechen. Daneben sind stuhlregulierende Maßnahmen mit ballaststoffreicher Ernährung und ausreichender Flüssigkeitszufuhr zu empfehlen (● Tab. 6). Die Behandlung der akuten Form erfolgt konservativ. Eine protrahierte Dehnung des Sphinkters lässt sich durch Anwendung eines Analdehners erreichen: Dabei wird der Dehner durch den Patienten selbst zweimal täglich nach Auftragen einer

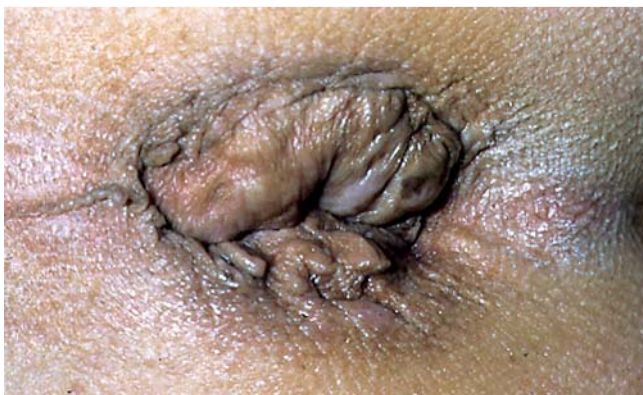

Abb. 13 Analprolaps.

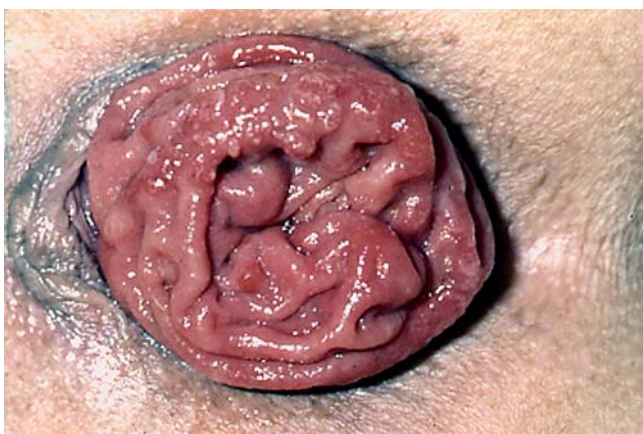


Abb. 14 Rektumprolaps (Pressversuch).

Salbe ohne Drehbewegungen so weit in den Analkanal eingeführt, wie es die Schmerzen zulassen. Der Dehner soll dann einige Minuten intraanal verweilen. Diese Behandlung sollte für mindestens vier Wochen durchgeführt werden. Eine weitere Option ist die topische Applikation von Nitraten (Glyceroltrinitrat, Isosorbiddinitrat), Kalziumantagonisten (Nifedipin, Diltiazem) oder Injektion von Botulinumtoxin. Hingegen sind bei chronischen Fissuren operative Maßnahmen in Form einer Fissurektomie mit oder ohne Sphinkterotomie (unter Mitnahme von Vorpostenfalte und hypertropher Analpapille) am erfolgversprechendsten [2,6,21]. Weitere Details siehe S1-Leitlinien von DGK und DDG [21].

Prolapsformen

Beim Anal- bzw. Rektumprolaps kommt es zum partiellen oder kompletten Vorfall von Analschleimhaut bzw. Enddarm durch den Schließmuskel hindurch, wobei beim Analprolaps nur die Schleimhaut (Abb. 13) und beim Rektumprolaps alle Darmwandschichten (Abb. 14) beteiligt sind. Der Rektumprolaps tritt vor allem bei älteren weiblichen Patientinnen auf. Der Analprolaps entwickelt sich häufig bei vorbestehenden oder gleichzeitig auftretenden Hämorrhoiden. Weitere Ursache ist ein verminderter Muskeltonus bei morphologisch intaktem Schließmuskelapparat und/oder eine Schwäche der Beckenbodenmuskulatur. Die Folge sind unkontrollierte Abgänge von Stuhl, Blut oder Schleim sowie Schmerzen und Juckreiz. Die Diagnose lässt sich in der Regel eindeutig mittels Inspektion stellen; ist die Ausstülpung nicht sichtbar, kann das Prolabieren durch Husten oder Pressen provoziert werden. Die Behandlung des Analprolapses

schließt die Beseitigung des häufig gleichzeitig vorliegenden Hämorrhoidalprolapses mit ein (siehe oben). Für die operative Versorgung des Rektumprolapses gibt es verschiedene operative Verfahren [6].

Madenwurm-Befall (Oxyuriasis)

Erreger der Oxyuriasis (Enterobiasis) ist der weltweit verbreitete Fadenwurm *Enterobius vermicularis*, der häufigste Parasit des Menschen. Die Übertragung erfolgt fäkal-oral, durch Schmierinfektion über direkten Kontakt, verunreinigte Gegenstände oder Nahrungsmittel. Betroffen sind vor allem Kinder. Die bis zu 13 mm langen Würmer leben im Enddarm und legen nachts ihre Eier auf der Haut in der Perianalregion ab. Diese werden dann durch Kratzen wieder zum Mund oder über Unterwäsche, Bettzeug und Staub auf andere Menschen und Gegenstände übertragen. Oft bestehen keine oder nur geringe Beschwerden. Typisch ist meist nachts bis frühmorgens auftretender Juckreiz im Afterbereich, der zu Schlaflosigkeit führen kann; bei starkem Wurmbefall kommt es auch zu Durchfall, Übelkeit und Bauchschmerzen. Gelegentlich sind Würmer im Stuhl makroskopisch erkennbar, die Eier lassen sich mikroskopisch nachweisen. Hilfreich ist ein Klebestreifen-Abklatschpräparat, das mindestens dreimal an aufeinander folgenden Tagen angefertigt werden sollte, da die Weibchen nicht jeden Tag Eier legen. Die Behandlung erfolgt mit Anthelminthika: Mittel der Wahl ist Mebendazol (Vermox®) oder (bei Kindern) Pyrantelmonat (Helmex®). Wichtig ist, dass Hygieneregeln eingehalten werden und die gesamte Wohngemeinschaft eines befallenen Patienten mit untersucht und ggf. behandelt wird. Nach zwei Wochen sollte eine Kontrolle erfolgen [22,23].

Danksagung

Ich danke Frau Dr. med. Dietlinde Burkhardt (München) für die redaktionelle Unterstützung bei der Skripterstellung für diesen Artikel.

Anmerkung: Der Autor ist Mitglied der Fakultät für Gesundheit der Universität Witten/Herdecke.

Interessenkonflikt: Der Autor gibt an, dass kein Interessenkonflikt besteht.

Abstract

Practical Recommendations in Proctology

Proctologic syndromes and their causes are highly various. Many skin diseases manifest primarily in the perianal region, and patients often perceive anal symptoms as skin problems. Hence, many patients with proctologic signs do first consult a dermatologist. Therefore dermatologists should at least be familiar with the proctological standard diagnostics and the most important syndromes, should be able to diagnose the disease and to induce adequate treatment, or if necessary direct the patient for treatment by other disciplines. The most frequent diseases that will lead to anal symptoms comprise particularly perianal dermatoses, haemorrhoidal disease, anal skin tags, as well as anal thrombosis, fissure, fistula, and abscess, but also neoplasms and their often virus induced precursors. This article gives an up-to-

date overview and practical recommendations for standard diagnostics, the most frequent proctologic syndromes, including their aetiology and pathogenesis, typical signs, differential diagnoses, as well as the most important therapeutic measures that can be conducted by dermatologists with proctological speciality.

Literatur

- 1 Reinhard F. Organisation und Durchführung proktologischer Untersuchungen. *Wien Med Wochenschr* 2004; 154/3–4: 45–49
- 2 Weyandt G. Proktologie. *J Dtsch Dermatol Ges* 2007; 5: 503–519
- 3 Nobbe S, Läubli S. Dermatologische Proktologie. *Coloproctology* 2011; 33: 97–103
- 4 S1-Leitlinien der Deutschen Dermatologischen Gesellschaft (DDG): Analer Pruritus. Stand 8/2009; AWMF Online www.awmf.org
- 5 Lysy J et al. Topical capsaicin – a novel and effective treatment for idiopathic intractable pruritus ani: a randomized, placebo controlled, crossover study. *Gut* 2003; 52 (9): 1323–1326
- 6 Brühl W, Wienert V, Herold A (Hrsg). Aktuelle Proktologie. 4. Aufl. Bremen: Uni-Med; 2011
- 7 Schaubert J. Topische Therapie des perianalen Ekzems. *Hautarzt* 2010; 61: 33–38
- 8 Kügler K et al. Anogenitaldermatosen – allergische und irritative Auslösefaktoren. Analyse von Daten des IVDK und Literaturübersicht. *J Dtsch Dermatol Ges* 2005; 12: 979–986
- 9 Schnuch A et al. Durchführung des Epikutantests mit Kontaktallergenen. Leitlinien der Deutschen Dermatologischen Gesellschaft (DDG) und der Deutschen Gesellschaft für Allergie und klinische Immunologie (DGAKI). *J Dtsch Dermatol Ges* 2008; 9: 770–775
- 10 Bauer A, Oehme S, Geier J. Contact sensitization in the anal and genital area. *Curr Probl Dermatol* 2011; 40: 133–141
- 11 S1-Leitlinien der Deutschen Gesellschaft für Koloproktologie: Anale Feigwarzen. Stand: 08/2008; AWMF Online www.awmf.org
- 12 Kaspari M et al. Application of imiquimod by suppositories (anal tampons) efficiently prevents recurrences after ablation of anal canal condyloma. *Br J Derm* 2002; 147: 757–759
- 13 S1-Leitlinien der Deutschen Dermatologischen Gesellschaft (DDG), Deutsche Gesellschaft für Koloproktologie (DGK): Anale intraepitheliale Neoplasie (AIN) und perianale intraepitheliale Neoplasie (PAIN). Stand: 7/2009; AWMF Online www.awmf.org
- 14 von Knebel Doeberitz M, Reuschenbach M. Humane Papillomaviren in der Pathogenese der intraepithelialen Neoplasien (AIN) und Karzinome des Anus. *Hautarzt* 2010; 61: 13–20
- 15 Kreuter A, Brockmeyer NH, Wieland U. Anale intraepitheliale Neoplasie und Analkarzinom. *Hautarzt* 2010; 61: 21–26
- 16 Osterholzer G. Neues aus der Proktologie. *Bayerisches Ärzteblatt* 2010; 11: 578–583
- 17 Joos AK, Herold A. Hämorrhoidalleiden. *Coloproctology* 2011; 33: 86–96
- 18 S1-Leitlinien der Deutschen Gesellschaft für Koloproktologie (DGK): Hämorrhoidalleiden. Stand: 07/2008; AWMF Online www.awmf.org
- 19 Brühl W. Mariske – Interdisziplinäre Leitlinie der Deutschen Gesellschaft für Koloproktologie in Zusammenarbeit mit der Deutschen Dermatologischen Gesellschaft. *J Dtsch Dermatol Ges* 2006; 10: 892–893
- 20 Mlitz H, Wienert V. Analthrombose – Interdisziplinäre Leitlinie der Deutschen Gesellschaft für Koloproktologie in Zusammenarbeit mit der Deutschen Dermatologischen Gesellschaft. *J Dtsch Dermatol Ges* 2006; 9: 770–771
- 21 S1-Leitlinien der Deutschen Gesellschaft für Koloproktologie/Deutschen Dermatologischen Gesellschaft: Analfissur. Stand: 7/2008; AWMF Online www.awmf.org
- 22 Richter J et al. Madenwurminfektion. Eine häufig, aber wenig beachtete Parasitose. *Deutsches Ärzteblatt* 2003; 43: 2771
- 23 Kucik CG et al. Common Intestinal Parasites. *Am Fam Physician* 2004; 69: 1161–1168