

Retinierte Eckzähne

Exakte Lageermittlung als Basis für eine minimal-invasive kieferorthopädische Freilegung

Eine der häufigsten Zahnretentionen ist die palatinale oder vestibuläre Verlagerung oberer bleibender Eckzähne. Nicht immer kommt es in solchen Fällen zu einem spontanen Durchbruch, wenn die Milchzähne entfernt werden. So auch nicht bei dem jugendlichen Patienten, der von seinem Hauszahnarzt zur kieferorthopädischen Freilegung der Zähne 13 und 23 in die Praxis des Fachzahnarztes für Oralchirurgie Prof. Fred Bergmann in Viernheim überwiesen wurde. Um den notwendigen Eingriff so schonend wie möglich zu gestalten, wurde die Lage der Eckzähne mithilfe einer digitalen Volumentomografie (DVT) exakt ermittelt.

Die DVT eröffnet völlig neue Perspektiven in der zahnmedizinischen Diagnostik. Seit ihrer Einführung in die Zahnmedizin

vor gut 10 Jahren haben sich Röntgengeräte und Software rasant weiterentwickelt. Heute sind selbst hochauflösende

Hightech-Systeme einfach zu bedienen und können mit entsprechender Fachkunde auch in niedergelassenen Praxen erfolgreich betrieben werden. Dabei ist die Strahlenbelastung einer DVT wesentlich geringer als bei einer herkömmlichen CT.

Die Indikationen für ein DVT sind vielfältig: Unter anderem können sowohl pathologische Veränderungen im dento-alveolären Bereich als auch die Position von verlagerten Zähnen besser eingeschätzt werden. Selbst kleinste Unregel-

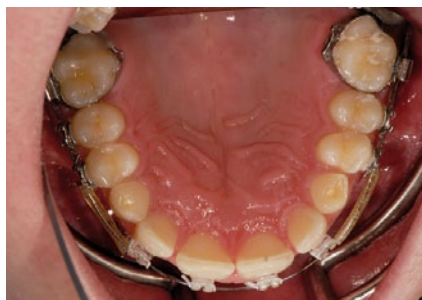

Abb. 1 Im kieferorthopädisch bereits vorbehandelten Oberkiefer wird der Platz für die Eckzähne ausgeformt.

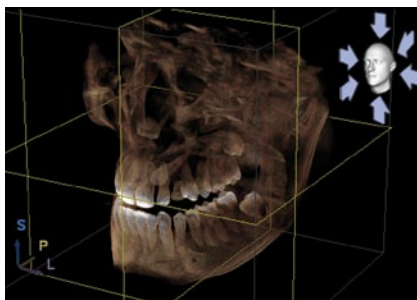


Abb. 2 Bereits im Gesamtvolumen zeigt sich die Lokalisation der verlagerten Eckzähne und Weisheitszähne.

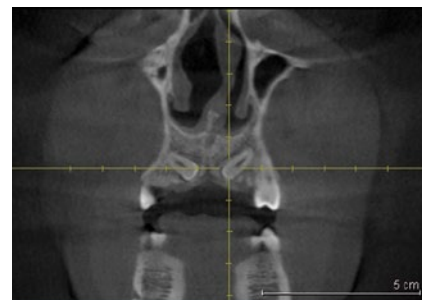

Abb. 3 In der Frontalansicht wird die palatinale Verlagerung deutlich.

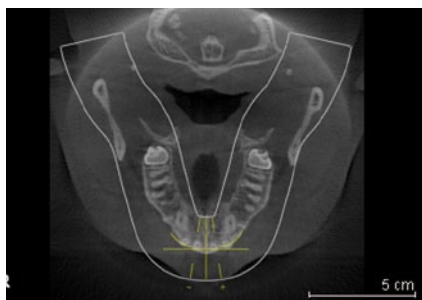


Abb. 4 In der Axialansicht wird die Lage der vestibulären Zahnfläche ermittelt.

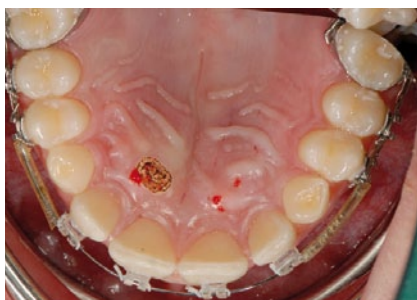

Abb. 5 Da die Zähne noch von Knochen überdeckt sind, müssen die Kronen mit einer lokal begrenzten Osteotomie freigelegt werden.

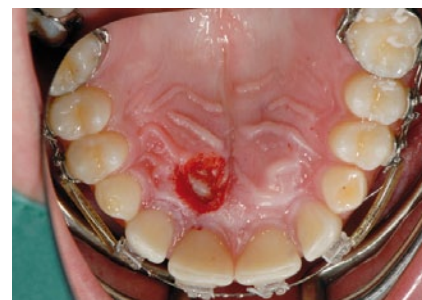

Abb. 6 Die mithilfe eines CO₂-Lasers freigelegte Fläche des Zahns 23.

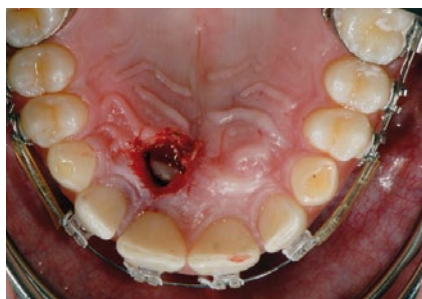

Abb. 7 Der durch den Laser bedingte blutungs-freie OP-Situs erleichtert die adhäsive Befestigung des Brackets.

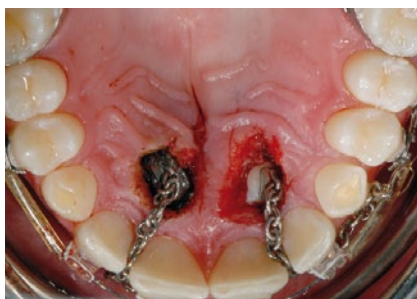

Abb. 8 Zustand nach adhäsiver Befestigung der Brackets und Retentionen.

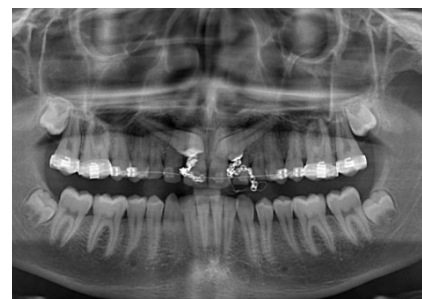

Abb. 9 Postoperative Kontrolle.

mäßigkeiten im Zahn- und Kieferbereich lassen sich durch die 3-dimensionale Darstellung aufdecken und präzise lokalisieren. Auf diese Weise können chirurgische Eingriffe vorab bis ins kleinste Detail geplant und somit die OP-Belastung auf ein absolutes Minimum reduziert werden. Nicht zuletzt bedeutet ein genauer Befund ein hohes Maß an Sicherheit für den Behandler.

Die DVT-Diagnostik überzeugt vor allem mit einer präzisen 3-dimensionalen Bildgebung und einer überlagerungsfreien Darstellung von Hartgewebe. Im Gegensatz zum klassischen Röntgenbild, bei dem nur ein einziges Bild aufgenommen wird, werden für ein DVT in wenigen Sekunden 200 Aufnahmen gemacht. Aus den so gewonnenen Daten errechnet die Diagnose-Software ein 3-dimensionales Bild, das sich wie ein 3-D-Modell in jede Richtung drehen und von allen Seiten betrachten lässt. Es ist sogar möglich, in den Knochen hineinzusehen und am Computer einen virtuellen „Rundgang“ durch den Kiefer zu unternehmen.

Im vorliegenden Behandlungsfall war die 3-dimensionale Aufnahme zum einen die

Grundlage für die exakte Lokalisation der vestibulären Fläche der verlagerten Eckzähne, um dort Brackets adhäsiv zu befestigen. Andererseits ging es darum, diesen Eingriff für den Patienten möglichst schonend zu planen und durchzuführen.

Beispiel: Exakte Ermittlung der Lage von retinierten Eckzähnen als Basis für einen schonenden chirurgischen Eingriff

In unserer Praxis stellte sich ein 17-jähriger Patient vor, dessen obere Eckzähne palatinal retiniert waren. Das Gebiss war kieferorthopädisch bereits versorgt, Platz für die fehlenden bleibenden Eckzähne war noch nicht geschaffen.

Nun galt es, die exakte Lage der Eckzähne zu ermitteln, sie chirurgisch freizulegen und für die anschließende kieferorthopädische Einreihung vorzubereiten. Um das geeignete chirurgische Verfahren festzulegen und den Eingriff so schonend wie möglich zu gestalten, wurde zunächst ein DVT angefertigt. Auf diese Weise sollte die Position der Eckzahnkronen so genau wie möglich ermittelt werden. Die 3-D-Aufnahme zeigte, dass sich die Kronen jeweils zwischen dem 1. und 2. Schneide-

zahn befanden und ihre Labialflächen auf der Gaumenseite lokalisiert waren.

Fazit

Erst auf der DVT-Aufnahme war es möglich, die exakte Lage der Eckzahnkronen zu ermitteln. Diese genauen Informationen unterstützen den Behandler bei der Therapieplanung. Denn er kann im Vorfeld alle Risiken abwägen und den Eingriff für den Patienten so schonend und atraumatisch wie möglich gestalten. Die 3-D-Diagnostik macht komplexe Behandlungsfälle wie den beschriebenen also planbar, vorhersehbar und minimal-invasiv.

Eine wichtige Unterstützung bot darüber hinaus der CO₂-Laser. Er reduzierte einerseits die Blutung auf ein Minimum, was eine wichtige Voraussetzung für das Aufkleben der Brackets bedeutet. Andererseits führte die Laserchirurgie zu weniger postoperativen Beschwerden beim Patienten.

Korrespondenzadresse

Prof. Dr. Fred Bergmann
Zahnärztliche Partnergesellschaft
Heidelbergerstraße 5-7
68519 Viernheim

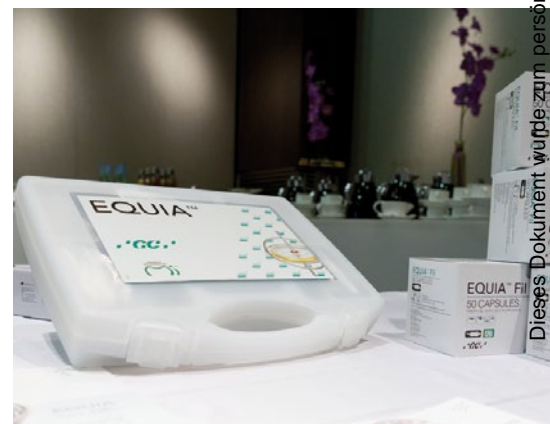Seminar: Glasionomerzement in der Füllungstherapie

Die neue Praxisstrategie in der Basisversorgung

GC hat im November 2 Seminare zum Thema „Basisversorgung mit EQUIA“ in Köln und Bad Homburg angeboten. Kollegen konnten sich in einer 2-stündigen Präsentation sowohl theoretisch als auch praktisch von den Möglichkeiten überzeugen, Füllungen der Klasse I und kleinere Kavitäten der Klasse II mit dem Glasionomerzement EQUIA FI + EQUIA Coat, einem hochgefüllten Kompositlack, zu versorgen. Dieses 2-stufige Konzept aus einem GIZ-Zement und Komposit verspricht eine hohe Stabilität und Abriebfestigkeit, so der Referent Peter Tietze, niedergelassener Zahnarzt in Oberhausen.

Dass das Arbeiten mit dem Material denkbar einfach ist, zeigte er in seiner Präsentation: Nach der Präparation wird die Kavität mit dem GC Cavity Conditioner vorbereitet. Nach Aktivieren der Kapsel und Anmischen im Triturator wird der Defekt in Bulk-Fülltechnik aufgefüllt. Nach Aushärten und Bearbeiten wird die Oberfläche mit dem lichtpolymerisierten Lack versiegelt. Neben der zeitsparenden und ästhetisch ansprechenden Versorgung (das Material wird in 8 VITA-Farben angebo-

ten) liegt der besondere Vorteil des Materials in der Erstattungsfähigkeit als Basisversorgung durch die GKVen. Dazu erklärte RA Guido Kraus, von der Kanzlei Lyck & Pätzold Medizinanwälte, dass aufgrund mehrerer klinischer Studien, die auf der IADR in San Diego präsentiert wurden, das Material als permanentes Füllungsmaterial für sämtliche Klasse-I-Kavitäten und darüber hinaus für kleinere Kavitäten der Klasse II anzusehen ist. Das 2-stufige Konzept des Materials entspricht damit den Richtli-



nien des gemeinsamen Bundesausschusses für eine ausreichende, zweckmäßige und wirtschaftlich vertragszahnärztliche Versorgung. Die sich anschließende rege Diskussion bewies starkes Interesse an der vorgestellten Möglichkeit einer amalgamfreien Basisversorgung. Die Seminarreihe wird 2012 vorgesetzt.

ZWR/Gi

Selbstlimitierende Kariestherapie



D. Dortmann



K.-H. Kunzelmann

Mülheim-Kärlich, beschreibt seine ersten Eindrücke beim selbstlimitierenden Exkavieren und erhält Antwort auf manch skeptische Frage vom Mitentwickler des Rosenbohrers aus Polymer, Prof. Karl-Heinz Kunzelmann, München.

Dr. Dortmann: Komet stellte auf der IDS 2011 einen Rosenbohrer vor, dessen Schneiden abstumpfen, sobald sie auf gesundes, hartes Dentin stoßen. Die Theorie vom „selbstlimitierenden Bohren“ gefiel mir, denn wir Praktiker kennen ja diese unter sich gehenden Bereiche oder Karies vortäuschenden Verfärbungen, also Situationen, in denen man unsicher wird. Wir arbeiten in unserer Praxis dann gerne mit CariesDetector. Dabei stellen wir immer wieder fest, dass die intensive rote Farbe nach dem Abtragen der nächsten Dentinschicht nicht plötzlich verschwindet, sondern verblasst. Eine eindeutige Grenze ist nur schwer zu erkennen und ich denke, dass bei dieser Fragestellung der PolyBur ansetzt.

Prof. Kunzelmann: Wir müssen uns davon verabschieden, nach der absoluten Grenze zwischen infected/affected Layer zu suchen, sie existiert so nicht. Vielmehr handelt es sich um nicht abgrenzbare, bakterielle Diffusionsprozesse. Adäquater sollte man heute von Gradienten sprechen, die Sie, Herr Dr. Dortmann, als abgestuftes Farbspiel beim Einsatz des CariesDetector sehen. Sie dürfen sich also eine allmählich abnehmende Bakterien-dichte von der Läsion weg in Richtung unverändertes Dentin vorstellen, was in einem zunehmenden Grad an Mineralisation und Härte resultiert. Folgt man den wissenschaftlichen Untersuchungen von Fusayama, wird nur die intensive Rotfärbung entfernt, während geringe Spuren einer blassrosa Verfärbung einfach igno-

Die Härte des aus Polymer gefertigten PolyBur P1 ist geringer als gesundes und höher als kariös verändertes, nicht erhaltungsfähiges Dentin. Damit soll er bei der Exkavation helfen, einen reproduzierbaren therapeutischen Endpunkt in die Praxis umzusetzen. Die Theorie: Abschied nehmen vom blütenweißen Kavitätenboden und Vertrauen setzen in die Remineralisationsfähigkeit des Zahnes. Dr. Dominik Dortmann,

riert werden. Mit dem CariesDetector können Sie also nicht eindeutig zwischen den Dentinanteilen differenzieren, dennoch kann ich Ihnen versichern, dass das Konzept wissenschaftlich valide ist.

Dr. Dortmann: Dann bleibt mir zur Kontrolle der altehrwürdige Sondentest – das „cri dentaire“, das Klirren der Sonde auf weißem Kavitätenboden. Es gibt aber diese demineralisierte Dentinschicht, die die Sonde nicht klirren lässt und sich „ledern“ anfühlt, die aber die Kraft zur Remineralisation hat. Wenn ich den selbstlimitierenden PolyBur beim exkavieren anwende, weiß ich, dass er mir diese Schicht erhält. Insgesamt aber hinterlässt er einen viel weichereren Kavitätenboden, als man es gewöhnt ist – so weich, dass der Sondentest wohl hinfällig ist. Ich muss gestehen ... dabei habe ich ein schlechtes Bauchgefühl. Es widerspricht auf dem ersten Blick allem, was mich meine Ausbildung und Praxiserfahrung gelehrt haben. Ein Paradigmenwechsel für den Praktiker!

Prof. Kunzelmann: Die weichere Oberfläche ist ein ganz wesentlicher Punkt bei der Beurteilung selbstlimitierender Exkavationsverfahren, zu denen neben dem PolyBur z.B. auch proteolytische Enzyme, Carisolv und fluoreszenzgesteuerte Laser zählen. Dabei ist es doch ganz logisch: Jedes Verfahren, das substanzschonend arbeitet und seinen Behandlungsendpunkt im demineralisierten Dentin hat, muss zwangsläufig eine weichere Oberfläche

hinterlassen. Deshalb müssen auch alle Studien, die über die Dentinhärte argumentieren, neu bewertet werden. Ein grundsätzliches Umdenken im Kopf der Behandler wird über die Zukunft dieser Systeme entscheiden. Die Übertherapie zu beenden, heißt aber auch, endlich die große Variabilität der Karies anzuerkennen und den therapeutischen Endpunkt irgendwo in dem Bereich des demineralisierten, aber noch nicht denaturierten Dentins zu suchen. Jeder Behandler sollte sich bewusst machen: Wenn die Sonde klirrt und der Kavitätenboden weiß erstrahlt, wurde definitiv übertherapiert und wertvolle Zahnhartsubstanz zerstört.

Dr. Dortmann: Die Aussage mag korrekt sein, dennoch wird es schwer sein, eine – wenn auch veraltete – Lehrmeinung einfach so über Bord zu werfen. Ich habe bisher erfolgreich mit Rosenbohrern exkaviert und mir dabei viel Taktilität erarbeitet. Ich darf behaupten, dass ich dabei sehr vorsichtig und maximal schonend vorgehe. Grundsätzlich habe ich auch kein Problem damit, all diese Erfahrung nun aufzugeben und mich auf einen Polymerbohrer zu verlassen. Aber mir fehlt immer noch das entscheidende Argument, warum ich mich jetzt umstellen und den PolyBur zusätzlich einsetzen sollte.

Prof. Kunzelmann: Selbstverständlich kann man auch mit klassischen Instrumenten, wie Handexkavatoren oder Rosenbohrern, Karies schonend entfernen. Diese Instrumente sind jedoch so hart, dass sie auch gesundes Dentin entfernen können. Eine schonende Anwendung basiert also ausschließlich auf Ihrer Erfahrung als Anwender. Limitierende Verfahren liefern dagegen einen objektiv nachweisbaren, reproduzierbaren Endpunkt. Ich betone immer wieder, dass ich den PolyBur nur für die weiche, pulpanahe Karies bei klinisch symptomlosen Milch- und bleibenden Zähnen indiziert sehe, insbesondere bei versteckter Karies. Wenn Sie die peripheren Anteile mit dem klassischen Instrumentarium entfernt haben, soll Ihnen der PolyBur abschlie-

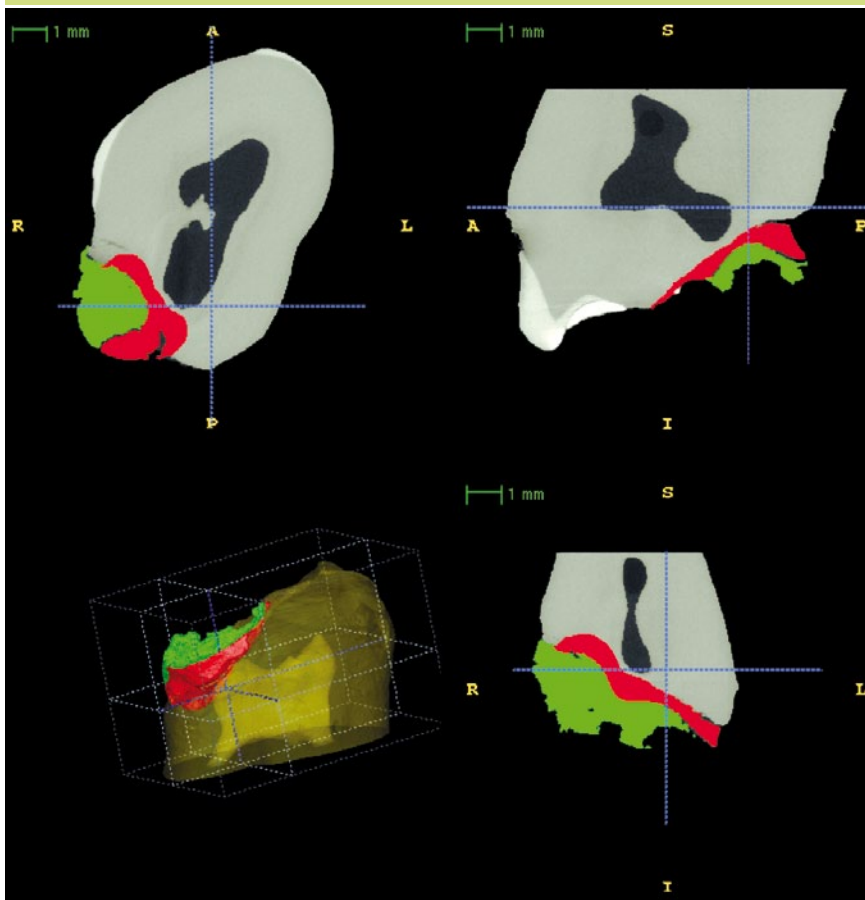


Abb. 1 Micro-CT-Auswertung: Es ist deutlich zu sehen, welche Bereiche mit dem Hartmetall-Bohrer (rot) bzw. mit dem PolyBur (grün) entfernt werden. Der Substanzerhalt ist deutlich.

ßend die Sicherheit geben, nicht die Pulpa zu eröffnen. Im Vergleich zu Hartmetallbohrern kann der PolyBur die ausschlaggebenden 0,5–0,7 mm schonen – eine remineralisierbare Schicht, die zwischen Füllungstherapie und Endo entscheidet. Wird die Pulpa doch eröffnet, war es nicht zu vermeiden.

Dr. Dortmund: Innerhalb der Kinderzahnheilkunde sehe ich den PolyBur auch absolut indiziert, denn es ist bekannt, dass partiell mineralisierte Milchzähne nach einer Verkappung mit Kalziumhydroxid tatsächlich die Potenz haben, sich zu regenerieren. Das erleben wir bei den jungen Patienten in unserer Praxis tagtäglich! Innerhalb der Erwachsenentherapie schwingt bei mir dennoch Unsicherheit mit. Wer garantiert mir denn, dass diese partiell demineralisierte Dentinschicht, die durch den PolyBur unter der adhäsiven Füllung verbleibt, nicht mittelfristig doch zu einer Pulpitis führt?

Prof. Kunzelmann: Man weiß heute, dass sich weiches Dentin unter einer dichten Adhäsivfüllung remineralisieren kann. Die Frage lautet also nicht mehr: Soll ich mich für die ultrakonservative Kariesthe-

rapie entscheiden oder nicht? Die Frage lautet heute: Wie kann ich die ultraschallende Kariestherapie zuverlässig, reproduzierbar und effizient erreichen? Ihre Bedenken, dass mit dem PolyBur nicht genug Karies entfernt wird, können wir momentan z.B. durch die Studien rund um Carisolv entschärfen. Der PolyBur entfernt zwar weniger Dentin als Hartmetallbohrer aber mehr als Carisolv. Und von den über 100 verfügbaren Publikationen zu Carisolv beurteilt die überwiegende Mehrzahl der Autoren die Ergebnisse positiv. Die formale Logik lässt also zu, dass somit der PolyBur erst recht genug Dentin entfernt, um keine Pulpitis entstehen zu lassen. Studien zum PolyBur sind an mehreren Hochschulen im Gange und die Zwischenergebnisse vielversprechend.

Dr. Dortmund: Nach einer Behandlung mit dem PolyBur stellt sich die verbliebene, demineralisierte Schicht in der Röntgenkontrolle wie ein Kariesrezidiv dar. Ich kläre meine Patienten darüber auf und betone, dass hierdurch eventuell ein endodontischer Eingriff vermieden werden konnte. Sollte der Patient jedoch den Behandler wechseln, könnte leicht

der Vorwurf entstehen, dass ich keine saubere Arbeit geliefert hätte.

Prof. Kunzelmann: Ja, leider bewirken alle selbstlimitierenden Verfahren, dass die Röntgenstrahlen in dieser Schicht weniger absorbiert werden. Doch Sie machen alles richtig: Die beste Strategie ist es, den Patienten auf diese Situation hinzuweisen. Wir stehen noch am Anfang unserer „Aufklärungsarbeit“ – wir, das sind 6 renommierte, deutsche Hochschulprofessoren, die den Trend zu mehr Substanzschonung in der Kariestherapie ab jetzt massiv vorantreiben werden. Meine Studenten in München werden mit den Möglichkeiten der selbstlimitierenden Kariestherapie „groß“, und das Prinzip wird mittelfristig von den Universitäten aus die Praxen erobern. Insofern werden auch Ihre Kollegen das Röntgenbild bald korrekt zu deuten wissen. Übrigens: Meine Studenten lieben den blauen PolyBur, er nimmt ihnen deutlich den Stress beim pulpanahen Arbeiten.

Dr. Dortmund: Das kann ich im Rahmen der Kinderzahnheilkunde nur bestätigen. Die Behandlung mit PolyBur erfordert aber immer eine erweiterte Dokumentation und Nachkontrolle (Vitalitätstest). Und wenn ich mich bei einem Erwachsenen im ein oder anderen Fall dann doch mit einer korrekt ausgeführten Vitalextirpation und anschließenden Wurzelkanalbehandlung auf der sichereren Seite fühle und damit das Risiko einer für den Patienten extrem unangenehmen Pulpitis vermeide ...

Prof. Kunzelmann: ... dann sollten Sie sich einmal selbst die Frage stellen: Möchte ich, dass bei mir eine endodontische Behandlung vorgenommen wird, wenn diese durch ein zusätzliches Einweginstrument vermieden werden könnte? An unserem Lehrstuhl führe ich für jede Endo, die uns durch den PolyBur erspart bleibt, ein mentales „Pulpa-Lebensretterregister“.

Kontaktadressen

Prof. Dr. Karl-Heinz Kunzelmann
Klinikum der Ludwig-Maximilians-Universität
Poliklinik für Zahnerhaltung und Parodontologie
Goethestr. 70
80336 München
E-Mail: karl-heinz@kunzelmann.de

Dr. Dominik Dortmund & Partner
Kurfürstenstr. 86
56218 Mülheim-Kärlich
E-Mail: info@dr-dortmann.de

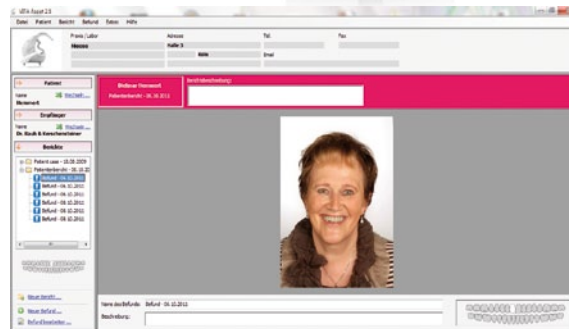
Pressekonferenz

Ein Weltrekord und eine neue Software für die Zahnersatzplanung

Die Vorstellung der neuen Brenneinheit VITA ZYRCOMAT 6000 MS war für die VITA Zahnfabrik allemal Grund genug, zu einer Pressekonferenz an die VITA AKADEMIE in Langen einzuladen.

In einer Live-Demo zeigte Dozent Andreas Hoffmann, wie in 80 min (!) ein vollständiger Sinterprozess für eine 5-gliedrige Zirkoniumdioxid-Brücke erfolgen kann. Die platzsparende Lösung mit einer Sinterkammer, in der bis zu 25 Einheiten parallel gesintert werden können, wird vollautomatisch gesteuert. Mit der „One-Touch“-Bedienung der VITA vPads New Generation ist die Brenneinheit sofort startklar und kann einfach und schnell bedient werden. Der HighSpeed-Modus erlaubt es, Zirkoniumdioxid oder Aluminiumoxid innerhalb von nur 80 min bei einer kontrollierten Abkühlphase auf 400 °C materialschonend bis zu 9-gliedrigen Brückengerüsten bzw. vollanatomischen Restaurationen zu sintern. Ebenfalls vorgestellt wurde die neue Software VITA TOOTHConfigurator. Mit ihr ist es möglich, die neue Zahnaufstellung

bei der Versorgung mit totalem Zahnersatz für den Patienten am PC zu visualisieren. Kernfunktion des Systems ist eine virtuelle Zahnbibliothek mit den VITA Front- und Seitenzahnlinien, die in den VITAClassical- sowie 3D-MASTER-Farben und 2 BLEACHED COLORS virtuell gestaltet werden können. Anhand einer Porträtaufnahme des Patienten sucht der Zahnarzt/ Zahntechniker mithilfe der Software die individuell passende Front- und Seitenzahn garnitur aus und erstellt dann eine realitätsgetreue Computersimulation der Prothese am Monitor. Diese kann beliebig oft verändert, angepasst oder übernommen werden. Der Patient hat so die Mög-



lichkeit, „sein“ prothetisches Ergebnis aktiv mitzugestalten und sich bereits in der Planungsphase „ein Bild“ von seinem künftigen Zahnersatz zu machen. Das gespeicherte Bild kann dann dem Techniker als Arbeitsunterlage dienen. Die neue Software ist ab Februar 2012 erhältlich und läuft auf allen aktuellen Microsoft-Betriebssystemen. ZWR/Gi

Neue Mundspülung für Kinder

Unterstützung der Mundpflege im Wechselgebiss

Einer Umfrage zufolge putzen nur 57% der Mädchen zwischen 7 und 12 Jahren ihre Zähne gerne und gut, bei den Jungen sind es mit 44% sogar weniger als die Hälfte. Die Folge gerade im Wechselgebiss ist vor allem Karies durch verbliebene Speisereste.

Anlässlich des diesjährigen Deutschen Zahnärztetages in Frankfurt/Main nutzte Johnson & Johnson die Gelegenheit, in einer Pressekonferenz sein neues Produkt für diese Zielgruppe der 6–12-jährigen Kinder vorzustellen. Die antibakteriellen Listerine-Spüllösungen sind für Erwachsene je nach therapeutischer Indikation bereits in mehreren Varianten erhältlich. Mit der Spüllösung Smart Kidz für Kinder wird die Listerine-Familie ab 2012 nun um ein weiteres Mitglied verstärkt wer-

den. In der Lösung ist der antibakterielle Wirkstoff Cetylpyridiniumchlorid enthalten. Er wirkt wie ein Magnet, indem er die Speisereste koaguliert und Bakterien bindet, die die Zahnbürste nicht erreicht hat. Durch einen speziellen Farbstoff werden diese Partikel auch angefärbt, sodass beim Ausspülen die Kinder den Effekt eindrucksvoll im Waschbecken sehen. Das Produkt soll in keinem Fall die Zahnbürste ersetzen, so Axel Immel, Professional Marketing Manager, Johnson & John-



son GmbH. Die Spüllösung soll additiv benutzt werden, um so die kindliche Mundhygiene sinnvoll zu unterstützen, vor allem aber auch zu motivieren. Mit praktischer Dosierhilfe ist die Lösung ab Januar in den Geschmacksrichtungen Beere und Minze erhältlich. ZWR/Gi

Weltrekordversuch

„Schach dem Unmöglichen“

Im Vorfeld zum 8. Astra Tech Jahressymposium im Oktober in Frankfurt lud das Unternehmen zu einer Pressekonferenz der besonderen Art ein. Als Gast war Marc Lang eingeladen, der im November in Sontheim gegen 46 Gegner den Weltrekord im Blindsimultan-Schach brechen wollte. Dies hatte er am 26./27. November geschafft: Nach 21 h beendete er die Partien mit 34,5 : 11,5 Punkten. Zwei Niederlagen, 19 Remis und 25 Siege sind die genaue Bilanz dieses hochkarätigen Schachmarathons. Dr. Karsten Wagner, Direktor Dental der Astra Tech GmbH, gratulierte Marc Lang zum Weltrekord und freute sich über diese unglaubliche Leistung. Das Unternehmen hatte durch seine Unterstützung den Weltrekord erst möglich gemacht.

Seit 64 Jahren war der Weltrekord unangetastet. 1947 spielte Miguel Najdorf gegen 45 Gegner gleichzeitig, ohne ein einziges Schachbrett zu sehen. Die Züge werden beim Blindsimultan-Schach lediglich angesagt. Marc Lang saß 2010 beim Europarekord bereits 35 Spielern gegenüber. Die Pressekonferenz informierte über diese einzigartige Herausforderung, über

die enormen physischen und psychischen Stärken, die erforderlich sind, um eine solche Weltklasseleistung zu erreichen. Der Großmeister Vlastimil Hort, der als ehemaliger WM-Kandidat an die Spitze der Schachwelt gelangte, informierte aus Sicht des Insiders über die besonderen Herausforderungen, aber auch über die Kontrollmechanismen. „Wir identifizie-



V.l.n.r.: Marc Lang, Dr. Karsten Wagner (Direktor Dental Astra Tech), Dr. Jörg Nosek (Geschäftsführer Astra Tech), Vlastimil Hort (Schachgroßmeister).

ren uns mit Menschen, die Höchstleistungen vollbringen und sich nicht mit dem Erreichten zufrieden geben wollen“, erklärte Dr. Jörg Nosek, Geschäftsführer der Astra Tech GmbH, das Engagement seines Unternehmens. Dr. Karsten Wagner verdeutlichte es so: „Wir sehen uns innerhalb der implantologischen Industrie als Vorreiter und mit unseren Unternehmensgrundsätzen als Vorbild für andere. Deswegen engagieren wir uns für Projekte, die beispielhaft sind. Es verlangt permanent große Anstrengungen, um einen Spitzenplatz zu erreichen – und immer wieder zu verteidigen.“ Grund genug für Astra Tech diesen Weltrekordversuch zu unterstützen.

Auf die Technik für diese Gedächtnisleistung angesprochen, erläutert Lang das „Zwei-Zimmer-Modell“ in seinem Kopf. In dem einen Zimmer sind die Bretter „aufgebaut“, in dem anderen findet das echte Leben statt. Lang kann mental zwischen diesen Zimmern hin- und herwechseln. So konnte er auch während des Weltrekordes ab und zu mit Kontrahenten und Publikum scherzen. Vorteil dieses Systems ist, dass nach Beendigung des Turniers das „Spielzimmer“ verlassen werden kann. Dann sind die Geister der Schachfiguren gebannt, die anderen Blindsimultanspieler mitunter schlaflose Nächte bereitet haben.

Nach Informationen der Astra Tech GmbH, Elz



Der offizielle Online-Shop

Die komplette Thieme-Auswahl,
auch bei Ihnen zu Hause.

Einfach aussuchen und
bequem bestellen.

www.thieme.de

 Thieme