

Hypertensive Krisen bei einem jungen Mann während der Miktion: Kontrastmittel-Sonografie als bildgebende Diagnostik eines paravesikalen Paraganglioms

Hypertensive Crisis in a Young Man During Micturition: Contrast-Enhanced Ultrasound for Diagnosis of Paravesical Paraganglioma

Einführung

Paragangliome sind seltene, extraadrenale Neoplasien des sympathischen Nervensystems, die gelegentlich auch im sympathischen Plexus der Harnblasenwand entstehen können. Ein Teil dieser Tumoren produziert Katecholamine. Hormonaktive paravesikale Paragangliome sind extrem seltene Tumoren, die weniger als 1 % aller Phäochromozytome und weniger als 0,05 % aller Blasen-tumoren ausmachen (P. Dahm et al. Eur Urol 2003; 44; 672). Trotz ihrer Seltenheit sollten hormonaktive Paragangliome in die Differentialdiagnose paravesikaler Tumoren einbezogen werden, um lebensbedrohliche Komplikationen für die Patienten, insbesondere hypertensive Krisen während der operativen Resektion, zu vermeiden. In dieser Kasuistik präsentieren wir die sonografischen und kontrastmittelsonografischen Befunde eines paravesikalen Paraganglioms.

Fallbeschreibung

In unserer endokrinologischen Hochschulambulanz vorgestellt wurde ein 18-jähriger Patient mit ausgeprägten Kopfschmerz-episoden von jeweils wenigen Minuten Dauer, die immer unmittelbar im Anschluß an eine Miktion auftraten. Durchgeführte Blutdruckselbstmessungen ergaben deutlich hypertensive Werte bis 200/105 mmHg nach nahezu jeder Miktion, während die Blut-

Introduction

Paragangliomas are rare extraadrenal neoplasms of the sympathetic nervous system, which seldom may arise in the sympathetic plexus of the urinary bladder wall. Some of these tumors are producing catecholamines. Hormonally active paravesical paragangliomas are exceedingly rare tumors, accounting for less than 1 % of all pheochromocytomas and for less than 0.05 % of bladder tumors. (P. Dahm et al. Eur Urol 2003; 44; 672) However, to avoid serious complications including hypertensive crisis during operation, it is important to consider these tumors in the differential diagnosis of paravesical tumors. Here, we present the ultrasound and contrast-enhanced ultrasound findings of a paravesical paraganglioma.

Case report

An 18-year-old male presented to our endocrinology department with attacks of severe headache, in each case lasting several minutes and occurring strictly after micturition. Hypertensive values up to 200/105 mmHg were detected subsequently to nearly every micturition while values before and some minutes after it were normal.

A paravesical tumor with regressive changes, measuring 3.8 x 3.3 x 3 cm, was seen by B-mode ultrasound. Conventional power Doppler imaging revealed a distinct, irregular, circumferential hypervascularisation (◻ Fig. 1). Contrast-enhanced ultrasound was performed. After intravenous injection of 2.4 ml SonoVue® (MI 0.08), the tumor showed an early arterial contrast enhancement with peripheral to central contrast filling (◻ Fig. 2, Fig. 3). In the late phase, central contrast enhancement was slightly reduced compared to peripheral, but there was no relevant washout even 5 minutes after injection (◻ Fig. 4).

Measurement of plasmametanephrines revealed a distinct elevation of normetanephrine (1934 pg/ml, norm < 180), herewith a functional paravesical paraganglioma was diagnosed. Chromogranin-A, a very sensitive marker for neuroendocrine tumors, was slightly elevated (55 U/l, normal value < 30). The patient had no family history for pheochromocytoma or other endocrine tumors. MRI confirmed the results of sonography. A Fluorodopamine (F-Dopa)-PET CT was performed with uptake of F-Dopa confined to the paravesical tumor but not in further locations. After adrenergic blockage with Urapidil the tumor was successfully operated. Histology established a circumscribed, fibrous encapsulated tumor showing a strong dyeing for chromogranine, CD56 and synaptophysine in immunohistochemistry, so the suspected

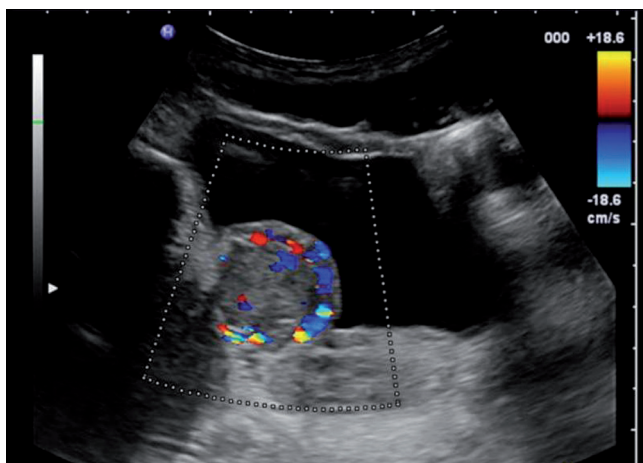


Fig. 1: Distinct, irregular, circumferential hypervascularisation in conventional power Doppler imaging.

Abb. 1: Deutliche, irreguläre Hypervaskularisation der Tumorperipherie im konventionellen Power Doppler.

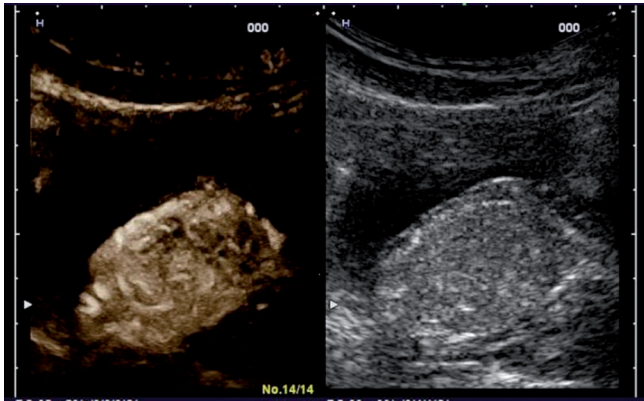


Fig 2: Early arterial contrast enhancement with peripheral to central contrast filling some seconds after intravenous injection of SonoVue®.

Abb. 2: Früharterielle KM-Anreicherung mit zentripetalem Muster wenige Sekunden nach intravenöser Injektion von SonoVue®.

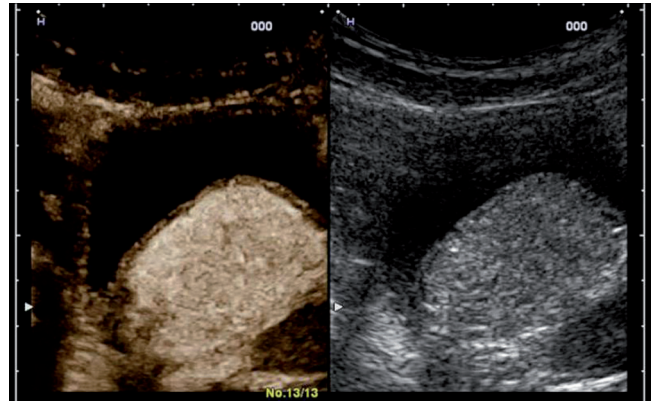


Fig 3: Distinct arterial contrast enhancement approximately 30 seconds after intravenous injection of SonoVue®.

Abb. 3: Ausgeprägte arterielle KM-Anreicherung circa 30 Sekunden nach intravenöser Gabe von SonoVue®.

druckwerte im übrigen Tagesverlauf und auch wenige Minuten nach dem Toilettengang durchweg im Normalbereich lagen.

B-Bild sonografisch fand sich eine 3,8 x 3,3 x 3 cm große paravesikale Raumforderung mit regressiven Veränderungen. Im konventionellen Power-Doppler zeigte sich eine deutliche, irreguläre Hypervaskularisation der Tumorperipherie (◉ Abb. 1). Es erfolgte eine Kontrastmittel-Sonografie. Wenige Sekunden nach intravenöser Injektion von 2,4 ml SonoVue® (MI 0.08) wies der Tumor eine früharterielle Kontrastmittelanreicherung mit zentripetalem Muster auf (◉ Abb. 2, Abb. 3). Nach circa 3 Minuten nahm die zentrale Kontrastmittel-Anreicherung leicht ab, ein relevantes washout fand sich jedoch auch 5 Minuten nach Kontrastmittelgabe nicht (◉ Abb. 4).

Die Bestimmung der Plasmametanephriene erbrachte eine deutliche Erhöhung des Normetanephrienspiegels (1934 pg/ml, Norm < 180), so daß ein hormonaktives paravesikales Paragangliom diagnostiziert wurde. Chromogranin-A als sensitivster Marker für Neuroendokrine Tumoren lag gering über Norm (55 U/l, Norm < 30). Die Familienanamnese war leer hinsichtlich Phäochromozytomen sowie anderer endokriner Tumoren. Die durchgeführte MRT bestätigte den sonografischen Befund. Eine Fluorodopamin (F-Dopa)-PET CT wurde angeschlossen, in der sich eine deutliche Anreicherung ausschließlich im Bereich des paravesikalen Tumors zeigte. Nach Blockade der alpha-Rezeptoren mit Urapidil konnte der Tumor erfolgreich operativ entfernt werden. In der histologischen Aufarbeitung ergab sich der Befund eines scharf begrenzten, fibrös umkapselten Tumors mit kräftiger immunhistochemischer Anfärbung für Chromogranin-A, CD 56 und Synaptophysin, so daß die Verdachtsdiagnose eines Paraganglioms gesichert wurde. Genetische Untersuchungen auf die Paragangliom-Syndrome Typ 1 (SDHD) und 4 (SDHB), die von Hippel-Lindau-Erkrankung (VHL) und die multiple endokrine Neoplasie Typ 2 (RET-Protonkogen) blieben ohne Anhaltspunkte für eine hereditäre genetische Grunderkrankung.

Diskussion

Hormonaktive paravesikale Paragangliome, die eine Untergruppe extraadrenaler Phäochromozytome darstellen, sind sehr seltene Tumoren. Manipulationen am Tumor, insbesondere während einer operativen Entfernung, können zur exzessiven Kate-

diagnosis of a paraganglioma was ascertained. Mutational analysis for paraganglioma syndromes types 1 (SDHD) and 4 (SDHB), von Hippel-Lindau disease (VHL), and multiple endocrine neoplasia type 2 (RET-protonkogen) were performed without demonstration of pathologic findings.

Discussion

Functional paravesical paragangliomas, a subgroup of extraadrenal pheochromocytomas, are very rare tumors. Pressure at the tumor mass, in particular during operation, can induce catecholamine excesses, which can cause potentially life-threatening hypertensive crises. For this reason, it is important to consider these tumors in the differential diagnosis of paravesical tumors although they are accounting for less than 0.05 % of bladder tumors.

There are several studies investigating sonographic and particularly contrast-enhanced sonographic findings in adrenal pheochromocytomas. Adrenal pheochromocytomas typically show regressive changes using B-mode ultrasound (C.F. Dietrich et al. *Ultraschall in Med* 2010; 31; 163–168) and frequently a hypervascularisation in power Doppler imaging (M. Friedrich-Rust et al. *Ultraschall in Med* 2011; 32; 460–471). Using contrast-enhanced ultrasound, adrenal pheochromocytomas typically show an early arterial contrast enhancement classified as CEUS-pattern I (M. Friedrich-Rust et al. *AJR* 2008; 191; 1852–1860). Indeed, exactly these signs were present in a paravesical mass of the young man presented here, subsequently diagnosed as a paravesical paraganglioma.

Heterogenous texture of the tumor was confirmed by MRI. The mass was markedly hyperintense on T2-weighted images as typical sign for pheochromocytomas. Functional imaging by (F-Dopa)-PET CT confirmed the diagnosis of a hormonally active paravesical paraganglioma, finally verified by the histological result.

Revealing signs which have been described as typical for pheochromocytomas, ultrasound including contrast-enhanced ultrasound might be a cost-effective, less-invasive method to support or to exclude the diagnosis of extra-adrenal paragangliomas in conjunction with endocrinological evaluation. Further investiga-

cholaminausschüttung mit dem Risiko potenziell lebensbedrohlicher hypertensiver Krisen führen. Aus diesem Grund ist es sinnvoll, diese Tumorentität in die Differentialdiagnose paravesikaler Tumoren einzubeziehen, auch wenn sie weniger als 0,05% aller Blasen-tumoren ausmacht.

Die sonografischen und kontrastmittel-sonografischen Befunde bei adrenalen Phäochromozytomen sind in verschiedenen Studien beschrieben worden. So weisen adrenale Phäochromozytome typischerweise regressive Veränderungen in der B-Bild-Sonografie (C.F. Dietrich et al. *Ultraschall in Med* 2010; 31; 163–168) und häufig auch eine Hypervaskularisation im Power-Doppler-Bild (M. Friedrich-Rust et al. *Ultraschall in Med* 2011; 32; 460–471) auf. In der Kontrastmittel-Sonografie findet sich bei adrenalen Phäochromozytomen eine typische früharterielle Kontrastmittelanreicherung, die als CEUS-Pattern I klassifiziert wird (M. Friedrich-Rust et al. *AJR* 2008; 191; 1852–1860). Diese typischen sonografischen Befunde zeigten sich sämtlich auch bei der Untersuchung der hier beschriebenen paravesikalen Raumforderung, die in Zusammenschau aller Befunde letztlich als hormonaktives paravesikales Paragangliom zu diagnostizieren war.

Die heterogene Textur des Tumors bestätigte sich in der durchgeführten MRT. In den T2-gewichteten Bildern stellte sich die Raumforderung, typisch für Phäochromozytome, ausgeprägt hyperintens dar. Die funktionelle Bildgebung mittels (F-Dopa)-PET CT bestätigte die Diagnose eines hormonaktiven paravesikalen Paraganglioms, die schließlich auch histologisch gesichert werden konnte.

Das hier untersuchte paravesikale Paragangliom zeigte in der sonografischen und kontrastmittelsonografischen Untersuchung die von adrenalen Phäochromozytomen bekannten Befunde. Diese Untersuchungen könnten somit in Ergänzung zur Hormondiagnostik ein kosteneffektives, kaum invasives, bildgebendes Verfahren zur Diagnose bzw. zum Ausschluß hormonaktiver extraadrenaler Paragangliome darstellen. Weitere Untersuchungen zur Überprüfung der Sensitivität und Spezifität dieser Methode sind notwendig.

Kernaussagen

- ▶ Paravesikale Paragangliome sind selten, können bei hormoneller Aktivität jedoch zu ernsthaften Komplikationen führen
- ▶ In der sonografischen und kontrastmittelsonografischen Untersuchung eines paravesikalen Tumors, der sich im Laufe der weiteren Abklärungen als hormonell aktives paravesikales Paragangliom herausstellte, konnten wir von adrenalen Phäochromozytomen bekannte, typische Befunde erheben: regressive Veränderungen im B-Bild, eine Hypervaskularisation im Power Doppler sowie eine früharterielle KM-Anreicherung (CEUS-Pattern I)
- ▶ Insbesondere bei Patienten mit verdächtigen Symptomen könnte die Kontrastmittelsonografie in Ergänzung zur Hormondiagnostik ein kosteneffektives, kaum invasives bildgebendes Verfahren zur Diagnose bzw. zum Ausschluß hormonaktiver extraadrenaler Paragangliome darstellen

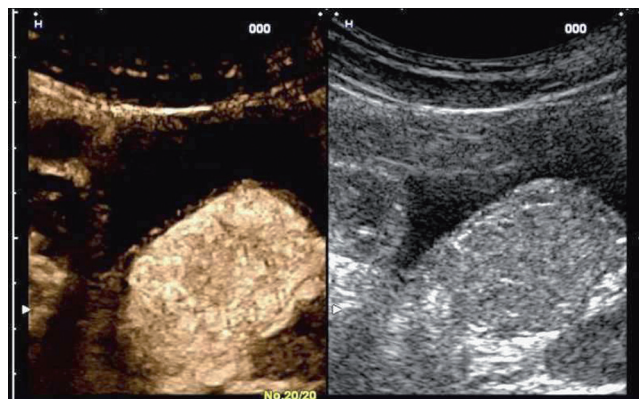


Fig. 4 Slightly reduced central contrast enhancement in the late phase appr. 3 minutes after injection of SonoVue®.
Abb. 4 Geringe Abnahme der zentralen KM-Anreicherung in der Spätphase circa 3 Minuten nach Injektion von SonoVue®.

tions are necessary to approve sensitivity and specificity of this method.

Quintessences

- ▶ paravesical paragangliomas are rare, but can lead to serious complications if hormonally active
- ▶ in a paravesical tumor subsequently diagnosed as a hormonally active paravesical paraganglioma, we could find the typical sonographic and particularly contrast-enhanced sonographic findings known from adrenal pheochromocytomas: regressive changes in B-mode ultrasound, hypervascularisation using power Doppler imaging and an early arterial contrast enhancement (CEUS-pattern I)
- ▶ especially in patients with suspicious symptoms, contrast-enhanced ultrasound in conjunction with hormonal tests might be a cost-effective, less-invasive method to support or to exclude the diagnosis of hormonally active extra-adrenal paragangliomas

G. Meyer, M. Friedrich-Rust, K. Badenhoop, J. Bojunga, Frankfurt

Gesine.Meyer@kgu.de