

## Leserbrief

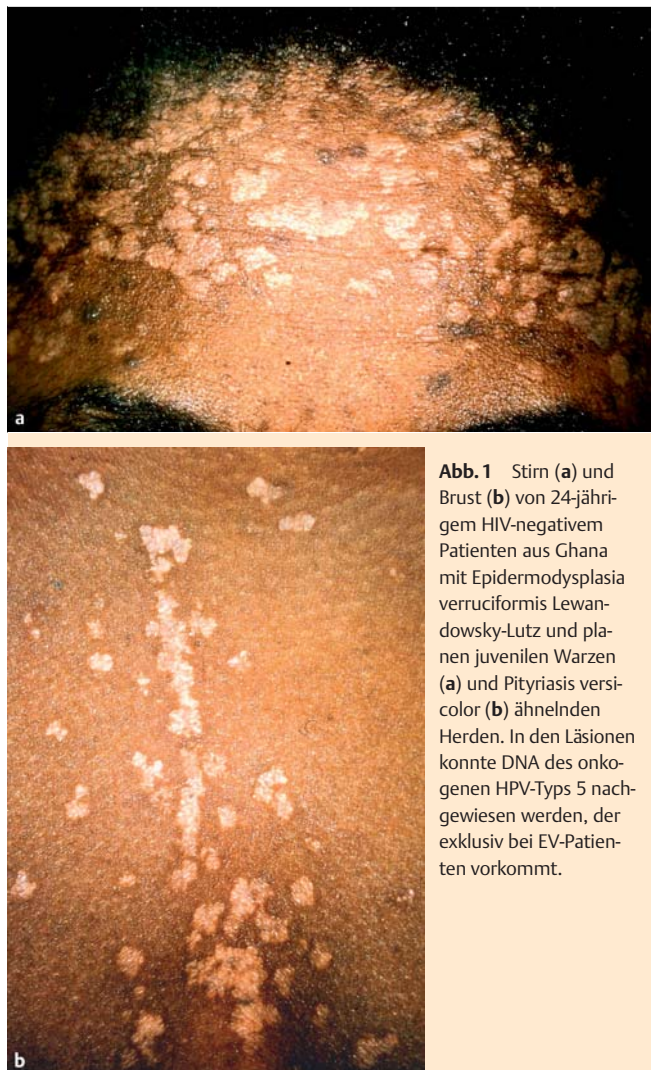
Schäfer J, Salgo R, Ochsendorf F:  
**Generalisierte Verrucae planae juveniles – Manifestation  
 im Rahmen einer HIV-Infektion im Kindesalter**  
 Akt Dermatol 2012; 38: 393 – 396

### Ein Fall von Epidermodysplasia verruciformis Lewandowsky-Lutz?

Sehr geehrte Redaktion,  
 mit Interesse lasen wir den Artikel von J. Schäfer, R. Salgo und F. Ochsendorf [1], aus dem ein instruktives klinisches Bild auch die Titelseite des Heftes 10/2012 der „Aktuellen Dermatologie“ schmückt. Die dermatologische „Blick(differenzial-)diagnose“ lautet: Epidermodysplasia verruciformis Lewandowsky-Lutz [2]. Die Erkrankung ist gekennzeichnet durch die Aussaat hunderter Läsionen, die klinisch entweder planen juvenilen Warzen oder Pityriasis-versicolor-Herden ähneln (● **Abb. 1**). In den betroffenen Hautpartien lassen sich neben klassischen HPV-Typen wie HPV 3 und 11, die auch bei gewöhnlichen planen juvenilen Warzen vorkommen, seltene, zum Teil onkogene, sogenannte EV-Typen wie HPV 5, 8, 14 und weitere nachweisen. In letzterem Fall entwickeln sich häufig frühzeitig multiple spinözelluläre Karzinome. Eine, ggf. wiederholte, HPV-Typisierung wäre daher bei dem beschriebenen Patienten unbedingt anzustreben. Die grundsätzlich extrem seltene Erkrankung kommt genetisch bedingt besonders oft bei Schwarzafrikanern – wie im vorgestellten Fall – vor und manifestiert sich, wie auch hier, meist bereits im Jugendalter. Ursächlich sind u.a. Mutationen des EVER-1- oder -2-Gens auf Chromosom 17q25 [3]. Zum anderen können im seltenen Einzelfall aber auch erworbene Immundefizienzen, wie eine HIV-Infektion, die Erkrankung begünstigen. Dies in dem vorliegenden Fall abzugrenzen, dürfte sich ohne Mutationsanalyse als schwierig erweisen.

#### Literatur

- 1 Schäfer J, Salgo R, Ochsendorf F. Generalisierte Verrucae planae juveniles – Manifestation im Rahmen einer HIV-Infektion im Kindesalter. Akt Dermatol 2012; 38: 393 – 396
- 2 Kowalczik L, Mensing H. Failure of etritinate in epidermodysplasia verruciformis. Dermatologica 1986; 173: 75 – 78
- 3 Dirschka T, Hartwig R, Haake N et al. Erregerbedingte Hautkrankheiten. In: Dirschka T, Hartwig R, Oster-Schmidt C (Hrsg). Klinikleitfaden Dermatologie. 3. Aufl.; München: Elsevier, Urban & Fischer; 2011: 232



**Abb. 1** Stirn (a) und Brust (b) von 24-jährigem HIV-negativem Patienten aus Ghana mit Epidermodysplasia verruciformis Lewandowsky-Lutz und planen juvenilen Warzen (a) und Pityriasis versicolor (b) ähnelnden Herden. In den Läsionen konnte DNA des onkogenen HPV-Typs 5 nachgewiesen werden, der exklusiv bei EV-Patienten vorkommt.

Prof. Dr. med. habil. Lutz Kowalczik  
 HELIOS Vogtland-Klinikum Plauen  
 Klinik für Hautkrankheiten und Allergologie  
 Postfach 100 153  
 08505 Plauen  
 lutz.kowalczik@helios-kliniken.de