

# Frakturen der Skapula

■ Jan Friederichs, Volker Bühren

## Zusammenfassung

Skapulafrakturen sind mit 0,4–1% aller Frakturen eher selten, sind jedoch immer Ausdruck einer starken Gewalteinwirkung auf den Körper und in 90% der Fälle mit Begleitverletzungen verbunden. Eine körperliche Untersuchung und die Suche nach Begleitverletzungen, insbesondere nach Schädigungen von Plexus und Gefäßen, sind unerlässlich, den Goldstandard in der Diagnostik stellt die dreidimensionale Rekonstruktion der Computertomografie dar. Die meisten Skapulafrakturen können konservativ durch eine kurze Ruhigstellung und eine ausreichende Analgesie mit frühzeitiger Physiotherapie behandelt werden, Indikationen zu einem operativen Vorgehen sind die Frakturdislokation und die Instabilität des Schultergürtels. Hierbei empfiehlt sich die offene Reposition und Osteosynthese der Skapula, begleitende Frakturen der Klavikula oder der Skapulafortsätze sollten nur bei Dislokation angegangen werden. Eine Vielzahl von operativen Zugängen ist beschrieben, wobei die gedeckte Verschraubung, der anteriore Zugang zum Glenoid und der dorsale Zugang nach Judet die gebräuchlichsten Zugangswege darstellen. Als Implantate können Kleinfragmentplatten und Einzelschrauben verwendet werden.

## Fractures of the Shoulder Blade

Accounting for 0.4–1% of all fractures, shoulder blade fractures are rather seldom but always reflect the effect of strong forces on the body and, in 90% of the cases, are associated with accompanying injuries. A physical examination and a search for any accompanying injuries, especially injuries to the plexus and vessels, are mandatory; the gold standard in diagnosis is a three-dimensional reconstruction by computed tomography. Most fractures of the shoulder blade (scapula) can be treated conservatively by short-term immobilisation and adequate analgesia with early physiotherapy, indications for surgical treatment are dislocated fractures and instability of the shoulder girdle. In such cases open reduction and plate-fixation of the scapula are recommended; accompanying fractures of the collar bone or scapular processes should only be managed in cases with dislocations. Numerous operative approaches have been described among which closed screw fixation, anterior access to the glenoid and Judet's dorsal approach represent the most commonly used procedures. Small fragment plates and individual screws can be used as implants.

## Epidemiologie

Aufgrund seiner anatomischen Gegebenheiten wie der Einbettung in eine kräftige Muskulatur und der Mobilität der angrenzenden Gelenke sind Frakturen des

Schulterblatts eher selten. Die Literatur gibt die Häufigkeit mit 0,4–1% aller Frakturen und 3–5% aller Frakturen des Schultergürtels an. Das durchschnittliche Alter von Patienten mit Skapulafrakturen liegt je nach Studie zwischen 25 und 42 Jahren, die Mehrheit der Patienten ist männlich. Grund hierfür ist große Gewalt, die für den Bruch des Schulterblatts erforderlich ist, sodass es sich in der Mehrzahl der Fälle um Hoch-

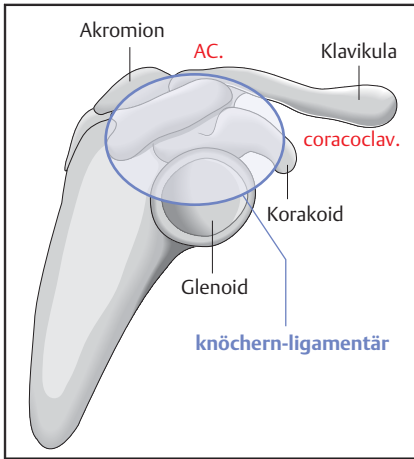
rasanztraumen handelt. So sind meist direkte, stumpfe Traumen verantwortlich für Frakturen des Schulterblatts, während indirekte Gewalt über den Arm zu Frakturen des Skapulahalses, des Glenoids oder der Fortsätze führt. Bei maximaler Gewalt über den Arm kann es zu einer skapulothorakalen Dissoziation kommen, was einer Amputation des Armes mit Abriss der neurovasikulären Strukturen entspricht.

Ursächlich sind in ungefähr der Hälfte der Fälle Verkehrsunfälle mit dem PKW, es folgen Motorradunfälle (25%) und Unfälle mit dem Fahrrad, als Fußgänger und Sportunfälle. Hierbei stellen Frakturen der Skapula einen sicheren Indikator für ein stattgehabtes Hochrasanztrauma dar, das weitere Verletzungen wahrscheinlich macht. Schon Ambroise Paré stellte 1579 fest, dass „Verletzungsmuster, die den Skapulahals betrafen, fast immer tödlich verlaufen“. In 90% der Skapulafrakturen liegen relevante Begleitverletzungen vor, hiervon betreffen 80% den Thorax, 50% die gleichseitige Extremität, in 48% Kopfverletzungen und in 26% Verletzungen der Wirbelsäule. Im eigenen Patientengut wiesen 40% der Patienten mit Schulterblattfrakturen eine Polytraumatisierung (ISS > 16) auf, eine Monoverletzung lag nur bei 10–15% der Verletzten vor. Dies erklärt, warum die lebensbedrohlichen Hauptverletzungen meist im Vordergrund der Behandlung stehen und die begleitende Skapulafraktur häufig übersehen oder therapeutisch vernachlässigt wird [1,2].

Skapulafrakturen sind immer ein Indikator für eine massive Gewalteinwirkung auf den Körper und in 90% mit oft schweren Begleitverletzungen verbunden.

## Anatomie

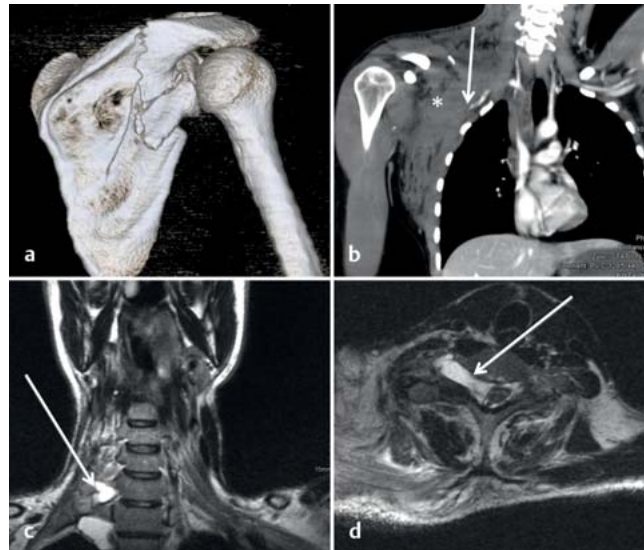Um die Komplexität von Skapulafrakturen zu verstehen, sind Kenntnisse der speziellen Anatomie erforderlich. Insbesondere zur Indikationsstellung, zur



**Abb. 1** Der Superior Suspensory Shoulder Complex (SSSC) in Anlehnung an die Erstbeschreibung von Goss, 1993. Der Ring besteht aus 3 Komponenten, der Strebe Klavikula-AC-Gelenk-Akromion, der Verbindung von Schlüsselbein und Korakoid über die korakoklavikulären Bänder und der knöchernen Strebe von Glenoid, Spina scapulae und Korakoid.

operativen Planung und zur adäquaten Therapie sind sie unerlässlich. Neben der knöchernen Form des Schulterblatts mit Glenoid, den Fortsätzen Akromion, Korakoid und der Spina scapulae mit den Muskelansätzen spielt die Nähe zu neurovaskulären Strukturen wie dem Plexus brachialis, dem N. suprascapularis und der A. axillaris eine große Rolle. Für die operativen Zugänge sind die Muskelansätze, die Muskellücken und die musklotendinösen Verläufe von großer Bedeutung. Zur Beurteilung der Stabilität des Schulterkomplexes bei zusätzlichen ipsilateralen Verletzungen wie z. B. Klavikulafrakturen oder Akromioklavikulargelenksverletzungen wurde 1993 von Goss et al. der Begriff des „Superior Suspensory Shoulder Complex“ (SSSC) geprägt [3]. Dieser beschreibt den Schulterkomplex als eine aus 2 Pfeilern (oberer Pfeiler: Schlüsselbein, unterer Pfeiler: Spina scapulae und Skapulablatt) und einem aus Knochen und Bandstrukturen bestehenden Ring (laterale Klavikula, akromioklavikuläre Bänder, Akromion, korakoklavikuläre Bänder, Korakoid) und ist in **Abb. 1** dargestellt. Bei Verletzung von 2 oder mehr Strukturen des SSSC wird von einer Instabilität des Schultergürtels ausgegangen [4]. Dennoch ist die klare Definition der „floating shoulder“ als Ausdruck eines instabilen Schultergürtels weiter umstritten [5].

Bei Verletzung des Schulterblatts muss aufgrund der anatomischen Nähe nach Verletzungen der neurovaskulären Strukturen gesucht werden.



**Abb. 2** Den Goldstandard in der Diagnostik von Skapulafrakturen stellt immer noch die dreidimensionale Rekonstruktion der Computertomografie dar (**a**). Beim klinischen Verdacht auf Begleitverletzungen muss die Diagnostik immer erweitert werden, in **Abbildung (b)** sind ein Abriss der A. subclavia (Pfeil) und ein großes Hämatom (\*) zu erkennen. Bei neurologischen Defiziten muss eine Kernspintomografie folgen, die Verletzungen des Plexus mit hoher Sensitivität nachweisen kann (**c, d**).

### Diagnostik

Entscheidend ist zunächst die klinische Untersuchung. Der Patient wird immer über eine Bewegungseinschränkung und Schmerzen des betroffenen Schultergürtels klagen. Zusätzlich liegen häufig Prellmarken, Hämatome oder Schürfwunden im verletzten Bereich vor. Die neurologische Untersuchung und die Erhebung des vaskulären Status sind obligat. Die Symptome sind jedoch meistens unspezifisch und werden beim Mehrfachverletzten häufig durch weitere Verletzungen wie Kopf-, Wirbelsäulen- oder Thoraxverletzungen überlagert. Beim polytraumatisierten Patienten sind äußere Zeichen meist die einzigen Hinweise.

Obwohl das Schulterblatt in der Standardtraumaserie („true a.-p.“, transskapulär und axial) gut dargestellt werden kann, verliert die konventionelle Projektionsradiografie in Anbetracht der raschen Verfügbarkeit und häufigen Durchführung der computertomografischen Polytraumaspirale mehr und mehr an Bedeutung. Bei Frakturen, insbesondere im Gelenk- oder Skapulahalsbereich, ist eine dreidimensionale Rekonstruktion des Schulterblatts zu fordern, da nur so die Komplexität der Verletzung und die Stabilität des Schultergürtels beurteilt werden kann. Im Falle von Begleitverletzungen ist die Erweiterung der Diagnostik um eine Angiografie oder kernspintomografische Untersuchung erforderlich (**Abb. 2**).

Die Computertomografie mit dreidimensionaler Rekonstruktion stellt bei komplexen Skapulafrakturen den Goldstandard der Diagnostik dar.

### Klassifikation

Eine grobe Einteilung unterscheidet zwischen Skapulablattfrakturen (extraartikulär), Frakturen mit Gelenkbeteiligung (intraartikulär) und Fortsatzfrakturen. Die gebräuchlichste Einteilung stellt jedoch die komplexere Klassifikation nach Euler und Rüedi dar [6]. Während die ersten 3 der insgesamt 5 Gruppen extraartikuläre Frakturen darstellen (Typ A: Skapulablatt, Typ B: Fortsatzfrakturen, Typ C: Skapulahalsfrakturen), werden intraartikuläre Frakturen als Typ D bezeichnet. In Gruppe E werden alle Skapulafrakturen mit ipsilateralen proximalen Humerusfrakturen zusammengefasst. Die Unterteilung der Frakturtypen ist in **Tab. 1** dargestellt. Bei den intraartikulären Frakturen erfolgt die Unterteilung in Anlehnung an die Klassifikation der Glenoidfrakturen nach Ideberg [7], welche zwischen Pfannenrandbrüchen (Bankart-Läsionen), Glenoidbrüchen und Schulterblatt-/halsfrakturen mit Glenoidbeteiligung unterscheidet.

Eine Besonderheit stellen die Komplexverletzungen des Schulterblatts dar, die als doppelte Verletzung des SSSC oder auch oft als „floating shoulder“ bezeichnet werden. In den meisten Fällen ist eine Skapulablatt-/halsfraktur mit einer Verletzung des Schlüsselbeins oder des akromioklavikulären und korakoklavikulären Bandapparats kombiniert. Hier muss insbesondere die Stabilität des Schultergürtels beurteilt werden, eine Klassifikation besteht nicht.

Die gebräuchlichste Klassifikation der Skapulafrakturen ist die Einteilung nach Euler und Ruedi, die die intraartikulären Frakturen in Anlehnung an die Ideberg-Klassifikation der Glenoidfrakturen erfasst.

**Konservative Behandlung**

Indikationsstellungen und Kriterien zur operativen Therapie von Skapulafrakturen wie der Dislokationsgrad, die Medialisierung oder Verkippung des Glenoids oder die Instabilität der Fraktur wurden in multiplen Publikationen vorgeschlagen [1,8]. Dennoch fehlt für die meisten Empfehlungen die wissenschaftliche Basis, für viele Frakturmuster steht der Beweis eines Vorteils durch die operative Therapie noch aus. Kurz zusammengefasst stellen zum jetzigen Zeitpunkt die Dislokation der Fraktur und die Instabilität des Schultergürtels die weitläufig akzeptierten Indikationen zur Operation dar. Stabile, nicht oder gering dislozierte Frakturen sollten konservativ behandelt werden.

Die konservative Behandlung besteht aus einer kurzzeitigen Immobilisierung der Schulter in einem Gilchrist-Verband oder einer Schlinge. Die Ruhigstellung sollte längstens 2 Wochen betragen, sie sollte jedoch von regelmäßigen Physiotherapieeinheiten mit Pendelübungen und passiver Beübung mit geringem Bewegungsumfang unterbrochen werden. In dieser Zeit lässt der akute Verletzungs- und Bewegungsschmerz nach, und die Konsolidierung der Fraktur beginnt. In dieser Phase der konservativen Behandlung sollte eine konsequente Schmerztherapie und zusätzlich eine intensive Physio- und Atemtherapie im Rahmen der Behandlung von Begleitverletzungen durchgeführt werden. Nach 2 Wochen und nachdem eine sekundäre Dislokation radiologisch ausgeschlossen wurde, beginnt die Phase der passiven Beübung mit vermehrtem Bewegungsumfang durch den Physiotherapeuten, der Patient sollte auch in eigenständige Übungen eingewiesen werden. In Abhängigkeit von den Schmerzen sind im späteren Verlauf dieser Phase auch aktiv-assistive Übungen ratsam. Sechs Wochen nach Trauma kann dann nach neuerlicher radiologischer Kontrolle mit der aktiven Beübung mit zunehmendem Bewegungsumfang begonnen werden. Diese beinhaltet die muskuläre Kräftigung und ein Ausdauertraining. Dieses intensive Trainingsprogramm wird meist für weitere 4 bis 6 Wochen fortgeführt,

3 Monate nach Trauma sollte der Patient einen schmerzlosen, normalen Bewegungsumfang erreicht haben.

Als Komplikation der konservativen Therapie kann es in der ersten Phase zu einer Pseudoparalyse der verletzten Schulter kommen, zeitweise klagen die Patienten über das Gefühl des Kontrollverlusts über die verletzte Extremität. Neben der Intensivierung der Schmerztherapie und der Fortsetzung der Physiotherapie müssen in diesem Zeitraum sekundäre Dislokationen oder andere Komplikationen radiologisch und klinisch ausgeschlossen werden.

Die Mehrheit der Skapulafrakturen kann konservativ behandelt werden. Die konservative Therapie besteht aus einer Immobilisierung im Gilchrist-Verband oder in der Schlinge mit anschließender stufenweiser Aufbelastung unter physiotherapeutischer Aufsicht.

**Operative Therapie**

Die Indikationen zur chirurgischen Therapie von Skapulafrakturen können unter den Aspekten der Dislokation und Instabilität zusammengefasst werden. Intraartikuläre Glenoidfrakturen mit einer Stufenbildung von mehr als 2 mm werden mehrheitlich in der Literatur als Indikation zur Operation angesehen. Isolierte Frakturen der Spina, des Korakoids und des Akromions sollten nur dann operativ behandelt werden, wenn die Dislokation mehr als 5 mm beträgt oder wenn eine schmerzhaft Pseudarthrose diagnostiziert wird. Diese Empfehlungen stellen jedoch Erfahrungswerte dar und beruhen nicht auf wissenschaftlichen Studien. So werden auch die Indikationen zur operativen Therapie von Skapulablatt- und Skapulahalsfrakturen weiterhin kontrovers diskutiert. Obwohl auch durch konservative Maßnahmen in fast allen Fällen eine knöcherne Konsolidierung der Fraktur erzielt werden kann, scheinen die Ergebnisse insbesondere bei stark dislozierten Frakturen nach operativer Therapie besser zu sein. Deshalb werden die Medialisierung des glenoidalen Gelenkblocks um mehr als 10 mm, ein Abweichen des glenopolen Winkels um mehr als 20 Grad und eine Abwinkelung des Skapulablatts von mehr als 30 Grad im Allgemeinen als Operationsindikationen angegeben.

Eine Besonderheit stellen Skapulafrakturen mit einer begleitenden knöchernen Verletzung oder Bandverletzung der ip-

**Tab. 1** Klassifikation der Skapulafrakturen nach Euler und Ruedi (1993).

<b>A</b>	<b>Korpusfrakturen</b>
<b>B</b>	<b>Fortsatzfrakturen</b>
B1	Spina
B2	Korakoid
B3	Akromion
<b>C</b>	<b>Kollumfrakturen</b>
C1	Collum anatomicum
C2	Collum chirurgicum
C3	Collum chirurgicum mit a Klavikulafraktur b Ruptur der Ligg. coracoclav. und coracoacrom.
<b>D</b>	<b>Gelenkfrakturen</b>
D1	Pfannenrandabbrüche
D2	Fossa-glenoidalis-Frakturen a mit unterem Pfannenrand- fragment b mit horizontaler Skapula- spaltung c mit korakoglenoidaler Blockbildung d Trümmerfrakturen
D3	Kombinationsfrakturen mit Kollum- bzw. Korpusfrakturen
<b>E</b>	<b>Kombinationsfrakturen mit Humeruskopffrakturen</b>

silateralen Schulter dar. Diese werden häufig als doppelte Läsion des Superior Shoulder Suspensory Complex (SSSC), „floating shoulder“ oder komplexe Schulterverletzung bezeichnet und gelten als instabile Verletzung. Eine ausreichende Diagnostik und ein Verständnis der anatomischen Begebenheiten ist erforderlich, um diese komplexen Verletzungen zu verstehen, die Stabilität der Schulter zu beurteilen und dem Patienten die richtige operative Therapie zukommen zu lassen. Abgesehen von der Theorie, dass doppelte Läsionen des SSSC als instabil gewertet werden müssen, gibt es bis zum jetzigen Zeitpunkt keinen Beweis, dass diese Patienten von einem operativen Vorgehen profitieren. Zusätzlich konnten Williams und Kollegen [5] in biomechanischen Kadaverstudien zeigen, dass nicht alle Doppelläsionen wirklich instabil sind und dass nicht alle Frakturen des Skapulahalses mit begleitender Fraktur der ipsilateralen Klavikula eine „floating shoulder“ und damit eine instabile Schulterverletzung darstellen. Des Weiteren divergieren die Meinungen, ob im Falle einer instabilen



Verletzung die Reposition und Osteosynthese der Klavikulafraktur oder der AC-Gelenkssprengung eine ausreichende Stabilität gewährt oder ob sowohl Skapula als auch Klavikula operativ angegangen werden müssen, um eine ausreichende Stabilität für ein gutes postoperatives Ergebnis zu erzielen.

Unserer Meinung nach stellen auch hier die Kriterien der Dislokation und der Instabilität die Schlüsselindikationen dar. Dislozierte komplexe Schulterverletzungen sollten operativ therapiert werden, hierbei sollten sowohl das Schulterblatt und, wenn disloziert, auch das Schlüsselbein adressiert werden. Die Entscheidung, ob die Verletzung als stabil oder instabil zu werten ist, erfordert eine dreidimensionale Computertomografie und das anatomische Verständnis des Chirurgen. Ob die kernspintomografische Diagnostik zusätzliche Informationen bringt, konnte bisher noch nicht gezeigt werden, eine mögliche Entscheidungshilfe bei nicht dislozierten aber instabilen Verletzungen ist vorstellbar.

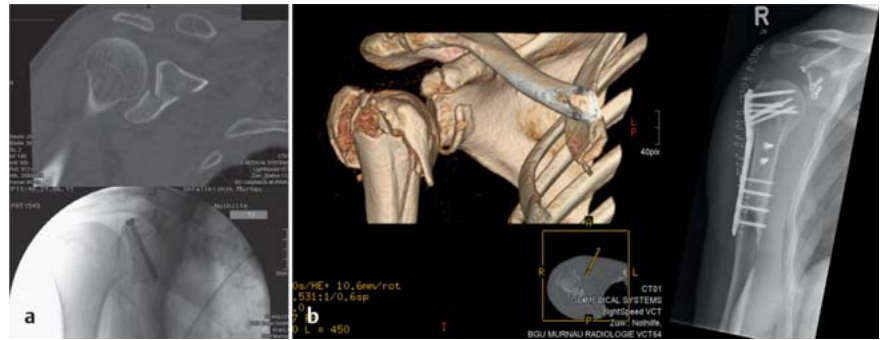
Wird die Verletzung als instabil klassifiziert, stellt die offene Reposition und Osteosynthese der Skapula die Therapie der Wahl dar, Frakturen der Klavikula, des Akromions oder des Korakoids sollten nur bei Dislokation angegangen werden.

Indikationen zu einem operativen Vorgehen sind die Frakturdislokation und die Instabilität des Schultergürtels. Hierbei empfiehlt sich die offene Reposition und Osteosynthese der Skapula, begleitende Frakturen der Klavikula oder der Skapulafortsätze sollten nur bei Dislokation angegangen werden.

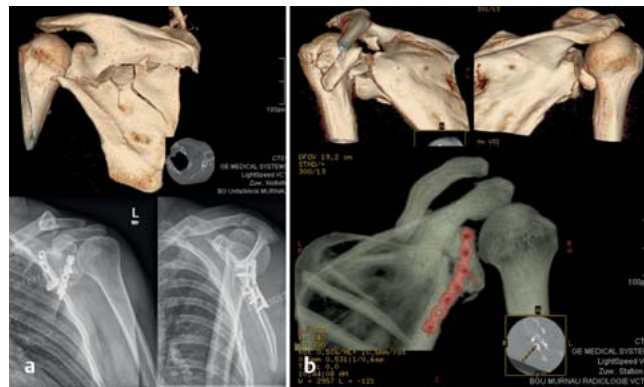
### Chirurgische Zugangswege und Osteosyntheseverfahren

Neben der Indikationsstellung spielen der korrekte Zugangsweg und die richtige chirurgische Technik eine maßgebliche Rolle für ein gutes postoperatives Ergebnis. Eine Vielzahl von Zugangswegen und Osteosyntheseverfahren ist beschrieben worden, von denen nur die gebräuchlichsten in den folgenden Abschnitten beschrieben werden sollen.

Die minimalinvasive gedeckte Verschraubung kann bei speziellen Indikationen wie zum Beispiel bei Frakturen der Fortsätze oder bei Glenoidfrakturen in Erwägung gezogen werden. Hierbei müssen allerdings die limitierten Mög-



**Abb. 3** a Dislozierte Glenoidfraktur: geschlossene Reposition und Osteosynthese mit einer kanülierten Schraube. b Komplexe Verletzung der Schulter mit Humerusluxationsfraktur, dislozierter Fraktur des Korakoids und Akromionfraktur: offene Reposition und Osteosynthese über einen anterioren Zugang. Es erfolgten die Schraubenosteosynthese der Fortsatzfrakturen und die winkelstabile Plattenosteosynthese des Humerus.



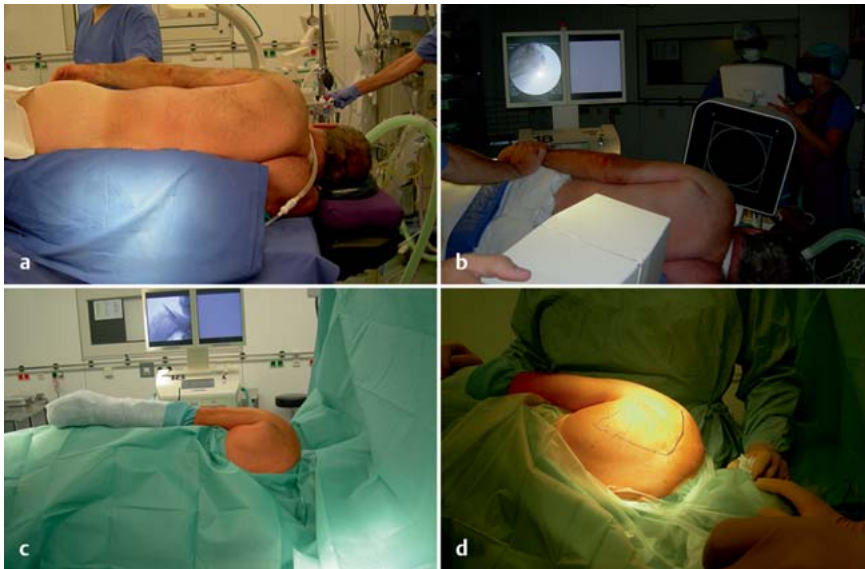
**Abb. 4** a Dislozierte Skapulablattfraktur mit Medialisierung des Gelenkblocks: offene Reposition über einen dorsalen Zugang nach Judet und winkelstabile Doppelplattenosteosynthese des Schulterblatts. b Instabile, dislozierte Skapulahalsfraktur: offene Reposition über einen dorsalen Zugang nach Judet und Osteosynthese mit einer winkelstabilen Kleinfragmentplatte.

lichkeiten der Reposition berücksichtigt werden (**Abb. 3 a**).

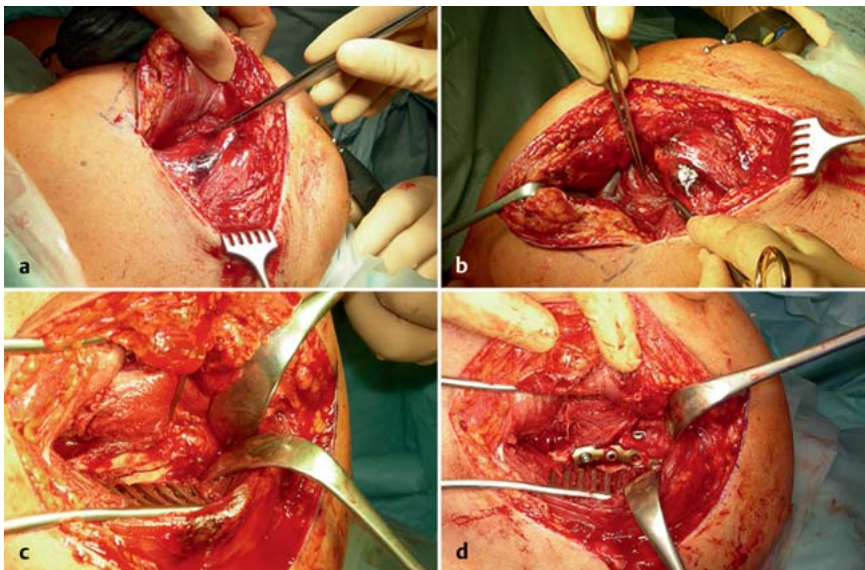
Der Standardzugangsweg bei Frakturen des anterioren oder inferioren Glenoids ist der vordere oder deltopektorale Zugang. Hierbei erfolgt die Hautinzision über der sogenannten Mohrenheim'schen Grube, der Zugang im Intervall zwischen dem Deltamuskel und dem großen Brustmuskel. Leitstrukturen stellen die V. cephalica und die Sehne des M. subscapularis dar. Geringgradige Erweiterungen oder Abweichungen dieses Zugangs erlauben das Erreichen des Akromioklavikulargelenks und des Korakoids (**Abb. 3 b**).

Frakturen des posterioren Glenoids, des Skapulahalses und des Skapulablatts (**Abb. 4 a** und **b**) stellen die Mehrzahl der operativ angegangenen Frakturen dar und werden über einen hinteren Zugang erreicht. Eine Vielzahl von posterioren Zugängen ist beschrieben worden, wobei

einer der gebräuchlichsten der hintere Zugang nach Judet [9] ist. Über diesen Zugangsweg können alle Regionen und Grenzen des Schulterblatts erreicht werden. Für komplexe und instabile Verletzungen des Schulterblatts empfehlen wir diesen Zugang, der am Akromion beginnt, zunächst entlang der Spina scapulae und dann bogenförmig an der vertebrealen Grenze des Schulterblatts entlang nach kaudal verläuft (**Abb. 5**). Über intermuskuläre Intervalle können dann die unterschiedlichen Regionen der Skapula erreicht werden, wobei das Intervall zwischen dem M. infraspinatus und dem M. teres minor am häufigsten verwendet wird (**Abb. 6**). Eine Vielzahl von Modifizierungen dieses hinteren Zugangs zur Skapula ist beschrieben worden [1], als Beispiele sollen der gerade, parallel zur Spina scapulae verlaufende limitierte Zugang oder der laterale Zugang entlang der Margo lateralis genannt werden [10].



**Abb. 5** Der dorsale Zugang zur Skapula nach Judet: In (a) ist die Lagerung des Patienten in Seitenlage mit Vakuummatratze auf dem Karbontisch dargestellt. Der Durchleuchtungsbogen ist ventral positioniert, der Bildschirm ebenfalls (b). Die Abdeckung des Operationsgebiets erfolgt mit freiem Arm (c), so kann die gesamte Skapula bis zum Akromion erreicht werden, die Umriss des Schulterblatts sind in (d) dargestellt.



**Abb. 6** Zugangsweg und Portale des Zugangs nach Judet. Zunächst wird der M. deltoideus an der Spina scapulae abgetrennt, der Operateur blickt so auf die Mm. infraspinatus und teres minor (a). In Abhängigkeit der Verletzung kann nun das entsprechende Intervall gewählt werden, am häufigsten zwischen o. g. Muskeln (b). So kann durch stumpfe Präparation die Skapula dargestellt und die Fraktur reponiert werden (c). Die Osteosynthese erfolgt nun mittels Einzelschrauben im Glenoidbereich und einer Plattenosteosynthese (d) entlang der Margo lateralis.

Für einen anterioren Zugang wird der Patient in „beach chair“-Position gelagert, wir empfehlen für den posterioren Zugang die Seitenlagerung auf der Gegenseite. Der C-Bogen sollte auf der ventralen Seite stehen, ein Karbontisch und die Lagerung auf der Vakuummatratze erscheinen vorteilhaft (Abb. 5). Beschrie-

ben sind jedoch auch Vorteile durch eine Bauchlagerung des Patienten.

Die Osteosynthese erfolgt über Einzelschrauben und Platten. Wir empfehlen die Verwendung von 2,7-mm- und 3,5-mm-Platten zur Osteosynthese von Skapulablatt- und Skapulalhalsfrakturen, wobei winkelstabile Implantate bevor-

zugt werden. Bei Glenoidfrakturen hat sich zudem die Verwendung von kanülierten Schrauben bewährt.

Der deltopektorale Zugang in „beach chair“-Lagerung stellt den Standardzugang bei Verletzungen des anterioren und inferioren Glenoids sowie des Korakoids und benachbarter Strukturen dar. Verletzungen des posterioren Glenoids, des Skapulalhalses und Blattfrakturen werden über den posterioren Zugang nach Judet oder eine Modifikation desselben angegangen.

### Postoperative Behandlung

Die unmittelbare postoperative Behandlung beinhaltet die Entfernung der eingelegten Drainagen und sorgfältige Wundkontrollen. Eine komplette Immobilisierung der verletzten Schulter sollte nicht länger als 2 bis 3 Tage dauern, bereits in der frühen postoperativen Phase wird die passive Beübung entsprechend der konservativen Therapie empfohlen. Bei einer hohen Primärstabilität der Osteosynthese erscheint es durchaus gerechtfertigt, den Bewegungsumfang der passiven Beübung rasch im Rahmen der Schmerzfreiheit zu steigern, um dann auf aktiv-assistive Übungen überzugehen. Dennoch sollten aktive, kräftigende und ausdauerfördernde Übungen erst nach der 6. postoperativen Woche und nach regelmäßigen klinischen und radiologischen Kontrollen durch den behandelnden Chirurgen begonnen werden. Nach 3 Monaten sollte der Patient in der Lage sein, seine täglichen Aktivitäten ohne nennenswerte Einschränkungen durchführen zu können, mit sportlichen Aktivitäten sollte ebenfalls angefangen werden.

### Ergebnisse

Viele Studien beschäftigen sich mit den funktionellen Ergebnissen und Komplikationen nach konservativer und operativer Behandlung von Skapulafrakturen. Komplikationen treten in 1–4% der operativen Behandlungen auf, als häufigste Komplikationen werden die Infektion, Schultereinstellung, die intraoperative Verletzung von Nerven, Implantatversagen und heterotope Ossifikationen genannt. Eine kürzlich veröffentlichte Metaanalyse von 12 Studien mit insgesamt 163 Patienten nach operativer Behandlung einer Skapulafraktur [11] berichtet von exzellenten und guten funktionellen Ergebnissen bei 85% der Patienten. Hierbei schienen extraartikuläre Frakturen

eine bessere Prognose als intraartikuläre Glenoidfrakturen zu haben. Die publizierten funktionellen Ergebnisse nach konservativer Behandlung von Skapulafrakturen sind vergleichbar gut.

Zusammengefasst scheinen die Komplexität der Fraktur, die Instabilität des Schultergürtels, die Dislokation der Fraktur und das Vorliegen einer Gelenkstufe einen negativen Einfluss auf das Gesamtergebnis zu haben. Die Studienlage zur optimalen Behandlung von Skapulafrakturen ist jedoch insgesamt sehr schlecht, und viele Einzelstudien sind aufgrund der vielen unterschiedlichen Verletzungstypen und Therapiekonzepte nicht vergleichbar.

## Literatur

- <sup>1</sup> Cole PA, Gauger EM, Schroder LK. Management of scapular fractures. *J Am Acad Orthop Surg* 2012; 20: 130–141
- <sup>2</sup> Wiedemann E. Frakturen der Skapula. *Unfallchirurg* 2004; 107: 1124–1133
- <sup>3</sup> Goss TP. Double disruptions of the superior shoulder complex. *J Orthop Trauma* 1993; 7: 99–106
- <sup>4</sup> Lapner PC, Uhthoff HK, Papp S. Scapula fractures. *Orthop Clin N Am* 2008; 39: 459–474
- <sup>5</sup> Williams GR, Naranja J, Klimkiewicz J et al. The floating shoulder: a biomechanical basis for classification and management. *J Bone Joint Surg [Am]* 2001; 83: 1182–1187
- <sup>6</sup> Euler E, Rüedi T. Skapulafraktur. In: Habermeyer P, Schweiberer L, Hrsg. *Schulterchirurgie*. 2. Aufl. München: Urban & Schwarzenberg; 1996: 261–272
- <sup>7</sup> Ideberg R, Grevsten S, Larsson S. Epidemiology of scapular fractures. Incidence and classification of 338 fractures. *Acta Orthop Scand* 1995; 66: 395–397
- <sup>8</sup> Romero J, Schai P, Imhoff AB. Scapular neck fracture: the influence of permanent mal-

alignment of the glenoid neck on clinical outcome. *Arch Orthop Trauma Surg* 2001; 121: 313–316

- <sup>9</sup> Judet R. Surgical treatment of scapular fractures. *Acta Orthop Belg* 1964; 30: 673–678
- <sup>10</sup> Brodsky JW, Tullos HS, Gartsman GM. Simplified posterior approach to the shoulder joint: a technical note. *J Bone Joint Surg [Am]* 1987; 69: 773–774
- <sup>11</sup> Lantry JM, Roberts CS, Giannoudis PV. Operative treatment of scapular fractures: a systematic review. *Injury* 2008; 39: 271–283

**Priv.-Doz. Dr. med. Jan Friederichs**  
Oberarzt

**Prof. Dr. med. Volker Bühren**  
Ärztlicher Direktor

BG Unfallklinik Murnau  
Prof.-Küntschers-Str. 8  
82418 Murnau

Jan.Friederichs@bgu-murnau.de