

# Knieluxation

■ Johannes Zeichen, Martin Sattler, Armin Lugeder

## Zusammenfassung

Die Knieluxation ist eine seltene, aber schwerwiegende Verletzung. Sie stellt eine enorme Herausforderung an die Therapie dar. Sehr häufig liegt zusätzlich eine Gefäß- oder Nervenverletzung vor. Eine genaueste klinische Untersuchung ist erforderlich, um desaströse Komplikationen zu vermeiden. Die Behandlung einer Knieluxation erfordert immer eine individuelle Therapie und ist auch abhängig von den Begleitverletzungen. Notfallmäßig müssen eine offene Knieluxation, eine nicht reponierbare Luxation, eine Gefäßverletzung und ein Kompartmentsyndrom versorgt werden. Vor operativer Therapie ist eine Analyse der Bandverletzungen notwendig. Es stehen verschiedene operative Techniken zur Verfügung. Optimal wäre eine frühzeitige operative Behandlung. Eine Abschätzung der Prognose ist schwer.

## Knee Dislocations

Knee dislocation is a rare, but potentially devastating injury. Its treatment remains a complex challenge. Vascular lesions and peroneal nerve injuries are often also present. An appropriate clinical evaluation is of critical importance to avoid disastrous complications. An individual treatment protocol is mandatory. The indications for emergency surgical treatment include an open knee dislocation, an irreducible knee dislocation, a vascular lesion and a compartment syndrome. Before initiating operative treatment, an analysis of the ruptured ligaments should be undertaken. Several different operative techniques are available. The optimal strategy would be an early operative care. Even so, the prognosis is unclear.

KD-I-Verletzung (KD = knee dislocation) liegt eine Ruptur eines Kreuzbands mit einer Seitenbandruptur vor. Bei einer KD-II-Verletzung sind beide Kreuzbänder gerissen. Eine KD-V-Verletzung stellt die schwerste Verletzungsform dar mit Ruptur beider Kreuzbänder, Seitenbänder und einer Gelenkfraktur. Wenn zusätzlich eine Gefäß- oder Nervenverletzung vorhanden ist wird der Buchstabe C (Gefäß) oder N (Nerv) dem Schweregrad angefügt.

Vielfach sind bei der Knieluxation posterolaterale Bandstrukturen betroffen. Levy hat dafür ein Klassifikationssystem aufgestellt, das nicht nur die verletzte Bandstruktur, sondern auch deren genaue Lokalisation beschreibt (**Tab. 2**).

## Hauptteil

### Klinische Untersuchung

Da eine Knieluxation häufig Folge eines Hochrasanztraumas ist, muss das initiale Patientenmanagement, v.a. bei Mehrfachverletzungen, nach den ATLS-Kriterien durchgeführt werden. Die Inzidenz einer Knieluxation wird vielfach unterschätzt, da bei Eintreffen im Krankenhaus die Luxation bereits spontan reponiert sein kann.

Ein ausgeprägtes Hämatom, eine unklare Schwellung des Kniegelenks, ein Genu recurvatum bei der klinischen Untersuchung sind Hinweise für das Vorliegen einer möglichen stattgehabten Knieluxation. Eine vergleichende Untersuchung des unverletzten Kniegelenks ist essenziell.

### Nerven-, Gefäßverletzung

Nerven- und Gefäßverletzungen zählen zu den häufigsten Begleitverletzungen einer Knieluxation. Die Inzidenz von Verletzungen des N. peroneus wird zwischen 14–25% angegeben (Niall). Bei Verletzungen des hinteren Kreuzbands und

## Einleitung

### Definition

Bei einer Knieluxation besteht ein kompletter Verlust der Gelenkflächen zwischen dem Femur und der Tibia. Dadurch resultiert eine multiligamentäre Knieverletzung.

### Epidemiologie

Knieluxationen sind seltene, zumeist komplexe Verletzungen. Ursächlich sind meist Hochrasanztraumen. Aber auch bei Sportverletzungen oder einem Sturz kann es zu einer Knieluxation kommen. Betroffen sind häufig jüngere, männliche

Patienten. In 5–17% der Fälle liegt eine offene Verletzung vor. Bei 14–44% mehrfach verletzter Patienten kann eine Knieluxation vorhanden sein. In der überwiegenden Zahl der Fälle (40%) kommt es zu einer vorderen Luxation durch Überstreckung des Kniegelenks. Hintere Luxationen kommen zu 33%, mediale in 4%, laterale in 18% vor.

### Klassifikation

Kennedy hatte bereits 1963 eine Klassifikation vorgeschlagen basierend nach der Luxationsrichtung der Tibia zum Femur. Schenck nahm eine Einteilung nach den anatomischen Strukturen der verletzten Bänder vor. Diese Klassifikation wird heutzutage mit Modifikationen von Washer und Stannard am häufigsten angewendet (**Tab. 1**). Die aufsteigende römische Zahlenfolge beschreibt die zunehmende Verletzungsschwere. Bei einer

**Tab. 1** Klassifikation Knieluxation nach Schenck mit Modifikationen von Wascher und Stannard. Wenn zusätzlich eine Gefäß- oder Nervenverletzung vorliegt wird der Buchstabe C (Gefäß) oder N (Nerv) dem Schweregrad angefügt.

Kniedislokation (Schweregrad)	Beschreibung
KD-I	isolierte Kreuzbandruptur (VKB oder HKB) kombiniert mit einer Seitenbandruptur
KD-II	Ruptur beider Kreuzbänder
KD-III M	Ruptur beider Kreuzbänder, Ruptur med. Seitenband
KD-III L	Ruptur beider Kreuzbänder, Ruptur lat. Seitenband/posterolat. Bandstrukturen
KD-IV	Ruptur beider Kreuzbänder, Ruptur med., lat. Seitenband/posterolat. Bandstrukturen
KD-V.1	isolierte Kreuzbandruptur kombiniert mit Seitenbandruptur und Gelenkfraktur
KD-V.2	Ruptur beider Kreuzbänder kombiniert mit Gelenkfraktur
KD-V.3 M	Ruptur beider Kreuzbänder, med. Seitenbandruptur und Gelenkfraktur
KD-V.3 L	Ruptur beider Kreuzbänder, Ruptur lat. Seitenband/posterolat. Bandstruktur, Gelenkfraktur
KD-V.4	Ruptur beider Kreuzbänder, Ruptur med., lat. Seitenband/posterolat. Bandstr., Gelenkfraktur

**Tab. 2** Klassifikation posterolaterale Bandstruktur nach Levy.

Klassifikation	Beschreibung
Typ I	isolierte Bandruptur PLC mit Ruptur FCL, Popliteusehne oder PFL
Typ II a	kombinierte Bandruptur von PLC mit distaler Verletzung des FCL und M. biceps femoris, mit entweder knöchernem Ausriss oder Fraktur des Fibulaköpfchens
Typ II b	kombinierte Bandruptur von PLC mit Verletzung des FCL und der Popliteusehne am Femur proximal
Typ III a	Bandruptur PLC mit Kombination FCL (proximal, distal oder mittig), Popliteusehne (proximal, mittig oder muskulotendinös), M. biceps femoris (distal, muskulotendinös), posterolat. Kapsel, Tractus iliotibialis
Typ III b	wie Typ III a mit Ruptur eines oder beider Kreuzbänder

PLC = posterolaterale Ecke; PFL = popliteofibuläres Band; FCL = laterales Seitenband

der posterolateralen Bandstrukturen kann ein Schaden des N. peroneus in bis zu 45% der Fälle vorliegen. In 50% der Fälle kann es im Verlauf zu einer Besserung der neurologischen Symptomatik kommen. Eine Nerven- oder Sehnen-Transplantation oder Sehnen-Transfers sollten erst dann in Betracht gezogen werden, wenn es nach einem halben Jahr nicht zu einer Besserung der Symptomatik gekommen ist.

Eine Gefäßverletzung muss frühzeitig erkannt und behandelt werden

Die kritische Zeit der Revaskularisierung nach arterieller Gefäßverletzung beträgt 6–8 Stunden. Begleitende Gefäßverletzungen sind zwischen 7,5 und 14% be-

schrieben worden (Boisrenoult). Der Gefäßstatus muss regelmäßig erfasst und dokumentiert werden (alle 4–6 Stunden/d). Eine alleinige Palpation des Pulses der A. dorsalis pedis oder der A. tibialis posterior ist dabei nicht ausreichend. Routinemäßig sollte der *ABPI* (Ankle Brachial Pressure Index) bestimmt werden. Es handelt sich um eine nicht invasive Methode. Mittels Doppler-Untersuchung werden der arterielle Druck in Höhe des Sprunggelenks der verletzten Seite und der arterielle Druck in Höhe des Ellenbogengelenks derselben Seite gemessen. Der Wert vom Sprunggelenk wird durch den Wert am Ellenbogen dividiert. Ein *ABI* > 0,90 wird als normal angesehen. Mills hat in seiner Studie

herausgefunden, dass bei *ABI*-Werten < 0,90 häufig eine Gefäßverletzung vorliegt und gefäßchirurgische Eingriffe notwendig sind. Deshalb wird empfohlen, bei einem *ABI*-Wert < 0,9 eine weitere Diagnostik durchzuführen. Die Angiografie stellt die Standarduntersuchung bei einer Gefäßverletzung dar. Zunehmend findet als Alternative die CT-Angiografie Anwendung, die weniger invasiv ist, eine geringere Strahlenbelastung verursacht und eine hohe Sensitivität und Spezifität hat. Werden Gefäßverletzungen zu spät erkannt, kann dies möglicherweise zur Folge haben, dass die betroffene Extremität amputiert werden muss. Die Evaluation des Nerven- und Gefäßstatus ist bei einem mehrfach verletzten Patienten, der intubiert und beatmet ist, schwer möglich. Bei klinischem Verdacht muss aber schnellstmöglich eine weitere Diagnostik erfolgen. Nicandri hat einen Algorithmus für die Evaluation von Gefäßverletzungen aufgestellt (**Abb. 1**).

Der Schweregrad eines geschlossenen oder offenen Weichteilschadens sollte ebenfalls dokumentiert und ein Kompartmentsyndrom ausgeschlossen werden. Die Stabilität der Kreuzbänder und Seitenbänder sollte, wenn möglich, durch standardisierte Tests überprüft werden.

#### Röntgen, CT, NMR

Nach klinischer Untersuchung müssen Röntgenaufnahmen des Kniegelenks in 2 Ebenen angefertigt werden. Laterale Kantenabrisse am Tibiaplateau medial oder lateral am Tibiakopf können Hinweise für das Vorhandensein einer Knieluxation sein (**Abb. 2**). Zu empfehlen ist auch eine Stabilitätsuntersuchung beider Kniegelenke unter Bildwandler. Ist im Röntgenbild eine intraartikuläre Fraktur sichtbar, soll eine Computertomografie (**Abb. 3**) durchgeführt werden. Wenn an den Röntgenaufnahmen keine Fraktur sichtbar ist, aber klinisch der Verdacht einer Knieluxation vorliegt, sollte frühstmöglich eine weitere Diagnostik mittels Kernspintomografie erfolgen (**Abb. 4**).

Vor einer geplanten operativen Therapie muss eine genaue Analyse der rupturierten Strukturen erfolgen und eine operative Strategie festgelegt werden.

Therapie

Die erfolgreiche Therapie der Knieluxation setzt eingehende Kenntnisse bei der Anatomie, Biomechanik, Funktion und Behandlung von Frakturen und Weichteilverletzungen voraus. Die Therapie erfordert immer ein individuelles Vorgehen. Verschiedene Faktoren müssen bei der Behandlung mit in Betracht gezogen werden. Dazu zählen patientenspezifische, verletzungsspezifische und chirurgische Faktoren. Patientenspezifische Faktoren sind das Alter, der präoperative Aktivitätslevel, Komorbiditäten, Motivation und Erwartungen. Bei den verletzungsspezifischen Faktoren ist von Bedeutung, ob es sich um eine akute oder chronische Verletzung handelt, ob ein Hochrasanz- oder Niedrigrasanztrauma vorliegt und ob es begleitende Meniskus- oder Knorpelschäden gibt. Knöcherne Ausrisse oder intraligamentäre Rupturen haben ein unterschiedliches Heilungspotenzial und sind genauso zu berücksichtigen wie das Ausmaß von präoperativ vorhandenen Fehlstellungen. Inwieweit offene oder arthroskopische Techniken angewendet werden, welches Transplantat verwendet wird, wie das postoperative Rehabilitationsprotokoll ist und welche Erfahrung bei der operativen Behandlung vorhanden ist, wird zu den chirurgischen Faktoren gezählt.

Konservative Therapie

Da Knieluxationen selten sind, gibt es kaum allgemein gültige Behandlungsempfehlungen. Anhand der Literatur hat sich aber schon gezeigt, dass eine konservative Therapie im Vergleich zur operativen Therapie zu schlechteren Ergebnissen führt. Deshalb sollte sie nur mehr in Ausnahmefällen durchgeführt werden. Sie ist bei mehrfach verletzten Patienten, Patienten mit schweren Kopfverletzungen, älteren Patienten, Patienten mit internistischen Nebenerkrankungen und Patienten mit geringer Compliance in Erwägung zu ziehen.

Operative Therapie

Indikationen für eine notfallmäßige operative Versorgung sind eine offene Knieluxation, eine nicht reponierbare Luxation, Gefäßverletzungen und ein Kompartmentsyndrom.

Besteht eine offene Luxation, muss die Wunde ausgiebig debridiert werden. Eine Gefäßverletzung wird entweder

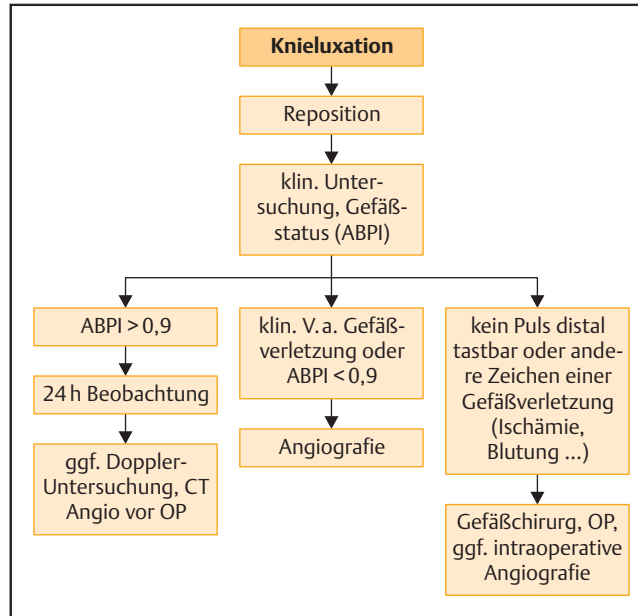


Abb. 1 Algorithmus zur Feststellung von Gefäßverletzungen nach Knieluxation.

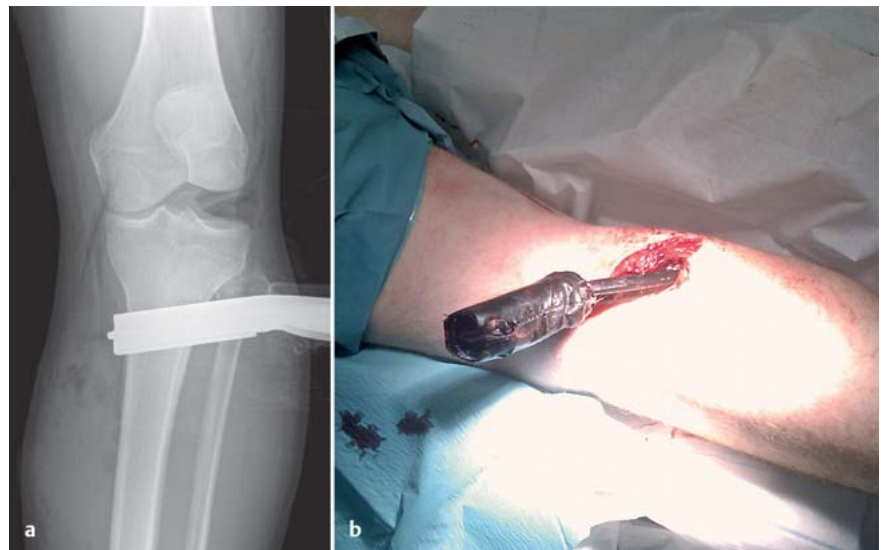

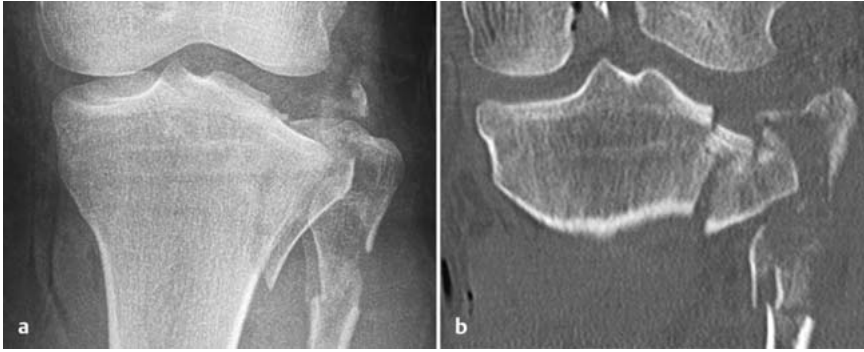Abb. 2a und b a Röntgen Knie a.-p. Vermehrte laterale Aufklappbarkeit als Hinweis für eine stattgehabte Knieluxation. Fremdkörper (Handbremse). b Klinisches Bild Fremdkörper.

nach Darstellung des Risses direkt End zu End genäht oder durch ein Interponat versorgt. Nach Versorgung der Gefäßverletzung sollte eine prophylaktische Kompartment-Spaltung durchgeführt werden. Bei Vorliegen eines großen offenen Weichteilschadens ist ggf. die Anlage eines Vakuumverbands notwendig. Bei der notfallmäßigen Versorgung sollte zur Stabilisierung des Kniegelenks ein Fixateur externe angebracht werden. Wenn möglich sollten die Schanzschrauben dabei mindestens 10 cm oberhalb und unterhalb der Gelenklinie eingebracht werden, um nicht mit einem geplanten Bohrkanal bei der endgültigen Versorgung zu interferieren. Als Alter-

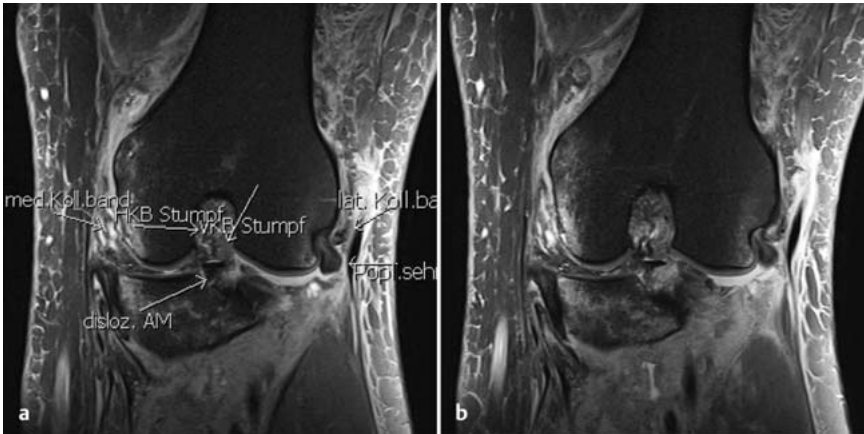
native kann eine dorsale Gipsschiene angelegt werden. Um eine posteriore Subluxation der Tibia zu verhindern, sollte das Kniegelenk in ca. 20° Beugung immobilisiert werden. Wenn es nach einer Reposition zu einer Redislokation kommt, sollte ebenfalls ein Fixateur angebracht werden.

Bei der operativen Versorgung einer Knieluxation gibt es unterschiedliche Meinungen bez. des optimalen Operationszeitpunkts, der primären Naht der rupturierten Bandstrukturen oder Ersatz der Bandstrukturen, des geeigneten Transplantats, der operativen Technik und der Nachbehandlung.





**Abb. 3a und b** a Röntgen Kniegelenk links. Tibiakopfaktur und hohe Fibulakraaktur als Hinweis für eine stattgehabte Knieluxation. b Korrespondierende CT-Aufnahme frontal, Kniegelenk links.



**Abb. 4a und b** NMR Kniegelenk links.

#### Operationszeitpunkt

Wenn eine frühzeitige operative Versorgung möglich ist, sollte diese innerhalb der ersten 3 Wochen nach dem Unfall erfolgen. Bis zu diesem Zeitraum nimmt man an, dass verletzte Strukturen anatomisch gut identifizierbar sind und v.a. die Seitenbänder noch genäht werden können. Empfohlen wird die frühzeitige Versorgung, wenn neben den verletzten Bandstrukturen ein dislozierter Meniskusrisse vorliegt, der eine Beweglichkeit verhindert. Ein operativ zu versorgender Kantenabriss am Tibiaplateau oder eine dislozierte Fraktur des Fibulaköpfchens sollten ebenfalls frühzeitig operiert werden. Ergebnisse in der Literatur zeigen bessere Ergebnisse nach frühzeitiger Versorgung im Vergleich zu „verspäterter“ Versorgung. Eine eindeutige Evidenz liegt aber nicht vor. Wenn aber eine ausgeprägte Weichteilverletzung oder Schwellung vorliegt, eine Gefäßrekonstruktion erfolgte, Frakturen osteosynthetisch stabilisiert wurden oder mehrere Verletzungen vorliegen, können die verletzten Bandstrukturen meistens erst nach Wochen operativ versorgt werden.

#### OP-Technik

Vor dem operativen Eingriff muss eine operative Strategie festgelegt werden.

Es ist zu empfehlen, in Narkose die Bandstabilität unter Bildwandlerkontrolle zu untersuchen.

Gegebenenfalls muss danach das operative Vorgehen modifiziert werden. Bei der operativen Versorgung sollten prinzipiell die Strukturen, welche die Instabilität verursachen, anatomiegerecht und so isometrisch wie möglich rekonstruiert werden. Die verletzten Bandstrukturen werden meistens über verschiedene Zugänge dargestellt und versorgt. In der operativen Versorgung einer Knieluxation haben minimalinvasive Zugänge keine große Bedeutung. Die Zugänge sollten aber schon so geplant werden, dass notwendige spätere Eingriffe über denselben Zugang durchgeführt werden können. Zur Therapie von Kreuzbandverletzungen kann auch eine frühzeitige arthroskopische Rekonstruktion in Erwägung gezogen werden. Diese sollte frühestens eine Woche nach dem initialen Trauma erfolgen, damit der Flüssigkeits-

austritt während der Arthroskopie in die umgebenden Weichteile minimiert wird.

Die spontane Heilung von Rupturen des medialen Seitenbands ist bekannt. Mediale Bandstrukturen müssen genäht oder refixiert werden, wenn diese grob zerrissen, knöchern ausgerissen sind oder eine sog. Stener-Läsion vorliegt. Bei der Stener-Läsion ist der distale Anteil des medialen Seitenbands über den Pes anserinus umgeschlagen. Dadurch kann es nicht zu einer Heilung des Bandes kommen. Knöcherne Ausrisse müssen refixiert werden. Bei chronischer vermehrter medialer Aufklappbarkeit ist eine Ersatzplastik mit autologem Sehngewebe durchzuführen.

Intensiv wird heutzutage diskutiert, ob v.a. die lateralen Bandstrukturen genäht oder ersetzt werden sollen. Die ligamentären Strukturen der Knieaußenseite zeigen eine hohe Retraktionsneigung, was zur ungünstigen spontanen Heilung im Vergleich zur medialen Seite führt. Daher wird eine primäre operative Versorgung der lateralen Bandverletzungen empfohlen. Nach Studienlage zeigt aber die Naht der posterolateralen Bandstrukturen eine höhere Versagensrate im Vergleich zum Ersatz. Für die Ersatzplastik werden meistens autologe ortständige Sehnenstransplantate von der verletzten Seite oder von der unverletzten Gegenseite verwendet. Zum Ersatz der Bandstrukturen werden häufig die Semitendinosus- und Gracilissehne genommen. Es sind verschiedenste operative Techniken beschrieben worden. Sehr häufig werden die sog. Larsen- oder La-Prade-Technik angewendet. Bei der Technik nach Larsen wird das laterale Seitenband mit einer autologen Sehne rekonstruiert. In der Technik nach La Prade wird zusätzlich die Popliteussehne ersetzt.

Bezüglich der Versorgung der Kreuzbandrupturen gibt es auch noch keine allgemeingültigen Empfehlungen. Von manchen Autoren wird ein 2-zeitiges Vorgehen empfohlen. Dabei erfolgt zunächst die Rekonstruktion des hinteren Kreuzbands und der Seitenbänder. Erst im weiteren Verlauf wird das vordere Kreuzband ersetzt. Es ist aber durchaus möglich, beide Kreuzbänder im Rahmen eines operativen Eingriffs zu versorgen. Knöcherne Ausrisse werden entweder mit Schrauben oder Fäden transossär refixiert. Eine direkte Naht der Kreuzbandstümpfe ist kaum möglich, da zumeist die Bänder vollständig zerrissen sind.

Aufgrund der Verletzungsschwere ist häufig mit Komplikationen zu rechnen. Allgemeine Komplikationen sind u.a. Wundheilungsstörungen, Infektionen, Thrombosen, Embolien, Blutungen, neurologische Probleme, Schmerzen etc. Die Hauptprobleme nach operativer Versorgung sind die Ausbildung einer Bewegungseinschränkung im Sinne einer Arthrofibrose und das Versagen der Naht oder des Bandersatzes. Bei einer Vielzahl der Fälle entwickelt sich im Verlauf eine posttraumatische Arthrose. Die Komplexität der Verletzung macht es schwierig, eine langfristige Prognose abzugeben.

#### Nachbehandlung

Die Rehabilitation ist ein wichtiger Aspekt in der Behandlung der Knieluxation. Die Schwierigkeit liegt u.a. daran, eine Balance zwischen einer Immobilisation, um die Heilung zu fördern, und frühzeitiger Mobilisation, um die Einsteifung zu verhindern, zu haben. Die Rehabilitation muss die Art der Verletzung und deren operative Versorgung berücksichtigen. Frühzeitige, intensive krankengymnastische Übungsbehandlungen sollen vermieden werden. Die Hauptziele sind eine volle Streckung zu erlangen, die Quadrizepsfunktion zu maximieren und der „Schutz“ der operierten Strukturen. Bei Rekonstruktion des hinteren Kreuzbands darf das Kniegelenk nicht hyperextendiert werden und Übungen in offener Kette sollen vermieden werden. Das Tragen eines Kniebraces mit Bewegungslimitierung wird von vielen Autoren empfohlen. Der Patient soll das operierte Kniegelenk für 6 Wochen teilbelasten. Danach soll eine Belastungssteigerung und Zunahme des Bewegungsausmaßes erfolgen.

#### Ergebnisse

Da eine Knieluxation eine seltene Verletzung darstellt, gibt es nur wenige Ergebnisse. Engebretsen et al. haben 85 Patienten nach einer Knieluxation (Schenck II–IV) nachuntersucht. Nach durchschnittlich 2 Jahren Nachuntersuchung hatten die meisten Patienten ein gutes klinisches Ergebnis. Bei mehr als zwei Dritteln der Patienten wurden Zeichen einer Kniearthrose festgestellt. Die Kniefunktion war bei Patienten nach einem Hoch-

rasanztrauma schlechter im Vergleich zum Niedrigrasanztrauma. Der Operationszeitpunkt spielte keine Rolle.

Mook et al. haben in ihrer Übersichtsarbeit den operativen Zeitpunkt und die postoperative Nachbehandlung nach akuter, späterer oder 2-zeitiger Versorgung untersucht. Eingeschlossen waren Verletzungen vom Typ KD I/II, KD III und KD IV. Die akute operative Versorgung führt zu einer vermehrten vorderen Instabilität. Des Weiteren besteht nach akuter Versorgung eine Beugungseinschränkung im Vergleich zu späterer Versorgung. Eine Immobilisierung nach akuter Versorgung führt im Verlauf zu einer erhöhten hinteren Instabilität und Varus- sowie Valguslaxizität. Dies bekräftigt, dass eine frühe Mobilisierung mit ein Faktor für die Stabilität ist. Nach seinen Ergebnissen resultierte eine mehrzeitige Versorgung im besten subjektiven Outcome.

Die Ergebnisse sind immer mit Einschränkungen zu betrachten. Aufgrund geringer Patientenzahlen, heterogenem Verletzungsmuster, verschiedener operativer Techniken, inkonsistenten Rehabilitationsprotokollen, nicht geeigneter Kniescores, die das Ergebnis nach Versorgung einer Knieluxation gut erfassen, fehlender Kontrollgruppen oder Langzeitergebnissen sind allgemein gültige Behandlungsempfehlungen kaum zu geben. Dadurch sind evidenzbasierte Empfehlungen nicht möglich.

Knieluxationen stellen ein schwieriges klinisches Problem dar. Da noch eine Vielzahl von Unklarheiten bestehen, sind prospektive Multicenterstudien notwendig. Von der AGA Trauma ist derzeit solch eine Studie initiiert worden.

#### Schlussfolgerung

Eine Knieluxation ist eine seltene Verletzung. Diese ist häufig begleitet von einer Gefäß- oder Nervenverletzung. Ein intensives Monitoring des Nerven- und Gefäßstatus, eine genaue Untersuchung und eine frühzeitige Behandlung von einem darin spezialisierten Chirurgen ist der Schlüssel, um diese schwierigen Verletzungen optimal zu behandeln.

Eine frühzeitige individuelle, operative Versorgung sollte angestrebt werden.

#### Literatur

- <sup>1</sup> Boisrenoult S, Lustig S, Bonneville P et al. Vascular lesions associated with bicruciate and knee dislocation ligamentous injury. *Orthop Traumatol Surg Res* 2009; 8: 621–626
- <sup>2</sup> Engebretsen L, Risberg MA, Robertson B et al. Outcome after knee dislocations: a 2–9 years follow-up of 85 consecutive patients. *Knee Surg Sports Traumatol Arthrosc* 2009; 17: 1013–1026
- <sup>3</sup> Levy BA, Boyd JL, Stuart MJ. Surgical treatment of acute and chronic anterior and posterior cruciate ligament and lateral side injuries of the knee. *Sports Med Arthroscop* 2011; 19: 110–119
- <sup>4</sup> Mook WR, Miller MD, Diduch DR et al. Multiple ligament knee injuries: a systematic review of the timing of operative intervention and postoperative rehabilitation. *J Bone Joint Surg Am* 2009; 91: 2946–2957
- <sup>5</sup> Mills WJ, Barei DP, McNair P. The value of the ankle-brachial index for diagnosing arterial injury after knee dislocation: a prospective study. *J Trauma* 2004; 56: 1261–1265
- <sup>6</sup> Niall DM, Nutton RW, Keating JF. Palsy of the common peroneal nerve after traumatic dislocation of the knee. *J Bone Joint Surg Br* 2005; 8: 664–667
- <sup>7</sup> Nicandri GT, Chamberlain AM, Wahl CJ. Practical management of knee dislocations: a selective angiography protocol to detect limb-threatening vascular injuries. *Clin J Sport Med* 2009; 1: 125–129
- <sup>8</sup> Schenck jr. RC. The dislocated knee. *Instr Course Lect* 1994; 43: 127–136
- <sup>9</sup> Stannard JP, Sheils TM, Lopez-Ben RR et al. Vascular injuries in knee dislocations: the role of physical examination in determining the need for arteriography. *J Bone Joint Surg [Am]* 2004; 86: 910–915
- <sup>10</sup> Wascher DC, Dvirnak PC, DeCoster TA. Knee dislocation: initial assessment and implications for treatment. *J Orthop Trauma* 1997; 11: 525–529
- <sup>11</sup> Werier J. Complete dislocation of the knee—long term results of ligamentous reconstruction. *Knee* 1998; 5: 255–266

#### Prof. Dr. med. Johannes Zeichen

Chefarzt

#### Dr. med. Martin Sattler

Assistenzarzt

#### Dr. med. Armin Lugeder

Oberarzt

Klinik für Unfallchirurgie und Orthopädie

Johannes-Wesling-Klinikum Minden

Hans-Nolte-Straße 1

32429 Minden

unfallchirurgie-minden@  
muehlenkreiskliniken.de