

Varizenchirurgie durch den Dermatologen

Surgical Treatment of Varicose Veins – A Dermatologist's Perspective

Autoren

G. Bruning, F. C. Beikert

Institut

Abteilung für Phlebologie und Dermatochirurgie, Krankenhaus Tabea GmbH & Co. KG, Hamburg

Bibliografie

DOI <http://dx.doi.org/10.1055/s-0034-1390690>
Akt Dermatol 2014; 40: 493–498
© Georg Thieme Verlag KG
Stuttgart · New York
ISSN 0340-2541

Korrespondenzadresse

Dr. med. Guido Bruning
Abteilung für Phlebologie
und Dermatochirurgie
Tabea Krankenhaus GmbH
Kösterbergstraße 32
22587 Hamburg
GBruning@tabea-krankenhaus.de

Zusammenfassung

Anatomisch bedingt sind die Diagnostik und Therapie von Venenerkrankungen und deren Folgezuständen ein Teil der modernen Dermatologie. Bei ausreichender Erfahrung und geeignetem Setting weist die operative Sanierung der Varikosis durch den operativ tätigen Dermatologen hervor-

ragende funktionelle wie kosmetische Ergebnisse bei geringer Rezidivrate auf. Ziel dieses Übersichtsartikels ist es, die praxisrelevante phlebologische Diagnostik zu skizzieren, operative und interventionelle Therapieverfahren ausführlich darzustellen und dem Leser Tipps und Tricks aus der täglichen Praxis eines überregionalen Venenschwerpunktzentrums zu vermitteln.

Historie

In der täglichen Praxis werden Dermatologen schon seit vielen Jahrzehnten mit den Folgeerscheinungen der chronisch-venösen Insuffizienz (CVI) inklusive des Ulcus cruris venosum konfrontiert [1]. Die ursächliche Versorgung dieses Krankheitsbildes in den 60er- und 70er-Jahren des letzten Jahrhunderts im Rahmen der Chirurgie und Allgemeinchirurgie war sowohl quantitativ als auch hinsichtlich der kosmetischen Ergebnisse unzulänglich. Hieraus ergab sich für die operative Dermatologie die Notwendigkeit, sich eigenständig mit diesem Krankheitsbild und der chirurgischen Therapie der Varikosis zu beschäftigen, um neben der Kompressionstherapie den Patienten auch eine kausale Therapie anbieten zu können. Hieraus begründet werden in der operativen Dermatologie neben Seitenastexhairese und Perforansvenenligatur mittlerweile alle venenchirurgischen Therapieverfahren inklusive komplexer Operationen durchgeführt. Die Möglichkeit hierzu ergibt sich aus der epifaszialen Lage dieser Venen, die damit in das Behandlungsgebiet des Dermatologen fallen.

der chronisch-venösen Insuffizienz und einer Überlastung des tiefen Venensystems führt. Diese Überlastung entsteht, da die in den oberflächlichen Venen nach unten zurücksackenden Blutmengen durch das tiefe Venensystem erneut Richtung kranial zurücktransportiert werden müssen (Rezirkulationskreisläufe nach Hach [2]). Als Therapieoptionen der chronisch-venösen Insuffizienz bestehen grundsätzlich drei Möglichkeiten:

1. Die Erhöhung des Rückflusses im tiefen Venensystem

Dies geschieht durch die Kompressionstherapie als konservative Therapie der chronisch-venösen Insuffizienz sowohl bei der primären Varikosis als auch beim postthrombotischen Syndrom. Durch den Kompressionsstrumpf wird der Wadenmuskulatur ein Druck entgegengesetzt, welcher durch die Verbesserung der Pumpfunktion zu einer Verbesserung des venösen Rückstroms im tiefen Venensystem führt.

2. Beseitigung des Refluxes durch Ausschaltung der refluxiven Varizen

Die älteste hierzu zur Verfügung stehende Methode ist die Operation und das Stripping nach Babcock [3]. Die grundlegende Idee dieser Operation stammt aus dem Jahr 1907 und beinhaltet die Ausschaltung der insuffizienten Stammvenen durch eine operative Entfernung (Stripping) sowie die Exhairese sämtlicher Seitenäste und Varizenkonvolute. An der grundlegenden Idee dieser Operation hat sich

Hintergrund

Im Rahmen der Varikosis liegt ein Klappenschaden im oberflächlichen (epifaszialen) Venensystem vor, welcher zu einer chronischen ambulanten Hypertension mit den Folgeerscheinungen

bis zum heutigen Tage nichts geändert. Als alternative Methoden zur Operation stehen derzeit die Sklerosierungstherapie mit Polidocanol (Laurocrogol, Aethoxysklerol®) sowie die endoluminalen Therapieverfahren (Radiofrequenzobliteration, endoluminale Lasertherapie) zur Verfügung [4,5], die jedoch alle den Sinn ihrer Behandlung in der Ausschaltung der refluxiven Varizenabschnitte haben.

3. Beseitigung des Refluxes unter Erhalt der Venen

Als älteres Verfahren steht hierfür die CHIVA (Cure Conservatrice et Hémodynamique de l'Insuffisance Veineuse en Ambulatoire [6, 7, 8])-Methode zur Verfügung. Um den Reflux auszuschalten wird hierbei, nach sorgfältigem duplexsonografischen Mapping, die Vene an den Punkten des Refluxes ligiert und durchtrennt. Die Vene an sich verbleibt jedoch in situ. Bei der Valvuloplastie [9] wird durch eine crossennahe Goretex-Ummantelung der Vena saphena magna die Schlussfähigkeit der Mündungsklappe wiederhergestellt. Die Datenerhebung zu beiden Verfahren lässt einen Vorteil dieser Verfahren gegenüber den ablativen Verfahren nicht belegen.

Präoperative Diagnostik

Präoperativ muss zur Diagnosestellung ein duplexsonografischer Befund sowohl des epifaszialen als auch des subfaszialen (tiefen) Venensystems erhoben werden (Abb. 1). Hierbei muss ein eventuelles postthrombotisches Syndrom mit Umgehungskreislauf und Sekundärvarikosis ausgeschlossen werden, um sicherzustellen, dass die tiefen Venen postoperativ in der Lage sind, den venösen Rückstrom aus den Beinen zum Herzen zu leisten. Des Weiteren muss präoperativ eine periphere arterielle Verschlusskrankheit (pAVK) ausgeschlossen werden (Abb. 2), um postoperativen Wundheilungsstörungen vorzubeugen und um sicherzustellen, dass die postoperative Kompressionstherapie zur Thromboseprophylaxe durchführbar ist. Als ergänzende diagnostische Maßnahmen, auch als Prädiktor des Operationserfolgs, sind eine Venenverschluss-Plethysmografie, eine digitale Foto-Plethysmografie oder eine Lichtreflexionsrheografie möglich. Als allgemeine Diagnostik sollten präoperativ zumindest ein kleines Blutbild sowie der Gerinnungsstatus erhoben werden. Da es sich bei der Varizenchirurgie um einen elektiven Eingriff handelt, muss bei der ASA (American Society of Anesthesiologists) Physical Status-Klassifikation III des Patienten eine strenge Indikationsstellung erfolgen, da prinzipiell auch konservative Therapieoptionen zur Verfügung stehen. Grundvoraussetzung der Indikationsstellung zur operativen Sanierung der Varikosis ist ein Reflux einer Stammvene oder Perforansvene sowie das Vorhandensein einer signifikanten Varikosis mit einem Durchmesser von ≥ 4 mm. Bei größeren varizenchirurgischen Eingriffen sollte perioperativ ein Monitoring mit kontinuierlicher Blutdruckmessung, EKG und Pulsoxymetrie erfolgen. Ein peripherer venöser Zugang ist in jedem Falle erforderlich. Als Anästhesie besteht sowohl die Möglichkeit der totalen intravenösen Anästhesie, welche natürlich in die Hand eines erfahrenen Anästhesisten gehört, als auch die Möglichkeit der Tumeszenzlokalanästhesie. Diese hat sich in den letzten Jahren vermehrt in der Varizenchirurgie durchgesetzt [10]. Sie bietet den Vorteil einer anhaltenden postoperativen Analgesie, einer sofortigen Mobilisation postoperativ sowie von nur geringen postoperativen Hämatomen und intraoperativen Blutungen. Hierfür wird die Tumeszenzlösung (Beispielrezepturen Tab. 1 und Tab. 2) in der Regel über eine elektrische Rollpumpe in das Operationsgebiet subkutan in-

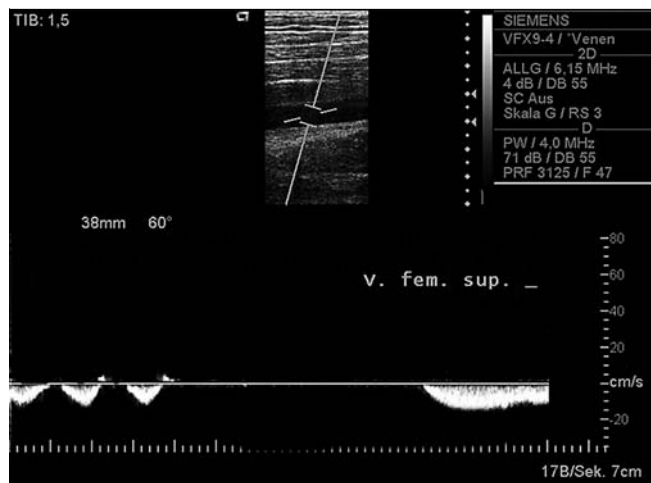


Abb. 1 Vena femoralis superficialis mit atemmoduliertem Fluss und Strömungsstopp bei Valsalva-Pressmanöver.

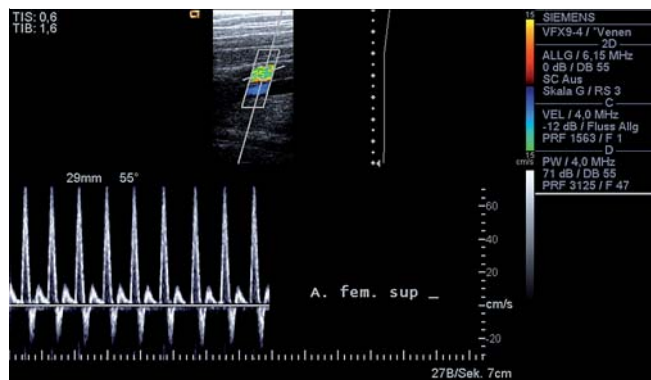

Abb. 2 Arteria femoralis superficialis mit triphasischem Flussprofil.

Tab. 1 Tumeszenzlokalanästhesie-Lösung mit Prilocain.

Ansatz mit 3 Liter NaCl-Beutel (ca. 0,07%ige Lösung)	
NaCl-Lösung 0,9%	3000 ml
Prilocain (Xylonest® 1%)	225 ml
Epinephrin (Suprarenin®)	3 ml (3 Ampullen)
Natriumhydrogencarbonat (NaHCO ₃ 8,4%)	24 ml

Tab. 2 Tumeszenzlokalanästhesie-Lösung mit Articain bei Parabene-Unverträglichkeit.

Ansatz mit 1 Liter PE-Flasche NaCl (ca. 0,07%ige Lösung)	
NaCl-Lösung 0,9%	1000 ml
Articain (Ultracain® 1%)	70 ml
Epinephrin (Suprarenin®)	1 ml (1 Ampulle)
Natriumhydrogencarbonat (NaHCO ₃ 8,4%)	8 ml

filtriert, wobei eine Grenzdosis von 20 mg Prilocain pro kg Körpergewicht nicht überschritten werden sollte [11], um eine übermäßige Methämoglobinbildung [12] zu verhindern. In Deutschland wird das Lokalanästhetikum Prilocain in der Regel für die Tumeszenzlokalanästhesie im Rahmen des Varizenstrippings verwendet [13]. Dies erfordert ein Monitoring durch den Operateur und das kompetente Management eventueller Kreislaufkomplikationen.

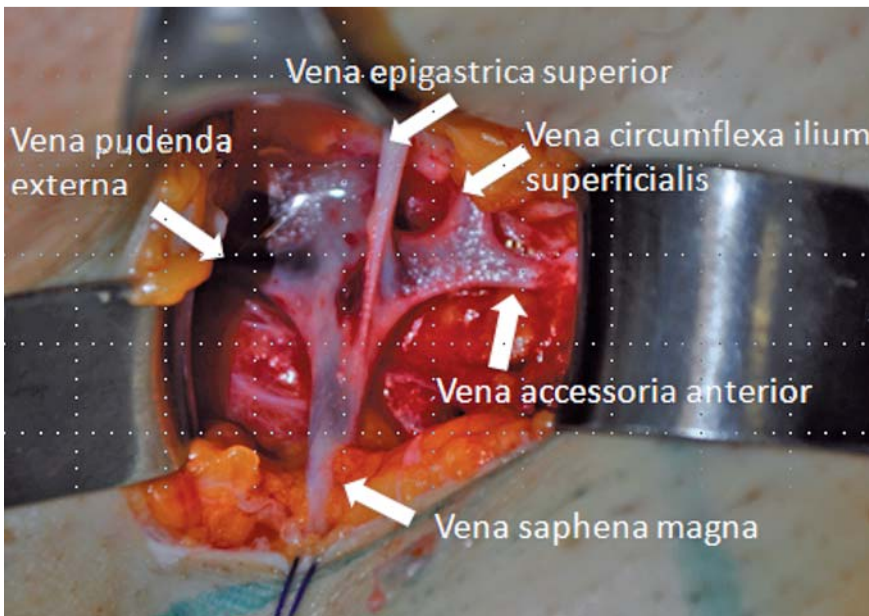


Abb. 3 Präparierter Crosssensitus mit Darstellung aller Seitenäste in Tumescenzlokalanästhesie vor Ligatur der Seitenäste.

Operatives Vorgehen

Bei Insuffizienz der Vena saphena magna ist eine komplette Crossektomie mit bündiger Ligatur der Vena saphena magna im Niveau der Vena femoralis communis sowie die Ligatur sämtlicher in die Crosse einmündender Seitenäste als Rezidivprophylaxe erforderlich (s. [Abb. 3](#) und [Abb. 4](#); [4]). Der Zugang erfolgt über einen inguinalen Querschnitt, wobei als laterale Schrittrandbegrenzung der Puls der Arteria femoralis communis dient. Da als Ursache für die Rezidive in den letzten Jahren zunehmend eine Gefäß-Neoangiogenese aus dem freiliegenden Stumpfendothel propagiert wurde [14–24], ist zu empfehlen, das freiliegende Endothel nach Absetzen der Vena saphena magna entweder elektrokaustisch zu koagulieren oder mit einem nicht resorbierbaren Faden zu übernähen. Ob zur Ligatur des Stumpfes ein resorbierbares oder nicht resorbierbares Nahtmaterial eingesetzt wird, ist in der Literatur strittig [20,21,23,24]. Nach Absetzen der Vena saphena magna wird diese bis zum distalen Insuffizienzpunkt mit einer Strippersonde sondiert, wobei in der Regel wiederverwendbare Sonden, wie beim Stripper-set nach Nabatov ([Abb. 5](#)), zum Einsatz kommen. Die Sonde wird über einen kleinen Schnitt unterhalb des Knies am distalen Insuffizienzpunkt ausgeleitet. Ein Stripping bis zum Knöchel sollte nach Möglichkeit vermieden werden, da so deutlich seltener Nervus-saphenus-Läsionen entstehen und ein potenzielles Stück Bypasstransplantatmaterial der Vena saphena magna im Unterschenkel erhalten werden kann. Das Stripping der Vena saphena magna erfolgt retrograd und die Seitenäste werden in Kleinschnitt-Technik, in der Regel mit einem Phlebektomiehäkchen, z.B. nach Ramelet, Oesch oder Varady, entfernt ([Abb. 6](#)). Alternativ zur Exhairese in Kleinschnitt-Technik ist postoperativ auch eine Schaumsklerosierung der verbliebenen Varikosis möglich. Diese geht mit einer geringeren Narbenbildung, aber dem erhöhten Risiko von postoperativen Hyperpigmentierungen einher.

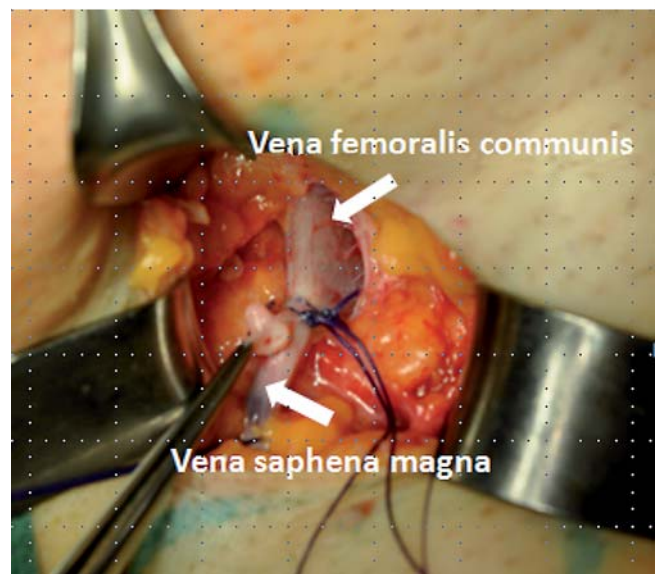


Abb. 4 Doppelte Ligatur der Vena saphena magna im Niveau der Vena femoralis communis.

1. Operatives Vorgehen bei Operation der Vena saphena parva

Insbesondere bei der Operation der Vena saphena parva ist präoperativ die duplexsonografische Markierung der Einmündungshöhe der Vena saphena parva in die Vena poplitea wichtig, da diese Einmündungshöhe sehr variabel ist. Der Zugang erfolgt kurz unterhalb der Mündung durch eine Querinzision. Auch hier wird zunächst die Vena saphena parva angeschlungen und die Präparation in die Tiefe bis zur Mündung durchgeführt, wobei die Darstellung der Mündung in die Vena poplitea bei Operation der Vena saphena parva nicht erzwungen werden sollte. Danach – analog zur Vena saphena magna – erfolgt ein retrogrades Stripping und die Exhairese der Seitenäste in Kleinschnitt-Technik. Auch hier sollte aufgrund der Nervenläsionsraten nur ein Stripping bis zum distalen Insuffizienzpunkt erfolgen.

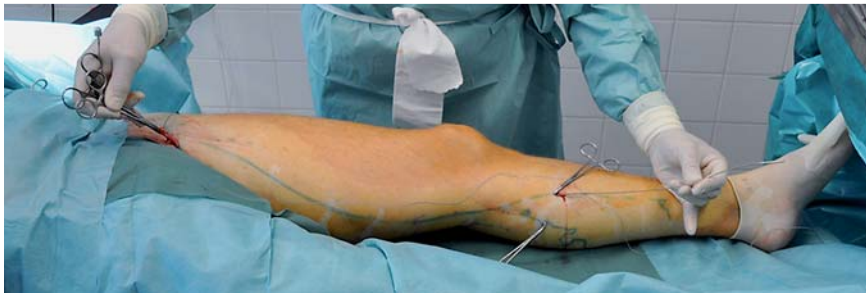

Abb. 5 Vena saphena magna mit eingeführter und ausgeleiteter Strippsonde nach Nabatov.

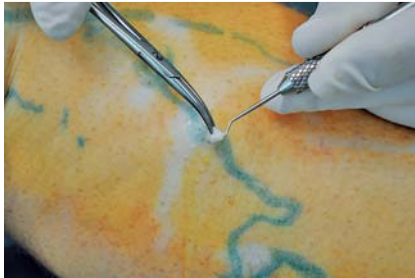

Abb. 6 Seitenastexhairese durch Mini-Phlebektomie mit dem Phlebektomiehäkchen nach Ramelet.

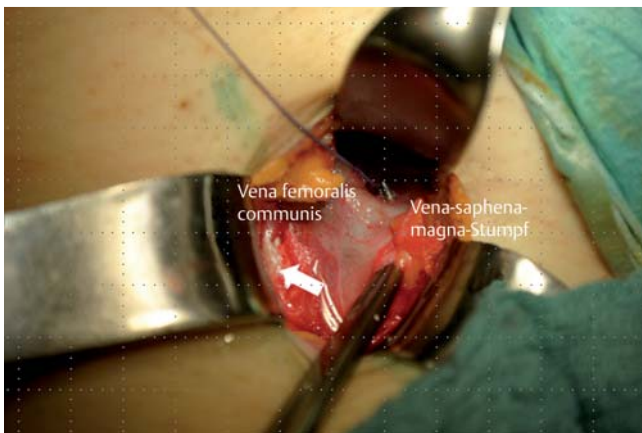


Abb. 7 OP-Situs bei Sanierung eines Crosse Rezidivs nach Klein-Junod. Links im Bild (weißer Pfeil) die freigelegte A. femoralis communis.

2. Operatives Vorgehen bei Crosse Rezidiven im Bereich der Vena saphena magna

Das Crosse Rezidiv stellt auch für den erfahrenen Operateur immer wieder eine Herausforderung dar, da aufgrund der vorhergegangenen Operationen eine erhebliche Vernarbung im Operationsgebiet besteht. Bei der operativen Sanierung des Vena-saphena-parva-Crosse Rezidivs ist die exakte präoperative, duplexsonografische Markierung von essentieller Bedeutung. Trotzdem handelt es sich um ein schwieriges operatives Vorgehen aufgrund der komplexen Anatomie der Nerven und Gefäße im Bereich der Fossa poplitea. Bei der operativen Sanierung des Vena-saphena-magna-Crosse Rezidivs bietet sich der modifizierte Zugang von lateral nach Klein-Junod [25] an. Hierbei wird zunächst die Arteria femoralis communis frei präpariert, um dann die medial liegende Vena femoralis communis aufzusuchen. Danach wird der verbliebene Mündungsstumpf von distal mit der oberen und unteren Umschlagfalte freipräpariert. Hierdurch wird das alte Narbengebiet in der Regel umgangen und es ist ein übersichtlicher Zugang zum verbliebenen Crossestumpf möglich (● **Abb. 7**).

Dieses Vorgehen erfordert jedoch ein hohes Maß an Erfahrung und Operationssicherheit. Ein Setting mit chirurgischem und/oder gefäßchirurgischem Hintergrund bei Großgefäßverletzungen ist bei solchen Operationen als „Backup“ immer erforderlich.

Postoperatives Management

Direkt postoperativ erfolgt eine Kompressionstherapie der unteren Extremität mit Kompressionsbinden, in der Regel in Zweischicht-Technik, mit einer Kombination aus einer Autosana-Schaumstoffbinde und einer Kurzzugbinde in Pütter-Technik. Durch diese Kombination erfolgt eine gleichmäßige Druckverteilung am Bein, Schnürfurchen werden vermieden und ein Abrutschen des Verbandes ist selten. Dieser postoperative Verband dient der Kompression von durch das Stripping abgerissenen Seitenästen (Hämatomprophylaxe) und der Verhinderung von Nachblutungen. Ab dem 2. postoperativen Tag reicht in der Regel die Kompression des Unterschenkels aus, welche zur postoperativen Ödem- und Thromboseprophylaxe erfolgt und in der Regel, nach Abschluss der exsudativen Phase, mittels Kompressionsstrümpfen der Klasse II durchgeführt werden kann. Falls größere Hämatome am Oberschenkel auftreten oder der Patient über ein Anschwellen des Knies bei Unterschenkelkompression klagt, ist ein Oberschenkelkompressionsstrumpf indiziert. Die beschriebene Kompressionstherapie ist postoperativ für ca. 4 bis 6 Wochen sinnvoll, dies führt nach unseren Erfahrungen zu einer deutlichen Ödemreduktion. Jedoch muss erwähnt werden, dass für dieses Vorgehen keine ausreichende wissenschaftliche Evidenz vorliegt. In der Literatur wird die Dauer der postoperativen Kompressionstherapie mittels Kompressionsstrümpfen kontrovers diskutiert [26].

Outcome der klassischen Varizenchirurgie

Die Rezidivquoten der klassischen Varizenchirurgie stehen seit dem letzten Jahr in der Diskussion. Bei adäquater operativer Versorgung der Vena saphena magna ist 5 Jahre postoperativ mit einer Rezidivquote (duplexsonografisch nachweisbarer Reflux des Rezidivgefäßes mit einem Durchmesser von ≥ 4 mm und gleichzeitig klinisch relevante Varikosis) in der Größenordnung von ca. 7% bis 14% zu rechnen [27–32]. Popliteal, also im Bereich der Vena saphena parva, ist die Rezidivquote deutlich höher und muss zwischen 15% bis 25% erwartet werden [33]. Vergleicht man diese Rezidivquoten mit den derzeit zur Verfügung stehenden, neueren endoluminalen Therapieverfahren, ergibt sich für keines aller genannten Verfahren ein Vorteil [31–34]. Nach der operativen Sanierung der Varikosis zeigte sich eine signifikante Verbesserung der Lebensqualität der Patienten wie auch ein

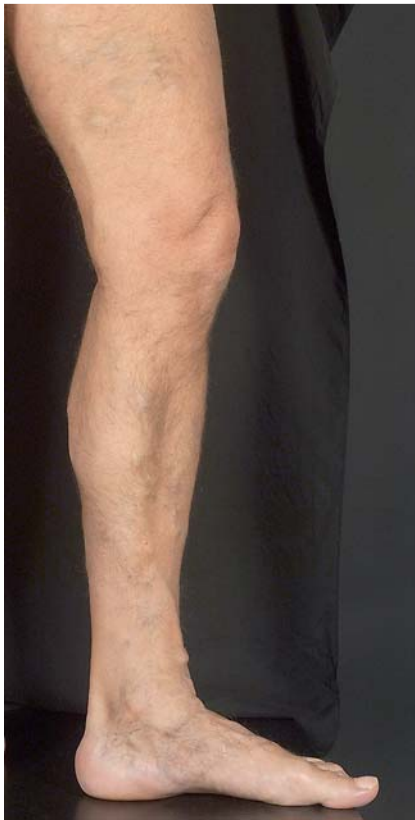

Abb. 8 Klinischer Befund präoperativ.

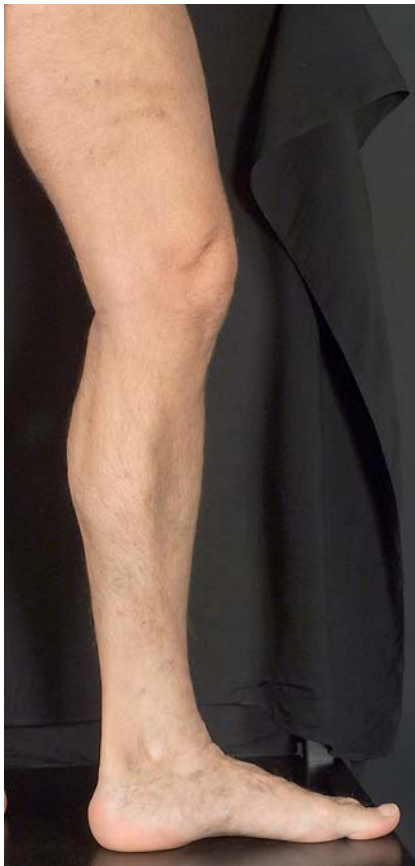

Abb. 9 Klinischer Befund drei Monate postoperativ.

deutlicher Patientennutzen (gemessen mit dem Patient Benefit-Index, PBI), was auch 5 Jahre nach der Operation noch nachweisbar war (eigene bisher nicht publizierte Daten). Eine qualitativ gute Varizenoperation führt zu sehr guten kosmetischen Ergebnissen, welche auch von anderen Verfahren schwer zu übertreffen sind (eigene bisher nicht publizierte Daten, **Abb. 8** und **Abb. 9**).

Interessenkonflikt



Die Autoren geben an, dass kein Interessenkonflikt besteht.

Abstract

Surgical Treatment of Varicose Veins – A Dermatologist's Perspective



Due to human anatomy, diagnosis and treatment of venous disease and its sequela form part of modern dermatology. Surgical treatment of venous disorders by an experienced dermatosurgeon using an adequate setting leads to excellent functional and cosmetic treatment results and minor recurrence rates. The primary aim of this review is to outline phlebologic diagnostics of practical relevance, to illustrate surgical and interventional treatment options and to provide the reader with tips and tricks from the daily practice of a transregional competence centre for venous disease.

Literatur

- 1 Garrison FH. An introduction into the history of medicine. Philadelphia: WB Saunders; 1929
- 2 Hach W, Hach-Wunderle V. Die Rezirkulationskreise der primären Varikose. Berlin: Springer; 1994
- 3 Babcock WW. A new operation for the extirpation of varicose veins of the leg. NY Med J 1907; 86: 153–156
- 4 Kluess HG, Noppeney T, Breu FX et al. Leitlinie zur Diagnostik und Therapie der Krampfadererkrankung. Phlebologie 2010; 39: 271–289
- 5 Nüllen H, Noppeney T. Diagnosis and treatment of varicose veins: Part 2: therapeutic procedures and results. Chirurg 2010; 81: 1125–1137
- 6 Franceschi C. Théorie et Pratique de la Cure Conservatrice et Hémodynamique de l'Insuffisance Veineuse en Ambulatoire. Édition de l'Armançon, Précy-sous-Thil; 1988. ISBN: 2-906594-06-7
- 7 Mowatt-Larssen E, Shortell C. CHIVA. Semin Vasc Surg 2010; 23: 118–122
- 8 Mendoza E. CHIVA – Ein Handbuch. 1. Auflage Wunstorf: Arrien Verlag; 2002. ISBN-13: 978-3000095450
- 9 Geier B, Barbera L, Stücker M et al. Vein-saving therapy for greater saphenous vein insufficiency: experiences with the extraluminal valvuloplasty. Vasomed 2002; 14: 240–246
- 10 Sattler G, Sommer B, Hagedorn M. Die Bedeutung der Tumeszenz-Lokalanästhesie in der ambulanten Varizenchirurgie. Phlebologie 1998; 27: 117–121
- 11 Bruning G, Rasmussen H, Wolf C et al. Articain versus Prilocain: Die Lösung der Toxizitätsfrage der Tumeszenzlokalanästhesie. Akt Dermatol 2004; 30: 436–437
- 12 Beck-Schimmer B, Pasch T. Tumeszenz-Lokalanästhesie. Anästhesiol Intensivmed Notfallmed Schmerzther 2002; 37: 84–88
- 13 Sommer B, Sattler G. Tumeszenzlokalanästhesie. Weiterentwicklung der Lokalanästhesieverfahren für die operative Dermatologie. Hautarzt 1998; 49: 351–360
- 14 Earnshaw JJ, Heather BP. Neovascularisation as a cause of recurrent varicose veins. Scope Phlebol Lymphol 1999; 2: 20–23
- 15 Glass GM. Neovascularization in recurrence of varices of the great saphenous vein in the groin. Phlebography. Angiology 1988; 39: 577–582

- 16 Jones L, Braithwaite BD, Selwyn D et al. Neovascularisation is the principal cause of varicose vein recurrence: results of a randomised trial of stripping the long saphenous vein. *Eur J Vasc Endovasc Surg* 1996; 12: 442–445
- 17 Mumme A, Olbrich S, Babera L et al. Saphenofemoral groin-recurrence following stripping of the long saphenous vein: technical error or neovascularisation? *Phlebologie* 2002; 31: 38–41
- 18 Nyamekye I, Shephard NA, Davies B et al. Clinicopathological evidence that neovascularisation is a cause of recurrent varicose veins. *Eur J Vasc Endovasc Surg* 1998; 15: 412–415
- 19 Turton EP, Scott DJ, Richards SP et al. Duplex-derived evidence of reflux after varicose vein surgery: neoreflux or neovascularisation? *Eur J Vasc Endovasc Surg* 1999; 17: 230–233
- 20 Fischer R, Chandler JG, De Maeseneer MG et al. The unresolved problem of recurrent saphenofemoral reflux. *Journal of the American College of Surgeons* 2002; 195: 80–94
- 21 Frings N, Nelle A, Tran VTP et al. Unavoidable recurrence and neoreflux after correctly performed ligation of the saphenofemoral junction: neovascularisation? *Phlebologie* 2003; 32: 96–100
- 22 De Maeseneer MG, Vandenbroeck CP, Hendriks JM et al. Accuracy of duplex evaluation one year after varicose vein surgery to predict recurrence at the sapheno-femoral junction after five years. *Eur J Vasc Endovasc Surg* 2005; 29: 308–312
- 23 Kluess HG, Gallenkämper G, Mulkens P et al. Modified ligation of the saphenofemoral junction – follow-up by colour duplex scan after 2 ½ years. *Abstract. Vasomed* 1997; 9 (Suppl. to issue 4)
- 24 Frings N, Nelle A, Tran P et al. Reduction of neoreflux after correctly performed ligation of the saphenofemoral junction. A randomized trial. *Eur J Vasc Endovasc Surg* 2004; 28: 246–452
- 25 Bruning G, Schinagl H. Surgical management of recurrent insufficiency of the sapheno-femoral junction using modified technique of Junod. *J Dtsch Dermatol Ges* 2011; 9: 646–647
- 26 Huang TW, Chen SL, Bai CH et al. The optimal duration of compression therapy following varicose vein surgery: a meta-analysis of randomized controlled trials. *Eur J Vasc Endovasc Surg* 2013; 45: 397–402
- 27 Allegra C, Antignani PL, Carlizza A. Recurrent varicose veins following surgical treatment: our experience with five years follow-up. *Eur J Vasc Endovasc Surg* 2007; 33: 751–756
- 28 Noppeney T, Noppeney J, Kurth I. Ergebnisse nach klassischer Varizenchirurgie. *Zentralbl Chir* 2002; 127: 748–751
- 29 Fischer R, Kluess HG, Frings N et al. Der aktuelle Stand der Magnakrosenrezidiv-Forschung. *Phlebologie* 2003; 32: 54–59
- 30 Faubel R, Schäfer I, Augustin M et al. Langzeitergebnisse und Analysen von Zusammenhängen 5 Jahre nach Varizenstripping. *Phlebologie* 2010; 39: 263–269
- 31 Flessenkämper I, Hartmann M, Stenger D et al. Endovenous laser ablation with and without high ligation compared with high ligation and stripping in the treatment of great saphenous varicose veins: initial results of a multicentre randomized controlled trial. *Phlebologie* 2013; 28: 16–23
- 32 Rasmussen L, Lawaetz M, Bjoern L et al. Randomized clinical trial comparing endovenous laser ablation and stripping of the great saphenous vein with clinical and duplex outcome after 5 years. *J Vasc Surg* 2013; 58: 421–426
- 33 Flessenkämper IH, Stenger D, Hartmann M et al. Two-Year Results of a Prospective Randomised Controlled Multicenter Trial to Compare Open Operative Therapy vs. Endoluminal Venous Laser Therapy with and without High Ligation for the Therapy of Varicose Greater Saphenous Veins. *Zentralbl Chir* 2014, May 8. [Epub ahead of print]
- 34 Rass K, Frings N, Glowacki P et al. Comparable effectiveness of endovenous laser ablation and high ligation with stripping of the great saphenous vein: two-year results of a randomized clinical trial (RELACS study). *Arch Dermatol* 2011; 148: 49–58