

Thieme Case Report

5/2014



Everolimus und Exemestan

- eine innovative Therapieoption für Patientinnen mit fortgeschrittenem HR+, HER2- Mammakarzinom

Thieme Case Report

Heft 5, 6. Jahrgang, Juni 2014
ISSN 1611-7875

Dieser Thieme Case Report ist den Zeitschriften Senologie sowie TumorDiagnostik&Therapie beigelegt.

Diese Ausgabe des Thieme Case Report entstand mit freundlicher Unterstützung der Novartis Pharma GmbH, Nürnberg.

Herausgeber

Prof. Dr. med. Eva-Maria Grischke
c/o Universitäts-Frauenklinik
Onkologische Ambulanz
Calwer Str. 7
72076 Tübingen
E-Mail: eva-maria.grischke@med.uni-tuebingen.de

Dr. med. Matthias Geberth
Praxisklinik am Rosengarten
Augustaanlage 7-11
68165 Mannheim
E-Mail: mail@mgeberth.de

Univ.-Prof. Dr. med. Nadia Harbeck
Brustzentrum, Universitätsfrauenklinik
Klinikum Großhadern
Marchioninstr. 15
81337 München
E-Mail: nadia.harbeck@med.uni-muenchen.de

Für den Verlag

Joachim Ortleb
Martin Bischoff
Lilian Hauser
E-Mail: Joachim.Ortleb@thieme.de

Vertrieb

Malik Zighmi
E-Mail: Malik.Zighmi@thieme.de

Layout

Werner Schulz
E-Mail: Werner.Schulz@thieme.de

Titelbild

Fotolia / Thieme Verlagsgruppe

Verlag

Georg Thieme Verlag KG Stuttgart · New York
Rüdigerstr. 14, 70469 Stuttgart
Postfach 30 11 20, 70451 Stuttgart
Tel.: 07 11/89 31-0, Fax 07 11/89 31-298
Internet-Adresse: <http://www.thieme.de>

Manuskripte

Alle Manuskripte sind direkt an den Verlag zu senden. Grundsätzlich werden nur solche Manuskripte angenommen, die frei von Rechten Dritter sind. Für unaufgefordert eingesandte Manuskripte wird keine Haftung übernommen. Mit der Annahme des Manuskripts erwirbt der Verlag für die Dauer der gesetzlichen Schutzfrist (§ 64 UrHG) die ausschließliche Befugnis zur Wahrnehmung der Verwertungsrechte im Sinne der §§ 15 ff. des Urheberrechtsgesetzes, insbe-

sondere auch das Recht der Übersetzung, der Vervielfältigung durch Fotokopie oder ähnliche Verfahren und der EDV-mäßigen Verwertung.

Copyright

Die Zeitschrift und alle in ihr enthaltenen einzelnen Beiträge und Abb.en sind für die Dauer des Urheberrechts geschützt. Jede Verwertung außerhalb der Grenzen des Urheberrechtsgesetzes ist ohne Zustimmung des Verlags unzulässig und strafbar. Das gilt insbesondere für Vervielfältigungen, Übersetzungen, Mikroverfilmungen und Einspeicherung und Verarbeitung in elektronischen Systemen.

Fotokopien

Fotokopien für den persönlichen und sonstigen Gebrauch dürfen nur von einzelnen Beiträgen oder Teilen davon als Einzelkopien hergestellt werden. Die Aufnahme der Zeitschrift in Lesezirkel ist nicht gestattet.

Wichtiger Hinweis

Wie jede Wissenschaft ist die Medizin ständigen Entwicklungen unterworfen. Forschung und klinische Erfahrung erweitern unsere Erkenntnisse, insbesondere was Behandlung und medikamentöse Therapie anbelangt. Soweit in diesem Heft eine Dosierung oder eine Applikation erwähnt wird, darf der Leser zwar darauf vertrauen, dass Autoren, Herausgeber und Verlag große Sorgfalt darauf verwandt haben, dass diese Angabe dem Wissensstand bei Fertigstellung der Zeitschrift entspricht.

Für Angaben über Dosierungsanweisungen und Applikationsformen kann vom Verlag jedoch keine Gewähr übernommen werden. Jeder Benutzer ist angehalten, durch sorgfältige Prüfung der Beipackzettel der verwendeten Präparate und gegebenenfalls nach Konsultation eines Spezialisten festzustellen, ob die dort gegebene Empfehlung für Dosierungen oder die Beachtung von Kontraindikationen gegenüber der Angabe in dieser Zeitschrift abweicht. Eine solche Prüfung ist besonders wichtig bei selten verwendeten Präparaten oder solchen, die neu auf den Markt gebracht wurden. Jede Dosierung oder Applikation erfolgt auf eigene Gefahr des Benutzers. Autoren und Verlag appellieren an jeden Benutzer, ihm etwa auffallende Ungenauigkeiten dem Verlag mitzuteilen.

Gebrauchsnamen

Die Wiedergabe von Gebrauchsnamen, Handelsnamen, Warenbezeichnungen und dgl. in dieser Zeitschrift berechtigt nicht zu der Annahme, dass solche Namen ohne Weiteres von jedermann benutzt werden dürfen; oft handelt es sich um gesetzlich geschützte eingetragene Warenzeichen, auch wenn sie nicht als solche gekennzeichnet sind.

Printed in Germany

Grafisches Centrum Cuno GmbH & Co. KG
Gewerbering West 27, 39240 Calbe

© Georg Thieme Verlag KG
Stuttgart · New York 2014

Thieme

Case Report

Editorial

Inhalt

5 / 2014

Everolimus und Exemestan eröffnet Perspektiven für Patientinnen mit fortgeschrittenem HR+, HER2– Mammakarzinom

Die Zulassung von Everolimus und Exemestan für die Therapie des fortgeschrittenen Hormonrezeptor-positiven (HR+), HER2-negativen (HER2–) Mammakarzinoms eröffnet Perspektiven für Patientinnen und die behandelnden Ärzte.

Die Therapie wird von der AGO mit „++“ in der Erst- und Zweitlinientherapie empfohlen [1]. Der innovative Wirkansatz der mTOR (mammalian Target of Rapamycin)-Inhibition, kombiniert mit dem Aromatasehemmer Exemestan, hat im Rahmen der BOLERO-2-Studie überzeugende Daten zur Wirksamkeit geliefert. Das mediane PFS konnte im Everolimus-plus-Exemestan-Arm auf 11 Monate verlängert werden, im Vergleich zu 4,1 Monaten im Placebo-plus-Exemestan-Arm (HR = 0,38; 95%-Konfidenzintervall [KI] 0,31–0,48; $p < 0,0001$) [2].

Die Therapie geht allerdings auch mit einem spezifischen Nebenwirkungsprofil einher. Neben einem engmaschigen Monitoring der Patientinnen – gerade zu Therapiebeginn – sind auch Klasseneffekte unter der Therapie zu beachten.

Da heutzutage zahlreiche Therapieoptionen zur Behandlung von Patientinnen mit fortgeschrittenem Mammakarzinom zur Verfügung stehen, gewinnt die individualisierte Therapieentscheidung zunehmend an Bedeutung. Wann sollte endokrin behandelt werden, wann lieber zytostatisch und wann kommen zielgerichtete Therapien wie Everolimus zum Einsatz?

In dieser Publikation möchten wir anhand von 3 Kasuistiken exemplarisch veranschaulichen, welche Erfahrungen wir mit Everolimus und Exemestan in der Vergangenheit gesammelt haben, und diese Erfahrungen sowohl in Bezug auf die erzielte Wirksamkeit als auch bezüglich des Therapiemanagements praxisnah an Sie weitergeben.

Wir wünschen Ihnen eine interessante Lektüre und Anregungen für Ihren praktischen Alltag.



Prof. Dr. med.
Eva-Maria Grischke,
Tübingen



Dr. med.
Matthias Geberth,
Mannheim



Univ.-Prof. Dr. med.
Nadia Harbeck,
München



Dr. med.
Christine Göß,
München

Inhalt

2 Impressum

3 Editorial

4 Everolimus und Exemestan – eine innovative Therapieoption für Patientinnen mit fortgeschrittenem HR+, HER2– Mammakarzinom

7 Fall 1:
46-jährige Patientin mit frühem Einsatz von Everolimus und Exemestan in der Therapie des fortgeschrittenen Mammakarzinoms

Prof. Dr. med. Eva-Maria Grischke, Tübingen

11 Fall 2:
53-jährige Patientin mit Everolimus und Exemestan als Erstlinientherapie mit einer Therapiedauer von über 3 Jahren

Dr. med. Matthias Geberth, Mannheim

13 Fall 3:
67-jährige Patientin mit fortgeschrittenem Mammakarzinom und stabiler Erkrankungssituation unter Everolimus seit 10 Monaten

Prof. Dr. med. Nadia Harbeck, München

Dr. med. Christine Göß, München

Everolimus und Exemestan

Eine innovative Therapieoption für Patientinnen mit fortgeschrittenem HR+, HER2– Mammakarzinom

Prof. Dr. med. Eva-Maria Grischke¹, Dr. med. Matthias Geberth², Univ.-Prof. Dr. med. Nadia Harbeck³

¹Tübingen, ²Mannheim, ³München

Mit dem mTOR-Inhibitor Everolimus hat sich ein innovatives Wirkprinzip in der Therapie des fortgeschrittenen HR+, HER2– Mammakarzinoms etabliert. Die klinisch relevante Erweiterung der Behandlungsoptionen basiert auf den Ergebnissen der Phase-III-Studie BOLERO-2: Die Kombination von Everolimus und Exemestan führte in dieser Studie zu einer Verlängerung des medianen progressionsfreien Überlebens auf 11 Monate [2].

Die Etablierung des Wirkprinzips der mTOR-Inhibition in die Therapie des fortgeschrittenen HR+, HER2– Mammakarzinoms erfordert eine Erneuerung des bisherigen Therapiealgorithmus (Abb.1). So müssen neue Entscheidungskriterien formuliert werden: Welche Patientin sollte Everolimus (Afinitor®) plus Exemestan erhalten, wann sollte besser rein endokrin oder zytostatisch behandelt werden? Circa 2 Jahre nach Zulassung von Everolimus und Exemestan hat die Therapie ihren festen Stellenwert in der Behandlung von Patientinnen mit fortgeschrittenem Mammakarzinom gefunden.

Die Zulassung von Everolimus und Exemestan erfolgte 2012 auf Basis der randomisierten, doppelblinden, placebokontrollierten BOLERO-2-Studie. Insgesamt wurden 724 postmenopausale Frauen mit HR+/Her2-negativem, fortgeschrittenem Mammakarzinom in die Studie eingeschlossen. Bei diesen Frauen war es unter einer Therapie mit einem nicht-steroidalen Aromataseinhibitor zu einem Rezidiv oder einer Progression des Tumors gekommen [2].

Medianes PFS von 11 Monaten – Nahezu 1 Jahr ohne Progression

Im Oktober 2013 wurde nach 18-monatiger Beobachtungszeit die Daten der finalen Analyse der BOLERO-2 Studie publiziert: In der zentralen Auswertung der Gesamtpopulation ergab sich für die Kombination Everolimus plus Exemestan ein signifikanter Vorteil hin-

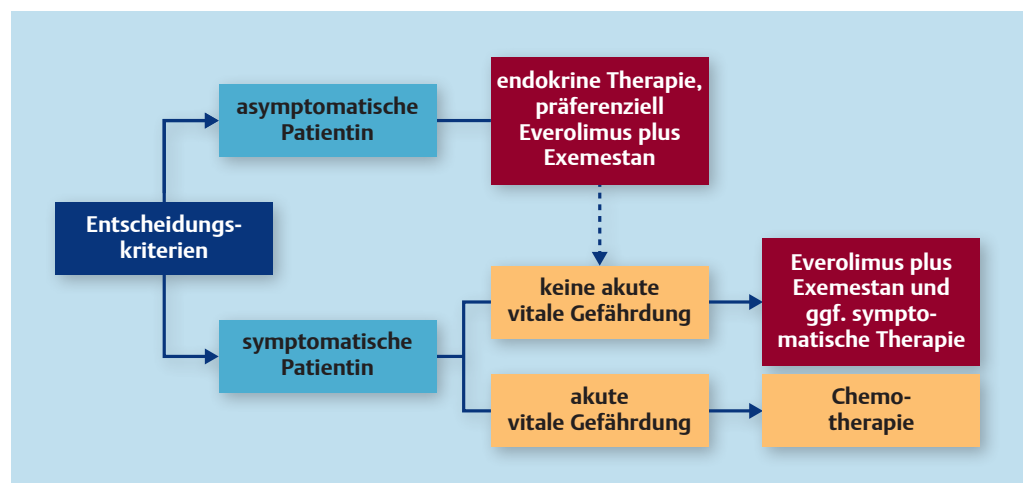


Abb. 1 Therapieentscheidung nach endokriner Vorbehandlung mit einem nicht-steroidalen Aromatasehemmer beim HR+, HER2– Mammakarzinom; mod. nach [3, 4].

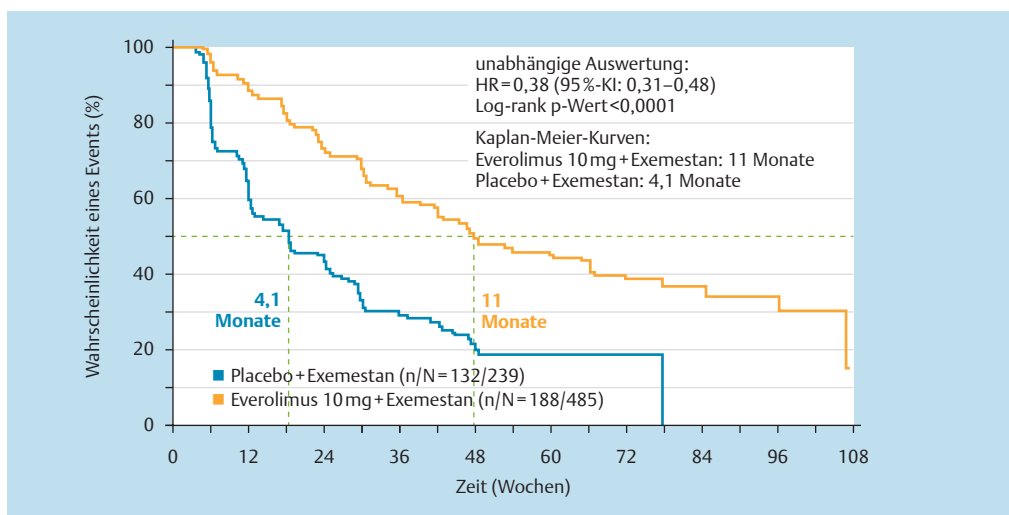


Abb. 2 Everolimus: Medianes PFS von 11 Monaten – nahezu 1 Jahr ohne Progression (zentrale Auswertung); mod. nach [2].

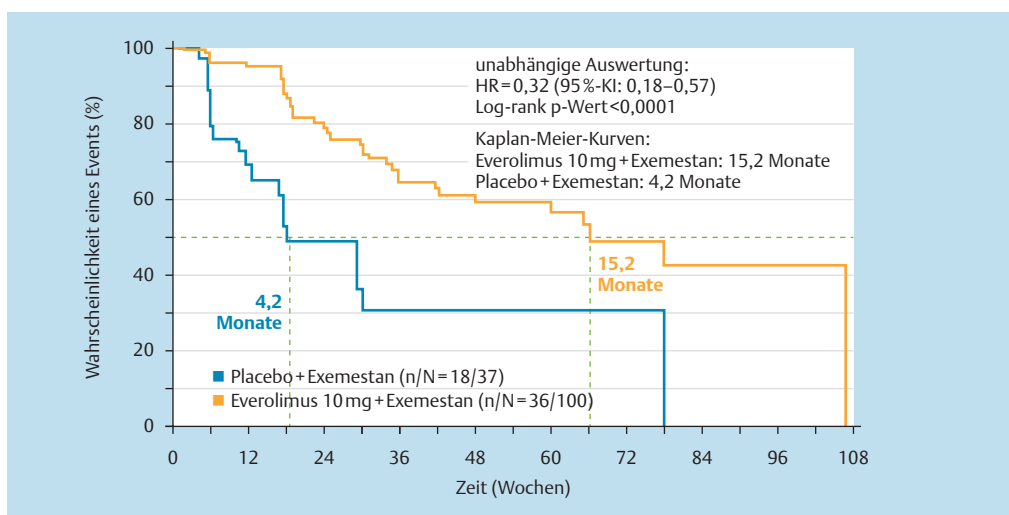


Abb. 3 Medianes PFS von 15,2 Monaten unter Everolimus plus Exemestan bei Erstlinienpatientinnen (zentrale Auswertung)*; mod. nach [5].

sichtlich des medianen PFS gegenüber Placebo plus Exemestan (11 vs. 4,1 Monate; HR = 0,38; 95%-KI: 0,31–0,48; p <0,0001) (Abb.2) [2]. Darüber hinaus hatte durchschnittlich jede 2. Patientin (51,3%) unter Everolimus plus Exemestan einen frühzeitigen und lang anhaltenden Therapienutzen im Vergleich zu rund jeder 4. Patientin (26,4%) unter Placebo plus Exemestan [2].

Erstlinienpatientinnen profitieren

Eine kürzlich präsentierte Subgruppenanalyse der BOLERO-2-Studie zeigte einen deutlichen Vorteil hinsichtlich des medianen PFS in der Erstlinientherapie mit Everolimus und Exemestan nach Versagen der adjuvanten endokrinen Therapie mit den nicht-steroidalen

Aromataseinhibitoren (nsAI) Letrozol oder Anastrozol. Bei den Erstlinienpatientinnen wurde ein medianes PFS von 15,2 Monaten (vs. 4,2 Monaten unter Placebo und Exemestan, HR 0,32; 95%-KI 0,18–0,57)* erreicht. Die medianen PFS-Kurven trennten sich frühzeitig auf und blieben lang anhaltend separiert (Abb.3) [5].

Medianes Gesamtüberleben von 31 Monaten unter Everolimus

Everolimus plus Exemestan verlängert das mediane Gesamtüberleben bei Patientinnen mit fortgeschrittenem, HR+/-, HER2- Mammakarzinom im Vergleich zur Therapie mit Exemestan und Placebo klinisch relevant um 4,4 auf 31 Monate (vs. 26,6 Monate; Hazard Ratio = 0,89;

* retrospektive Analyse

95%-KI: 0,73–1,10; $p = 0,1426$) [6]. Zu diesem Ergebnis kam die prospektiv geplante Auswertung des sekundären Studienendpunkts „Overall Survival“ (OS) der BOLERO-2-Studie, die auf dem EBCC 2014 in Glasgow, Schottland, präsentiert wurde [6]. Die neuen Daten bestätigen und ergänzen weiter die Evidenzlage aus BOLERO-2, insbesondere den signifikanten Vorteil bezüglich des medianen PFS in der lokalen Auswertung als primären Studienendpunkt. 31 Monate sind bisher das längste mediane Gesamtüberleben, das in einer Phase-III-Studie bei Patientinnen mit HR+, HER2-, fortgeschrittenem Mammakarzinom nach initialem nsAI-Versagen gezeigt werden konnte [6–9].

Etabliertes Verträglichkeitsprofil

Neben der Zulassung beim fortgeschrittenen Mammakarzinom ist Everolimus in zwei weiteren onkologischen Indikationen zugelassen, dem metastasierten Nierenzellkarzinom sowie zur Behandlung von neuroendokrinen Tumoren des Pankreas [2, 10–12].

Die im Rahmen der BOLERO-2-Studie aufgetretenen Nebenwirkungen entsprechen dem aus den anderen Indikationen bekannten Verträglichkeitsprofil. In der BOLERO-2-Studie gehörten zu den häufigsten Nebenwirkungen aller Schweregrade unter Everolimus plus Exemestan mit einer Inzidenz $\geq 30\%$: Stomatitis (59%), Infektionen (54%), Hautausschlag (39%), Fatigue (37%), Diarrhö (34%), Übelkeit (31%) und Appetitverlust (31%) [2, 13]. Nicht-infektiöse Pneumonitiden sowie Hyperglykämien traten als bekannte Klasseneffekte von mTOR-Inhibitoren im Rahmen der BOLERO-2-Studie mit einer Inzidenz von 16 bzw. 14% über alle Grade auf [2].

AGO empfiehlt Everolimus und Exemestan mit ihrem höchsten Empfehlungsgrad

Auf Basis der Ergebnisse der BOLERO-2-Studie empfiehlt die AGO (Arbeitsgemeinschaft für Gynäkologische Onkologie) in ihren neuesten Leitlinien die Kombination Everolimus und Exemestan nach Aromatasehemmer-Versagen mit „++“ für die Erstlinientherapie (bei Frührezidiv innerhalb von 12 Monaten) und für die Zweitlinienbehandlung [1].* Neben der AGO wird die Kombination von Everolimus und Exemestan seit 2013 auch von der DGHO für die Behandlung von Patientinnen mit fortgeschrittenem, HR+, HER2- Mammakarzinom empfohlen [14].

* In den AGO-Empfehlungen 2014 sind weitere Präparate mit diesem Empfehlungsgrad enthalten.

Literatur

- 1 AGO Guideline Breast. Diagnose und Therapie primärer und metastasierter Mammakarzinome, Version 2014. 1D; Update 28.02.2014
- 2 Yardley DA et al. Everolimus Plus Exemestane in Postmenopausal Patients with HR+ Breast Cancer: BOLERO-2 Final Progression-Free Survival Analysis. *Adv Ther* 2013; 30: 870–884
- 3 Arnheim K. Therapie aktuell 2014; 2: 2–4
- 4 Lüftner D, Janni W. Thieme-Refresher Onkologie 2014; 6: R1–R20
- 5 Beck JT et al. Everolimus plus exemestane as first-line therapy in HR+, HER2- advanced breast cancer in BOLERO-2. *Breast Cancer Res Treat* 2013; DOI 10.1007/s10549-013-2814-5
- 6 Piccart M et al. Everolimus plus exemestane for hormone receptor-positive (HR+), human epidermal growth factor receptor-2-negative (HER2-) advanced breast cancer (BC): overall survival results from BOLERO-2. Oral Presentation Abstract #LBA1. European Breast Cancer Conference (EBCC-9), 2014, Glasgow, Scotland
- 7 Chia S et al. Fulvestrant versus exemestane following non-steroidal aromatase inhibitor failure: first overall survival data from the EFECT trial, Poster presented at SABCS, December 2007, San Antonio, Texas
- 8 Johnston SRD et al. Fulvestrant plus anastrozole or placebo versus exemestane alone after progression on non-steroidal aromatase inhibitors in postmenopausal patients with hormone-receptor positive locally advanced or metastatic breast cancer (SoFEA): a composite, multicenter, phase 3 randomised trial. *Lancet Oncol* 2013; 14: 989–998
- 9 Di Leo A et al. First overall survival fulvestrant 500mg vs. 250mg in the randomized CONFIRM trial. *J Natl Cancer Inst* 2014; 106: djt 337
- 10 Fachinformation Afinitor® (Everolimus); Stand: November 2013
- 11 Motzer RJ et al. Phase 3 trial of everolimus for metastatic renal cell carcinoma. *Cancer* 2010; 116: 4256–4265
- 12 Yao JC et al. One hundred years after „carcinoid“: Epidemiology of and prognostic factors for neuroendocrine tumors in 35,825 cases in the United States. *JCO* 2008; 26: 3063–3072
- 13 Rugo HS et al. Everolimus-Related Adverse Events: Safety Insights From BOLERO-2; presented at St. Gallen International Breast Cancer Conference; March 13–16, 2013; St. Gallen, Switzerland; Poster #274
- 14 Onkopedia Leitlinie der DGHO „Mammakarzinom der Frau“. Online veröffentlicht unter: www.dgho-onkopedia.de/de/onkopedia/leitlinien/mammakarzinom-der-frau (Letzter Zugriff März 2014)

Fall 1

46-jährige Patientin mit frühem Einsatz von Everolimus und Exemestan in der Therapie des fortgeschrittenen Mammakarzinoms

Prof. Dr. med. Eva-Maria Grischke
Tübingen

Anamnese und Therapie

Bei Primärdiagnose des Mammakarzinoms handelte es sich um eine 46-jährige Patientin, bei der im Januar 2010 ein lobulär invasives Mammakarzinom im Tumorstadium pT2(m) pN3a (21/28) M0 G2 L1 V0 R0 diagnostiziert wurde. Die Patientin war Östrogenrezeptor (ER) positiv Score 12; Progesteronrezeptor (PR) positiv Score 6 und Her2-negativ. Relevante Begleiterkrankungen lagen nicht vor.

Therapeutisch erfolgte initial eine brusterhaltende Therapie mit Sentinel-Node-Biopsie und axillärer Lymphonodektomie. Im Anschluss erfolgte eine adjuvante Chemotherapie dosisdicht nach dem ETC-Protokoll. Nach Abschluss der Chemotherapie wurde eine adjuvante Strahlentherapie der linken Mamma, sowie der Lymphabflussgebiete durchgeführt. Eine adjuvante Tamoxifenbehandlung wurde nach beendeter Strahlentherapie begonnen.

Nach einem Jahr Tamoxifengabe erfolgte eine laparoskopische Adnexektomie beidseitig (02/2011). Exakt 2 Jahre nach Erstdiagnosestellung wurde im Februar 2012 eine histologisch gesicherte ossäre Metastase im Bereich des proximalen Femurs rechts nachgewiesen. Histologisch zeigte sich ein Nachweis des bekannten lobulär invasiven Mammakarzinoms Grading G2, positiver Östrogen- und Progesteronrezeptorstatus sowie Her2-negativer Status. Zusätzlich kamen kleinere osteoplastische, suspekte Herde im Bereich von Brust- und Lendenwirbelsäule sowie im rechten Iliosakralgelenk zur Darstellung. Daraufhin erfolgte eine palliative Bestrahlung des rechten Femurs bei Statikgefährdung sowie die Gabe von Denosumab im 4-wöchigen Intervall. Die endokrine Therapie

Bei einer 46-jährigen Mammakarzinom-Patientin wurde eine umschriebene osteolytische ossäre Metastasierung im Bereich des proximalen Femurs histologisch gesichert sowie eine diffuse osteoplastische Metastasierung im Bereich der Brust- und Lendenwirbelsäule (BWS und LWS) und des rechten Iliosakralgelenks nachgewiesen, die sie unter einer adjuvanten Therapie mit Tamoxifen entwickelt hatte. Im weiteren Verlauf kam es trotz Radiatio und unter einer Therapie mit dem nicht steroidalen Aromatasehemmer Letrozol sowie der Gabe von Denosumab (Xgeva®) nach 6 Monaten zu einer Tumorprogression. Daraufhin wurde die Indikation zur Einnahme von Everolimus in Kombination mit Exemestan bei der mittleren postmenopausalen Patientin 07/2012 gestellt.

wurde von Tamoxifen auf Letrozol umgestellt. Im Juli 2012 wurde ein Progress der Metastasierung festgestellt.

Bei der körperlichen Untersuchung zeigten sich keine Auffälligkeiten. Die vorliegenden Schmerzen konnten mittels nicht-steroidaler Antiphlogistika ausreichend therapiert werden. Laborchemisch zeigten sich keine Auffälligkeiten, die Tumormarker befanden sich im Normbereich.

Bildgebung: Bei Studieneinschluss 07/2012 (Abb.4) zeigte sich eine disseminierte flächige ossäre Metastasierung. Betroffen waren Wirbelsäule, Sternum, proximaler linker Humerus, Rippen, Achsenskelett mit osteolytischer Metastase im proximalen rechten Femurschaft als Nachweis einer großen osteolytischen Aufhellung. In der Bildgebung zeigte sich kein Nachweis pathologischer Frakturen, verglichen zur Bildgebung 02/2012 lag jedoch ein Progress vor.

Diagnose: Ossär metastasiertes Mammakarzinom mit Progress unter endokriner Erstlinientherapie mit Letrozol und Denosumab.



Prof. Dr. med.
Eva-Maria Grischke,
Tübingen

Therapieverlauf: Nach Erstdiagnose eines Mammakarzinoms 02/2010 und adjuvanter Therapie, zuletzt mit Tamoxifen, kam es 02/2012 zum Nachweis einer ossären Metastasierung im Bereich des proximalen Femurs sowie kleinerer suspekter Herde im Bereich von BWS und LWS sowie des rechten Iliosakralgelenks. Deshalb wurde die adnexektomierte Patientin im Zuge der Erstlinientherapie endokrin mit Letrozol behandelt. Zusätzlich wurde der Patientin wöchentlich subkutan Denosumab verabreicht. Im Juli 2012 wurde ein deutlicher Tumorprogress bei der Patientin festgestellt.

Therapie mit Everolimus und Exemestan

Die Therapie mit Everolimus und Exemestan wurde im Juli 2012 begonnen, nachdem eine große osteolytische Metastase im Femur (Abb.4) nach Radiatio und unter Letrozol progredient wurde. Die Patientin wurde im Rahmen der 4EVER-Studie auf 10 mg Everolimus und 25 mg Exemestan eingestellt. Die knochen-spezifische Medikation mit Denosumab wurde fortgeführt. Nach Beginn der Therapie mit Everolimus plus Exemestan trat bei der Patientin eine Stomatitis auf, die sich unter der Therapie

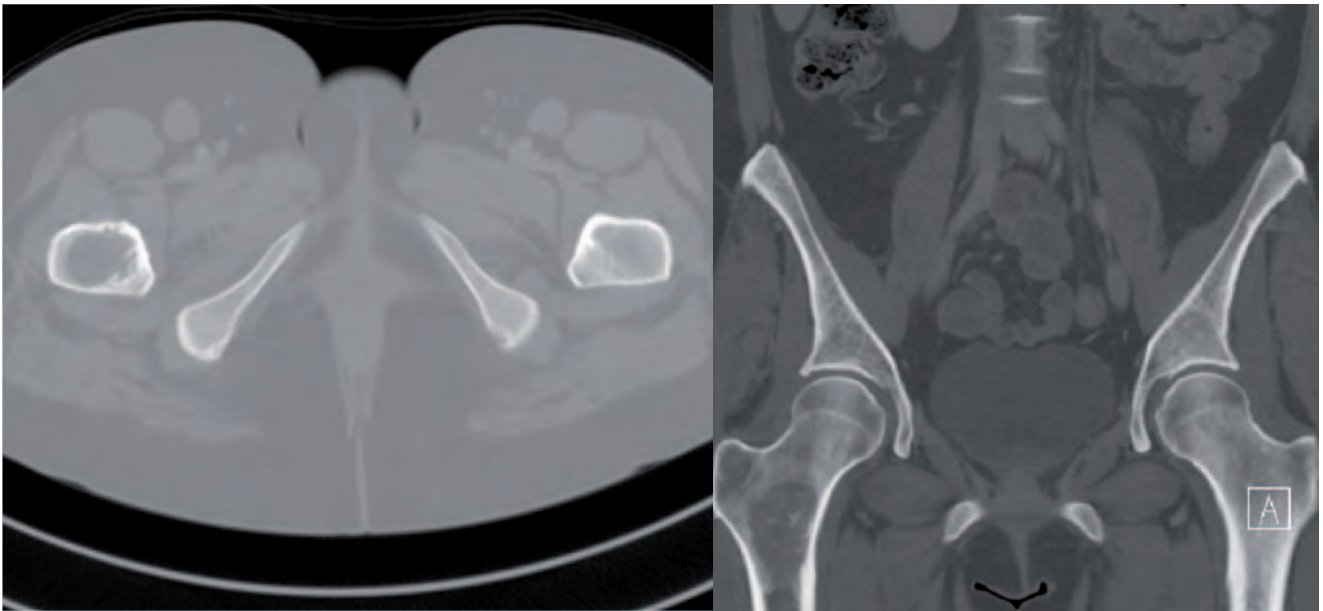


Abb. 4 Osteolyse rechter Femur nach Radiatio im Vorfeld und Progress unter Letrozol vor Beginn der Behandlung mit Everolimus und Exemestan.

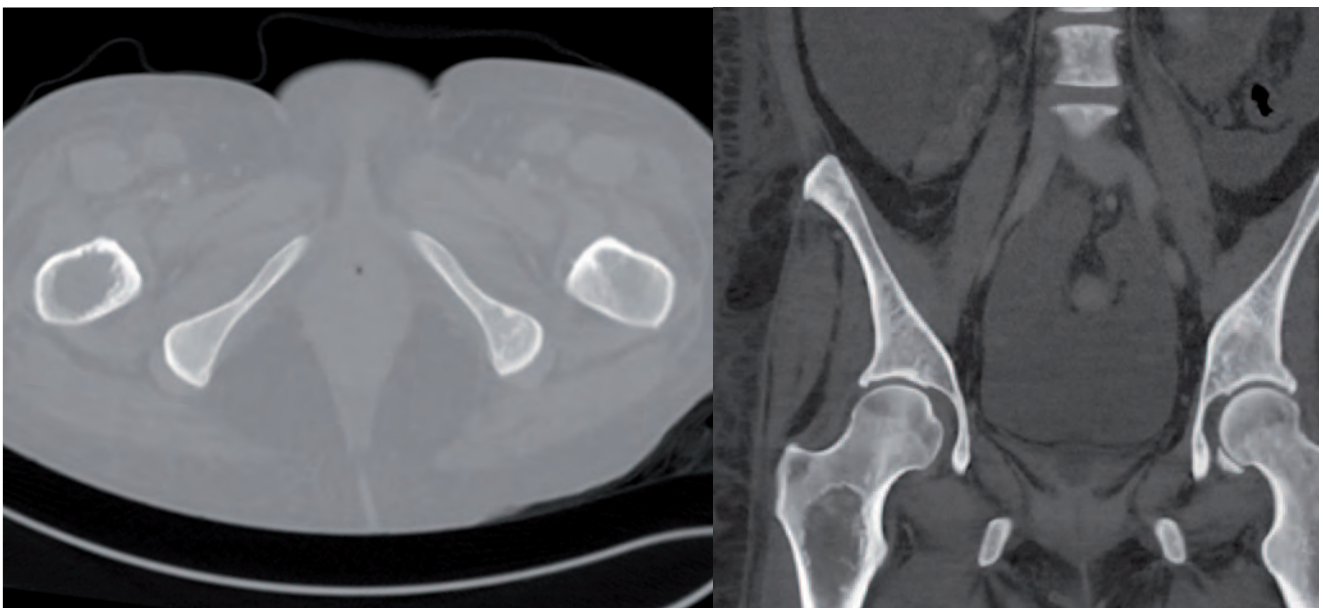


Abb. 5 Osteolyse rechter Femur nach 12-monatiger Therapie mit Everolimus und Exemestan mit deutlicher Mehrsklerosierung insbesondere im Randbereich sichtbar



Bild: JupiterImages.

mit Gelclair® rasch besserte. Die Patientin hatte selbst ergänzend eine erfolgreiche lokale Behandlung mit geeisten Ananasstücken durchgeführt. Die Therapie konnte ohne Pause und ohne Dosisreduktion fortgeführt werden. Die erste computertomografische (CT)-Kontrolle im Oktober 2012 zeigt im Verlauf eine leicht zunehmende Mehrsklerosierung, passend zu einem Therapieeffekt im Bereich der Osteolyse bei ansonsten unveränderter Größe im proximalen rechten Femur. Die CT-Kontrolle im Januar 2013 bestätigte die disseminierte, feinflächige Metastasierung im Vergleich zur Voruntersuchung. Zudem zeigte sich eine unveränderte bis diskret zunehmende sklerosierete Osteolyse im Bereich des rechten proximalen Femurs. Bei der Bildgebung im April 2013 zeigte sich bei konstanter disseminierter osteoplastischer Metastasierung kein Nachweis neu aufgetretener Metastasen. Im Juli 2013 zeigte sich ebenfalls eine unveränderte Darstellung der osteoplastischen Skelettmastasierung numerisch und metrisch mit weiterer Sklerosierung der Osteolyse v.a. im Randbereich (Abb.5). Damit zeigte sich bei der hier vorgestellten Patientin unter der Therapie mit Everolimus 10 mg und Exemestan 25 mg ein Response und eine anhaltende Remission über 1 Jahr.

Krankheitsverlauf unter Behandlung mit Everolimus und Exemestan

Die Wahl zur Therapie mit Everolimus und Exemestan wurde im Rahmen einer ossären Metastasierung getroffen, bei Tumorprogress unter einer Erstlinientherapie mit Letrozol und

Denosumab. Unter Einsatz von Everolimus und Exemestan konnte der Tumorprogress zum Stillstand gebracht werden. Einzelne Läsionen zeigten eine deutliche Mehrsklerosierung als Zeichen eines Therapieansprechens, insbesondere im Bereich der großen Osteolyse. Neue Metastasen wurden nicht nachgewiesen.

Zusammenfassung und Diskussion der Kasuistik

Everolimus in Kombination mit Exemestan, zeigte in der zugelassenen Dosierung ein gutes, sicheres Therapieansprechen als Zweitlinientherapie bei der hier beschriebenen postmenopausalen Patientin mit HR+, HER2- Mammakarzinom.

Ein Therapieansprechen zeigte sich bereits im Verlauf nach 3 Monaten und konnte im Weiteren insgesamt über 1 Jahr im Rahmen einer anhaltenden Remission als Stable Disease und deutlichem Therapieansprechen einer ossären Metastasierung gewertet werden, trotz vorausgegangenem Progress nach Radiatio.

Fazit für die Praxis

Everolimus in Kombination mit Exemestan zeigte auch bei der jüngeren Patientin nach Adnexektomie ein gutes therapeutisches Ansprechen. Insbesondere bei isolierter ossärer Metastasierung ist einer endokrinen Therapie in jedem Falle der Vorzug zu geben. Eine offensichtlich entstandene hormonelle Resistenz bei Auftreten der Metastasierung unter adjuvanter Hormontherapie und Progress unter endokriner Erstlinientherapie trotz Radiatio kann im Rahmen der Zweitlinientherapie mit Everolimus plus Exemestan überwunden werden und ein gutes Therapieansprechen mit anhaltender Remission über ein Zeitintervall von einem Jahr erreicht werden.

Fall 2

53-jährige Patientin mit Everolimus und Exemestan als Erstlinientherapie mit einer Therapiedauer von über 3 Jahren

Dr. med. Matthias Geberth
Mannheim

Im Juni 2007 stellte sich die heute 59-jährige Patientin zur Nachsorge bei Zustand nach Ablatio mammae links bei invasiv lobulärem Mammakarzinom vor. Im November 2010 wurde eine Leberfilialisierung nach Letrozolversagen festgestellt und die Patientin in die BOLERO-2-Studie eingeschlossen. Als Erstlinientherapie erhielt sie Everolimus 10 mg und Exemestan 25 mg. 20 Monate nach Therapiebeginn wurde eine minimale Vergrößerung der Lebermetastase festgestellt und die Studienteilnahme gemäß Studienprotokoll beendet. Die Therapie mit Everolimus 10 mg und Exemestan wurde nach Studienende bis zum heutigen Tag (Stand November 2013) weitergeführt.

Erstdiagnose und Therapie

Bei Primärdiagnose im August 2006 handelte es sich um eine 53-jährige, postmenopausale Patientin mit invasiv lobulärem Mammakarzinom im Tumorstadium pT1c (1,7cm), pN3a (16/21), M0, G2, R0 ; ER6, PR9, Her2-negativ.

Therapeutisch wurde zunächst eine brusterhaltende Therapie ohne axilläre Lymphonodektomie durchgeführt, noch im August 2006 erfolgte eine Ablatio mammae links inkl. axillärer Lymphonodektomie.

Im Anschluss erfolgte eine adjuvante Chemotherapie (4×EC und 4×Paclitaxel) sowie eine Radiatio der Thoraxhinterwand (THW) und der Lymphabflusswege (LAW). Nach Abschluss der Strahlentherapie wurde die Patientin adjuvant mit Letrozol behandelt.

Anamnese und körperliche Untersuchung bei Erstvorstellung in der Praxisklinik

Die Erstvorstellung in der Praxisklinik am Rosengarten in Mannheim erfolgte im Juni 2007 zur weiteren Nachsorge im Rahmen der adjuvanten Therapie.

Bei der Eingangsuntersuchung zeigte sich eine 54-jährigen Patientin, verheiratet, 1 Kind, in einem guten Allgemein- und Ernährungszustand (169 cm, 67 kg), ECOG:1 / Karnovsky 90%. Die körperliche Untersuchung war ohne Befund.

An Nebendiagnosen lagen eine Hypothyreose mit Zustand nach subtotaler Thyreoidektomie, sowie ein arterieller Hypertonus vor.

Medikamentös nahm die Patientin neben Letrozol, L-Thyroxin und Enahexal ein.

Weiterer Therapieverlauf

Die im März 2007 begonnene Letrozoltherapie wurde bis November 2010 fortgeführt. Im November 2010 wurde bei der Patientin die Erstdiagnose Leberfilialisierung gestellt (Abb. 6). Laborchemisch zeigten sich keine Auffälligkeiten, die Transaminasen und Blutfette waren nicht deutlich erhöht. Daraufhin wurde die Patientin in die BOLERO-2-Studie eingeschlossen und die Therapie mit Everolimus 10 mg und Exemestan 25 mg begonnen.

Therapie mit Everolimus und Exemestan

Beginn der Erstlinientherapie mit Everolimus und Exemestan war im November 2010 bei Nachweis einer Leberfilialisierung und Progredienz unter adjuvanter Letrozol-Therapie. Nach Studieneinschluss in die BOLERO-2-Studie entwickelte die Patientin rezidivierende Stomatitiden, die mit Episil im Rahmen einer Anwendungsbeobachtung und mithilfe der Düsseldorf Lösung (Chlorhexamed Fluid 9394 30g; Ger. H₂O 314g; Vit. C 500AMP 2g; Medizinfla 500 ml Aponorm) sehr gut beherrscht



Dr. med.
Matthias Geberth,
Mannheim

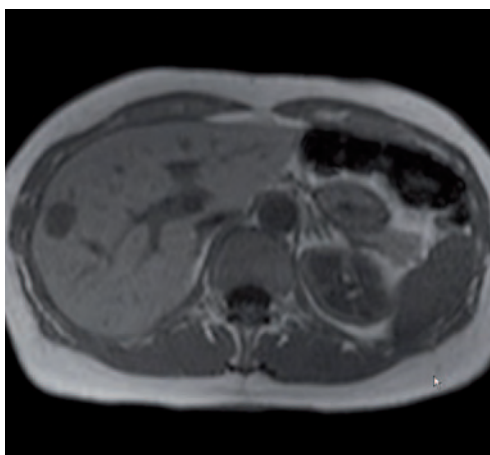


Abb. 6 November 2010: Nachweis einer Leberfilialisierung.

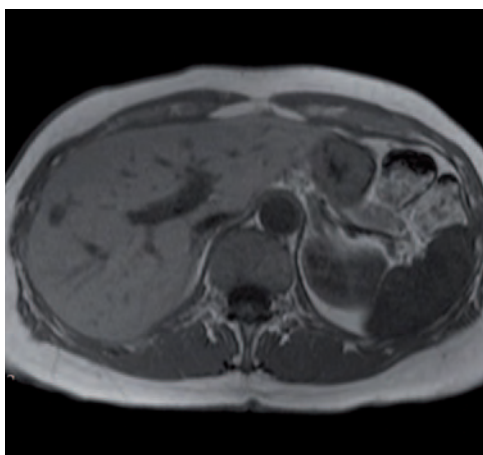


Abb. 7 Februar 2011: Verlaufs-CT der Lebermetastase.

bar waren. Eine 3 Monate nach Therapiebeginn durchgeführte Bildgebung zeigte, dass die Patientin gut von der Erstlinientherapie mit Everolimus profitierte (Abb. 7). Im April 2011 wurde die Patientin zusätzlich auf Zoledronat (Zometa®) alle 6 Monate eingestellt. Bezüglich Nebenwirkungen berichtete die Patientin im Laufe der Studienteilnahme über Fatigue und Schlafstörungen, sowie trockene Augen und leichte Ödeme in Woche 36 nach Einschluss in die BOLERO-2-Studie. Es war während der gesamten Zeit der Studienteilnahme keine Dosisreduktion notwendig. In Woche 60 entwickelte die Patientin eine atypische Pneumonie, die im weiteren Verlauf abklang, eine Dosisanpassung war nicht erforderlich und die Patientin konnte ihre Studienteilnahme bis zur 90. Woche fortführen. 20 Monate nach Einschluss in die BOLERO-2-Studie wurde am 17.08.2012 ein Progress der Erkrankung laut Studienprotokoll festgestellt, da es zu einer minimalen Vergrößerung der Lebermetastase gekommen war (Abb. 8).

Weiterer Therapieverlauf

Nach Studienausschluss wurde die Therapie mit Everolimus 10 mg und Exemestan 25 mg in der zugelassenen Dosierung bis dato weitergeführt (Stand November 2013). Seither kam es zu keiner signifikanten Verschlechterung des Befunds, seit September 2013 befindet sich die Patientin in einer Stable Disease bei gutem Allgemein- und Ernährungszustand. Im Rahmen der rezidivierenden Stomatitiden war nach Studienausschluss 3- bis 4-mal eine Dosisreduktion der Therapie für jeweils 2 Wochen auf 5 mg Everolimus erforderlich, die Patientin nahm im Anschluss wieder die Dosierung Everolimus 10 mg ein. Die Stomatitiden

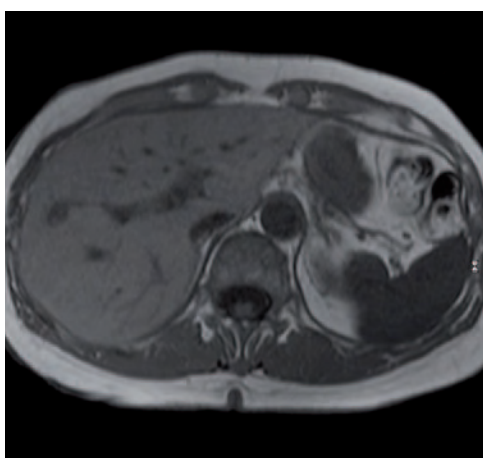


Abb. 8 August 2012: Ausschluss aus der BOLERO-2-Studie, da Progredienz der Lebermetastase laut Studienprotokoll.

verliefen jedoch moderat, und waren mithilfe der „Düsseldorfer Lösung“ und Episil sehr gut beherrschbar.

Ansonsten konnten keine signifikanten Nebenwirkungen unter Dauereinnahme von Everolimus 10 mg und Exemestan 25 mg festgestellt werden und die Patientin profitiert bis zum heutigen Tage (Stand November 2013) seit insgesamt über 36 Monaten von der Therapie.

Fazit für die Praxis

- ▶ gute Führbarkeit der Patientin trotz bekanntem nicht unerheblichen Nebenwirkungsspektrums
- ▶ ambulantes Management hervorragend durchführbar
- ▶ sehr gutes Ansprechen bei sehr überschaubaren Nebenwirkungen
- ▶ Patientinnenzufriedenheit
- ▶ Chemotherapiegabe konnte bis dato verhindert werden und dadurch eine hervorragende Lebensqualität erhalten bleiben, und das über einen sehr langen Zeitraum
- ▶ Lebensqualitätsgewinn und dadurch auch Lebenszeitgewinn
- ▶ sehr effiziente Erweiterung des Behandlungsspektrums

Fall 3

67-jährige Patientin mit fortgeschrittenem Mammakarzinom und stabiler Erkrankungssituation unter Everolimus seit 10 Monaten

Dr. med. Christine Göß, PD Dr. med. Philipp Paprottka, Dr. med. Rachel Würstlein, Prof. Dr. med. Nadia Harbeck
Brustzentrum (Standort Frauenklinik Großhadern) und Institut für Klinische Radiologie der Universität München

Eine 61-jährige Patientin stellte sich 2007 mit primär bereits ossär metastasiertem HR+ Mammakarzinom in der Frauenklinik Großhadern vor. Bei der Patientin wurde zunächst eine operative Therapie mit adjuvanter Radiatio durchgeführt. Im Anschluss daran erhielt die Patientin einen Aromataseinhibitor sowie eine Bisphosphonattherapie. Im Verlauf entwickelte die Patientin hepatische Metastasen, sodass eine Radioembolisation der Leber (SIRT) durchgeführt und mit einer Chemotherapie begonnen wurde. Aufgrund von Unverträglichkeit und einem weiteren Progress der Metastasen wurde die Patientin im Februar 2013 auf Everolimus und Exemestan plus Zoledronat umgestellt, worunter die Patientin seit 10 Monaten nahezu stabil und in sehr gutem Allgemeinzustand ist.

Anamnese und klinischer Befund

Eine 61-jährige Patientin (Nulligravida), 155 cm groß und 71 kg schwer (BMI 29,6 kg/m²), in gutem Allgemeinzustand stellte sich im April 2007 zur weiteren Therapie in der Frauenklinik in Großhadern vor, nachdem bei ihr extern ein invasiv-duktales Mammakarzinom links stanziobiotisch gesichert wurde.

An Vorerkrankungen wies die Patientin einen medikamentös gut eingestellten arteriellen Hypertonus auf. Die Patientin war in gutem Allgemein- und adipösem Ernährungszustand, laborchemisch zeigten sich keine Auffälligkeiten.

An der linken Brust im inneren oberen Quadranten war eine ca. 3 cm große Raumforderung palpabel sowie einzelne Lymphknoten links axillär. Die rechte Mamma und der übrige körperliche Untersuchungsbefund ergaben keine Besonderheiten. Diagnostisch zeigten die Staginguntersuchungen eine primäre ossäre Metastasierung im Bereich der Wirbelsäule, Leber und Lunge stellten sich unauffällig dar.



Univ.-Prof. Dr. med.
Nadia Harbeck,
München



Dr. med.
Christine Göß,
München

Therapie

Es wurde zunächst eine brusterhaltende Therapie der Mamma links mit Axilladissektion durchgeführt. Die postoperative pathologische Tumorklassifikation ergab ein invasiv-duktales Mammakarzinom, pT2 pN3a (15/15) L1 R0 G3, Östrogenrezeptor 12/12, Progesteronrezeptor 9/12, Her2-negativ.

Im interdisziplinären Tumorboard wurde eine adjuvante Radiatio der Restbrust sowie der Supra- und Infraclavikularregion, eine anti-hormonelle Therapie mit Letrozol und 4-wöchentliche Bisphosphonatinfusionen empfohlen. Bezüglich der ossären Metastasen bestand keine Frakturgefährdung, sodass zu diesem Zeitpunkt keine weitere Intervention notwendig war. Die Strahlentherapie sowie die im Anschluss daran begonnene Bisphosphonattherapie und anti-hormonelle Therapie wurden von der Patientin sehr gut vertragen.

Klinischer Verlauf

In den regelmäßig durchgeführten Verlaufskontrollen zeigte sich im Februar 2008 in der Computer- und Magnetresonanztomografie eine suspekta Leberläsion im rechten Leberlappen von 3,5×3,4 cm Größe, die durch eine Biopsie histologisch abgeklärt wurde. Der histologische Befund ergab eine benigne Histologie mit fokal nodulärer Hyperplasie, sodass die Therapie unverändert fortgeführt wurde. Im August 2010 jedoch wurden in der MRT mehrere neu aufgetretene metastasensuspekte Läsionen von bis zu 1,3 cm Größe in der Leber nachgewiesen sowie ein Progress der ossären Metastasen in der Wirbelsäule und im Becken. Eine Radiofrequenzablation der

hepatischen Metastasen konnte aufgrund der multiplen Metastasierung im Subzentimeterbereich aktuell nicht durchgeführt werden. Die Leberwerte und die Gerinnung der Patientin waren zu jeder Zeit unauffällig. Die progredienten ossären Herde wiesen weiterhin keine Frakturgefährdung auf, sodass im interdisziplinären Tumorboard eine Umstellung der endokrinen Therapie auf Exemestan sowie eine Fortführung der Bisphosphonattherapie beschlossen wurde.

Im April 2011 zeigte sich unter laufender Therapie eine deutliche Progredienz der hepatischen Filiae, sodass die antihormonelle Therapie von Exemestan auf Fulvestrant umgestellt wurde.

Darunter zeigte sich ebenfalls ein deutlicher Progress der Lebermetastasen, sodass die Patientin zunächst erneut den interventionellen Radiologen zur Abklärung der Möglichkeit einer Radioembolisation vorgestellt wurde.

Im August 2011 konnte in 2 aufeinanderfolgenden Sitzungen eine Selektive Interne Radiotherapie (SIRT) beider Leberlappen komplikationslos durchgeführt werden.

Im Anschluss daran wurde nach Beschluss des interdisziplinären Tumorboards die antihormonelle Therapie mit Fulvestrant gestoppt und eine orale Therapie mit Capecitabin 1000 mg/m² BID und Bevacizumab 15 mg/kg q21d begonnen. Die Bisphosphonattherapie wurde unverändert beibehalten.

Nach wenigen Wochen entwickelte die Patientin unter Capecitabin ein schweres Hand-Fuß-Syndrom, sodass eine Dosisreduktion auf 750 mg/m² BID notwendig wurde. In der im Oktober 2011 durchgeführten MRT zeigte sich eine Größenregredienz der hepatischen Metastasierung.

In der PET-CT-Untersuchung, die im Februar 2012 durchgeführt wurde, wurde eine Stable Disease im Bereich der Leber beschrieben, jedoch eine im Verlauf stoffwechselprogrediente Metastase im Bereich der Lendenwirbelsäule, die nun von den Kollegen der Strahlentherapie durch eine lokale strahlentherapeutische Intervention behandelt werden musste.

Ein Jahr lang hielt sich die Patientin mit ihrer Erkrankung unter Capecitabin, Bevacizumab und Zoledronat stabil – hatte jedoch erheblich mit

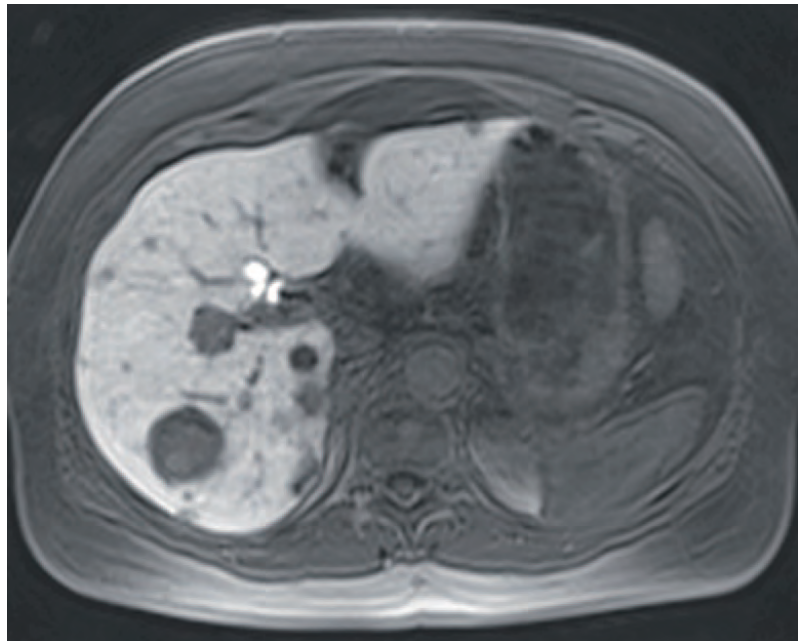


Abb. 9 CT Baseline prä SIRT 06.07.2011.

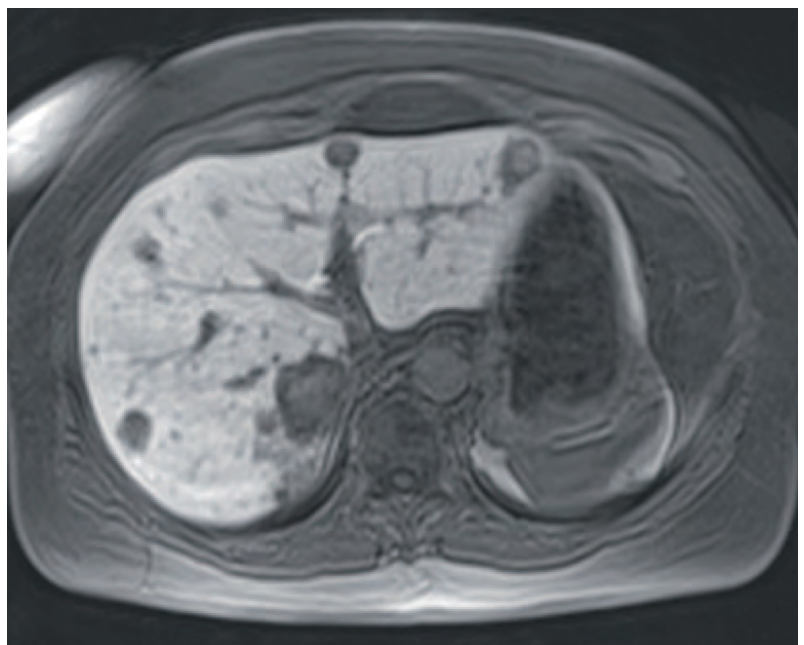


Abb. 10 CT Baseline prä SIRT 06.07.2011.

den Nebenwirkungen der Therapie zu kämpfen. Im Februar 2013 wurde in einer PET-CT-Untersuchung eine Progredienz der ossären Metastasierung, sowie eine neu aufgetretene hochgradig metastasensuspekte Läsion in der Niere bei stabiler hepatischer Situation festgestellt.

Therapie mit Everolimus und Exemestan

Nun wurde im Februar 2013 aufgrund der progredienten metastasierten HR+, HER2-Mammakarzinomerkrankung und der für die

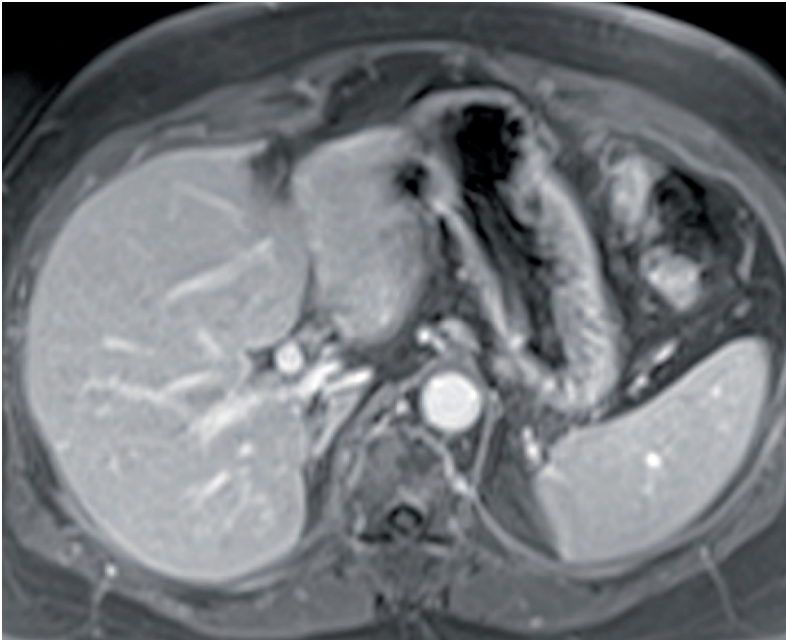


Abb. 11 Follow-up post SIRT 25.10.2011.

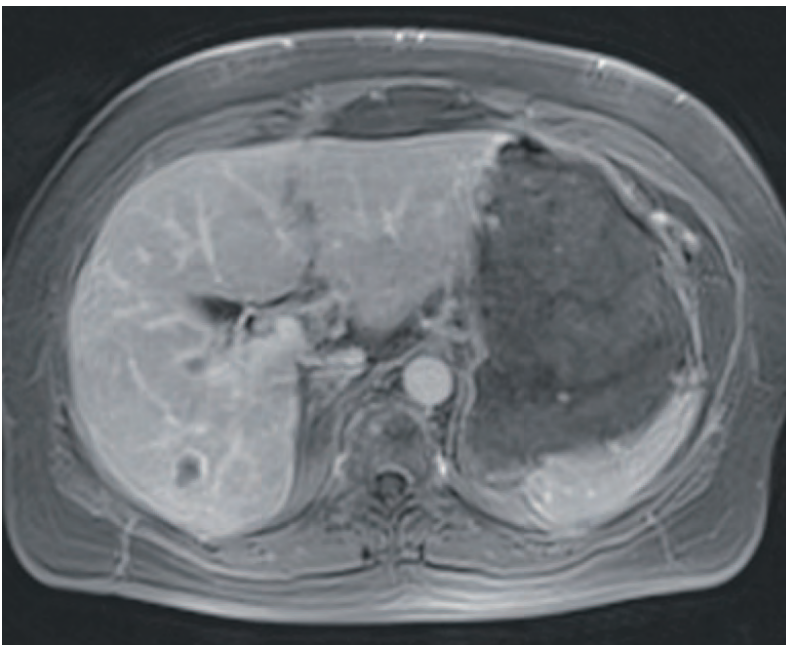


Abb. 12 Langzeitverlauf MRT 12.02.2013.

Patientin sehr belastenden Therapie mit Capecitabin – nach Konsensus im interdisziplinären Tumorboard –, die Therapie auf Everolimus 10 mg/d und Exemestan 25 mg/d unter Fortführung der Zoledronattherapie umgestellt.

Krankheitsverlauf unter Everolimus und Exemestan

In der ersten Kontrolluntersuchung mittels PET-CT im Mai 2013 zeigte sich bereits eine Regredienz der bekannten ossären Metasta-

sierung, keine neu aufgetretenen Leberläsionen und eine stabile, unveränderte Darstellung der Raumforderung am linken Nierenpol. Nach 3-monatiger Einnahme von Everolimus entwickelte die Patientin nach einem Infekt eine persistierende Heiserkeit. In der HNO-ärztlichen Untersuchung zeigten sich weißliche Verdickungen beider Stimmlippen mit Bamboo-nodes-artigem Aspekt. Daraufhin wurden eine orale und lokale Kortikosteroidtherapie und eine logopädische Behandlung eingeleitet. Die Everolimus-Einnahme wurde vorübergehend pausiert. Wenige Wochen später wurde eine HNO-ärztliche Kontrolluntersuchung durchgeführt. Dabei zeigten sich weiterhin entzündliche Veränderungen der Stimmlippen, jedoch schon eine deutliche Besserung der Stimme, sodass in gemeinsamem Konsens der betreuenden Gynäkologen und HNO-ärztlichen Kollegen die Therapie mit Everolimus in reduzierter Dosierung (5 mg/d) wieder aufgenommen wurde.

Unter weiterer logopädischer Behandlung entwickelte sich eine Normalisierung der Stimme und die Patientin präsentierte sich im weiteren Verlauf unter Everolimuseinnahme (5 mg/d) in einem hervorragenden Allgemeinzustand mit guter Lebensqualität. In den regelmäßig durchgeführten Laborkontrollen fiel im August 2013 ein erhöhter Blutzuckerspiegel (differenzialdiagnostisch everolimusinduziert/Diabetes mellitus Typ 2) auf, sodass der Patientin durch die internistischen Kollegen eine medikamentöse sowie diätetische Therapie des Diabetes mellitus empfohlen wurde.

In den regelmäßig durchgeführten Tumormarkerkontrollen zeigte sich im November 2013 ein diskreter Anstieg des CA 15-3 von 45 U/ml (August 2013) auf 66,9 U/ml (November 2013), sodass eine PET-CT-Untersuchung durchgeführt wurde, die nur einen geringen Progress der bekannten ossären Metastasierung zeigte, sodass bei aktuell sehr guter Verträglichkeit und guter Lebensqualität eine Erhöhung der Everolimus-Dosis auf 10 mg/d beschlossen wurde.

Die Patientin ist sehr zufrieden mit dieser Entscheidung, da sie trotz fortgeschrittener metastasierter Tumorerkrankung bis auf die regelmäßigen laborchemischen Untersuchungen und Visiten in der onkologischen Tagesklinik unter Everolimus/Exemestan ein nahezu normales Leben führen kann, ohne unter den belastenden Nebenwirkungen einer Infusionschemotherapie zu leiden.

Diskussion

Dieser Fall zeigt, wie eine Patientin mit einer fortgeschrittenen, in mehreren Linien therapierten Karzinomerkkrankung in einer palliativen Situation durch den Einsatz von Everolimus über 10 Monate eine nahezu stabile Metastasierungssituation aufweist und dabei ein annähernd normales Leben führen kann.

Mit Everolimus und Exemestan muss sich die Patientin keiner sehr belastenden Infusionschemotherapie unterziehen, sondern kann die Therapie in Tablettenform zu Hause einnehmen.

Dennoch gilt es aufgrund des Nebenwirkungsprofils von Everolimus die Patientinnen regelmäßig einzubestellen, eine ausführliche Anamnese zu erheben, eine sorgfältige Untersuchung durchzuführen, die Beschwerden der Patientinnen ernst zu nehmen und wenn notwendig

konsiliarisch andere Fachabteilungen hinzuziehen und dann die Therapie ggf. in reduzierter Dosis dem aktuellen Zustand der Patientin anzupassen. Ein proaktives Nebenwirkungsmanagement ist hierbei entscheidend.

Fazit für die Praxis

Bei Rezidiv oder Progression unter einem nicht-steroidalen Aromataseinhibitor ist der Einsatz von Everolimus bei postmenopausalen Patientinnen mit HR+, HER2- fortgeschrittenem Mammakarzinom in Kombination mit Exemestan eine gute Therapieoption.

Dennoch gilt es, die Patientinnen aufgrund der teilweise auch potenziell lebensbedrohlichen Nebenwirkungen in regelmäßigen Abständen zu laborchemischen und klinischen Kontrollen einzubestellen und hinreichend vor Therapiebeginn darüber aufzuklären.

Everolimus und Exemestan ist eine wirksame orale Therapie, sodass die Patientinnen keine belastende Infusionstherapie im Krankenhaus oder in einer Praxis auf sich nehmen müssen.



Bild: Thieme Verlagsgruppe.

Afinitor® 2,5 mg/- 5 mg/- 10 mg Tabletten

Wirkstoff: Everolimus. **Zus.:** 1 Tablette enth.: *Arzneilich wirksamer Bestandteil:* 2,5 mg / 5 mg / 10 mg Everolimus. *Sonst. Bestandt.:* Butylhydroxytoluol (E321), Magnesiumstearat, Lactose-Monohydrat, Hypromellose, Crospovidon Typ A, Lactose. **Anw.:** Therapie d. Hormonrezeptor-positiven, HER2/neu-negativen, fortgeschrittenen Mammakarzinoms in Kombination mit Exemestan b. postmenopausalen Frauen ohne symptomatische viszerale Metastasierung, nachdem es zu einem Rezidiv oder einer Progression nach einem nicht-steroidalen Aromataseinhibitor gekommen ist. Behandlung von inoperablen od. metastasierten, gut od. mäßig diff. neuroendokrinen Tumoren pankreatischen Ursprungs b. erwachsenen Patienten mit progressiver Erkrankung. Behandlung von Patienten mit fortgeschrittenem Nierenzellkarzinom, bei denen es während od. nach einer gegen VEGF gerichteten Therapie zu einer Krankheitsprogression kommt. **Gegenanz.:** Überempfindlichkeit gegen den Wirkstoff, andere Rapamycin-Derivate oder einen der sonst. Bestandt. **Nebenw.:** *Sehr häufig:* Infektionen (wie Pneumonien, Herpes zoster, Sepsis u. Einzelfälle v. opportunistischen Infektionen [z.B. Aspergillose, Candidiasis u. Hepatitis B]). Anämie. Verringerter Appetit, Hyperglykämie, Hypercholesterolämie. Dysgeusie, Kopfschmerzen. Pneumonitis (einschl. interstitielle Lungenerkrankung, Lungeninfiltration, pulmonal-alveoläre Blutung, Lungentoxizität u. Alveolitis), Epistaxis. Stomatitis (einschl. aphthöse Stomatitis, Mund- u. Zungenulzera, Glossodynie, Glossitis), Diarrhö, Übelkeit, Erbrechen. Hautausschlag, Pruritus. Ermüdung, peripheres Ödem, Asthenie. Gewichtsverlust. *Häufig:* Thrombozytopenie, Neutropenie, Leukopenie, Lymphopenie. Hypertriglyceridämie, Hypophosphatämie, Diabetes mellitus, Hyperlipidämie, Hypokaliämie, Dehydratation, Hypokalzämie. Schlaflosigkeit. Ödeme der Augenlider. Hypertonie, Blutungen. Husten, Dyspnoe. Mundtrockenheit, Abdominalschmerzen, Mukositis, Schmerzen im Mund, Dyspepsie, Dysphagie. Erhöhte Alaninaminotransferase, erhöhte Aspartataminotransferase. Hauttrockenheit, Nagelveränderungen, leichte Alopezie, Akne, Erythem, Brüchigwerden der Nägel, Hand-Fuß-Syndrom, Exfoliation, Hautläsionen. Arthralgie. Proteinurie, erhöhter Kreatininwert im Blut, Nierenversagen. Pyrexie. *Gelegentl.:* Panzytopenie. Hypersensibilität. Ageusie. Konjunktivitis. Herzinsuffizienz. Hitzewallung, Thrombose der tiefen Venen. Bluthusten, Lungenembolie. Erhöhte Harnfrequenz während des Tages, akutes Nierenversagen. Menstruationsstörungen. Nicht kardial bedingte Brustschmerzen. *Selten:* Isolierte aplastische Anämie. Akutes Atemnotsyndrom. Angioödem. Amenorrhö. Verzögerte Wundheilung. *Häufigkeit nicht bek.:* In klin. Studien u. Spontanberichten nach Markteinführung: Auftreten v. schweren Fällen einer Hepatitis-B-Reaktivierung (auch mit tödlichem Ausgang), Auftreten von Nierenversagen (einschl. letalem Ausgang) u. Proteinurie, Fälle von Amenorrhö (sek. Amenorrhö u. and. Menstruationsunregelmäßigkeiten). **Warnhinweis:** Enthält Lactose. **Verschreibungspflichtig. Weitere Angaben:** siehe Fachinformation. Stand: November 2013 (MS 01/14.16)

Novartis Pharma GmbH, Roonstr. 25, 90429 Nürnberg. Tel.: (09 11) 273-0, Fax: (09 11) 273-12 653. www.novartis.de

Mitvertriebe:

Novartis Pharma Vertriebs GmbH, 90327 Nürnberg
Novartis Pharma Marketing GmbH, 90327 Nürnberg
Novartis Pharma Distributions GmbH, 90327 Nürnberg
Novartis Pharma Arzneimittel GmbH, 90327 Nürnberg