

# Mikrovaskuläre Knochentransplantationen, gestielt und frei bei Skaphoidpseudarthrosen

■ Gunnar Hübner, Afshin Rahmanian-Schwarz

## Zusammenfassung

Die Skaphoidpseudarthrose als Komplikation der Kahnbeinfraktur stellt immer wieder eine Herausforderung an die Therapeuten dar. Die Durchblutung der Knochenfragmente ist wegweisend zur Findung der geeigneten Therapieoption. Insbesondere die zunehmende mikrochirurgische Expertise erlaubt auch bei Revisionseingriffen und nicht durchbluteten Frakturfragmenten vielfältige operative Behandlungsansätze. So erreichen die freien Knochentransplantate vergleichbare Resultate mit den gestielten mikrovaskulären Knochentransplantaten. Am häufigsten werden dabei gestielte Radiusspäne oder freie Knochen- und Knochen-Knorpel-Transplantate aus dem medialen Femurkondylus gewählt. Ein Behandlungsalgorithmus kann dabei zur Entscheidungshilfe beitragen.

## Free and Pedicled Microvascular Bone Transplantations for Scaphoid Non-Unions

Non-union as a complication of scaphoid fracture is always a challenge for the therapist. The blood supply to the bone fragments is always a guiding factor for finding the appropriate treatment option. In particular, the increases in microsurgical expertise also allow for revision surgery and management of non-perfused fracture fragments using diverse surgical treatment approaches. Even the use of free bone grafts achieves results comparable with those of microvascular pedicle bone grafts. The most frequently used treatment options are the pedicled microvascular transplantation of free bone and bone-cartilage grafts which are selected from the medial femoral condyle. A treatment algorithm can help in the decision making.

## Einleitung

Die Skaphoidfraktur ist die häufigste Fraktur des Karpus. Neben der konservativen Therapie bei frischen nicht dislozierten Frakturen im mittleren Drittel hat sich die operative Behandlung mittels perkutaner Herbert-Schraubenosteosynthese als Therapie der Wahl etabliert. Trotz schnellerer Knochenkonsolidierung und früherer Arbeitsfähigkeit nach operativer Versorgung findet sich in 10% der Fälle die Ausbildung einer Pseudarthrose [1]. Dabei ist das Risiko zur Ausbildung der Pseudarthrose v.a. allem von der Frakturlokalisation abhängig. Proximale Frakturen mit kleinen nekrosegefährdeten Fragmenten und stark dislozierte

Frakturen werden dabei als besonders gefährdet angesehen. Ursächlich dafür ist die ungünstige Durchblutungssituation des proximalen Kahnbeindrittels [2].

Leitsymptom für die Skaphoidpseudarthrose ist der radial betonte Handgelenksschmerz, welcher sich durch die zunehmenden sekundär arthrotischen Veränderungen am Handgelenk ergibt. Patienten beklagen in frühen Stadien typischerweise endgradige Bewegungsschmerzen am Handgelenk, Beschwerden bei spezifischer und starker Belastung oder Klickphänomene. Bei Fortschreiten der Arthrose kann es zur Ausbildung eines karpalen Kollaps („scaphoid non-union advanced collapse“, SNAC-Wrist) bis hin zur Handgelenkspanarthrose kommen [3, 4].

In der diagnostischen Bildgebung ist neben dem konventionellen Röntgen des

Handgelenks mit Stecher-Aufnahme (posterior-anterior in Ulnarduktion des Handgelenks) eine Computertomografie (sagittale 1-mm-Schichten parallel zur Skaphoidlängsachse) zur Darstellung des Pseudarthrosenspalts, der Sklerosierung sowie der Stellung der Fragmente notwendig. Ebenso kann optional eine Magnetresonanztomografie mit Kontrastmittel zur Abklärung der Vitalität der Fragmente sowie der Pseudarthrostadien durchgeführt werden. Bei länger bestehenden Skaphoidpseudarthrosen ist die Handgelenksarthroskopie zur Evaluierung der bestehenden Knorpelschäden und des SNAC-Wrist-Stadiums ratsam. Dabei muss jedoch darauf geachtet werden, dass mögliche Transplantatgefäße nicht durch das Einbringen des Trokars verletzt werden.

Die operative Therapie der Skaphoidpseudarthrose hat sich als Goldstandard durchgesetzt, da nur in Einzelfällen eine konservative Therapie zum Ausheilen der Pseudarthrose führt. Die Wahl der Operationstechnik ist dabei vom Ausmaß der Fragmentdeformitäten und -vaskularisation, dem Grad der karpalen Gefügestörungen und der arthrotischen Veränderung im Handgelenk abhängig [5]. Bei MR-tomografisch durchbluteten Frakturfragmenten lassen sich durch klassische Operationsverfahren wie Kompressionsschraubenosteosynthese mit kortikospongiosen Span vom Beckenkamm knöcherne Fusionsraten von bis zu 80% erreichen [6, 7] (Abb. 1 a, b).

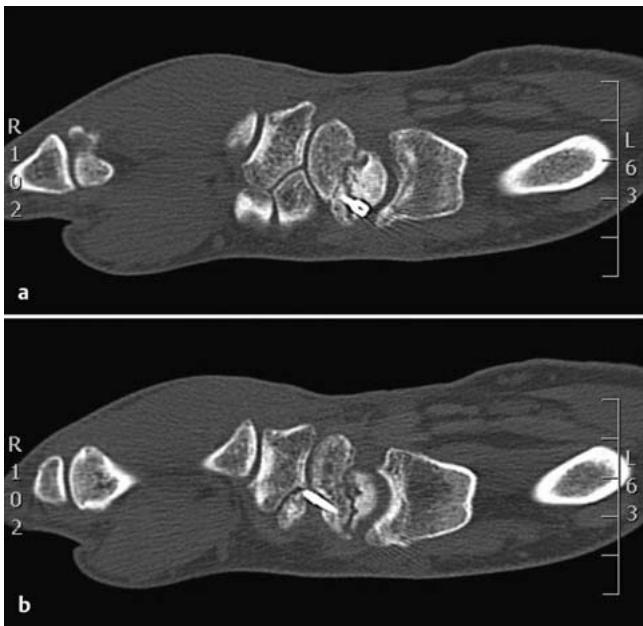
Finden sich hingegen Pseudarthrosen mit avaskulärem proximalem Fragment oder postoperative instabile Pseudarthrosen, sollten diese mit vitalem Knochen stabilisiert werden, um durch die Vaskularisation wieder Anschluss an das Hauptfragment zu gewinnen.

Um durchblutetes Knochengewebe zu transplantieren, wurden in den letzten Jahren mehrere Operationverfahren beschrieben. Dabei stehen lokal gestielte

**Tab. 1** Mögliche gestielte Knochentransplantate.

Entnahmestelle	versorgendes Gefäß	Vorteil	Nachteil
dorsaler Radius	1./2. IKSRA, 2./3. IKSRA, 4./5. EKA	– einfacher operativer Zugang – geringe Spendermorbidity	– Gefahr der Radiusfraktur im Bereich der Entnahmestelle – Verletzung der R. superficialis N. radialis
palmarer Radius	ARCP oder APMP (Pro-nator-Quadratus-Stiel)		– Gefahr der Radiusfraktur im Bereich der Entnahmestelle – komplexe Technik – Präparation durch wichtige radiokarpale Bänder – Arcus palmaris metaphysealis ist klein und variabel in der Lokalisation
distale Ulna	A. ulnaris direkt über den die Knochen versorgenden Ästen	– einfacher operativer Zugang – exzellenter Blutfluss – ausreichend Knochensubstanz für beliebig große Transplantate	– Durchtrennung der A. ulnaris – Rekonstruktion durch Veneninterponat notwendig
Os metacarpale II	R. metacarpalis dorsalis I		– komplexe Technik – wenig Knochenmaterial verfügbar
Os pisiforme	A. ulnaris über tiefe pal-mare und dorsale Äste		– komplexe Technik – Umsetzen der Sehne des M. flexor carpi ulnaris notwendig

IKSRA = interkompartimentelle supraretinakuläre Arterie; EKA = Extensor-Kompartiment-Arterie; ARCP = Arcus radiocarpalis palmaris; APMP = Arcus palmaris metaphysealis



**Abb. 1 a und b** Skaphoidpseudarthrose nach operativer Versorgung mit Herbert-Schraubenosteosynthese.

Die Wahl der Operationstechnik richtet sich nach der Lokalisation der Pseudarthrose, möglichen Voroperationen an der Hand sowie dem präferierten Verfahren des behandelnden Chirurgen.

*Anatomie der beschriebenen Gefäßstiele*

Der distale Radius wird v.a. aus dem R. dorsalis der A. interossea anterior und der A. radialis versorgt. Aus ihnen entstehen 4 Versorgungsgefäße, die Äste zum Knochengewebe des dorsalen Radius abgeben. Zwei der Gefäße verlaufen oberflächlich auf dem Retinaculum extensorum zwischen dem 1. und 2. bzw. zwischen dem 2. und 3. Strecksehnenfach und werden daher als 1./2. bzw. 2./3. interkompartimentelle supraretinakuläre Arterien (IKSRA) bezeichnet. Die beiden anderen Versorgungsgefäße (4. und 5. Extensor-Kompartiment-Arterien EKA) verlaufen auf dem Boden des 4. und 5. Strecksehnenfachs und versorgen den ulnaren Anteil des Radius.

Palmar entspringt der Arcus radiocarpalis palmaris (ARCP) aus der A. interossea anterior, welche entlang der Membrana interossea verläuft. Der ARCP teilt sich am distalen radioulnaren Handgelenk T-förmig in einen ulnaren und einen radialen Zweig auf. Diese geben kleine periostale Äste ab, die das Transplantat versorgen (**Abb. 2**).

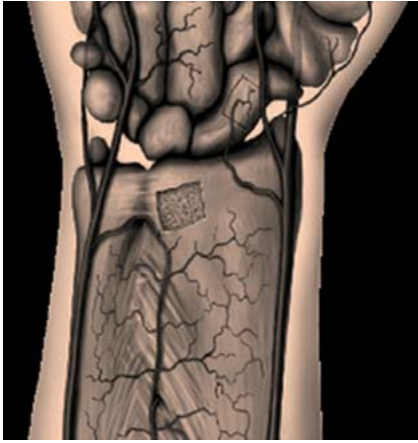Ein weiterer Gefäßstiel ist durch den R. metacarpalis dorsalis II beschrieben,

vaskularisierte Knochenspäne [8–19] oder freie Knochen- bzw. Knochenknorpel-Transplantate [20–23] zur Auswahl. Ziel dieser operationstechnisch aufwendigen Verfahren ist es, die Krankheitsprogression mit karpalem Kollaps und Fortschreiten der Arthrose zu verhindern und somit die Handgelenksfunktion zu erhalten bzw. zu verbessern. Liegt bereits eine schwere Arthrose mit karpalem Kollaps vor, stehen nur noch Operationsverfahren wie die mediokarpale Teilarthrodese, die Proximal Row Carpectomy, eine Handgelenksdenervie-

rung oder die totale Handgelenksarthrodese infrage [3].

**Gestielte vaskularisierte Knochentransplantationen**

Eine Vielzahl verschiedener Operationsverfahren wird in der Literatur beschrieben. Es werden dabei dorsal und palmar gestielte vaskularisierte Radiusspäne von gefäßgestielten Perioststreifen oder die operative Zuleitung eines Gefäßbündels unterschieden (s. **Tab. 1**).

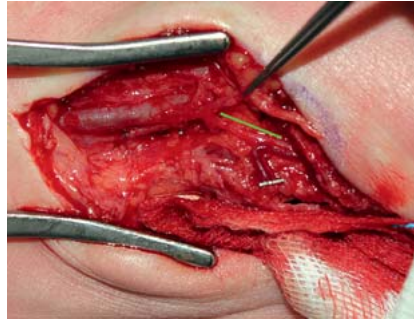


**Abb. 2** Gefäßanatomie am distalen Unterarm.

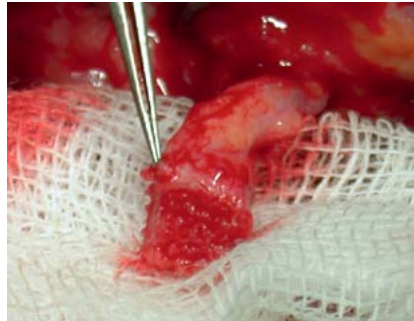
welcher das Os metacarpale II mitversorgt. Der häufigste Verlauf dieses Gefäßes ist zwischen dem 2. Mittelhandknochen und dem M. interosseus dorsalis. Dort kann das Gefäß präpariert und für radiale Transplantate verwendet werden (vgl. **Tab. 1**).

#### Operationstechnik

Die Operation findet in Blutsperre statt. Auf eine Blutleere wird verzichtet, damit die sich zu präparierenden Gefäße besser darstellen. Je nach gewählter Entnahmestelle erfolgt ein dorsaler Zugang, um die 1./2. IKSRA oder 2./3. IKSRA zu präparieren. Die Gefäße lassen sich dabei oberflächlich auf dem Retinaculum extensorum auffinden. Der palmare Zugang wird gewählt, wenn als Gefäßstiel der ARCP oder APMP dienen soll (**Abb. 3**). Es erfolgt zunächst die Mobilisation der distalen Anteile der Gefäße vor der Kapsulotomie. Nun kann die Präparation des Skaphoids je nach gewähltem Zugang von dorsal oder palmar durchgeführt werden. Dabei sollten die skaphoidalen Gelenkflächen sowie das Lig. scapholunare geschont werden (**Abb. 4**). Anschließend kann das Transplantat vom distalen Radius gehoben werden (**Abb. 5**). Vor Einbringen des Transplantats wird das Skaphoid durch eine kanülierte Schraube stabilisiert und durch Spongiosa vom Beckenkamm bzw. einem kortikospongiösen Span neben dem vaskularisierten Transplantat aufgefüllt. Das durch Zurechtschneiden angepasste Transplantat wird nun unter leichtem Druck in das Skaphoid eingebracht. Intraoperativ erfolgt die Anlage einer Unterarmgippschiene mit Daumengrundgelenkeinschluss, welche für 8 Wochen getragen werden sollte. Die Belastungsfreigabe kann nach 12 Wochen erfolgen.



**Abb. 3** Intraoperative Darstellung der A. radialis sowie der ARCP.



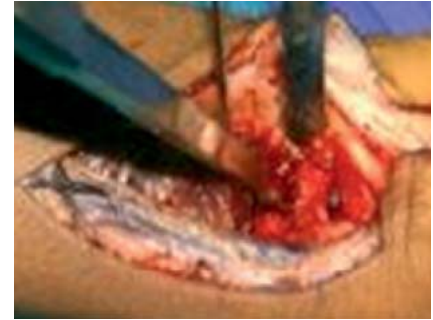**Abb. 5** Am ARCP gestielter mikrovaskulärer Knochenspan.

#### Resultate

Mehrere Studien beschreiben für die dorsal oder palmar vaskularisierten Knochenspäne bezüglich Heilungsrate, Verbesserung der Schmerzsymptomatik, der Kraft und der Handgelenkbeweglichkeit sehr gute Ergebnisse [9,16,24–26]. In einer retrospektiven Studie mit einem 2-Jahres-Follow-up bei 30 Patienten konnte eine 100%ige Heilungsrate sowie Schmerzfreiheit bei 90% der Patienten erreicht werden [10]. Ähnliche Ergebnisse erzielen am Arcus palmaris carpalis gestielte Transplantate [11]. Allgemeine Risikofaktoren für gestielte vaskularisierte Knochenspäne sind Alter, weibliches Geschlecht, Tabakkonsum, fortgeschrittener Handgelenkollaps, Frakturstabilisierung mit Kirschner-Drähten und Voroperationen am Handgelenk [27].

Gestielte vaskularisierte Knochentransplantate zeigen eine geringere Morbidität gegenüber freien vaskularisierten Transplantaten auf und werden als operationstechnisch einfacher beschrieben.

Allerdings müssen insbesondere bei Transplantatentnahme vom palmaren Radius wichtige funktionelle Strukturen am Handgelenk dargestellt und geschont werden [25,28].



**Abb. 4** Darstellen der Skaphoidpseudarthrose.

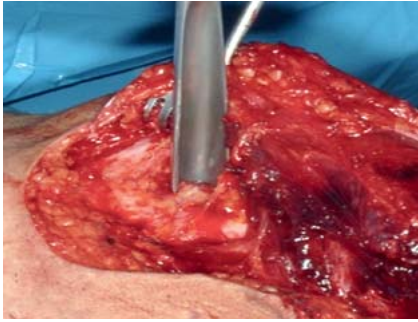
#### Freie vaskularisierte Knochentransplantate

Ein Vorzug der freien Knochentransplantate ist u. a. die höhere Variabilität des Transplantatdesigns.

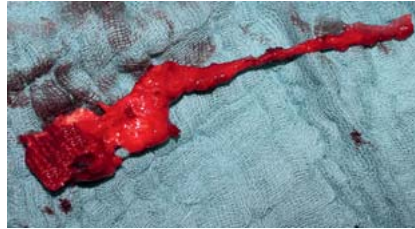Da bei der Entnahme der gefäßgestielten Knochentransplantate wenig Spielraum zur Größenmodifikation ist, kann es schnell zur Devaskularisierung des Knochenspans kommen. Zudem unterscheiden sich die verschiedenen lokal gestielten vaskularisierten Knochenspäne in ihrem Rotationsradius sowie der Hebe-morbidität bei dorsalem oder palmar-em Zugang zum Handgelenk [22]. Insbesondere bei knöcherner Skaphoiddeformität sollte eine formstabile Stützung des neu eingebrachten Knochentransplantats erfolgen [27]. Hierzu bieten sich z.B. freie mikrovaskulär reanastomosierte Beckenkammtransplantate an [29]. Diese Transplantate verfügen über reichhaltige und stabile Spongiosa, die biomechanischen Eigenschaften des Beckenkamms bei guter Formbarkeit sowie ein konstantes vasculäres Versorgungssystem [30].

Allerdings müssen bei der Indikationsstellung mögliche Komplikationen in der Spenderregion beachtet werden. So werden in der Literatur Hyperostosen, Beckendeformitäten und Hyperästhesien im Versorgungsgebiet des N. cutaneus femoris lateralis beschrieben [29].

Eine weitere Möglichkeit zum Pseudarthrosenrepair bietet das freie mikrovaskuläre Knochentransplantat vom medialen Femurkondylus. Das rein periostale Perfusionssystem über einer dünnen Periostschicht kann den bei den anderen Techniken vorhandenen Weichteilüberschuss vermeiden. Ebenso soll eine geringere Hebe-morbidität bestehen [22].



**Abb. 6** Entnahme eines freien kortikospongiosen Spans vom medialen Femurkondylus.



**Abb. 7** Freier kortikospongioser Span vom medialen Femurkondylus mit Gefäßstiel.

Bei intraoperativ entdeckter Destruktion des skaphoidalen Knorpels bietet ein Knorpel-Knochen-Transplantat vom medialen Aspekt des medialen Femurkondylus eine adäquate Therapieoption [23]. Damit kann die Gefahr einer zunehmenden radiokarpalen Arthrose reduziert werden.

*Anatomie der versorgenden Gefäße*

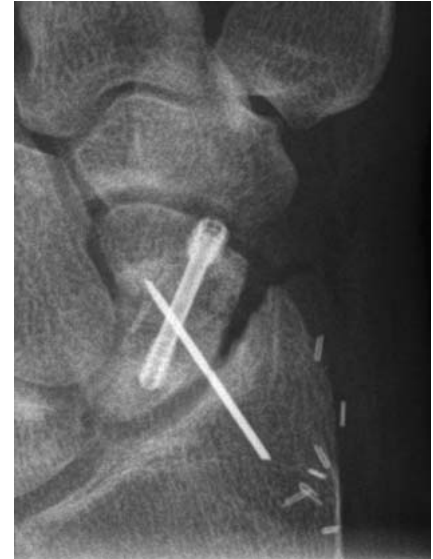Die vaskuläre Versorgung des medialen Femurkondylus erfolgt über das Rete articulare genus. Das Rete articulare genus wird aus dem R. articularis der A. genus descendens und dem R. supracondylaris der A. poplitea gespeist. Als Gefäßstiel des medialen Femurkondylus wird der R. articularis der A. genus descendens sowie deren Begleitvenen verwendet [22].

*Operationstechnik*

Die Operation findet in Rückenlage mit in Knie und Hüfte flektiertem und außenrotiertem Bein statt. Die Hautinzision wird über der A. femoralis vom Femurkondylus bis zum mittleren Oberschenkel vorgenommen. Nach Spalten der Fas-

zie des M. vastus medialis kann der Abgang der A. genus descendens aus der A. femoralis dargestellt werden. Nun kann der R. articularis als weiterer Abgang der A. genus descendens als das das Periost des medialen Femurkondylus versorgende Gefäß präpariert werden. Das dem Knochendefekt angepasste Transplantat wird nun aus dem medialen Femurkondylus ausgeemittelt (**Abb. 6 und 7**). Dabei sollte die Gelenkfläche des Femurkondylus sowie das Innenband geschont werden. Nach Heben des Transplantats wird dieses in die mit Kirschner-Drähten fixierte Fragmentdiastase eingebracht. Das Transplantat kann nun durch eine kanülierte Kahnbeinschraube fixiert werden.

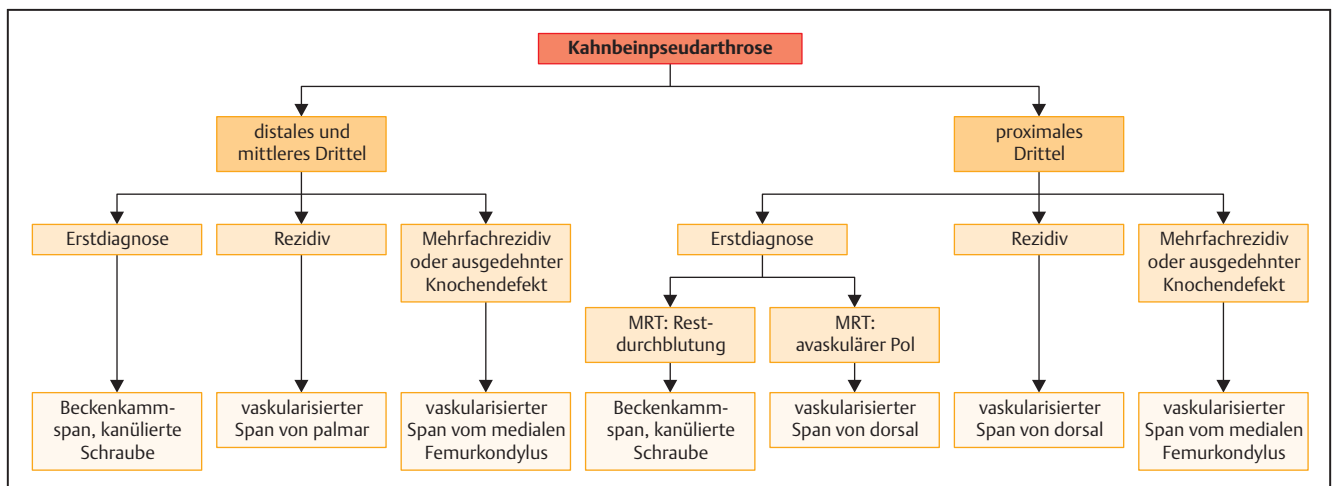
Die mikrovaskuläre Anastomose der Transplantatarterie wird entweder als End-zu-End-Anastomose mit dem R. palmaris der A. radialis oder als End-zu-Seit-Anastomose mit der A. radialis selbst durchgeführt. Danach erfolgt die venöse Anastomose an Begleitvenen. Sollte beim Wundverschluss eine Kompression des Gefäßstiels drohen, empfiehlt es sich, zunächst eine temporäre Deckung mit allogener Kunsthaut vorzunehmen. Die Nachbehandlung ist analog zu den gefäßgestielten Knochentransplantaten [22, 31] (**Abb. 8**).



**Abb. 8** Postoperatives Röntgenbild nach vaskularisiertem Knochenspan aus dem medialen Femurkondylus.

*Resultate*

Die Knochenheilung von Kahnbeinpseudarthrosen mit avaskulärer Nekrose des proximalen Pols nach freier mikrovaskulärer Knochentransplantation vom medialen Femurkondylus wird in der Literatur mit 75–100% angegeben [20]. Auch die freien mikrovaskulär reanastomosierten Beckenkammtransplantate werden mit einer knöchernen Durchbauungsrate von 80–85%, bei guter Handgelenksbeweglichkeit und fast vollständiger Grobkraft im Vergleich zur Gegenseite, beschrieben [30]. Werdin et al. beobachteten im Vergleich zu den gestielten Knochentransplantaten eine längere Operationszeit, eine größere Hebedefektmorbidität und eine postoperativ



**Abb. 9** Behandlungsalgorithmus.

stärkere Bewegungseinschränkung des Handgelenks der freien Knochentransplantate [28].

### Schlussfolgerung

Wir empfehlen bei Revisionseingriffen und Pseudarthrosen mit sklerosierten, avaskulären proximalen Fragmenten die operative Therapie mittels vaskularisierter Knochentransplantate. Kontraindikationen sind SNAC-Wrist-Stadien II und III und die Radiokarpalarthrose. Bei Mehrfachrezidivpseudarthrosen des Kahnbeins bzw. ausgedehnten Knochendefekten und avaskulären Fragmenten empfehlen wir freie mikrovaskuläre Knochentransplantate resp. Knorpel-Knochen-Transplantate vom medialen Femurkondylus (Abb. 9).

### Literatur

- 1 Nakamura R. Scaphoid mal-union—current concept and perspectives. *Hand Surg* 2000; 5: 155–160
- 2 Ring D, Jupiter JB, Herndon JH. Acute fractures of the scaphoid. *J Am Acad Orthop Surg* 2000; 8: 225–231
- 3 Krimmer H, Kraphol B, Sauerbier M et al. Der posttraumatische karpale Kollaps (SLAC- und SNAC-wrist): Stadieneinteilung und therapeutische Möglichkeiten. *Handchir Mikrochir Plast Chir* 1997; 29: 228–233
- 4 Watson HK, Ruy J. Evolution of arthritis of the wrist. *Clin Orthop Relat Res* 1986; 202: 57–67
- 5 Buijze GA, Ochtman L, Ring D. Management of scaphoid nonunion. *J Hand Surg Am* 2012; 37: 1095–1100
- 6 Russe O. Fracture of the carpal navicular. Diagnosis, non-operative treatment and operative treatment. *J Bone Joint Surg Am* 1960; 42: 759–768
- 7 Herbert TJ, Fisher WE. Management of fractured scaphoid using a new bone screw. *J Bone Joint Surg Br* 1984; 66: 114–123
- 8 Chen AC, Chao EK, Tu Y et al. Scaphoid non-union treated with vascular bone grafts pedicled on the dorsal supra-retinacular artery of the distal radius. *J Trauma* 2006; 61: 1192–1197
- 9 Kawai H, Yamamoto K. Pronator quadratus pedicled bone graft for old scaphoid fractures. *J Bone Joint Surg Br* 1988; 70: 829–831
- 10 Malizos KN, Zachos V, Dailiana ZH et al. Scaphoid nonunions: management with vascularized bone grafts from the distal radius: a clinical and functional outcome study. *Plast Reconstr Surg* 2007; 119: 1513–1525
- 11 Mathoulin C, Haerle M. Vascularized bone graft from the palmar carpal artery for treatment of scaphoid nonunion. *J Hand Surg Br* 1988; 23: 318–323
- 12 Sawaizumi T, Nanno M, Ito H. Vascularized second metacarpal-base bone graft in scaphoid non-union by the palmar approach. *J Reconstr Microsurg* 2003; 19: 99–106
- 13 Sheetz KK, Bishop AT, Berger RA. The arterial blood supply of the distal radius and ulna and its potential use in vascularized pedicled bone grafts. *J Hand Surg Am* 1995; 20: 902–914
- 14 Steinmann SP, Bishop AT, Berger RA. Use of the 1, 2 intercompartmental suparetinacular artery as a vascularized pedicle bone graft for difficult scaphoid nonunion. *J Hand Surg Am* 2002; 27: 391–401
- 15 Yuceturk A, Isiklar ZU, Tuncay C et al. Treatment of scaphoid nonunions with a vascularized bone graft based on the first dorsal metacarpal artery. *J Hand Surg Br* 1997; 22: 425–427
- 16 Zaidenberg C, Siebert JW, Angrigiani C. A new vascularized bone graft for scaphoid non-union. *J Hand Surg Am* 1991; 16: 474–478
- 17 Fernandez DL, Egli S. Non-union of the scaphoid. Revascularization of the proximal pole with implantation of a vascular bundle and bone-grafting. *J Bone Joint Surg Am* 1995; 77: 883–893
- 18 Schaller HE, Lassner F, Pallua N. Ein Vergleich unterschiedlicher Behandlungsmethoden von Pseudarthrosen und Rezidivpseudarthrosen des Scaphoids. *Handchir Mikrochir Plast Chir* 1993; 25: 205–210
- 19 Thompson NW, Kapoor A, Thomas J et al. The use of a vascularized periosteal patch onlay graft in the management of nonunion of the proximal scaphoid. *J Bone Joint Surg Br* 2008; 90: 1597–1601
- 20 Doi K, Oda T, Soo-Heong T et al. Free vascularized bone graft for non-union of the scaphoid. *J Hand Surg Am* 2000; 25: 507–519
- 21 Gabl M, Reinhardt C, Lutz M et al. Vascularized bone graft from the iliac crest for the treatment of nonunion of the proximal part of the scaphoid with an avascular fragment. *J Bone Joint Surg Am* 1999; 81: 1414–1428
- 22 Bürger KH, Gaggl A, Kukutschki W et al. Das freie mikrovaskuläre Femurtransplantat zur Behandlung der avaskulären Kahnbeinnekrose. *Handchir Mikrochir Plast Chir* 2009; 41: 44–51
- 23 Källicke T, Bürger H, Müller EJ. [A new vascularized cartilage-bone-graft for scaphoid nonunion with avascular necrosis of the proximal pole. Description of a new type of surgical procedure]. *Unfallchirurg* 2008; 111: 201–205
- 24 Naegele B. Ergebnisse des vaskularisierten Radiusspans bei Kahnbeinseudarthrosen [Dissertation]. Tübingen: Universität Tübingen; 2013
- 25 Jaminet P, Werdin F, Pfau M et al. [Treatment algorithm for scaphoid nonunion: retrospective case-control study of 208 patients]. *Unfallchirurg* 2012; 115: 994–999
- 26 Goetz M. Eine retrospektive radiologische Fall-Kontroll-Studie über die operative Behandlung der Kahnbeinseudarthrose [Dissertation]. Tübingen: Universität Tübingen; 2014
- 27 Chang MA, Bishop AT, Moran SL et al. The outcomes and complications of 1, 2-intercompartmental suparetinacular artery pedicled vascularised bone grafting of scaphoid nonunions. *J Hand Surg Am* 2006; 31: 387–396
- 28 Werdin F, Jaminet P, Naegele B et al. Reconstruction of scaphoid nonunion fractures of the proximal one third with a vascularized bone graft from the distal radius. *Eplasty* 2014; 14: e24
- 29 Harpf C, Gabl M, Reinhardt C et al. Small free vascularized iliac crest bone grafts in reconstruction of the scaphoid bone: a retrospective study in 60 cases. *Plast Reconstr Surg* 2001; 108: 664–674
- 30 Gabl M, Pechlaner S, Zimmermann R. Die Rekonstruktion der Kahnbeinseudarthrose mit avaskulärem proximalen Fragment mit freiem mikrovaskulär gestielten Beckenkammtransplantat. *Oper Orthop Traumatol* 2009; 21: 386–395
- 31 Rahmanian-Schwarz A, Spetzler V, Willkomm LM et al. A composite osteomusculocutaneous free flap from the medial femoral condyle: anatomic characteristics, clinical aspects, new applications. *Handchir Mikrochir Plast Chir* 2012; 44: 67–74

**Dr. med. Gunnar Hübner**

Assistenzarzt

**Prof. Dr. med. Afshin Rahmanian-Schwarz**

Chefarzt

Klinik für Plastische- und Handchirurgie, Ästhetische und Rekonstruktive Chirurgie  
HELIOS Klinikum Wuppertal  
Heusnerstraße 40  
42283 Wuppertal

gunnar.huebner@helios-kliniken.de