

# Die Harnröhrenenge und Blasenhalstenose der Frau – Fakt oder Mythos – Was ist zu tun?

## Female Urethral Obstruction and Bladder Neck Stenosis – Fact or Myth – How to Proceed

### Autoren

A. Gunnemann<sup>1</sup>, B. Liedl<sup>2</sup>, P. C. R. Palma<sup>3</sup>, Y. Yoshimura<sup>4</sup>, S. Muctar<sup>5</sup>

### Institute

Die Institutsangaben sind am Ende des Beitrags gelistet

### Schlüsselwörter

- weibliche Harnröhrenstriktur
- Harnröhrendilatation bei der Frau
- Harnröhrenbougieung der Frau
- weibliche Harnröhrenplastik
- Blasenhalstenge der Frau

### Key words

- female urethral stricture
- female urethral dilatation
- female urethral bougienage
- female urethroplasty
- bladder neck obstruction in women

### Bibliografie

DOI <http://dx.doi.org/10.1055/s-0035-1559624>  
Akt Urol 2015; 46: 382–387  
© Georg Thieme Verlag KG  
Stuttgart · New York  
ISSN 0001-7868

### Korrespondenzadresse

**Dr. med. Alfons Gunnemann**  
Chefarzt Urologische Klinik  
Klinikum Lippe GmbH  
Röntgenstraße 18  
32756 Detmold  
Tel.: +49/5231/72 1490  
Fax: +49/5231/72 1476  
alfons.gunnemann@klinikum-lippe.de

### Zusammenfassung

Die weibliche Harnröhre ist das wahrscheinlich am wenigsten beachtete Organ der Frau. Die Harnröhrenstriktur und die primäre Blasenhalstenenge bei Frauen sind seltene klinische Krankheitsbilder.

Zur Behandlung der weiblichen Harnröhrenstriktur werden traditionelle und neuere chirurgische Techniken beschrieben. Diese beruhen allerdings auf einer schwachen Datenlage. Ein Konsens über das beste Vorgehen fehlt. Die Techniken der Harnröhrenplastiken haben bei kürzerer Nachbeobachtungszeit eine höhere Erfolgsquote (80–94%) als die Harnröhrendilatation (<50%). Die Harnröhrenplastik in erfahrenen Händen erscheint als machbare Option bei Dilatationsversagen, obgleich es auch hier an hoher Evidenz für die jeweilige Technik der Harnröhrenplastik mangelt.

Die primäre Blasenhalstenge ist ein Zustand, in dem sich der Blasenhalsten während der Miktion nicht adäquat öffnet. Diese führt zu einer erhöhten Aktivität der quergestreiften Sphinktermuskulatur oder zu einer Behinderung des Uroflows ohne Vorliegen einer anderen anatomischen Ursache wie z. B. ein Genitalprolaps.

Watchful waiting, Pharmakotherapie oder eine chirurgische Intervention sind mögliche Behandlungsoptionen.

### Einleitung und Fragestellung

Die Harnröhre der Frau ist im klinischen Alltag und in der Literatur wenig beachtet, man könnte auch feststellen, die weibliche Harnröhre ist das am meisten vernachlässigte Organ der Frau.

Wann ist eine Stenose eine Stenose und wie häufig ist die Blasenhalstenge der Frau tatsächlich. Welche Behandlungskonzepte stehen zur Verfügung?

### Summary

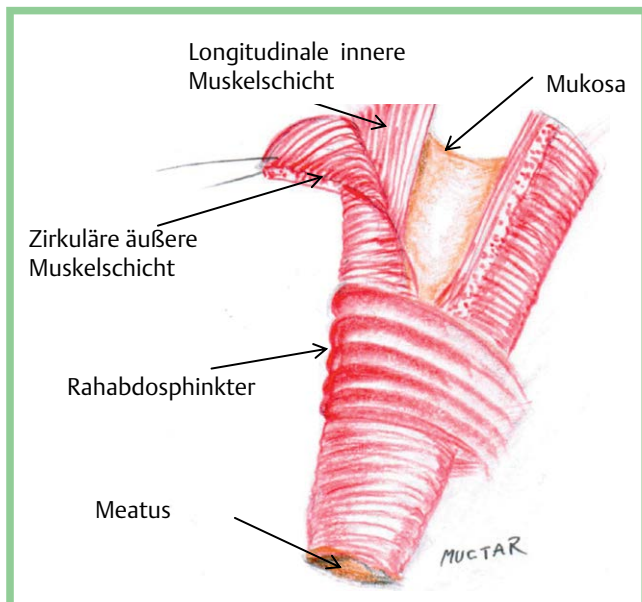
The female urethra is probably the most neglected organ in women. Female urethral stricture and primary bladder neck obstruction are rare clinical entities. Traditional and new surgical techniques have been described for the treatment of female urethral stricture. However, they are based on limited data. There is no consensus on best management. The techniques of urethroplasty all have a higher mean success rate (80–94%) than urethral dilatation (<50%), albeit with shorter mean follow-up. Urethroplasty performed by experienced surgeons appears to be a feasible option in women who have failed urethral dilatation, although there is a lack of high-level evidence to recommend one technique over another.

Primary bladder neck obstruction (PBNO) is a condition in which the bladder neck fails to open adequately during voiding. This leads to increased striated sphincter activity or obstruction of urinary flow without another anatomic cause being present, for example an obstruction caused by genitourinary prolapse in women. Watchful waiting, pharmacotherapy and surgical intervention are possible treatments.

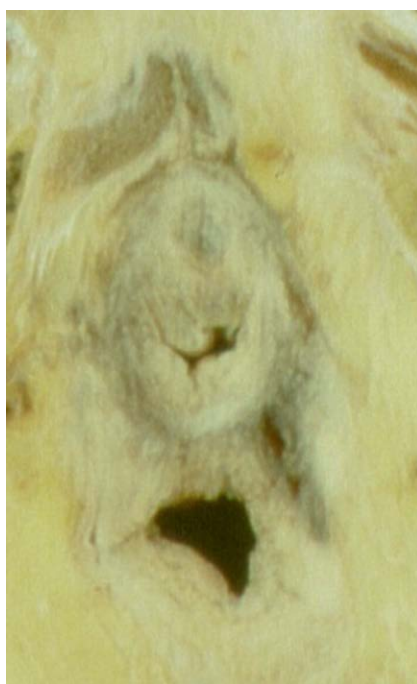### Harnröhrenenge

#### Anatomie der weiblichen Harnröhre

Die Harnröhre der erwachsenen Frau hat eine Länge von 2,5–4 cm und kann an jeder Stelle stenosieren. Die Sphinkter-Aktivität wirkt auf der gesamten Länge, die Harnröhre besitzt 2 glatte Muskelschichten, eine äußere zirkuläre und eine innere longitudinale Schicht. Dieser glatte Muskel dünnt sich nach distal aus, speziell die äußere



**Abb. 1** Harnröhrenmuskulatur (gez. von Sidi Muctar).



**Abb. 2** Anatomischer Querschnitt (fixiert) durch die weibliche Harnröhre und Vagina (Bild: A. Gaumann).

zirkuläre Schicht. Das letzte Viertel der Urethra ist minimal steuerbar, dort enden die Muskelschichten in einem dicken kollagenen Ring, eine Verdickung, die auch bei jungen Mädchen als Lyon Ring (Lyon und Tanagho 1965) bezeichnet wird, der für Blasenentleerungsstörungen und rezidivierende Infekte verantwortlich sein soll [1] (• **Abb. 1**).

Der quergestreifte urethrale Sphinkter liegt extern und umschließt die glatte Muskulatur auf der gesamten Länge der Harnröhre. Er ist am ausgeprägtesten im mittleren Drittel der Urethra hauptsächlich dorsal etwa bei 12 Uhr urethralwärts und nach ventral relativ ausgedünnt beziehungsweise unterentwickelt, somit ergibt sich eine Art Hufeisenkonfiguration. Der maximale Urethraverschlussdruck lässt sich dementsprechend in der Urethramitte messen [2] Für die Belastungskontinenz ist die ext-

raurethrale Muskulatur wie der M. pubovaginalis (bei Petros M. pubococcygeus), ggf. auch M. puborektalis bei intaktem bindegewebigem Stützapparat von großer Bedeutung. Bei Belastung wird die suburethrale Vaginalwand nach ventral gezogen, wodurch es zum festen Verschluss der Urethra kommt. Eine weitere chirurgisch bedeutsame anatomische Lagebeziehung bildet das klitorale Bindegewebe, welches die urethrovaginale Einheit umschließt und die Harnröhre dorsalseitig sowie die neurovasculären Bündel einbettet [3] (• **Abb. 2**).

### Ätiopathogenese der Harnröhrenstenose

Die Ätiopathogenese der weiblichen Harnröhrenstenose ist wenig bekannt. Mehrere Faktoren können vermutet werden: Infektionen, Trauma, Instrumentierung, vorausgegangene Harnröhrenchirurgie. Die Diagnosestellung einer Harnröhrenstenose impliziert viele Verdachtsmomente, weil sich die Symptome oft sehr unspezifisch darstellen: z.B. LUTS (Blasenentleerungsstörung, häufiger Harndrang, unvollständige Entleerung), Harnverhalt, oder wiederkehrende Harnwegsinfektionen. Bei den Infektionen sind vor allem Chlamydieninfektionen im Vordergrund, die häufig pseudopapilläre Veränderungen des Blasenhalsses verursachen. Diese zeigen sich endoskopisch als „Tentakel“ des Urothels.

Derzeit gibt es keine anerkannte Definition oder allgemein akzeptierte diagnostische Kriterien für eine Harnröhrenstenose der Frau.

Auf der Basis einer symptomorientierten Diagnosestellung wurden in der Vergangenheit und werden auch heute bei vielen Frauen oft unnötig und übereifrig Harnröhrendilatationen vorgenommen, was paradoxerweise wiederum zu einem Auftreten von Stenosen vermutlich auf der Basis von Blutungen und Urin-Extravasation führen kann.

Wegen ihrer Seltenheit und der Nähe zu wichtigen Strukturen können weibliche Harnröhrenstenosen eine beträchtliche Herausforderung für den rekonstruktiv tätigen Urologen darstellen. Im letzten Jahrzehnt hat es eine Zunahme der Berichte von verschiedenen chirurgischen Techniken für die Therapie der weiblichen Harnröhrenstenose gegeben.

### Systematische Literaturrecherche

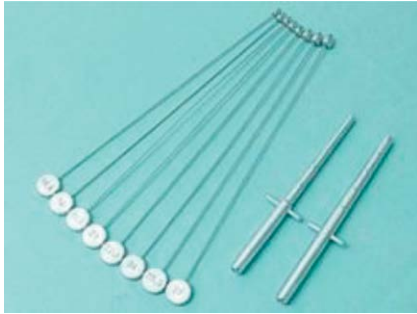Nadir I. Osman, Altaf Mangera, Christopher R. Chapple, Department of Urology, Royal Hallamshire Hospital, Sheffield, UK, haben in einer systematischen Literaturrecherche (PROSPERO Datenbank, ID-Nummer CRD42013004193) veröffentlichte Studien in PubMed und Scopus Datenbanken mit den Suchbegriffen „Frauen oder weiblich“ mit den Begriffen „Harnröhrenstriktur oder Harnröhrenstenose oder Harnröhrendilatation oder Urethrotomie oder Urethroplasty“ am 24. März 2013 kombiniert [4]. Die Recherche wurde nur auf Veröffentlichungen in englischer Sprache beschränkt. Abstracts wurden ausgeschlossen, weil nicht Peer-Reviewed.

Insgesamt 2936 Abstracts wurden nach elektronischem Screening identifiziert. Nach dem Entfernen der Duplikate wurden 1159 Abstracts herausgefiltert, wovon 38 Volltexte übrig blieben. 20 weitere Texte wurden ausgeschlossen, da sie sich nicht auf eine operative Therapie der Harnröhre bezogen oder keine Ergebnisdaten enthielten. Von 16 Studien blieben 221 auswertbare Patientinnen übrig.

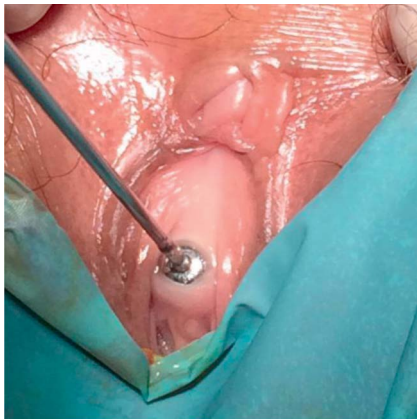Das Durchschnittsalter der Frauen betrug 51,8 Jahre (Bereich 22–91 Jahre). Alle Studien waren retrospektive Fallserien.

**Tab. 1** Untersuchungsmethoden zur Diagnostik von weiblichen Harnröhrenstrikturen.

Untersuchungsmethode	Anzahl der Studien
Uroflowmetrie und Restharnbestimmung	8
Urodynamik oder Videourodynamik	9
Urethroskopie	10
Miktionszystourethrografie	10
MRT	2
IV Urografie mit Miktionszystourethrografie	1
Bougie à Boule (Harnröhrenkalibrierung)	0



**Abb. 3** Bougie à Boule und Harnröhrenbougie.



**Abb. 4** Nachweis einer Harnröhrenstriktur durch Harnröhrenkalibrierung (V.a. Lichen sklerosus).

### Definition und Diagnose der weiblichen Harnröhrenstriktur

Eine einheitliche Definition oder harte diagnostische Kriterien existieren für Harnröhrenstrikturen bei Frauen nicht.

Einschlusskriterium für 4 Studien war die Tatsache, dass ein 14-Ch-Katheter nicht einführbar war. Andere Studien legten als Schwellenwert für das Vorliegen einer Striktur eine Harnröhrenkalibrierung  $< 17$  Charrière,  $< 19$  Ch und  $< 20$  Ch fest.

In kinderurologischen Lehrbüchern findet man für die weibliche Harnröhre die Definition 10 plus Lebensalter in Charrière.

16 Studien diagnostizierten eine Harnröhrenstriktur radiologisch.

Die häufigste Definition war „distale Harnröhrenstenose mit proximaler Harnröhrenballonierung.“ Die Autoren der einzelnen Studien verlassen sich in der Regel auf mehrere Tests zur Diagnostik einer Striktur (◉ Tab. 1, ◉ Abb. 3).

Die Gesamtzahl der eingeschlossenen Patientinnen in allen Studien betrug 221.

Angenommene Ursachen der Strikturen wurden bei 72 Frauen (53%) beschrieben: 35 (49%) idiopathisch, 28 (39%) iatrogenen, 5 (7%) traumatisch, 4 (6%) entzündlich.

In 98 Fällen war eine Intervention der Harnröhrenstriktur vorausgegangen: 95 Patientinnen (96,9%) Harnröhrendilatation oder Urethrotomie, 3 Patientinnen (3,1%) Harnröhrenplastik.

Ein Konsens über die Definition einer Striktur besteht nicht. Studien an gesunden Frauen haben eine durchschnittliche Harnröhrenweite von 22 Ch ( $23 \pm 1,9$  Ch) und 26 Ch ohne Korrelation zum Alter ergeben. Andere Autoren halten die Passage eines 30-Ch-Katheters für normal.

Eine Striktur lässt sich beschreibend definieren als „eine symptomatische anatomische Engstellung der Harnröhre nachweisbar durch eine Unmöglichkeit der Katheterisierung, eine Harnröhrenkalibrierung, eine Endoskopie, Radiografie oder Inspektion“ (◉ Abb. 4).

### Chirurgische Therapie der Harnröhrenstriktur

Zur Behandlung der weiblichen Harnröhrenstriktur existieren im Wesentlichen 2 Haupttechniken: die Harnröhrendilatation und Augmentations-Harnröhrenplastik, wobei als Augmentat vaginale oder myokutane Schwenklappen der Labien dienen oder Mundschleimhaut-Transplantate. Die 2 häufigsten Zugangswege waren dorsal oder ventral.

### Harnröhrendilatation (Bougierung)

3 Studien mit einem Gesamtkollektiv von 107 Patientinnen berichten über die Verwendung einer Harnröhrendilatation. Die Harnröhre wurde bis 30 Ch in 7 Fällen und 41 Ch (!) in 93 Frauen erweitert, während es bei 7 Frauen unklar blieb, wie weit die Bougierung durchgeführt wurde. Zusätzlich empfiehlt Smith et al. [5] die tägliche intermittierende Selbst-Katheterisierung (ISK).

Von den insgesamt 93 Frauen, bei denen die Harnröhre bis 41 Ch bougiert wurde, waren 49% bis zu einem mittleren Follow-up von 46 Monaten mit Erfolg erweitert. Die Autoren führten gleichzeitig eine Meatusplastik durch, falls es zu einer Blutung aus der Harnröhre oder der Scheidenwand kam. Die durchschnittliche Dauer bis zum Rezidiv lag bei 12 Monaten. Rezidive wurden in 56% erneut mit einer Dilatation, 5% mit einer Harnröhrenplastik, 17% mit einem ISK, 2% mit einer Otis-Urethrotomie und 2% mit einer periurethralen Botulinjektion behandelt. Insgesamt hatte die Harnröhrendilatation eine Erfolgsquote von 47% bei einem mittleren Follow-up von 43 Monaten, wobei die Erfolgsquote bei nicht Voroperierten mit 58% am höchsten lag, bei Voroperierten betrug diese lediglich 27,7%. Eine Harninkontinenz oder andere bedeutende Komplikationen traten nach einer mittleren Nachbeobachtungszeit von 43 Monaten nicht auf. Im Umkehrschluss müssen über 50% der Patientinnen nach einer Harnröhrenbougierung erneut behandelt werden.

Vergleichbar mit der Strikturerkrankung des Mannes zeigt sich somit auch bei der Frau, dass bei Versagen einer primären Harnröhrenbougierung weitere Dilatationen eher palliativer statt kurativer Natur sind.

### Otis-Urethrotomie

Das „blinde“ dilatierende Urethrotom wurde von Fessenden Nott Otis (1825–1900) am 21. Januar 1871 in der New York Academy of Medicine vorgestellt und weltweit angewandt bis zur praktikableren Siktürethrotomie des Nürnberger Urologen Hans Sachse 1975 [6].

Die Studienlage zur Urethrotomie nach Otis ist sehr dünn und inhomogen. Unter dem Stichwort „Otis Urethrotomy in Women“ erscheinen lediglich 3 Studien in PubMed. Eine von 1975, 1980 und eine aus 2014, die aber unspezifisch über die Therapie der BOO (Bladder Outlet Obstruction) berichtet.

Die Otis-Urethrotomie erscheint nur weitestgehend verlassen, ist sie aber nicht. Eine britische Umfrage aus 2006 konnte bestätigen, dass 69% der Urologen die Otis-Urethrotomie trotz fehlen-

der Evidenz noch anwenden. Eine tiefe Urethrotomie unter Einbeziehung des Blasenhalsses und somit der aktivsten Sphinkterregion kann sogar zur Harninkontinenz führen [7].

### Meatotomie und Meatusplastik

Bei kurzen Meatusstrikturen kann eine simple ventrale Meatotomie bei 6 Uhr eine effektive beschwerdelindernde Methode sein. Der ventrale Ring (Lyon Ring) und die Vaginalwand werden inzidiert bis zum gesunden Urethragewebe und die Ränder in einer Heineke-Mikulicz-Technik analog zur Pyeloplastik ausgenäht, die die Urethra hypospad erscheinen lassen. Nur in einer alten Studie von 1987 hatten 48 von 50 Patientinnen Beschwerdefreiheit auch noch nach 12 Monaten. Ein unangenehmer Sprühstrahl wird allerdings als mögliche Folge beschrieben [8]. Es können auch Inzisionen bei 5 und 7 Uhr mit anschließender transversaler Adaptation der Urethralschleimhaut mit der Vaginalwand im Sinne einer Meatusplastik vorgenommen werden.

### Exzision and Reanastomosierung

Diese Technik ist theoretisch machbar und wird beschrieben bei einer alten Technik der Operation von komplexen Harnröhrendivertikeln. Aber weder ist es sinnvoll Harnröhrendivertikel aufwendig zu rekonstruieren noch eine weibliche Harnröhre zu reanastomosieren. Die Gefahr einer postoperativen Harninkontinenz ist groß, die Datenlage sehr schwach. Harnröhrendivertikel können durch eine einfache Marsupialisation mit anschließender Atrophie des Divertikelhalses vollständig beseitigt werden.

### Harnröhrenplastik

13 Studien berichteten Ergebnisse von Harnröhrenplastiken mit einem Transplantat mit insgesamt gut dokumentierten 115 Patientinnen. Über End-zu-End-Anastomosen gibt es keine Daten. Die Harnröhrenplastiken erfolgen mittels Schwenklappenplastik oder freiem Transplantat. Man kann 3 Gruppen differenzieren: Vaginale und labiale Schwenklappen, vaginale oder labiale Transplantate und Mundschleimhautplastiken (bukkal und lingual). Das Transplantat oder der Lappen kann jeweils dorsal bei 12 Uhr und ventral bei 6 Uhr oder zirkumferentiell angewandt werden.

### Vaginale oder labiale Schwenklappen

Die Verwendung von vaginalen Schwenklappen ist die häufigste und erfolgreichste Methode mit einer Heilungsrate von 91 % mit einer Nachbeobachtungszeit von über 32 Monaten. Die Vorteile der lokalen Schwenklappen liegen in ihrer Mobilität, der guten Vaskularisation und ihrer guten Verfügbarkeit.

### Vaginale oder labiale freie Transplantate

4 Studien mit 25 Patienten, 80% Erfolg, mit 22 Monaten Verlauf, aufgeteilt in 13 vaginale und 12 labiale Transplantate. Weder ein ISK noch eine De-Novo-Harninkontinenz wurde berichtet.

### Orale Schleimhaut-Transplantate (lingual und bukkal)

7 Studien mit insgesamt 32 Patienten und einer 94% Heilungsrate mit einer Nachbeobachtungszeit von 15 Monaten. Mehrheitlich wurde ein dorsaler Zugang verwandt und die meisten Patientinnen waren voroperiert. Orale Schleimhaut hat mit 94% die höchste Heilungsrate bei jedoch kürzerer Nachbeobachtungszeit (14,8 Monate).

Die Mundschleimhaut ist eine gute Alternative bei vaginaler Fibrose oder lokaler Atrophie.

### Zusammenfassung Harnröhrenstenose

Die Harnröhrenbougieurung hat eine Erfolgsquote von <50% und rezidiert durchschnittlich nach 12 Monaten bei allerdings geringer Komplikationsrate. Im Gegensatz dazu hat die offene Harnröhrenplastik eine deutlich bessere Heilungsrate von mindestens 82% bei hingegen kürzerer Nachbeobachtungszeit von 25 Monaten. Die Datenlage suggeriert, dass eine Harnröhrenplastik eine machbare Alternative für Patientinnen darstellt, bei denen eine Harnröhrendilatation (Bougierung) versagt hat, und bietet eine Chance auf eine dauerhafte Heilung mit nur minimalem Harninkontinenzrisiko. Die Datenlage ist zu schwach um eine Empfehlung für die eine oder andere Technik der Harnröhrenplastik auszusprechen.

Der erste Behandlungsschritt bei einer weiblichen Harnröhrenstriktur sollte eine Bougieurung (Dilatation) sein. Bei einem Rezidiv kann eine erneute Dilatation vorgenommen werden, allerdings mit anschließender palliativer Selbstbougieurung aber sehr ernster Indikationsabwägung einer Harnröhrenplastik in erfahrenen Händen. Unter Berücksichtigung der Seltenheit dieser Eingriffe sollten diese in ausgewiesenen Zentren stattfinden. Erfahrungsgemäß werden Strikturen distal vermutet, wo die Sphinktermuskulatur sich beträchtlich ausdünn – dieses mag der Grund für die geringe Inkontinenzrate und die fortwährende Anwendung der Otis-Urethrotomie von 1871 sein. Ein weiterer Grund für die relativ niedrige Belastungsinkontinenzrate kann die Bedeutung der extraurethralen Muskulatur für die Stresskontinenz sein, die bei den operativen Maßnahmen nicht beeinträchtigt wird.

Mehr Daten aus randomisierten Langzeitstudien zum Vergleich der Bougieurung, Urethrotomie und der verschiedenen Techniken der Harnröhrenplastiken wären wünschenswert aber bleiben bei der geringen Anzahl wahrscheinlich illusorisch.

### Blasenhalsstenose

#### ▼ Definition

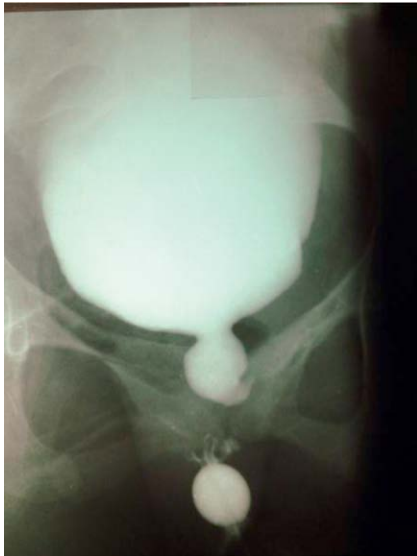Eine primäre Blasenhalsstenose ist ein Zustand, bei dem sich der Blasenhalss zur Miktions nicht adäquat öffnet und eine vermehrte Aktivität des Sphinkterinternus zur Folge hat oder eine obstruierte Miktions, ohne dass eine andere anatomische Obstruktion vorliegt wie z. B. ein Genitalprolaps oder Deszensus.

Zuerst wurde eine Blasenhalsobstruktion bei Männern 1933 von Marion [9] und später 1973 von Turner Warwick und Kollegen beschrieben. Sie forderten zur Diagnose einer Blasenhalsdysfunktion eine urodynamische Untersuchung und ein Miktionszysturethrogramm bei Männern unter 50 mit der Vorgeschichte einer länger bestehenden Symptomatik (LUTS) [10].

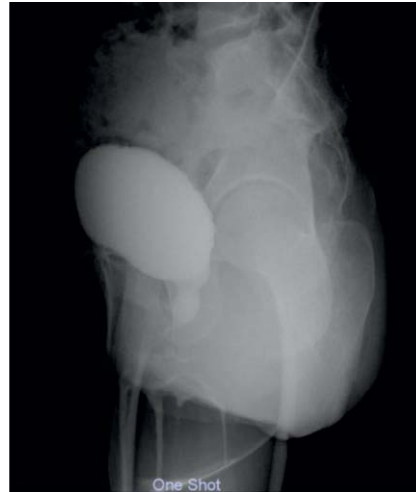Die Blasenhalsenge der Frau als klinisches Erscheinungsbild wurde 1984 von Diokno et al. [11] und von Axelrod und Blaivas 1987 [12] beschrieben. Beide Gruppen berichteten jeweils über nur 3 Patientinnen.

#### Ätiologie

Die genaue Ursache einer Blasenhalsenge konnte nie ans Licht gebracht werden. Verschiedene Theorien versuchten die Ätiologie zu erklären: Initial fokussierte man sich auf strukturelle Änderungen am Blasenhalss wie z. B. eine fibröse Engstellung oder Hyperplasie wie z. B. Marion. Leadbetter and Leadbetter [13] schlugen eine embryologische Erklärung vor, die mangelnde



**Abb. 5** MCU anterior posterior (Bild: Paulo Palma).



**Abb. 6** MCU lateral (Bild: Y. Yoshimura).

Auflösung des Mesenchyms am Blasenhal oder der Einschluss abnormaler Mengen von nicht muskulärem Bindegewebe mit dem Ergebnis eines hypertrophierten glatten Muskels, fibröser Kontrakturen und entzündlichen Veränderungen.

Ähnlich beschrieben Turner Warwick und Kollegen eine pathologische Morphologie der Detrusor/Trigonum-Muskulatur mit dem Ergebnis einer insuffizienten Blasenhalsoffnung. Eine neurogene Ursache der Blasenhalenge in Form einer Dysfunktion des sympathischen Nervensystems wurde ebenfalls postuliert [14].

Crowe et al. [15] wiesen im Blasenhalsgewebe von Männern mit einer Blasenhalssynergie eine Erhöhung der Dichte von Neuropeptid Y immunreaktiven Nerven nach, welche einen Teil des sympathischen kontraktiven Systems des Blasenhalss darstellen.

Yalla und Resnick machen Veränderungen der quergestreiften perirethralen Muskulatur (Rhabdospinkter) verantwortlich. Dieser kann sich funktionell bis zum Blasenhal ausbreiten [16].

Petros betont mit der Integraltheorie die Bedeutung der dynamischen Muskelkräfte in 3 Vektorrichtungen, die aktiv den Blasenhal aus einem Zusammenspiel der Levatorplatte, des Musculus pubococcygeus des longitudinalen Analmuskels öffnen. Aus der Lockerheit des umgebenden Bindegewebes, der Faszien und der Ligamente ergeben sich die funktionellen Störungen der Blasenhalsoffnung und des Verschlusses [17].

### Häufigkeit und Vorkommen

Daten über Häufigkeit und Vorkommen der weiblichen Blasenhalstenose sind sehr dürftig. Die meisten Berichte über weibliche Blasenhalstengen beziehen sich auf nur wenige Fälle. Nitti konnte in einer Studie über urodynamische Befunde in einer großen Kohorte von Frauen mit LUTS verschiedenster Formen eine Inzidenz von 4,6% nachweisen [18].

Die Blasenhalstenose zeigt sich bei Frauen mit ähnlichen Symptomen wie beim Mann einschließlich Entleerungsstörung (abgeschwächter Harnstrahl, Startverzögerung Harnstrahlunterbrechung und unvollständiger Entleerung) oder Störung der Speicherfunktion (Drangsymptomatik, Pollakisurie, Nykturie oder Dranginkontinenz) oder mit einer Kombination aus beiden, wobei bei Frauen häufiger Restharnbildungen und eine chronische Überlaufblase vorkommen, dafür aber der chronischen Beckenschmerz verursacht durch eine Blasenhalenge bei Frauen seltener gesehen wurde als bei Männern [19,20].

### Diagnostik

Die Blasenhalstenose ist vornehmlich eine urodynamische Diagnose mit den Kennzeichen: relativ hoher Detrusordruck, abgeschwächter Harnstrahl mit radiologischem Nachweis einer Obstruktion am Blasenhal und gleichzeitiger Relaxation des willkürlichen Sphinkters ohne das Bild einer distalen Obstruktion. Perinealsonografisch ist sie auch zu mutmaßen.

Bei ähnlichen Flowparametern entwickeln Männer höhere Detrusordrücke und Frauen deutlich höhere Restharnwerte (Abb. 5, 6). In diesem Zusammenhang ist darauf hinzuweisen, dass Frauen mit vaginalem Prolaps häufig Blasenentleerungsstörungen aufweisen. Urodynamisch finden sich bei diesen Frauen auch ein hoher Detrusordruck und ein abgeschwächter Harnstrahl bei funktioneller Urethraobstruktion ohne echte Strikturen der Urethra [21,22]. Eine vaginale Untersuchung bei allen Frauen mit Blasenentleerungsstörungen ist daher sinnvoll. Nach Petros startet normalerweise die Miktion mit einer aktiven Öffnung des Blasenhalss durch Muskelzug der Levatorplatte und des longitudinalen Muskels des Anus nach dorsal und kaudal. Sowohl eine Zystozele als auch posteriore Beckenbodendefekte wie apikaler Prolaps oder Rektozelen können diesen Muskelzug schwächen und damit zur Blasenentleerungsstörung führen [23].

### Therapie der Blasenhalenge

Die Behandlungsoptionen der Blasenhalenge der Frau sind identisch mit denen des Mannes: watchful waiting, Pharmakotherapie und chirurgische Intervention.

#### Watchful Waiting

Zuwarten und kontrollieren ist eine Möglichkeit für Patientinnen, die durch Ihre Symptomatik nicht stark beeinträchtigt sind und keinen klinischen oder urodynamischen Hinweis auf einen Dekompensation des oberen oder unteren Harntraktes zeigen.

Es gibt praktisch keine Daten zum natürlichen Verlauf einer weiblichen Blasenhalstenose, daher ist es schwer zu sagen, wieviele Frauen unter „watchful waiting“ fortschreitende Symptome bieten, eine Detrusordekompensation entwickeln oder im Verlauf doch behandelt werden. Aufgrund der geringen Datenlage basieren die Therapieoptionen auf Expertenmeinungen.

#### Pharmakotherapie

Alpha-Blocker haben sich als Standardtherapie bei der Blasenhalstenose des Mannes etabliert, wobei deren Hauptwirkung

an der glatten Muskulatur des Blasenhalsses angenommen wird. Zusätzlich werden aber wie bei der Therapie der BPH noch zentrale und andere lokale Mechanismen vermutet.

Die Experten-Empfehlung, die weibliche Blasenhalssstenose mit einem Alpha-Blocker zu behandeln, beruht auf Einzelfallberichten und 2 Studien von Kumar et al. [27] mit 24 Patientinnen und den Medikamenten Phenoxybenzamin, Prazosin oder Terazosin. Die Therapie war in über 50% erfolgreich in Bezug auf Symptomlinderung, erhöhtem Flow und messbarem Rückgang der Restharnwerte, allerdings wurde keine validierte Symptomerhebung vorgenommen.

Eine zweite prospektive Studie von Constantini et al. [24] 2009 wurde an 63 Frauen ausschließlich mit Tamsulosin durchgeführt. Bei guter Verträglichkeit verbesserten sich die Entleerungssymptome in 71%. Rezidivierende Harnwegsinfekte reduzierten sich um 50% bei 81% der Teilnehmerinnen, Uroflowparameter zeigten eine Besserung von 57%. Restharn verminderte sich in 62,5% und war bei 25% gar nicht mehr nachweisbar ohne signifikante Änderung des Entleerungsvolumens.

### Chirurgische Therapie

Analog zum Mann kann eine Blasenhalssinzision und -Resektion auch bei der Frau angewandt werden.

Axelrod und Blaivas [25] haben bilaterale Inzisionen bei 5 und 7 Uhr an 3 Patientinnen erfolgreich vorgenommen ohne Entwicklung einer Harninkontinenz.

Gronbaek et al. [26] haben initial eine singuläre Inzision und nur bei Bedarf eine zweite Inzision bei insgesamt 38 Patientinnen vorgenommen. Nach 55 Monaten betrug die Erfolgsquote noch 76%, eine Patientin entwickelte eine Harninkontinenz.

Kumar et al. [27] führten eine Inzision bei 12 Uhr mit einem Kinderresektoskop bei 6 Patientinnen erfolgreich durch. Alle Patientinnen waren Versagerinnen einer Alpha-Blocker-Therapie. Der  $Q_{\max}$  steigerte sich von 8,5 auf 15,5 ml/s und der Restharn sank von durchschnittlich 256 auf 40 ml. Allerdings berichteten 2 Patientinnen über eine leichte Belastungsharninkontinenz.

### Ausblick

Es gibt noch viel zu erforschen über die Ätiologie und den natürlichen Verlauf der Blasenhalssenge der Frau. Die genauen Ursachen müssen untersucht werden und wir benötigen mehr Informationen zum Nutzen der Therapie im Hinblick auf Symptomprogression, Risiko eines Harnverhaltes und einer Niereninsuffizienz.

Dieses sind schwer lösbare Aufgaben im Hinblick auf die geringe Prävalenz dieser Störung und der Schwierigkeit, bei den Patientinnen Gewebeuntersuchungen zu gewinnen.

Es sollten aber feste diagnostische Kriterien entwickelt werden, um den möglichen Erfolg einer Therapie besser einschätzen zu können.

Bessere nicht invasive Diagnosekriterien wären wünschenswert um Patientinnen herauszufiltern, die für weitere Tests infrage kämen.

Bessere Studien zur Pharmakotherapie mit Dosisfindungen und definierten Ergebniskriterien sowie Datenerhebungen zur operativen Therapie sind dringend notwendig und wünschenswert. Bei der geringen Prävalenz ist dieses nur nach Festlegung der Kriterien im nationalen oder internationalen Verbund möglich, sonst währt der Mythos fort.

**Interessenkonflikt:** Nein

### Institute

<sup>1</sup> Chefarzt Urologische Klinik, Klinikum Lippe GmbH, Detmold

<sup>2</sup> Chefarzt Urogenitale Chirurgie, Beckenbodenzentrum München, München

<sup>3</sup> Prof. Titular de Urologia UNICAMP, Presidente da ABAP, Brasilien

<sup>4</sup> Urology Department, Yotsuya Medical Cube, Japan

<sup>5</sup> Leiter des Kontinenz- und Beckenboden-Zentrums, Marien Hospital Düsseldorf, Düsseldorf

### Literatur

- 1 Lyon RP, Smith DR. Distal urethral stenosis. *J Urol* 1963; 89: 414–421
- 2 Asmussen M, Ulmsten U. On the Physiology of Continence and Pathophysiology of Stress Incontinence in the Female. *Contr. Gynecol Obstet* 1983; 10: 32–50
- 3 Keegan KA, Nanigian DK, Stone AR. Female urethral stricture disease. *Curr Urol Rep* 2008; 9: 419–423
- 4 Osman NI, Mangera A, Chapple CR. A systematic review of surgical techniques used in the treatment of female urethral stricture. *Eur Urol* 2013; 64: 965–973
- 5 Smith AL, Ferlise VJ, Rovner ES. Female Urethral Strictures: successful with long-term Clean intermittent catheterization after urethral dilatation. *BJU Int* 2006; 98: 96–99
- 6 Engel R, Didusch WP. Aktuelle Urologie 2008; 3: 184–186
- 7 de Jong TP, Van Gool JD, Dik P et al. The treatment of post-urethrotomy incontinence in pediatric and adolescent females. *J Urol* 2001; 165: 929–933
- 8 Heising J, Seifert J. Meatus stenosis of girls – clinical demonstration and therapy (author's translation). *Urologe A* 1978; 17: 292–295
- 9 Marion G. Surgery of the neck of the bladder. *Br J Urol* 1933; 5: 351–357
- 10 Turner-Warwick R, Whiteside CG, Worth PHL et al. A urodynamic view of the clinical problems associated with bladder neck dysfunction and its treatment by endoscopic incision and transtrigonal posterior prostatectomy. *Br J Urol* 1973; 45: 44–59
- 11 Diokno AC, Hollander JB, Bennett CJ. Bladder neck obstruction in women: a real entity. *J Urol* 1984; 132: 294–298
- 12 Axelrod SL, Blaivas JG. Bladder neck obstruction in women. *J Urol* 1987; 137: 497–499
- 13 Leadbetter GW, Leadbetter WF. Diagnosis and treatment of congenital bladder neck obstruction in children. *N Engl J Med* 1959; 260: 633
- 14 Awad SA, Downie JW, Lywood D et al. Sympathetic activity in the proximal urethra in patients with urinary obstruction. *J Urol* 1976; 115: 545–547
- 15 Crowe R, Noble J, Robson T et al. An increase in neuropeptide Y but not nitric oxide synthase-immunoreactive nerves in the bladder from male patients with bladder neck dyssynergia. *J Urol* 1995; 154: 1231–1236
- 16 Yalla SV, Resnick N. Initiation of voiding in humans: the nature and temporal relationship of urethral sphincter responses. *J Urol* 1997; 157: 590–595
- 17 Papa Petros PE, Ulmsten U. Role of the Pelvic Floor in Bladder Neck Opening and Closure I: Muscle Forces. *International Urogynecology Journal* 1997; 8: 74–80
- 18 Nitti VW, Tu LM, Gitlin J. Diagnosing bladder outlet obstruction in women. *J Urol* 1999; 161: 1535–1540
- 19 Delaere KP, Debruyne FM, Moonen WA. Bladder neck incision in the female: a hazardous procedure? *Br J Urol* 1983; 55: 283–286
- 20 Gronbaek K, Struckmann JR, Frimodt-Moller C. The treatment of female bladder neck dysfunction. *Scand J Urol Nephrol* 1992; 26: 113–118
- 21 Romanzi LJ, Chaikin DC, Blaivas JG. The effect of genital prolapse on voiding. *J Urol* 1999; 161: 581–586
- 22 Cole EE, Kaufman MR, Scarpero HM et al. The effects of isolated posterior compartment defects on lower urinary tract symptoms and urodynamic findings. *BJU Int* 2006; 97: 1024–1026
- 23 Petros PE. Symptoms of defective emptying and raised residual urine may arise from ligamentous laxity in the posterior vaginal fornix. *Gynecol Obstet Invest* 1998; 45: 105–108
- 24 Costantini E, Lazzeri M, Bini V et al. Open-label, longitudinal study of tamsulosin for functional bladder outlet obstruction in women. *Urol Int* 2009; 83: 311–315 doi:10.1159/000241674. Epub 2009 Oct 13
- 25 Axelrod SL, Blaivas JG. Bladder neck obstruction in women. *J Urol* 1987; 137: 497–499
- 26 Gronbaek K, Struckmann JR, Frimodt-Moller C. The treatment of female bladder neck dysfunction. *Scand J Urol Nephrol* 1992; 26: 113–118
- 27 Kumar A, Mandhani A, Gogoi S et al. Management of functional bladder neck obstruction in women: use of  $\alpha$ -blockers and pediatric resectoscope for bladder neck incision. *J Urol* 1999; 162: 2061–2065