

# Strukturelle Besonderheiten der Nase brachycephaler Hunderassen in der Computertomographie

T. H. Oechtering, G. U. Oechtering, C. Nöller

Aus der Klinik für Keintiere (Direktor: Prof. Dr. G. U. Oechtering) der Universität Leipzig

## Schlüsselwörter:

brachycephales Atemnotsyndrom, CT-Anatomie Nase, intranasale Obstruktion, Septumdeviation, aberrante Conchen, laserassistierte Turbinektomie, LATE

## Key words:

Brachycephalic airway syndrome, CT-anatomy nose, intranasal obstruction, septum deviation, abnormal conchae, laser-assisted turbinectomy, LATE

## Zusammenfassung:

**Gegenstand und Ziel:** Kurzköpfige Hunde erfreuen sich seit Jahren zunehmender Beliebtheit. Übertriebene und falsche Zuchtauslese hat jedoch zu einer Überbetonung der Brachycephalie und zum fast völligen Verlust der Nase geführt. Diese strukturelle Fehlbildung bedingt eine gravierende Funktionsstörung der Atmung und damit das brachycephale Atemnotsyndrom (BAS). In dieser Studie sollten die anatomischen Besonderheiten der brachycephalen Nase computertomographisch untersucht und mit der normocephalen Nase verglichen werden. **Material und Methoden:** Untersucht wurden 23 brachycephale Hunde (11 Mops, sieben Französische Bulldoggen, fünf Englische Bulldoggen) und als Referenz ein normocephaler Deutscher Schäferhund. Von allen Tieren wurden CT-Schnittbildserien analysiert. Zunächst wurde eine Bildserie mit vergleichenden Darstellungen beider Nasentypen erstellt. Um die strukturellen Unterschiede zum Normocephalen und innerhalb der brachycephalen Rassen darzustellen, erfolgte die Erfassung und Ableitung anatomischer Kenngrößen. **Ergebnisse:** Die extreme Verkürzung des Gesichtsschädels und damit auch der Nasenhöhle führt zu einer abnormen Konfiguration der Conchen. Zwei Haupttypen aberrant wachsender Nasenmuscheln werden beschrieben: 1. Nach rostral ziehende, die Nasengänge verlegende aberrante Conchen (RAC) und 2. nach kaudal wachsende, die Choanen verlegende aberrante Conchen (CAC). Zudem fallen diese Muscheln durch ihren geringen Verzweigungsgrad und ihre plumpe Lamellenbildung auf. Die Schädelvermessung zeigt charakteristische Unterschiede zwischen den brachycephalen Hunderassen. Der Mops hat im Vergleich einen noch kürzeren Gesichtsschädel als Französische und Englische Bulldoggen. **Schlussfolgerung:** Die in dieser Arbeit erstmalig bei brachycephalen Hunden beschriebenen schwerwiegenden intranasalen Fehlbildungen sind Grundlage für ein neues pathophysiologisches Verständnis des BAS. **Klinische Relevanz:** Die genaue Strukturanalyse von aberranten, stenosierenden Conchen (RAC, CAC) ist unabdingbare Voraussetzung für die Entwicklung einer intranasalen chirurgischen Therapie des BAS in Form der partiellen laserassistierten Turbinektomie (LATE-Therapie).

## Summary:

**Introduction and objective:** In brachycephalic dogs breeds exaggerated and incorrect breed selection has led to overemphasis of brachycephaly and almost complete loss of the nose. This structural deformity causes severe malfunction of the airway and thus brachycephalic airway syndrome (BAS). It was the aim of this study to examine the anatomical specifics of the brachycephalic nose by computed tomography (CT) and to compare them to those of the normocephalic nose. **Methods:** A total of 23 brachycephalic dogs (11 pugs, seven French Bulldogs, five English Bulldogs) and one normocephalic German Shepherd dog as reference were examined. Multislice CT images of all animals were analysed. First multislice images of both nose types were generated. Then, to compare structural differences to normocephalic breeds and among brachycephalic breeds, anatomical parameters were recorded and derived. **Results:** Extreme shortening of the craniofacial skull and thus of the nasal cavity leads to abnormal configuration of the conchae. Two main types of aberrant conchal growth have been described: 1. rostral, aberrant conchae obstructing the nasal passage (RAC) and 2. caudal aberrant conchae obstructing the choanae (CAC). Furthermore, these conchae are characterised by a low degree of branching and crude lamellae. Measurements of the skull revealed characteristic differences among the brachycephalic dog breeds. The pug had an even shorter craniofacial skull than the French and English Bulldogs. **Conclusion:** The severe intranasal deformities in brachycephalic dogs described here for the first time are the basis for a new pathophysiologic understanding of BAS. **Clinical relevance:** Detailed structural analysis of aberrant, stenosing conchae (RAC, CAC) is an indispensable prerequisite for the development of an intranasal surgical therapy of BAS in the form of partial laser-assisted turbinectomy (LATE therapy).

**Structural characteristics of the nose in brachycephalic dog breeds analysed by computed tomography**

Tierärztl Prax 2007; 35 (K): 177-187

## Einleitung

Kurzköpfige Hunderassen wie Mops und Bulldoggen erfreuen sich zunehmend größerer Beliebtheit. Damit werden immer häufiger Hunde mit schwerer respiratorischer Insuffizienz in der tierärztlichen Praxis vorgestellt. Nach unseren Beobachtungen hat in den vergangenen 10 Jahren die Schwere der Symptome deutlich zugenommen. Gleichzeitig erkranken viele Tiere bereits in den ersten beiden Lebensjahren. Das brachyzephalere Atemnotsyndrom (BAS) ist ein Komplex von Atemstörungen, der sich vorrangig auf die veränderte Form von Nase und Kehlkopf zurückführen lässt. Kennzeichnende Merkmale dieser strukturellen Fehlbildungen im Bereich des Gesichtsschädels sind Obstruktionen der oberen Atemwege, Stenosen des Nasen- und Rachenraums, ein überlanges und verdicktes Gaumensegel, zu enge Nasenöffnungen, verdickte Weichteile im Nasenrachen, eine auffällig große Zungenwurzel, evertierte Rachenmandeln und seitliche Kehlkopftaschen, Instabilität der Kehlkopfknochen und in fortgeschrittenem Stadium ein Kehlkopf- oder sogar Luftröhrenkollaps (1, 12–14, 21). Diese Veränderungen der oberen Atemwege können einzeln oder in verschiedenen Kombinationen auftreten, sie beeinträchtigen aber immer die Atemfunktion.

Die krankhaften Veränderungen lassen sich in Primär- und Sekundär-obstruktionen gliedern, wobei die Primär-obstruktionen zur Ausbildung der Sekundärcharakteristiken führen. Es werden jedoch unterschiedliche anatomische Strukturen als Primär-obstruktion beschrieben. Lange Zeit wurden vornehmlich die zu engen Nasenöffnungen und ein zu langes Gaumensegel als Ursache angesehen (1, 3, 12, 13, 18, 31). Wir gehen jedoch davon aus, dass hauptsächlich intranasale Strukturen für die Erhöhung des Atemwiderstands verantwortlich sind (17, 24, 26).

Mit der bisher üblichen Therapie wird versucht, drei deutlich sichtbare Merkmale des BAS zu beheben. Die stenotischen Nares werden chirurgisch durch Keilexzision erweitert, das überlange Gaumensegel gekürzt und gegebenenfalls die hervorgetretenen Kehlkopftaschen entfernt (1, 19). Der Erfolg dieser Therapie ist jedoch nicht zufrieden stellend (21), da diese Methoden nur vor bzw. hinter der Nasenhöhle ansetzen und die strukturellen Veränderungen innerhalb der Nase unberücksichtigt bleiben.

Erste Untersuchungen gaben Hinweise auf ausgeprägte morphologische Veränderungen innerhalb der Nasenhöhle (26). Aus diesen Beobachtungen ging die Entwicklung einer neuen Methode zur chirurgischen Therapie des BAS hervor, die laserassistierte Turbinektomie (LATE), die zu einer deutlichen und nachhalti-

Nr.	Rasse	Alter	Geschlecht	Septum-deviation	RAC	CAC
1	Deutscher Schäferhund	4	weiblich	–	–	–
2	Mops	2	weiblich	nach li	re	re und li
3	Mops	2	männlich	nach li	re	–
4	Mops	1	männlich	nach li	re	–
5	Mops	2	weiblich	nach li	re	re und li
6	Mops	6	weiblich	nach li	re	–
7	Mops	5	weiblich	nach re und li	re und li	re
8	Mops	10	weiblich	nach re	li	li
9	Mops	1	männlich	nach re	li	–
10	Mops	6	männlich	nach re	li	–
11	Mops	7	weiblich	nach li	re	–
12	Mops	2	männlich	nach li	re	re
13	Franz. Bulldogge	1	männlich	–	–	–
14	Franz. Bulldogge	4	männlich	–	–	re und li
15	Franz. Bulldogge	2	weiblich	–	–	–
16	Franz. Bulldogge	1	männlich	nach li	re	re
17	Franz. Bulldogge	2,5	männlich	–	–	–
18	Franz. Bulldogge	3	weiblich	–	–	re
19	Franz. Bulldogge	0,5	männlich	–	–	–
20	Engl. Bulldogge	2	weiblich	–	–	–
21	Engl. Bulldogge	1	männlich	–	–	–
22	Engl. Bulldogge	5	männlich	–	re und li	re und li
23	Engl. Bulldogge	0,5	männlich	–	–	–
24	Engl. Bulldogge	1	männlich	–	–	re und li

**Tab. 1**

Patientendaten und Angaben zur Septumdeviation und zu aberranten rostralen (RAC) und kaudalen (CAC) Conchen (li = links, re = rechts)

gen Verbesserung der Lebensqualität betroffener Tiere führt (25, 26, 29). Hierbei werden, nach einer computertomographischen Untersuchung, mit einem Dioden-Laser die Anteile der Nasenmuscheln entfernt, die die Atemwege verlegen.

Die komplizierte morphologische Struktur der Nase brachycephaler Hunde kann nur mit aufwendigen und hochauflösenden bildgebenden Verfahren wie der Computertomographie dargestellt werden. Fundierte anatomische Kenntnisse sind für die Interpretation dieser Schnittbilder von grundlegender Bedeutung, um die klinische Fragestellung sicher zu beantworten und auch die Planung des intranasalen Operationsweges individuell anpassen zu können. Computertomographische Arbeiten zur Anatomie der normozephalen Hundennase liegen bereits vor (2, 9, 32). Entsprechende Arbeiten zur brachycephalen Hundennase gibt es nach unserem Kenntnisstand bisher nicht.

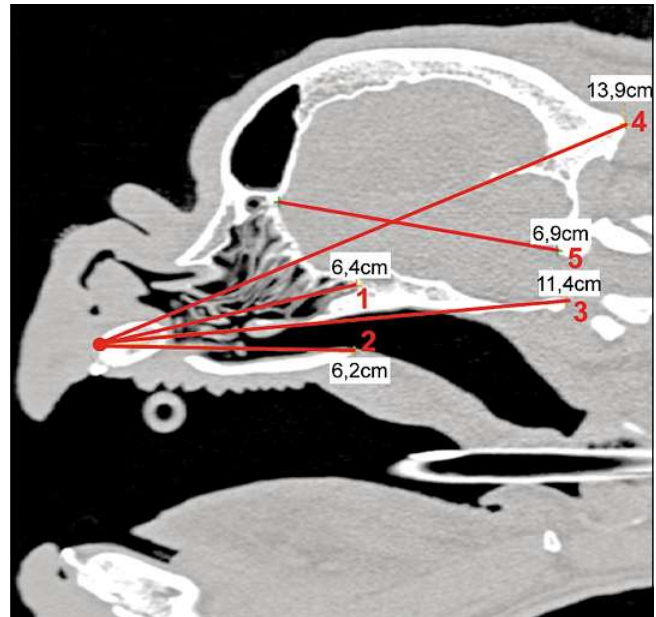
Zielstellung dieser Untersuchung war, mithilfe der Computertomographie zunächst die strukturellen Unterschiede in der Nasenhöhle bei normo- und brachycephalen Rassen gegenüberzustellen und zu vergleichen. Durch die anschließende Vermessung der Hundeschädel sollte auf Proportionsunterschiede zwischen den brachycephalen Rassen eingegangen und diese mit Messungen am normozephalen Schädel verglichen werden.

## Material und Methoden

Insgesamt wurden 23 brachycephale Hunde der Rassen Mops (n = 11), Französische (n = 7) und Englische Bulldogge (n = 5) computertomographisch untersucht (Tab. 1). Alle Tiere litten an einem BAS und waren zur Untersuchung und chirurgischen Behandlung an die Klinik für Kleintiere der Universität Leipzig überwiesen worden. Um die Abweichungen zur normalen Anatomie zu verdeutlichen, gingen die Bilddaten eines gesunden Deutschen Schäferhundes in die Untersuchungen ein.

Die computertomographische Untersuchung erfolgte in Allgemeinanästhesie mit einem Mehrzeilen-Spiral-CT (PHILIPS Mx8000 Brilliance, 6-Zeilen, Philips Medizin Systeme GmbH, Hamburg). Die Hunde wurden in Brust-Bauch-Lage auf dem CT-Tisch gelagert, der Oberkiefer in einer Lagerungshilfe fixiert, sodass der harte Gaumen parallel zum Tisch ausgerichtet war. Das Topogramm wurde stets in laterolateralem und dorsoventralem Strahlengang erstellt und daran die Schnittfolge geplant. Die Parameter für insgesamt drei Schnittbildserien lagen einheitlich bei 200 mAs für den Röhrenstrom und 120 kV für die Spannung. Bei der ersten Serie wurde die Kopf-Hals-Region (von der Nasenspitze bis zum Kehlkopf) in einer Schichtdicke von 1 mm untersucht. Schwerpunkt der zweiten Serie war die Darstellbarkeit der Feinstruktur der Nasenhöhle. Dementsprechend betrug die Schichtdicke hier 0,6 mm und es wurde nur die Nase (von der Nasenspitze bis zu den kaudalen Ausläufern der Stirnhöhlen) erfasst. Die CT-Bilder wurden in einem modifizierten Lungenfenster (-300 WL und 2500 WW) erstellt, da sich hier die Muskelstrukturen in der lufthaltigen Nasenhöhle am besten darstellen ließen.

Für den Vergleich der Länge der Nasenhöhle zum gesamten Schädel, zum harten Gaumen und zur Hirnkapsel wurden zunächst absolute anatomische Kenngrößen erfasst und abgeleitet (Tab. 2, 3, Abb. 1). Um ein vergleichbares Ergebnis der anatomischen Verhältnisse im brachy- und normozephalen Schädel bezogen auf die Nasenlänge zu erhalten, wurden alle Messwerte jeweils mit der Länge der Nasenhöhle ins Verhältnis gesetzt (Abb. 5). Die osteometrischen Daten wurden auf Normalverteilung geprüft (Kolmogorov-Smirnov-Test) und die brachycephalen Rassen miteinander verglichen (t-Test,  $\alpha = 0,05$ ). Zusätzlich wurden Art und Ausprägung einer Septumdeviation und aberrantes Wachstum von Nasenmuscheln nach rostral in die Nasengänge (RAC) wie auch nach kaudal in den Nasenrachengang (CAC) erfasst (Tab. 1).



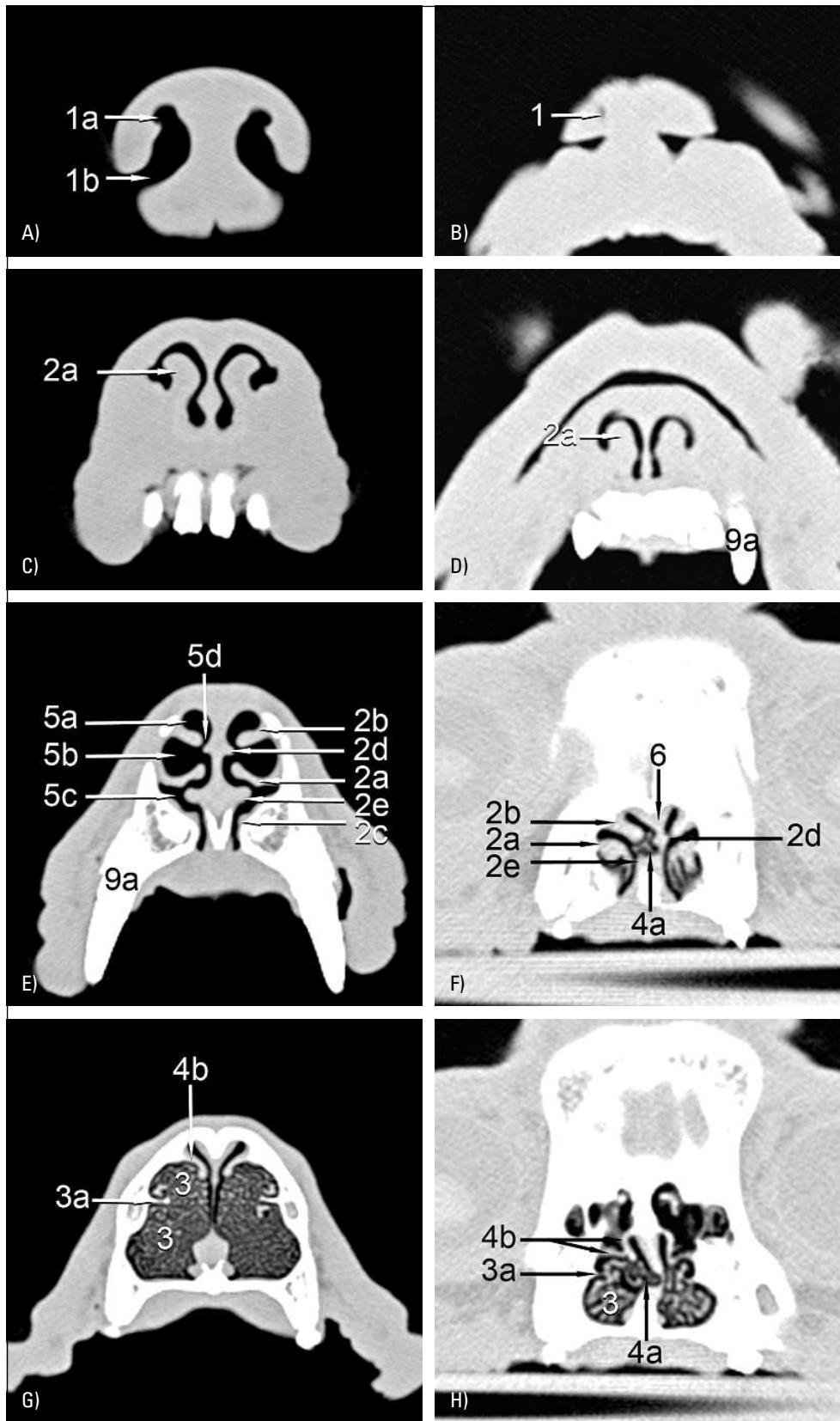
**Abb. 1** Schädelvermessung. Bei allen Tieren wurden die Länge der Nasenhöhle (1), des harten Gaumens (2), des Schädels I (3), des Schädels II (4) und der Hirnkapsel (5) gemessen (Tab. 2).

## Ergebnisse

Die Gegenüberstellung von Schnittbildserien des normozephalen Schäferhundes und des brachycephalen Mopses (Abb. 2, 3), zeigt die strukturellen Unterschiede innerhalb der Nasenhöhle besonders deutlich. Schon an den **Nasenlöchern** fällt im direkten Vergleich bei brachycephalen Tieren ein nur schlitzförmiges Nasenloch auf (Abb. 2A, B) bei dem die lateralen Nasenflügel viel enger zusammen liegen, als dies beim Schäferhund der Fall ist. Außerdem wirken die lateralen Nasenflügel prominenter, was auch weiter kaudal durch eine stark vergrößerte Plica alaris (Abb. 2C, D: 2a), die fließend aus ihnen hervorgeht, deutlich wird. Durch die verkürzte Nase stellen sich bereits Hautfalten und der Dens canini

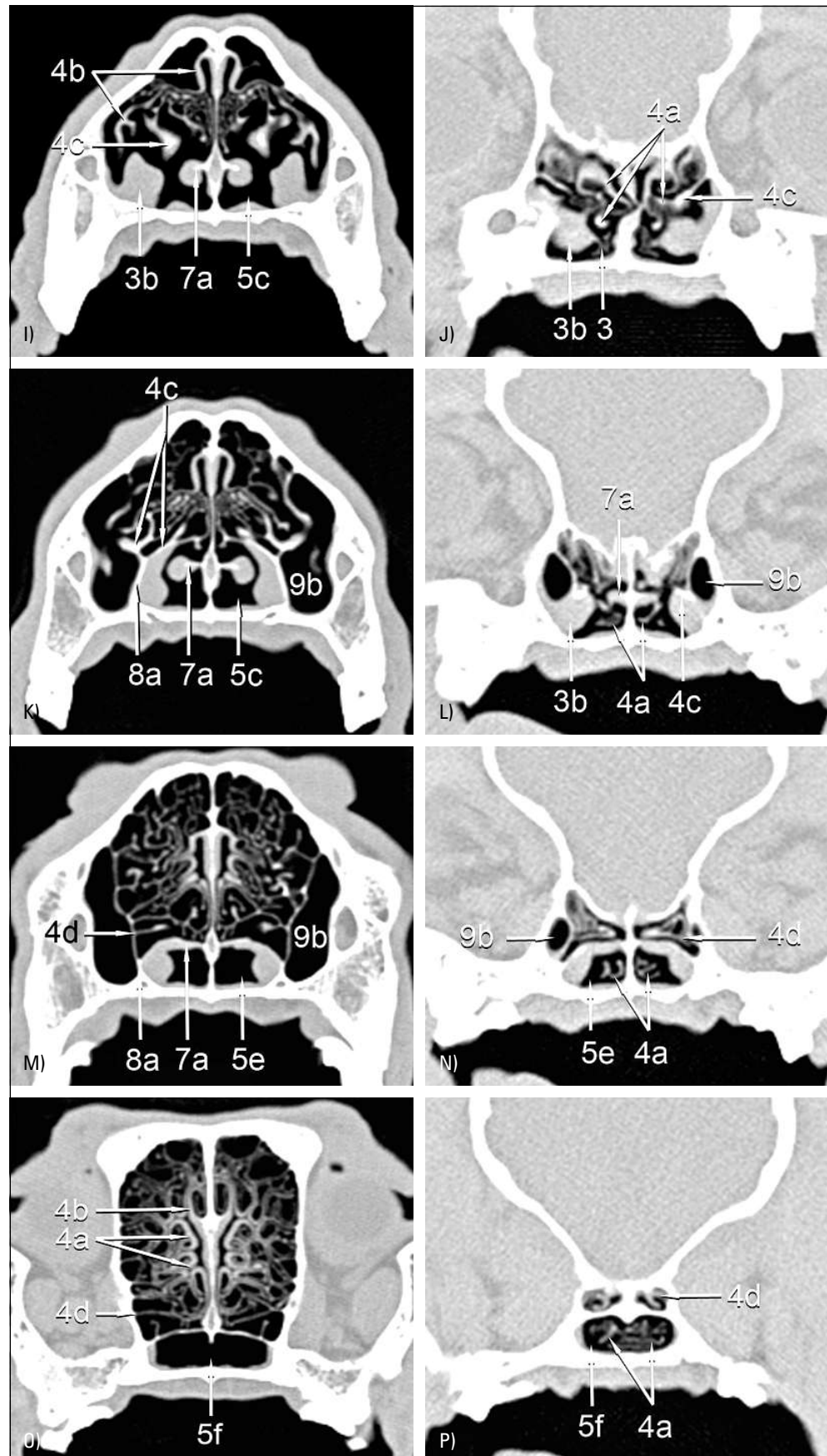
**Tab. 2** Anatomische Landmarken für die Vermessung der Schädel

Länge	Anfangspunkt	Endpunkt
(1) Nasenhöhle	Alveolarrand des Os incisivum (Prosthion)	kaudale Begrenzung der Keilbeinhöhle
(2) harter Gaumen	Alveolarrand des Os incisivum (Prosthion)	kaudales Ende des harten Gaumens
(3) Schädel I	Alveolarrand des Os incisivum (Prosthion)	der am weitesten ventral gelegene Punkt des Foramen magnum
(4) Schädel II	Alveolarrand des Os incisivum (Prosthion)	Protuberantia occipitalis externa
(5) Hirnkapsel	Verbindungsnaht zwischen Os frontale und Os ethmoidale	dorsaler Rand des Foramen magnum

**Abb. 2**

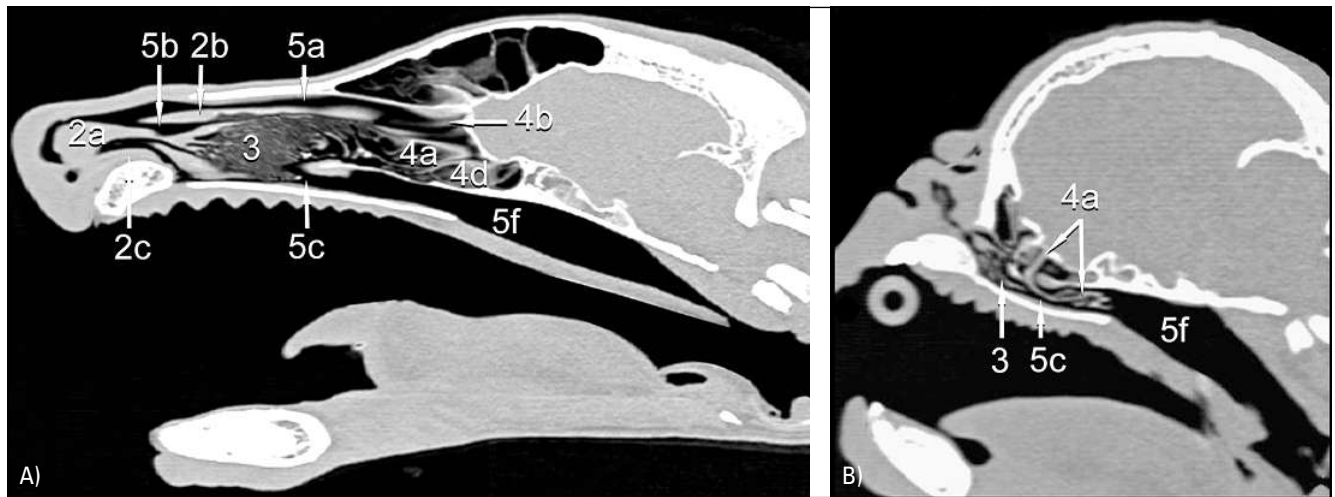
Gegenüberstellung transversaler CT-Schnittbilder eines Deutschen Schäferhundes und eines Mopses.

1 = Nares, 1a = Kommakopfform des Nasenlochs, 1b = Kommaschwanz-Form des Nasenlochs;  
2 = Naseneingang (= weiche Nase) und Schwellkörper, 2a = Plica alaris, 2b = Plica recta, 2c = Pllica basalis, 2d = dorsaler Septumschwellkörper, 2e = ventraler Septumschwellkörper;  
3 = Concha nasalis ventralis, 3a = Basallamelle, 3b = kaudaler Ausläufer (mit A. und V. sphenopalatina);  
4 = Os ethmoidale, 4a = Concha nasalis media (Endoturbinale II), 4b = Concha nasalis dorsalis (Endoturbinale I), 4c = Lamina basalis, 4d = Endoturbinale IV;  
5 = luftführende Wege, 5a = Meatus nasi dorsalis, 5b = Meatus nasi medius, 5c = Meatus nasi ventralis, 5d = Meatus nasi communis, 5e = Choanae, 5f = Meatus nasopharyngeus;  
6 = Septum nasi;  
7 = Vomer, 7a = Ala vomeris;  
8 Os palatinum, 8a = Lamina perpendicularis;  
9 = Os maxillare, 9a = Dens caninus

**Abb. 2**

(Fortsetzung)

1 = Nares, 1a = Kommakopf-Form des Nasenlochs,  
1b = Kommaschwanz-Form des Nasenlochs;  
2 = Naseneingang (= weiche Nase) und Schwellkörper,  
2a = Plica alaris, 2b = Plica recta, 2c = Plica basalis,  
2d = dorsaler Septumschwellkörper, 2e = ventraler Septumschwellkörper;  
3 = Concha nasalis ventralis, 3a = Basallamelle, 3b = kaudaler Ausläufer (mit A. und V. sphenopalatina);  
4 = Os ethmoidale, 4a = Concha nasalis media (Endoturbinale II), 4b = Concha nasalis dorsalis (Endoturbinale I), 4c = Lamina basalis, 4d = Endoturbinale IV;  
5 = luftführende Wege, 5a = Meatus nasi dorsalis, 5b = Meatus nasi medius, 5c = Meatus nasi ventralis, 5d = Meatus nasi communis, 5e = Choanae, 5f = Meatus nasopharyngeus;  
6 = Septum nasi;  
7 = Vomer, 7a = Ala vomeris;  
8 Os palatinum, 8a = Lamina perpendicularis;  
9 = Os maxillare, 9a = Dens caninus

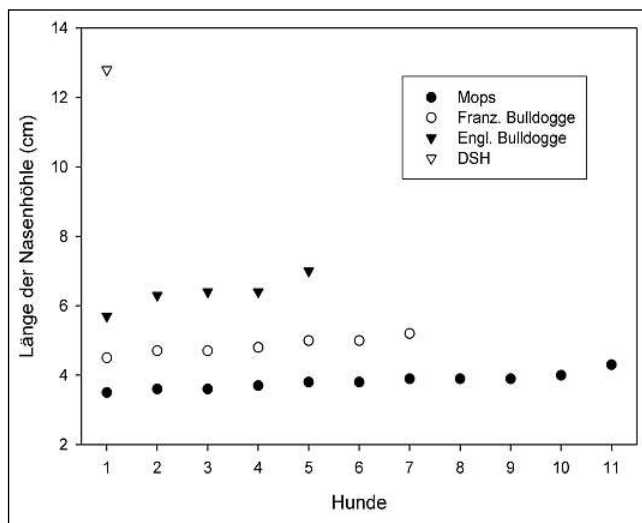


**Abb. 3** Gegenüberstellung sagittaler CT-Schnittbilder eines Deutschen Schäferhundes (A) und eines Mopses (B). Von der mittleren Nasenmuschel (4a) ausgehend, breiten sich beim Mops aberrante Conchen (CAC) nach kaudal aus. Muschelmaterial verlegt nicht nur den Atemweg (5c), sondern durch seine weiten Ausläufer nach kaudal auch den Meatus nasopharyngeus (5f).

nus (Abb. 2D: 9a) des Oberkiefers dar, der beim normozephalen Hund erst viel weiter kaudal ins Bild kommt.

Während beim Schäferhund alle Falten des **Naseneingangs** klar voneinander abgesetzt sind (typischer 5-Falten-Blick), wirken diese beim brachycephalen Tier gedrungen und ineinander verschoben (Abb. 2E, F: 2a-e). In den Naseneingang ragt in 13 von 23 Fällen (57%) die mittlere Nasenmuschel abnorm weit nach rostral (Abb. 2F: 4a, Tab. 1).

Die vier **Nasengänge** (Abb. 2E: 5a-d), die beim Schäferhund sehr deutlich voneinander abzugrenzen sind, zeigen bei den brachycephalen Hunden in ihrem Verlauf Einengungen, Asymmetrien und Abknickungen. Am Naseneingang ist dies durch

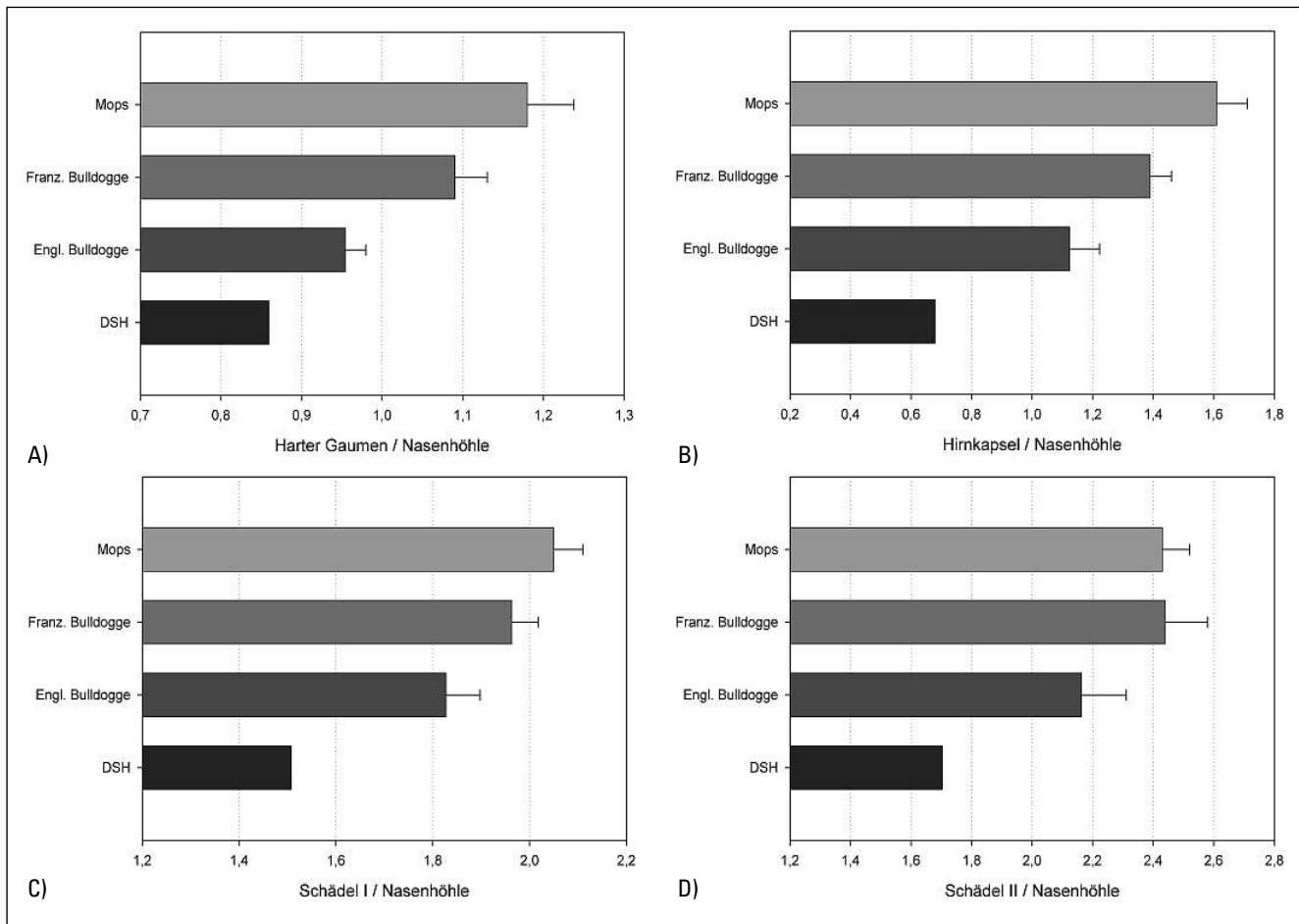


**Abb. 4** Länge der Nasenhöhle nach den in Tabelle 2 festgelegten anatomischen Landmarken in Zentimetern (11 Möpse, sieben Französische Bulldoggen, fünf Englische Bulldoggen und ein Deutscher Schäferhund).

asymmetrische Schleimhautfalten und durch die bereits erwähnten abnorm nach rostral strebenden mittleren Nasenmuskeln (RAC) bedingt (Abb. 2F: 4a). Weiter kaudal, direkt vor den Choanen, wird der Atemweg (Meatus nasi ventralis, Abb. 3: 5c) häufig durch Muschelmaterial der ventralen oder mittleren Nasenmuschel verlegt. Anders als beim Deutschen Schäferhund, bei dem die Faltungen der Muskeln deutlich vor der Ausbildung der Flügel des Pflugscharbeins (Ala vomeris, Abb. 2I: 7a) enden, nimmt beim Mops die ventrale Nasenmuschel diesen gesamten Raum ein (Abb. 2J: 3, Abb. 3: 3). Von zentraler Bedeutung ist die Entdeckung von abnormen Nasenmuskeln innerhalb der Choanen (Abb. 2N, P: 4a, Abb. 3: 4a). Bei 10 von 23 Tieren (44%) ziehen Anteile der ventralen oder mittleren Nasenmuschel in die Choanen hinein und stenosieren den Übergang vom Atemweg in den Nasenrachengang. In extremen Fällen (4 von 23) streben Lamellen der mittleren Nasenmuschel noch weiter nach kaudal, über die Choanen hinaus, in den **Nasenrachengang** hinein (Abb. 3: 4a, 5f). In seinem Gesamtverlauf ist der Atemweg bei allen untersuchten brachycephalen Tieren rechtwinklig abgknickt (Abb. 3: 5c).

Das **Nasenseptum** zeigt bei 12 der 23 Tiere (11 Möpse, eine Französische Bulldogge; 52%) eine Deviation (Abb. 2F: 6, Tab. 1), hochgradig bei allen Möpsen, geringer bei der Französischen Bulldogge. Bei jedem Mops (11 von 11) ragt auf der konkaven Seite der Deviation die mittlere Nasenmuschel abnorm weit nach rostral (RAC) (Abb. 2F: 4a). Nur bei einer Englischen Bulldogge dehnt sich die mittlere Nasenmuschel auch ohne Septumdeviation beidseitig weit nach rostral aus (Tab. 1).

Die Konfiguration der **Nasenmuskeln** ist bei allen brachycephalen Hunden mittel- bis hochgradig verändert. Während beim Schäferhund die ventrale Nasenmuschel sehr feingliedrig in Erscheinung tritt, ist diese beim Mops nur von grober Struktur (Abb. 2G, H: 3). Dies äußert sich vor allem in einem geringeren Verzweigungsmuster und plump wirkenden Muschellamellen.



**Abb. 5** Relative anatomische Kenngrößen. Dargestellt sind Mittelwerte und Standardabweichungen der Längenverhältnisse von hartem Gaumen (A), Hirnkapsel (B), Schädel I (C) und Schädel II (D) (s. Tab. 2) jeweils zur Nasenhöhle (11 Mopse, sieben Französische Bulldoggen, fünf Englische Bulldoggen und ein Deutscher Schäferhund).

Der Schädel der kurzköpfigen Rassen zeigt deutliche **Proportionsverschiebungen**. Beim normozephalen Tier wird der Boden der Nasenhöhle, der diese kaudal vom Nasenrachen trennt, von Ala vomeris (Abb. 2K, M: 7a) und Lamina perpendicularis des Gaumenbeins (Abb. 2K, M: 8a) gebildet. Die Lamina basalis des Siebbeins (Abb. 2I-L: 4c) stellt etwas weiter rostral und dorsal der Ala vomeris ebenfalls den Abschluss der Nasenhöhle zum Nasenrachen sicher und dient als Ansatzstelle für die mittlere Nasenmuschel (Abb. 2J: 4a). Beim brachycephalen Tier kommt die Lamina basalis des Siebbeins (Abb. 2J: 4c) viel früher ins Bild, weshalb auch der Ansatzpunkt der mittleren Nasenmuschel viel weiter rostral gelegen ist. Ventral dieses Ansatzpunktes befindet sich noch kein Schluss des Nasenhöhlenbodens, da dieser beim brachycephalen Hund erst viel weiter kaudal zustande kommt. Stattdessen wird der Platz von Muschelmateriale ausgefüllt, das sich so ungehindert in den Atmungsgang und auch bis in die Choanen und den Nasenrachen erstrecken kann.

Am deutlichsten werden die Proportionsverschiebungen durch die **vergleichende Vermessung der Schädel** (Tab. 3). Der Mops hat den kürzesten Kopf. Das betrifft die Nasenhöhle

(Abb. 4), den harten Gaumen, Schädel I und II sowie die Hirnkapsel. Es folgen Französische und Englische Bulldogge. Deutlich abgesetzt ist der Schäferhund, dessen Schädel mehr als doppelt so lang ist wie der des Mopses. Die **Nasenhöhle** des normozephalen Hundes ist sogar mehr als dreimal so lang, die Hirnkapsel aber nur 1,4-mal länger als beim Mops bzw. 1,2-mal länger als bei der Englischen Bulldogge (Tab. 3). Diese absoluten Werte spiegeln die charakteristischen Proportionsunterschiede jedoch nicht ausreichend wieder. Deshalb wurden die einzelnen Messwerte zu der jeweiligen Länge der Nasenhöhle ins Verhältnis gesetzt und auf signifikante Unterschiede zwischen den brachycephalen Rassen überprüft (Abb. 5, Tab. 4, 5).

Es fällt auf, dass der harte Gaumen bei Mops und Französischer Bulldogge länger ist als die Nasenhöhle, während er bei der Englischen Bulldogge und noch deutlicher beim normozephalen Hund kürzer ist. Beim Mops beträgt die Länge der Nasenhöhle lediglich 39% der Schädelänge, beim DSH dagegen 66%. Besonders auffällig ist die relative Länge der Hirnkapsel, die bei brachycephalen Hunden deutlich länger, beim DSH deutlich kürzer als die Nasenhöhle ist (Abb. 5).

Rasse		Länge (cm)				
		Nasenhöhle	Harter Gaumen	Schädel I	Schädel II	Hirnkapsel
Mops	∅	03,90	04,55	07,95	09,44	6,23
	SD	00,35	00,30	00,56	00,76	0,34
Französische Bulldogge	∅	04,85	05,28	09,52	11,85	6,63
	SD	00,26	00,25	00,48	00,70	0,19
Englische Bulldogge	∅	06,36	06,06	11,60	13,72	7,12
	SD	00,46	00,30	00,51	00,66	0,41
Schäferhund		12,80	11,00	19,30	21,80	8,70

Rasse		Verhältnis			
		Harter Gaumen / Nasenhöhle	Schädel I / Nasenhöhle	Schädel II / Nasenhöhle	Hirnkapsel / Nasenhöhle
Mops	∅	1,18	2,05	2,42	1,61
	SD	0,06	0,06	0,09	0,10
Französische Bulldogge	∅	1,09	1,96	2,44	1,39
	SD	0,04	0,05	0,14	0,07
Englische Bulldogge	∅	0,95	1,83	2,16	1,12
	SD	0,03	0,07	0,15	0,10
Schäferhund		0,86	1,51	1,70	0,68

Verhältnis	Rassen		
	Mops Franz. Bulldogge	Mops Engl. Bulldogge	Franz. Bulldogge Engl. Bulldogge
harter Gaumen / Nasenhöhle	p = 0,011	p < 0,001	p < 0,001
Schädel I / Nasenhöhle	p = 0,021	p = 0,005	p < 0,001
Schädel II / Nasenhöhle	p = 0,710 (n. s.)	p = 0,003	p = 0,012
Hirnkapsel / Nasenhöhle	p < 0,001	p < 0,001	p < 0,001

Die Längenverhältnisse des Kopfes bezogen auf die Nasenlänge weichen beim Mops am stärksten vom normozephalen Vergleichswert des Schäferhundes ab. Generell ähneln sich die Werte von Mops und Französischer Bulldogge, mit etwas Abstand gefolgt von denen der Englischen Bulldogge. Mit einer Ausnahme differieren alle Längenverhältnisse zwischen den Rassen signifikant (Tab. 5).

## Diskussion

In der vorliegenden Studie wird erstmals die Struktur der Nase beim brachycephalen Hund anhand von computertomographischen Untersuchungen analysiert und nachgewiesen, dass sich Nasenmuscheln entweder als **rostrale aberrante Conchen** (RAC) in die Nasengänge oder als **kaudale aberrante Conchen**

(CAC) in den Nasenrachengang ausbreiten und diese stenosieren können. Radiologische Untersuchungen des Kopfes, die normo- und brachycephale Hunde miteinander vergleichen, stützten sich bisher vornehmlich auf klassische Röntgenbilder (33). Problematisch bei dieser Untersuchung ist jedoch, dass sich gerade am Schädel viele Strukturen summieren und somit auf dem Röntgenbild ineinander projizieren. Die Nase des normozephalen Hundes wurde in mehreren schnittbildanatomischen Untersuchungen beschrieben (2, 9, 32). CT-Schnittbildverfahren sind am besten geeignet, die feinen Binnenstrukturen der Nase exakt abzubilden. Die Methodik der computertomographischen Untersuchung erfolgte in Anlehnung an bereits beschriebene Verfahren (15, 16).

Die **Nasenlöcher** und der **Naseneingang** waren bei allen von uns untersuchten brachycephalen Tieren stark eingengt. Stenotische Nares kommen bei brachycephalen Hunden gehäuft vor und zählen möglicherweise mit zu den auslösenden Faktoren des BAS (8, 21, 34). Nach unseren Beobachtungen kommt es zu einem In-

**Tab. 3**

Absolute anatomische Kenngrößen. Angegeben sind die Längen von Nasenhöhle, hartem Gaumen, Schädel I und II sowie Hirnkapsel in Zentimetern [Mittelwert (∅), Standardabweichung (SD)]

**Tab. 4**

Relative anatomische Kenngrößen. Angegeben sind die osteometrischen Daten (Tab. 3) bezogen auf die Länge der Nasenhöhle [Mittelwert (∅), Standardabweichung (SD)]

**Tab. 5**

Gruppenvergleich der relativen anatomischen Kenngrößen (Tab. 4). Angegeben sind die p-Werte des t-Tests mit  $\alpha = 0,05$  (n. s. = nicht signifikant).



einanderschieben und einer Kompression der Strukturen der weichen Nase. Als weiche Nase wird das rostrale Ende der Nasenhöhle bezeichnet, das von Nasenknorpeln gestützt wird und dessen Nasenseptum häutig bzw. knorpelig ist. Seitlich werden die Nasenlöcher durch Nasenflügel begrenzt (7, 23). Beim brachycephalen Hund sind die Nasenflügel sehr prominent und liegen dem Nasenseptum ohne eine erkennbare Nasenöffnung an, sodass hier eine erhebliche Einschränkung der Atmung besteht. Diese Feststellung deckt sich mit Beobachtungen bei brachycephalen Katzen (24). Eine weitere Ursache dieser Obstruktion scheint eine am Übergang vom Nasenflügel zur Plica alaris verlaufende senkrechte Schleimhautkante zu sein, die als **Verschlussfalte** bezeichnet werden kann (28). Diese sollte bei einer chirurgischen Erweiterung der Nares gegebenenfalls mit entfernt werden. Bei vergleichend anatomischer Betrachtung kann die Verschlussfalte als Schutzvorrichtung gegenüber äußeren Einflüssen verstanden werden, die zu einer vollständigen Abdichtung der Nasenhöhle führt, etwa bei im Wasser lebenden Säugetieren (22).

Der **Atmungsgang** ist bei brachycephalen Hunden in seinem Gesamtverlauf rechtwinklig nach unten abgelenkt. Dies wird auch für die brachycephale Katze beschrieben (20, 24). Die Abknickung des Atmungsganges resultiert aus dem stark verkürzten Gesichtsschädel, der die Verdrängung nasaler Strukturen durch die nach oben rotierten Zahnkronen (Dorsorotation) zur Folge hat (24).

Die extreme **Verkürzung des Gesichtsschädels** und in besonderem Maße die der knöchernen Nasenkapsel zieht nicht zwangsläufig auch eine Reduktion intranasaler Strukturen nach sich. Sie führt vielmehr zu einer abnormen Konfiguration der Nasenmuscheln, besonders der ventralen und mittleren, die den Atmungsgang weitgehend verlegen können. In 43% der Fälle ist sogar weiter kaudal in den Choanen, also am Übergang vom Atmungsgang in den Nasenrachengang, noch Muschelmaterial nachweisbar (Tab. 1: CAC). Im Extremfall (17% der brachycephalen Hunde) ragen Nasenmuscheln noch weiter über die Choanen hinaus in den Nasenrachengang hinein (Abb. 20, P: 4a, 5f, Abb. 3: 4a, 5f). Postrhinoskopisch sichtbares Muschelmaterial in den Choanen wurde bereits vereinzelt beschrieben, ohne jedoch die Muschel zuordnen zu können (4, 10). Physiologisch sind der kaudale Anteil des ventralen Nasenganges, die Choanen und der Nasenrachen völlig frei von Muschelmaterial und dient als Atmungsgang der Luftleitung (5, 23). Demnach verstopft nicht nur überproportional vorhandenes Weichteilgewebe die Atemwege (13), sondern es sind vor allem Anteile der Nasenmuscheln, die in den sonst der Atemluft vorbehaltenen Raum der Choanen und des Nasenrachengangs hineinwachsen und zu unterschiedlich schwerer Stenosierung führen.

Alle in dieser Studie untersuchten Möpfe wiesen eine ausgeprägte **Septumdeviation** auf. Bei normozephalen Hunden wurde diese mit einer Häufigkeit von 6% beschrieben (9). Vermutlich treten bei brachycephalen Hunden, und insbesondere beim Mops, starke Deviationen der Nasenscheidewand regelmäßig auf. Vom Menschen ist bekannt, dass Septumdeviationen durch den erhöhten Luftwiderstand auf der konvexen Seite zu Obstruktionen der Nase führen. Auf der konkaven Seite kommt es zu einer Hypertrophie der Nasenmuscheln (11). Ähnliches beobachten wir in unse-

rer Untersuchung. Jeder Mops zeigte auf der konkaven Seite der Deviation RAC im Sinne hypertropher, weit nach rostral ziehender mittlerer Nasenmuscheln, die den Naseneingang erheblich einengten. Wir vermuten einen Zusammenhang zwischen den Beobachtungen, dass der Mops sowohl die kürzeste Nasenhöhle hat als auch immer eine Septumdeviation zusammen mit rostralen aberranten Conchen zeigt.

Für die **osteometrischen Untersuchungen** (Abb. 1, Tab. 2) am Schädel wurden verschiedene Längenparameter festgelegt. Mit Ausnahme der Länge für die Nasenhöhle konnten hier alle Parameter in Anlehnung an die Literatur übernommen werden (20, 30).

Die Bestimmung der **Länge der Nasenhöhle** und die Festlegung eines geeigneten Parameters bei brachycephalen Tieren bereitete aufgrund der starken Reduktion des Os nasale und der extrem beengten Platzverhältnisse Schwierigkeiten. In der vorliegenden Untersuchung zeigt sich, dass das Os nasale bei hochgradiger Brachycephalie kaum noch vorhanden ist. Im Vergleich zum normozephalen Hund verbleiben als Nase fast nur die rostralen, weichen Anteile, die sich zusätzlich deformiert darstellen. So musste ein neuer Parameter definiert werden, der zur Charakterisierung der Nasenhöhlenlänge herangezogen werden konnte. Dies war die Strecke vom Alveolarrand des Os incisivum (Prosthion) bis zum kaudalen Rand der Keilbeinhöhle.

Die absoluten Messwerte der Schädelhöhen erlauben keinen direkten Vergleich der unterschiedlich großen Rassen untereinander, sodass relative Maßzahlen definiert wurden. Diese zeigen eindeutig die Unterschiede zum normozephalen Schädel, bei dem die Nase deutlich mehr Platz innerhalb des Schädels einnimmt und länger als Hirnkapsel und harter Gaumen ist. Bei den brachycephalen Hunden dagegen, besonders auffällig bei Mops und Französischer Bulldogge, ist die Nasenhöhle im Verhältnis deutlich kürzer. Das war jedoch zu erwarten, denn Ähnliches wurde bereits nach Auswertung klassischer Röntgenbilder beschrieben (19). Erstaunlich ist jedoch, dass die Verhältnisse sich auch deutlich zwischen den brachycephalen Rassen unterscheiden, innerhalb einer Rasse jedoch praktisch nicht (Tab. 4, 5).

Die **Proportionsberechnungen** erlauben, die Länge der Nase im Verhältnis zum gesamten Schädel einzuschätzen und damit möglicherweise auch die Ausprägung der Brachycephalie zu charakterisieren. Allerdings gestatten die osteometrischen Daten keinen direkten Rückschluss auf die Schwere der Atemprobleme, da nur am BAS leidende Tiere untersucht wurden. Die Daten weisen jedoch beinahe zwingend darauf hin, dass die Atemprobleme eine direkte Folge der starken Verkürzung des Gesichtsschädels sind. Hiervon ist die Nasenhöhle stärker betroffen als der harte Gaumen. Eine weitere Verkürzung des harten Gaumens ist vielleicht deshalb nicht möglich, da die Zähne im Schädel Platz finden müssen. Die Verkürzung des Gesichtsschädels betrifft nach unseren Beobachtungen möglicherweise auch die Funktion der Eustachischen Röhre und konsekutiv das Mittelohr. Erste Auswertungen geben deutliche Hinweise darauf, dass bei der Mehrzahl der untersuchten brachycephalen Tiere die Bulla tympanica mit festem oder flüssigem Material gefüllt ist. Hierfür könnte eine gestörte Entlüftungsfunktion der Tuba auditiva verantwortlich sein (6).

Unsere Untersuchungsergebnisse zur Anatomie der Nase brachycephaler Hunde untermauern die Vermutung, dass die hier erstmals beschriebenen **intranasalen Stenosen** durch aberrant wachsende rostrale und kaudale Conchen (RAC, CAC) eine wesentliche **Ursache des brachycephalen Atemnotsyndroms** sind (24, 26).

## Klinische Relevanz

Es ist allgemein anerkannt, dass beim BAS die bereits beschriebenen Stenosen kranial und kaudal der Nasenhöhle, also die zu engen Naseneingänge und das überlange Gaumensegel chirurgisch behandelt werden müssen. Dem entsprechend muss auch bei den von uns beschriebenen intranasal stenosierenden Strukturen verfahren werden. Auf dieser Grundlage wurde die laserassistierte Turbinektomie (LATE-Therapie) entwickelt, bei der nach computertomographischer Diagnostik diejenigen Anteile der Nasenschleimhäute entfernt werden, die die Atemwege verlegen. Damit wird ein neuer offener Atemweg geschaffen (27).

## Danksagung

Die Autoren danken Herrn Dr. Ingmar Kiefer für die Unterstützung bei den computertomographischen Untersuchungen.

## Literatur

- Aron DN, Crowe DT. Upper airway obstruction. General principles and selected conditions in the dog and cat. *Vet Clin North Am Small Anim Pract* 1985; 15 (5): 891–917.
- Assheuer J, Sager M. MRI & CT-Atlas of the Dog. Berlin: Blackwell 1997.
- Balli A. Rhinomanometrische Parameter bei gesunden Hunden in Abhängigkeit vom radiologisch erfassten Brachycephalieggrad. Diss med vet, Vetsuisse-Fakultät, Universität Zürich 2004.
- Billen F, Day MJ, Clercx C. Diagnosis of pharyngeal disorders in dogs: a retrospective study of 67 cases. *J Small Anim Pract* 2006; 47: 122–129.
- Budras K-D. Nase, Kehlkopf, Mundhöhle und Schlundkopf. In: Atlas der Anatomie des Hundes, 7. Aufl. Budras KD, Fricke W, Richter R, Hrsg. Hannover: Schlütersche 2004.
- Cole LK, Samii VF. Contrast-enhanced computed tomographic imaging of the auditory tube in mesocephalic dogs. *Vet Radiol Ultrasound* 2007; 48 (2): 125–128.
- Dyce KM, Sack WO, Wensing CJG. Anatomie der Haustiere. Stuttgart: Enke 1991.
- Ellison GW. Alapexy: An alternative technique for repair of stenotic nares in dogs. *J Am Anim Hosp Assoc* 2004; 40 (6): 484–489.
- Furck VC. Die angewandte topographisch-anatomische Schnittbilddarstellung der Hundennase in der Computertomographie. Dissertation, Freie Universität Berlin 2004.
- Ginn J, Kumar M, McKiernan B, Powers B. Nasopharyngeal Turbinates in Brachycephalic Dogs and Cats. 24th Symposium of the Veterinary Comparative Respiratory Society „Respiratory Infections and Zoonoses“, Jena 2006.
- Grützenmacher S, Robinson DM, Gräfe K, Lang C, Mlynski G. First Findings Concerning Airflow in Noses with Septal Deviation and Compensatory Turbinate Hypertrophy – A Model Study. *ORL* 2006; 68: 199–205.
- Harvey CE. Upper airway obstruction surgery. 1: Stenotic nares surgery in brachycephalic dogs. *J Am Anim Hosp Assoc* 1982; 18: 535–537.
- Harvey CE. Upper airway obstruction surgery. 2: Soft palate resection in brachycephalic dogs. *J Am Anim Hosp Assoc* 1982; 18: 538–544.
- Hendricks JC. Brachycephalic airway syndrome. In: Textbook of Respiratory Disease in Dogs and Cats. King LG, ed. St. Louis, Missouri: Saunders, Elsevier 2004; 310ff.
- Henninger W, Pavlicek M. Konventionelle CT-Untersuchungsprotokolle, erstellt nach Regionen, für den optimalen Kontrastmitteleinsatz beim Hund. Teil 1: Einleitung, Material, Methodik und Ergebnisse. *Kleintierprax* 2001; 46: 685–698.
- Henninger W, Pavlicek M. Konventionelle CT-Untersuchungsprotokolle, erstellt nach Regionen, für den optimalen Kontrastmitteleinsatz beim Hund. Teil 2: Untersuchungsprotokolle, Diskussion und Literatur. *Kleintierprax* 2001; 46: 761–772.
- Hueber JP, Smith HJ, Reinhold P, Oechtering GU. Die Messung des intranasalen Atemwiderstandes bei brachycephalen Hunden: Impuls-Oszillogrammetrie und erste Ergebnisse zum Einfluss der LATE-OP. *Tierärztl Prax* 2007; 35 (K) [1], A7.
- Koch DA. Brachycephalic syndrome – new pathophysiological aspects. *ECVS Proceedings* 2006.
- Koch DA, Arnold S, Hubler M, Montavon PM. Brachycephalic Syndrome in Dogs. *Compendium* 2003; 25 (1), 48–55.
- Künzel W, Breit S, Oppel M. Morphometric investigations of breed-specific features in feline skulls and consideration on their functional implications. *Anat Histol Embryol* 2003; 32: 218–223.
- Lorinson D, Bright R, White R. Brachycephalic airway obstruction syndrome – a review of 118 cases. *Canine Pract* 1997; 22: 18–21.
- Negus V. The Comparative Anatomy and Physiology of the Nose and Paranasal Sinuses. Edinburgh, London: Livingstone 1958.
- Nickel R, Wilkens H. Atemungsapparat. In: Lehrbuch der Anatomie der Haustiere, Band II, 7. Aufl. Nickel R, Schummer A, Seiferle E, Hrsg. Berlin: Parey 1995; 219–299.
- Nöller C. Klinisch-funktionelle Anatomie und computertomographische Darstellung der Nase bei normo- und brachycephalen Katzen. Diss med vet, Freie Universität Berlin 2006.
- Oechtering GU, Alef M. Videoscopic Endonasal Laser Therapy in Brachycephalic Dogs. Third Annual Meeting and Scientific Symposium of the Veterinary Endoscopy Society, Keystone Colorado 2006.
- Oechtering GU, Alef M, Kiefer I, Nöller C, Budras K-D. Laserchirurgie bei brachycephalen Hunden mit Atemnot. 51. Jahreskongress der Deutschen Gesellschaft für Kleintiermedizin, Berlin 2005; 274–275.
- Oechtering GU, Hueber J, Kiefer I, Alef M, Nöller C. Laser Assisted Turbinectomy (LATE) – A Novel Approach to Brachycephalic Airway Syndrome. *Vet Surg* (submitted for publication).
- Oechtering GU, Nöller C, Alef M, Hüber J, Kiefer I, Ludewig E, Budras K-D. Die Nasen der Nasenlosen. 52. Jahreskongress der Deutschen Gesellschaft für Kleintiermedizin, Düsseldorf 2006; 279–282.
- Oechtering GU, Nöller C, Alef M, Reinhold P, Hueber J, Kiefer I, Ludewig E, Budras K-D. A new approach to the Brachycephalic Airway Syndrome: Videoscopic Endonasal Laser Therapy. 24th Symposium of the Veterinary Comparative Respiratory Society „Respiratory Infections and Zoonoses“, Jena 2006.
- Oppel M. Morphometrische und funktionell anatomische Untersuchungen am Kopf dolicho-, meso- und brachycephaler Rassekatzen. Diss med vet, Veterinärmedizinische Universität Wien 2002.
- Reese S, Gerlach K. Beiträge zur klinisch-funktionellen Anatomie. In: Atlas der Anatomie des Hundes, 7. Aufl. Budras KD, Fricke W, Richter R, Hrsg. Hannover: Schlütersche 2004.
- Rycke LM, Saunders JH, Gielen IM, van Bree HJ, Sinoens PJ. Magnet resonance imaging, computed tomography, and cross-sectional views of the anatomy of normal nasal cavities and paranasal sinuses in mesocephalic dogs. *AJVR* 2003; 64 (No 9): 1093–1098.
- Schwarz T, Sullivan M, Hartung K. Radiographic anatomy of the cribriform plate (Lamina cribrosa). *Vet Radiol Ultrasound* 2000; 41 (3): 220–225.
- Wykes PM. Brachycephalic airway obstructive syndrome. *Probl Vet Med* 1991; 3 (2): 188–197.

Prof. Dr. G. U. Oechtering  
Klinik für Kleintiere  
der Universität Leipzig  
An den Tierkliniken 23  
04103 Leipzig  
E-Mail: oechtering@vetmed.uni-leipzig.de