

# Prevenção de hematoma subgaleal pós-operatório. Técnica de curativo

Pedro Garcia Lopes\*, Alessandro Almeida Alves\*\*, Dael Moia da Silva\*\*, Bruno Carmelo Rocha Lobo\*\*, Márcio Francisco Lehmann\*\*

Serviço de Neurocirurgia do Hospital Universitário Regional do Norte do Paraná do Centro de Ciências da Saúde da Universidade Estadual de Londrina, PR

## RESUMO

Uma das complicações que ocorrem no pós-operatório das craniotomias é a formação de coleções subgaleais por extravasamento de sangue ao nível da incisão. Apesar da utilização de curativos compressivos, esses fatos ocorrem em grande número de casos e, em alguns serviços, são utilizados drenos externos para tentar minimizar esse problema. Como, além de onerar o procedimento cirúrgico, essa técnica ainda possibilita o aparecimento de infecção, o Serviço de Neurocirurgia do Hospital Universitário do Norte do Paraná passou a utilizar uma nova técnica de curativo, em que são utilizadas luva e dreno de Penrose parcialmente cheios de soro, respectivamente sobre a craniotomia e na região supra-orbitária, conseguindo evitar essa complicação.

## PALAVRAS-CHAVE

Hematoma subgaleal. Curativo. Complicação de craniotomia.

## ABSTRACT

### **New technique for postoperative craniotomy dressing**

One of the complications of craniotomies is the formation of subgaleal collection due to blood extravasation under scalp flap. In spite of compressive dressing, subgaleal collection occurs in a great number of cases and in some services external drains are used to try to minimize this problem. As, besides burdening the surgical procedure, the external drainage facilitates the infection emergence. In the Service of Neurosurgery of the Hospital Universitário do Norte do Paraná we have been using a new technique for post craniotomy dressing in which a glove and a Penrose drain partially filled with saline solution are placed respectively on the craniotomy and on the supraorbital area, under the usual compressive bandage. The results have been very good as shown in the figures.

## KEYWORDS

Subgaleal collection. Post craniotomy dressing. Craniotomy complication.

## Introdução

A programação de um ato cirúrgico se inicia na indicação da cirurgia e deve terminar no encaminhamento do paciente para a unidade após o procedimento, incluindo o tipo de curativo a ser feito<sup>1-4</sup>. A coleção subgaleal é uma das complicações que podem ocorrer no pós-operatório imediato das craniotomias. É provocada pelo extravasamento de sangue ao nível da incisão cirúrgica e, nas cranioto-

mias anteriores, vem associada ao edema palpebral intenso em virtude da secção das veias de drenagem da região frontal.

Além de dificultar a aderência do couro cabeludo ao plano osteomuscular e a cicatrização da incisão cirúrgica, a coleção pode ser infectada e complicar o resultado cirúrgico. O edema palpebral prejudica a visão do paciente e, às vezes, provoca sua agitação. Não encontramos publicações tentando minimizar este problema, exceto em livros-texto.

\* Professor Titular de Neurocirurgia da Universidade Estadual de Londrina.

\*\* Residente de Neurocirurgia.

Com o intuito de evitar essa complicação, na maioria dos serviços, são utilizados curativos compressivos cujos resultados, em uma boa parte dos casos, não são bons. Em alguns serviços, associa-se, ao curativo compressivo, a colocação de drenos no espaço subgaleal<sup>1-4</sup>.

Neste trabalho descrevemos uma técnica de curativo realizada em nosso serviço baseada na compressão da região operada por uma luva cirúrgica parcialmente cheia de soro fisiológico e colocada sobre o couro cabeludo descolado, seguido de curativo compressivo com algodão ortopédico e atadura de crepe. Com esse tipo de curativo, temos evitado a formação de coleção subgaleal. Nas craniotomias realizadas na porção anterior do crânio, associamos a colocação de um dreno de Penrose, também preenchido com soro, sobre a região orbitária e conseguimos eliminar o hematoma palpebral.

## Técnica

A técnica descrita é realizada em todos os pacientes submetidos a craniotomia no Serviço de Neurocirurgia do Hospital Universitário Regional do Norte do Paraná.

Após a sutura do couro cabeludo e a limpeza local com compressa úmida (Figura 1), o ferimento cirúrgico é recoberto por gaze, e uma luva cirúrgica, contendo 60 cc a 80 cc de soro fisiológico, é colocada sobre o local da craniotomia; e, nas craniotomias anteriores, associamos a colocação de um dreno de Penrose nº 3 contendo 15 cc a 20 cc de soro fisiológico sobre a região frontal logo acima das sobrancelhas (Figuras 2 e 3). A seguir, o restante do curativo é confeccionado com algodão ortopédico e atadura de crepe de forma compressiva (Figura 4). O curativo é trocado no segundo dia de pós-operatório, mantendo-se a colocação do dreno e da luva até o quinto dia.

## Resultados

Com a realização da técnica descrita acima, não temos observado a ocorrência de hematomas subgaleais e/ou palpebrais, como ocorria antes da introdução desse procedimento, quando tais coleções eram comuns. Na figura 5, que mostra o paciente no primeiro dia de pós-operatório, podemos constatar a ausência de hematoma palpebral e, na figura 6, no segundo dia após a cirurgia, não se observa nenhuma coleção subgaleal.

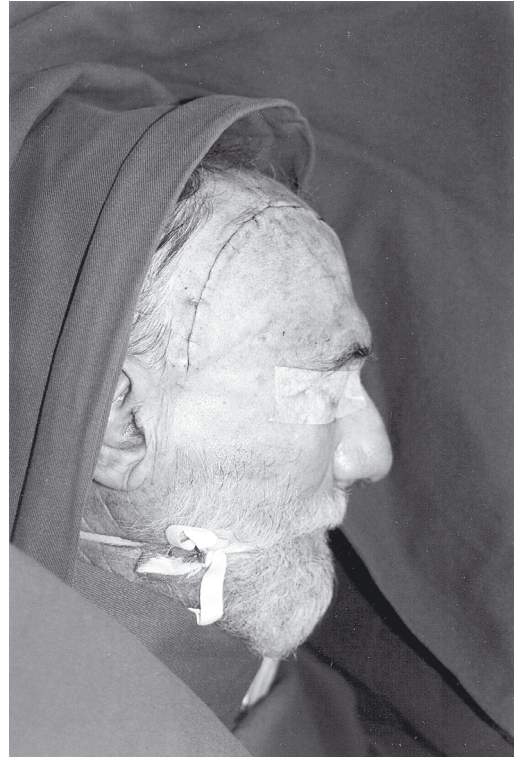


Figura 1 – Incisão suturada após craniotomia.

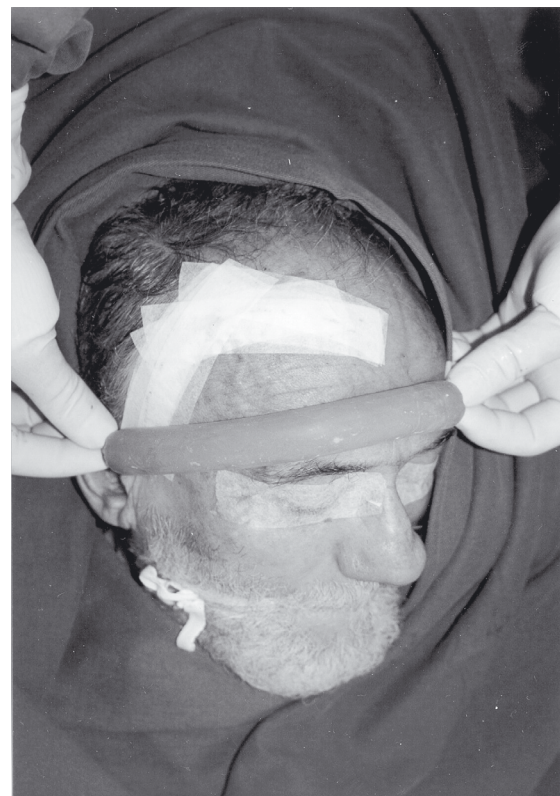

Figura 2 – Dreno de Penrose colocado na região supra-orbitária.



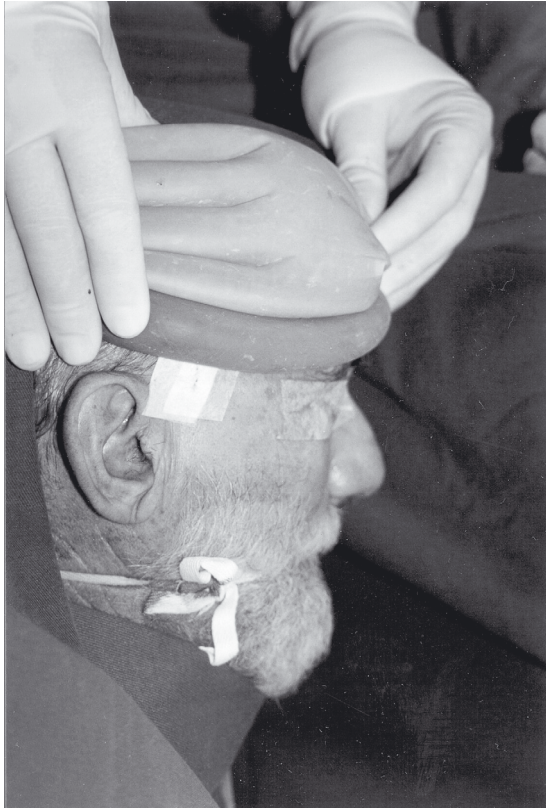

Figura 3 – Luva sobre o retalho de couro cabeludo e dreno de Penrose.

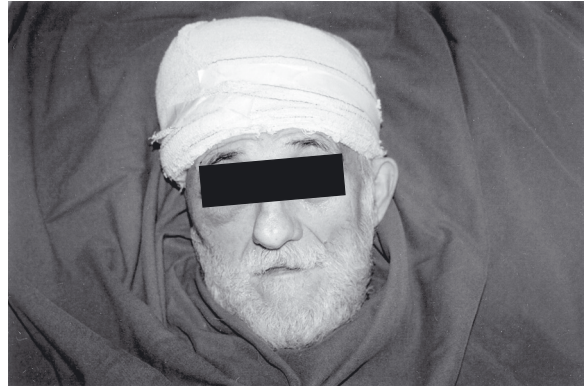

Figura 5 – Paciente no primeiro dia de pós-operatório.

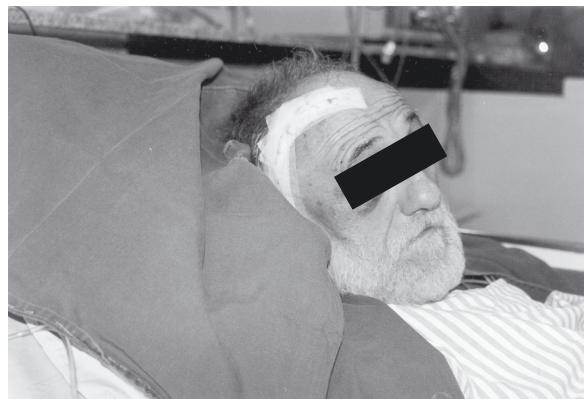

Figura 6 – Paciente no segundo dia de pós-operatório.

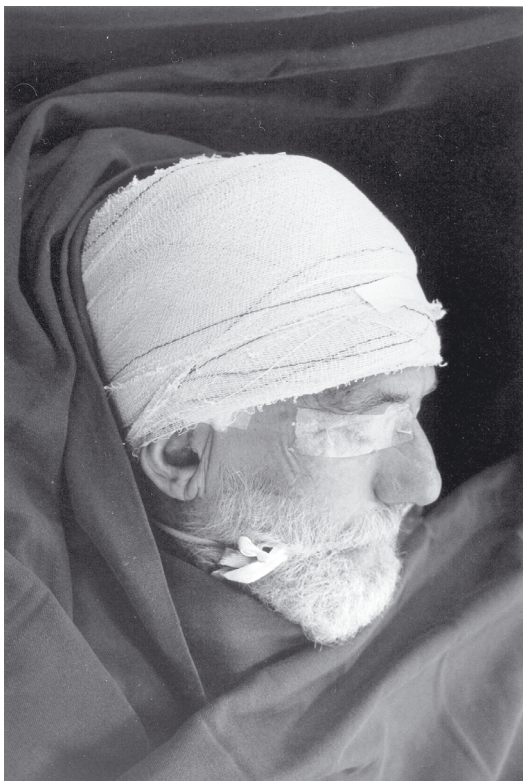

Figura 4 – Paciente com curativo completo.

## Discussão

O couro cabeludo é um tecido bastante vascularizado e, após as craniotomias, mesmo realizando-se hemostasia cuidadosa durante a síntese cirúrgica, não é rara a ocorrência de hematomas subgaleais. A presença de tais coleções aumenta o risco de complicações infecciosas, como abscessos de ferida operatória, deiscência e até osteomielite de crânio. Além dessas complicações, nas craniotomias frontais e frontotemporoesfenoidais (pterionais) os hematomas podem se deslocar para a região palpebral causando grande aumento de volume local em decorrência do tecido conjuntivo frouxo subjacente.

Alguns autores recomendam a colocação de drenos de sucção (Portovac®) no espaço subgaleal para prevenir a formação de hematomas, mas esse procedimento, além de onerar ainda mais o ato cirúrgico, apresenta risco de complicações infecciosas.

A técnica utilizada e apresentada neste relato é um método simples, barato e eficaz para prevenção do hematoma subgaleal pós-operatório.

## Referências

1. HOFF JT, CLARKE HB: Adverse postoperative events. In Apuzzo MLF (ed): Brain Surgery. Complication, Avoidance And Management. Ed 1. New York, Churchill Livingstone, 1993, vol 1, pp 99-126.
2. ILLINGWORTH RD: Burr holes, trephine and craniotomy. In Symon L, Thomas DGT, Clark K (ed): Neurosurgery. Ed 4. Boston, Butterworths, 1994, pp 12-29.
3. RENGACHARY SS, WILKINS RH: Principles of Neurosurgery. London, Wolfe, 1994, cap IV, pp 4.1-4.10.
4. RHOTONJr AL: General and micro-operative techniques. In Youmans JR (ed): Neurological Surgery.

Ed 4. Phyladelphia, WB Saunders, 1996, vol 1, cap 27, pp 724-726.

*Original recebido em janeiro de 2002  
Aceito para publicação em setembro de 2002*

### **Endereço para correspondência:**

*Prof. Dr. Pedro Garcia Lopes  
Rua Souza Naves, 726  
CEP 86010-170 – Londrina, PR  
Telefax: (43) 322-4448  
E-mail: pgarcia@onda.com.br*