Variações anatômicas das facetas articulares do atlas

Max Franco de Carvalho[1], Roberta Teixeira Rocha[2], João Tiago Silva Monteiro[3], Carlos Umberto Pereira[4], Alex Franco de Carvalho[4], Helton Luiz Aparecido Defino[5]

Laboratório de Anatomia, Departamento de Morfologia do Centro de Ciências Biológicas e da Saúde, Universidade Federal de Sergipe (UFS)
Serviço de Radiologia e Diagnóstico por Imagem do Hospital Universitário da UFS
Centro de Ciências Biológicas e da Saúde, UFS

RESUMO

Contexto: *A evolução do diagnóstico e a precisão das técnicas cirúrgicas da coluna cervical alta suscitam um conhecimento detalhado da anatomia e biomecânica da transição craniocervical para que se obtenham osteossínteses eficientes.* ***Objetivo:*** *Descrever as facetas articulares superiores e inferiores do atlas, por meio de estudo anatômico e por tomografia computadorizada helicoidal, em 30 vértebras isoladas de cadáveres. A média, o valor mínimo e o máximo e o desvio-padrão foram calculados para cada parâmetro.* ***Resultados:*** *Observamos que existem variedades morfológicas nas facetas articulares superiores. Entretanto, foi notada uma constante repetição de facetas articulares planas, côncavas e côncavas com maior profundidade, constrições nas bordas lateral e medial, áreas de pressão e tendência de separação das facetas. A média observada do diâmetro longitudinal da faceta articular inferior foi de 14,40 mm à direita e, à esquerda, 14,81 mm. Para o diâmetro transverso, a média observada à direita foi de 14,99 mm e, à esquerda, 14,83 mm. A medida da inclinação axial apresentou média de 15,06º ± 5,35º à direita e 15,41º ± 5,85º à esquerda; e a inclinação coronal apresentou média de 26,78º ± 4,85º à direita e 26,19 ± 5,28º à esquerda.* ***Conclusão:*** *Este estudo descreve as formas das articulações superiores e as dimensões e inclinações das facetas articulares inferiores do atlas. Acreditamos que essas observações possam facilitar os estudos biomecânicos, radiológicos e cirúrgicos da transição craniocervical.*

PALAVRAS-CHAVE

Coluna vertebral. Atlas, anatomia.

ABSTRACT

Variations of the articular facets of the atlas vertebrae

Background: *The evolution of the diagnosis and the precision of the surgical techniques of the high cervical column demand a detailed knowledge of the anatomy and biomechanics of the cranio-cervical transition to get an effective fusion.* ***Objective:*** *To describe the superior and inferior articular facets of the atlas through an anatomical and helicoidal computerized tomography scan study in 30 isolated dried atlas. The average, minimum and maximum values and standard deviation were calculated for each parameter.* ***Results:*** *It was observed morphologic varieties in superior articular facets. However, a constant repetition of facet shapes was noticed such as plain, concaves and concaves with bigger depth, lateral and medial edges, areas of pressure and trend of separation of facets. The average longitudinal diameter of inferior articular facet was 14.40 mm on the right and 14.81 mm on the left. The average transverse diameter observed was 14.99 mm on the right and 14.83 mm on the left. The axial inclination presented an average of 15.06º ± 5.35º on the right and 15.41º ± 5.85º on the left and the coronal inclination presented an average of 26.78º ± 4.85º on the right and 26.19 ± 5.28º on the left.* **Conclusion:** *This study describes the shapes of the superior joints and describes the dimensions and inclinations of inferior facets of atlas. We believe that it may facilitate the biomechanical, radiological and surgical studies of the occipto-cervical junction.*

KEY WORDS

Spine. Atlas, anatomy.

1 Professor MSc. substituto do Departamento de Medicina da Universidade Federal de Sergipe (UFS). Doutorando no Programa de Pós-graduação da Faculdade de Medicina de Ribeirão Preto da Universidade de São Paulo (FMRP-USP).
2 Médica-residente em Radiologia, UFS.
3 Acadêmico de Medicina e bolsista PIBIC, UFS.
4 Professor Doutor Adjunto do Departamento de Medicina da UFS.
5 Professor-associado do Departamento de Biomecânica, Medicina e Reabilitação do Aparelho Locomotor da FMRP-USP.

Introdução

A transição craniocervical é a região responsável por mais da metade dos movimentos da coluna cervical. Em razão dessa importância funcional única, a primeira vértebra cervical – atlas – apresenta características morfológicas diferentes das demais vértebras e é considerada atípica.[1,6-8,11,15,16] A localização do atlas na transição craniocervical forma a articulação atlantoccipital. Essa região tem como função a sustentação do crânio e a manutenção da estabilidade do complexo articular do occipital com a coluna vertebral durante os movimentos da cabeça e do pescoço. A faceta articular superior do atlas está comumente descrita na literatura por sua diversidade morfológica.[3,9,20] Presença de constrição nas bordas articulares, evidência de sulcos, áreas específicas de compressão, tendências de separações nas faces articulares e separação são dados observados e que demonstram a complexidade dessa estrutura anatômica e a importância do conhecimento morfofuncional dessa região.

Diversos estudos biomecânicos têm destacado, também, a importância morfofuncional da articulação atlantoaxial, já que esse espaço se mostra suficientemente grande para a fixação C1-C2.[2-5,10,12-14,17,19,22] Porém, informações a respeito dos aspectos dimensionais e angulares dessa faceta articular recebem ainda pouco destaque na literatura. A evolução do diagnóstico e a precisão das técnicas cirúrgicas da coluna cervical alta suscitam um conhecimento detalhado da anatomia da região de transição craniocervical, para que se evitem iatrogenias e se obtenham osteossínteses eficientes.

O objetivo deste estudo é descrever as facetas articulares superiores e inferiores do atlas por meio de observações anatômicas e radiológicas com o uso de tomografia computadorizada helicoidal.

Material e métodos

Trinta vértebras cervicais (C1 ou atlas) de cadáveres adultos não identificados foram obtidas com a doação da Empresa Municipal de Urbanização (EMURB) de Aracaju, SE, Brasil, por meio do Parecer nº 047/2005. As vértebras pertenciam a indivíduos de origem local, sepultados como indigentes, e não houve distinção quanto a sexo, idade ou raça. Após dissecção, limpeza e fixação, as vértebras foram numeradas para posterior classificação e análise radiológica por meio de tomografia computadorizada helicoidal (Toshiba Asteion TSX – 021A/1A, cortes com espessura de 1 mm).

Na classificação da faceta articular superior do atlas, foi realizada análise da forma e do contorno. Todos os dados foram avaliados bilateralmente.

Os parâmetros anatômicos da faceta articular inferior medidos por meio da tomografia foram: diâmetro transverso (D1) e inclinação coronal da faceta articular inferior (β) (Figura 1); diâmetro longitudinal (D2) e inclinação axial da faceta articular inferior (α) (Figura 2).

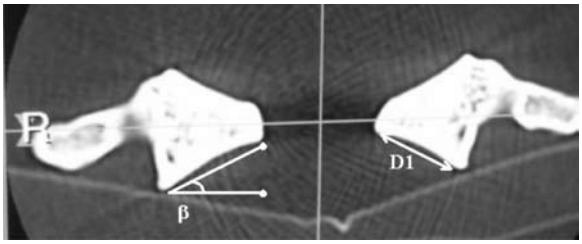

Figura 1 – Estudo da faceta articular inferior do atlas em imagem tomográfica no plano coronal: (β): inclinação coronal da faceta articular inferior, (D1): diâmetro transverso.

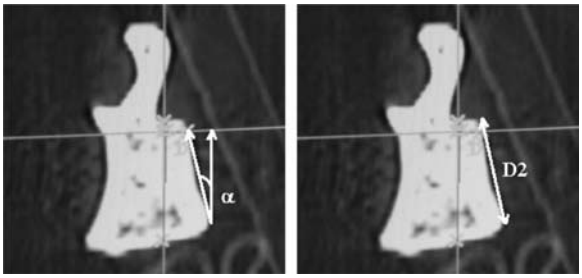

Figura 2 – Estudo da faceta articular inferior do atlas em imagem tomográfica no plano sagital: (α): inclinação axial da faceta articular inferior, (D2): diâmetro longitudinal.

Para avaliar a reprodutibilidade das mensurações realizadas, foi selecionado aleatoriamente um subgrupo de cinco vértebras, que foram submetidas a novos exames tomográficos e observações, em que as medidas e a classificação foram realizadas uma segunda vez pelo mesmo observador, sem conhecimento dos resultados da primeira avaliação. Para a análise da variação intraobservador, foi calculado o coeficiente de correlação intraclasses (CCI).[18,21]

A consistência entre as medidas realizadas pelo observador nas duas medições foi avaliada por meio do CCI[18,21] e do respectivo intervalo de confiança (95% de confiança). Para a comparação das variáveis avaliadas dos lados direito e esquerdo, foi adotado o modelo de regressão linear. A igualdade dos lados foi avaliada pelo teste da hipótese de que o intercepto da reta era igual a zero e de que o coeficiente angular era igual a um.

Resultados

Com base nos achados das medidas dos 30 atlas, foram obtidos: mediana, média, valor máximo, valor mínimo e desvio-padrão. Tanto as medidas lineares quanto as angulares não demonstraram diferença estatística entre os valores obtidos intraobservador. A confiabilidade entre essas medidas é significativamente maior que zero. Todos os valores do coeficiente de correlação intraclasse foram próximos a 1, indicando serem as medidas confiáveis.

Nas medidas obtidas do diâmetro longitudinal da faceta articular inferior, a média observada foi de 14,40 mm ± 1,27 mm à direita e 14,81 mm ± 1,51 mm à esquerda. Para o diâmetro transverso, a média observada à direita foi de 14,99 mm ± 1,20 mm e 14,83 mm ± 1,45 mm à esquerda (Tabela 1). Em ambas as medidas não foi observada diferença significativa entre os lados direito e esquerdo ($p > 0,05$).

As medidas das inclinações α apresentaram uma média de 15,06º ± 5,35º à direita e 15,41º ± 5,85º à esquerda. As medidas das inclinações β apresentaram uma média de 26,78º ± 4,85º à direita e 26,19 ± 5,28º à esquerda (Tabela 2). Em ambas as angulações não foram observadas diferenças significativas entre os lados direito e esquerdo ($p > 0,05$).

Tabela 1
Diâmetro longitudinal e transverso da faceta articular inferior do atlas em milímetros

	Longitudinal direito	Longitudinal esquerdo	Transverso direito	Transverso esquerdo
Mínimo	11,60	11,50	12,60	11,80
Máximo	17,00	18,30	16,90	18,80
Mediana	14,35	14,55	15,05	15,15
Média	14,40	14,81	14,99	14,83
DP	1,27	1,51	1,20	1,45

DP: desvio-padrão.

As facetas articulares superiores (n = 60) foram classificadas de acordo com a forma em três tipos: plana (n = 15), côncava (n = 25) e côncava profunda (n = 20) (Tabela 3 – Figura 3). Elas foram classificadas, também, de acordo com o contorno, em cinco tipos: Tipo I (n = 19), quando as facetas se apresentavam em forma oval (sem constrições); Tipo II (n = 9), quando as facetas eram em forma de rim (constrita medialmente); Tipo III (n = 11), quando as facetas eram constritas lateralmente; Tipo IV (n = 3), quando as facetas eram em forma de oito (constrita bilateralmente); Tipo V (n = 8), quando as facetas eram duplas (facetas completamente separadas) (Tabela 4 – Figura 4).

Tabela 2
Inclinação axial e coronal da faceta articular inferior do atlas em graus

	Inclinação axial		Inclinação coronal	
	Direita	Esquerda	Direita	Esquerda
Mínimo	2,90	1,70	16,10	12,40
Máximo	25,20	26,00	37,30	33,70
Mediana	16,60	16,80	27,00	25,90
Média	15,06	15,41	26,78	26,19
DP	5,35	5,85	4,85	5,28

DP: desvio-padrão.

Tabela 3
Distribuição das facetas articulares superiores do atlas quanto à forma

Forma da faceta	Direita	Esquerda	Bilateral	Total
Plana	2	3	5	15
Côncava	4	1	10	25
Côncava profunda	-	2	9	20

Tabela 4
Distribuição das facetas articulares superiores do atlas quanto ao contorno

Forma da faceta	Direita	Esquerda	Bilateral	Total
Tipo I (oval)	3	4	6	19
Tipo II (rim)	4	1	2	9
Tipo III (constrita lateral)	2	3	3	11
Tipo IV (oito)	2	1	5	13
Tipo V (dupla faceta)	0	2	3	8

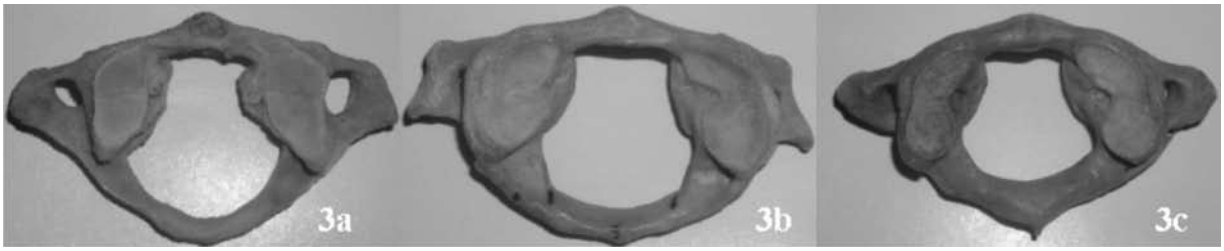

Figura 3 – Estudo da faceta articular superior do atlas quanto à forma: 3a) Facetas articulares tipo plana; 3b) Facetas articulares tipo côncava; 3c) Facetas articulares tipo côncava profunda.



Figura 4 – Estudo da faceta articular superior do atlas quanto ao contorno: 4a) Faceta articular oval; 4b) Faceta articular constrita lateralmente; 4c) Faceta articular em forma de oito; 4d) Faceta articular em forma de rim; 4e) Faceta articular dupla; →: Constrições; Aa: arco anterior; Ap: arco posterior; T: apófise transversa.

Discussão

A faceta articular inferior do atlas tem um formato circular. Gupta e Goel[9], em 2000, descreveram a anatomia da massa lateral do atlas e do áxis com ênfase na fixação transarticular C1-C2. Esses autores encontraram um diâmetro longitudinal das facetas articulares inferiores com média de 15,76 mm e o diâmetro transverso com 15,22 mm. Dong e cols.[4], em 2004, descreveram a anatomia da massa lateral em 30 cadáveres frescos e observaram que as médias do diâmetro longitudinal e transverso da facetas articulares inferiores eram 15,63 mm e 17,90 mm, respectivamente. Neste estudo, a média observada do diâmetro longitudinal da faceta articular inferior foi de 14,40 mm à direita e 14,81 mm à esquerda. Para o diâmetro transverso, a média observada à direita foi de 14,99 mm e à esquerda, de 14,83 mm.

Durante o estudo radiológico, foi observado que todas as vértebras apresentavam as facetas articulares inferiores inclinadas medialmente. Dong e cols.[4] descreveram que as facetas inferiores do atlas possuíam uma inclinação no plano axial de 15,63º e de 34,57º no plano coronal. Neste estudo, a medida da inclinação axial apresentou média de 15,06º $\pm$ 5,35º à direita e 15,41º $\pm$ 5,85º à esquerda, com valores próximos aos citados por Dong e cols.[4] Entretanto, a inclinação coronal apresentou média de 26,78º $\pm$ 4,85º à direita e 26,19 $\pm$ 5,28º à esquerda, valores bastante inferiores aos observados naquele mesmo estudo. É importante frisar que as medidas efetuadas por Dong e cols.[4] foram realizadas com um microcaliper e, neste trabalho, por meio de reconstrução tridimensional de imagens em tomografia computadorizada helicoidal.

Singh[20], em 1965, foi o primeiro autor a estudar as variações anatômicas das facetas articulares superiores. Esse estudo compreendeu a observação de 200 atlas, com total de 400 facetas articulares. A maioria das facetas apresentou um formato bastante irregular, com constrições nas bordas lateral e medial, áreas de pressão, tendência de separação das facetas. Em nenhum dos casos houve simetria entre as facetas articulares superiores em virtude da anatomia complexa da junção craniocervical.

Gupta e Goel[9], em estudo anatômico, descreveram que as facetas articulares superiores apresentam formato oval em 76% dos casos e forma de rim em 24%. Os autores enfatizaram que em nenhum atlas existia simetria entre as facetas articulares contralaterais.

Após um estudo inicial, observou-se que existe uma variedade morfológica dessas facetas articulares. Entretanto, nessa diversidade foi notada uma constante repetição de facetas articulares planas, côncavas e côncavas com maior profundidade. Constrições nas bordas lateral e medial, áreas de pressão e tendência de separação das facetas foram citadas por Singh[20] e também observadas por nós. Esses acidentes anatômicos aparentavam cinco principais formas, que foram classificadas em cinco tipos: Tipo I, quando as facetas se apresentavam em forma oval sem constrições; Tipo II, quando as facetas apresentavam uma constrição medial e tinham a forma de rim; Tipo III, quando as facetas eram levemente constritas lateralmente; Tipo IV, quando as facetas eram em forma de oito, com a presença de um sulco medial e de uma constrição medial e lateral; Tipo V, quando as facetas apresentavam uma faceta anterior e outra posterior, sendo completamente separadas (duplas). Na série analisada neste estudo houve uma pequena assimetria contralateral em todas as vértebras, entretanto constatou-se a presença de formas iguais em diversas peças estudadas. A profundidade côncava e a forma oval e "em oito" foram as formas articulares mais observadas.

Conclusão

Este estudo descreveu as formas das articulações occipitocervicais e forneceu as dimensões e inclinações das facetas articulares do atlantoaxial. É possível que as observações realizadas neste trabalho venham a facilitar os estudos biomecânicos, radiológicos e cirúrgicos da transição craniocervical.

Referências

1. Breathnach AS. Frazer´s anatomy of the human skeleton. 6th ed. London: Churchill; 1965. p. 29.
2. Davey JR, Rorabech CH, Bailey SI. A technique of posterior cervical fusion for instability of the cervical spine. Spine. 1985;10:722-8.
3. Dhall U, Chhabras S, Dhall JC. Bilateral assimetry in bridges and superior articular facets of atlas vertebra. J Anat Soc. India. 1993;42:23-7.
4. Dong Y, Hong X, Jianyi L, Lin Y. Quantitative anatomy of the lateral mass of the atlas. Spine. 2003;28:860-3.
5. Foustas KN, Smisson HF, Robinson JSJ. C1-C2 transarticular screw fixation for atlantoaxial instability: A 6-year experience. Neurosurgery. 2002;50:672-3.
6. Francis C. Dimensions of the cervical vertebrae. Anat Rec. 1955;122:603-9.
7. Grant JBC. Grant's atlas of anatomy. Baltimor: Willians and Willians; 1962. p. 56.
8. Gray H. Anatomy, descriptive and surgical. New York: Bounty Books;1901. p. 36-7.
9. Gupta S, Goel A. Quantitative anatomy of the lateral masses of the atlas and axis vertebrae. Neurol India. 2000; 48:120-5.
10. Hisanori M, Boyle C, Cheng MS, et al. Biomechanical comparison of posterior cervical fixation. Spine. 2001; 26:1662-7.
11. Hohl A, Baker HR. The atlanto-axial joint. J Bone Joint Surg. 1964;46:1739-52.
12. Kanat A, Aydin Y. Posterior C1-C2 transarticular screw fixation for atlantoaxial arthrodesis. Neurosurgery. 1999;44:687-9.
13. Levine AM, Mazel C, Roy-Camille R. Management of fracture separations of the articular mass using posterior cervical plating. Spine. 1992;17:S447-54.
14. Madawi AA, Casey AT, Solanki GA, Tuite G, Veres R, Crockard HA. Radiological and anatomical evaluation of the atlantoaxial transarticular screw fixation technique. J Neurosurg. 1997;86:961-8.
15. Mazarra JT, Fielding JW. Effects of C1-C2 rotation on canal size. Clin Orthop Relat Res. 1988;237:115-9.
16. Monu J, Bohrer SP, Howard G. Some upper cervical spine norms. Spine. 1991;12:515-9.
17. Nogueira-Barbosa M. Reconstruções multiplanares da tomografia computadorizada no estudo da artrodese atlanto-axial transarticular [dissertação]. Ribeirão Preto: Universidade de São Paulo; 2004.
18. Prieto LLR, Casado A. Assessment ot the reliability of clinical findings: the intraclass correlation coeficient. Med Clin (Barc). 1998;4:142-5.
19. Richter M, Schmidt R, Claes L, Puhl W, Wilke HJ. Posterior atlantoaxial fixation: biomechanical in vitro comparison of six different techniques. Spine. 2002;16:1724-32.
20. Singh S. Variations of the superior facets of atlas vertebrae. J Anat. 1965;99:565-71.
21. Shrout PE, Fleiss JL. Intraclass correlations: uses in assessing rater reliability. Psychol Bull. 1979;2:420-8.
22. Tokuhashi Y, Matsuzaki H, Shirasaki Y. C1-C2 intra articular screw fixation for atlantoaxial posterior stabilization. Spine. 2000;25:337-41.

Original recebido em julho de 2008
Aceito para publicação em dezembro de 2008

Endereço para correspondência
Rua José Seabra Batista, 255, Condomínio Tyrol, Edifício Innsbruck, ap. 204
49025-750 – Aracaju, SE, Brasil
E-mail: carvalhomax@hotmail.com