




Avaliação pós-operatória de pacientes submetidos a reparo artroscópico de instabilidade anterior do ombro

Postoperative Evaluation of Patients Submitted to Arthroscopic Repair of Anterior Shoulder Instability

Thiago Medeiros Storti^{1,2}  Renato de Almeida Lima¹ Eloíse de Barros e Silva Costa^{2,3}
 João Eduardo Simionatto¹  Carolina Simionatto¹ Alexandre Firmino Paniago^{1,2} 

¹ Instituto do Ombro de Brasília, Brasília, DF, Brasil

² Grupo do Ombro, Instituto de Pesquisa e Ensino HOME (IPE HOME), Brasília, DF, Brasil

³ Departamento de Ortopedia, Centro Universitário de Brasília (UniCEUB), Brasília, DF, Brasil

Endereço para correspondência Thiago Medeiros Storti, MD, Quadra 102 norte, praça Perdiz, Lote 05, Condomínio Residencial Matisse Antares, Águas Claras, DF, 71.907-000, Brasil (e-mail: thiago_storti@hotmail.com).

Rev Bras Ortop 2020;55(3):339–346.

Resumo

Objetivo Avaliar clinicamente os resultados de pacientes submetidos a tratamento cirúrgico artroscópico de instabilidade anterior do ombro.

Métodos Estudo retrospectivo de 94 pacientes. Com seguimento mínimo de 24 meses, buscamos correlacionar as características dos pacientes e da cirurgia, como idade, gênero, tipo de lesão (traumática ou atraumática) e posição do paciente na cirurgia (decúbito lateral e cadeira de praia) com os resultados obtidos, avaliando o índice de recidivas de luxação, a perda de rotação lateral, a dor residual, e os escores funcionais de Carter-Rowe, da University of California at Los Angeles (UCLA) e de Constant-Murley.

Resultados Observamos uma taxa de recidiva de luxação de 11,7%, perda de rotação lateral em 37,23% dos pacientes, e algum grau de dor residual em 51,6%. Obtivemos uma pontuação média no escore de Carter Rowe de 85,37, representando 86% de resultados bons/excelentes. No escore da UCLA, obtivemos 88% de resultados bons/excelentes, índice semelhante aos encontrados no escore de Constant-Murley (86%).

Conclusão O tratamento artroscópico da instabilidade anterior do ombro apresenta resultados satisfatórios e baixo índice de complicações importantes, podendo ser o método de escolha para a maioria dos pacientes.

Palavras-chave

- ▶ artroscopia
- ▶ instabilidade articular
- ▶ ombro
- ▶ estudos retrospectivos

Abstract

Keywords

- ▶ arthroscopy
- ▶ articular instability
- ▶ shoulder
- ▶ retrospective studies

Objective To clinically evaluate the results of patients undergoing arthroscopic surgical treatment of anterior shoulder instability.

Methods A retrospective study of 94 patients. With a minimum follow-up of 24 months, we sought to correlate the characteristics of the patients and the surgery, such as age, gender, type of injury (traumatic or atraumatic) and the patient's position during surgery (lateral decubitus and beach chair) with the results obtained, the recurrence rate, the lateral

recebido
04 de Abril de 2018
aceito
05 de Fevereiro de 2019

DOI <https://doi.org/10.1055/s-0039-3402467>.
ISSN 0102-3616.

Copyright © 2020 by Sociedade Brasileira de Ortopedia e Traumatologia. Published by Thieme Revinter Publicações Ltda, Rio de Janeiro, Brazil

License terms



rotation loss, the residual pain, and the functional scores of Carter-Rowe, University of California at Los Angeles (UCLA), and Constant-Murley.

Results We observed a recurrent dislocation rate of 11.7%, lateral rotation loss in 37.23% of the patients, and some degree of residual pain in 51.6% of them. We obtained a mean Carter Rowe score of 85.37, representing 86% of good/excellent results. In the UCLA score, we obtained 88% of good/excellent results, similar to those obtained in the Constant-Murley score (86%).

Conclusion The arthroscopic treatment of the anterior instability of the shoulder presents satisfactory results and low index of important complications, being the method of choice for most patients.

Introdução

O tipo mais comum de luxação glenoumeral é a anterior, determinada pela lesão do complexo capsulolabral na porção anteroinferior da glenoide, conhecida como lesão de Bankart, e também chamada de lesão essencial.¹⁻⁴

Nos casos de luxações recorrentes, é indicado o reparo cirúrgico, podendo este ser realizado de forma aberta ou artroscópica. Entre os tratamentos cirúrgicos existentes para estabilizar o ombro, o reparo por via artroscópica tem se tornado cada vez mais popular devido a vantagens como menor perda de movimento, menor agressão cirúrgica, preservação do subescapular e baixa morbidade, em comparação com a cirurgia aberta.⁵

Vários fatores relacionados ao paciente que contribuem para o risco de recorrência após o reparo artroscópico de Bankart têm sido relatados, incluindo idade mais jovem no momento da cirurgia, gênero masculino, instabilidade bilateral, hiperfrouxidão ligamentar, participação em esportes de colisão, e o retorno precoce para esportes de contato.⁶ Fatores de risco associados à lesão, como erosão ou deficiência da glenoide, o tamanho da lesão de Hill-Sachs, e se a lesão está envolvendo a borda anterior da glenoide também foram implicados.⁷ A identificação precisa dos fatores de risco associados ao insucesso do reparo artroscópico de Bankart e do deslocamento capsular oferece ao cirurgião a capacidade de estratificar o risco para o paciente individualmente, e permite o aconselhamento adequado.

Deste modo, o objetivo do presente estudo é a avaliação funcional e a análise dos fatores que influenciam nos resultados de pacientes submetidos ao tratamento artroscópico da instabilidade anterior do ombro.

Materiais e Métodos

No período de março a maio de 2017, foram analisados retrospectivamente 94 pacientes por meio de revisão de prontuários e posterior avaliação clínica. Todos os pacientes foram submetidos ao tratamento cirúrgico artroscópico da instabilidade anterior do ombro em dois hospitais particulares e por quatro cirurgiões independentes, entre janeiro de 2010 e dezembro de 2014. No total, dez pacientes operados neste período foram excluídos pelo não comparecimento para revisão.

Os prontuários apresentavam as seguintes informações: identificação do paciente, anamnese caracterizando a causa da instabilidade (traumática ou atraumática), limitação funcional, exame físico pré-operatório, exames de imagem pré-operatórios, e descrição cirúrgica. A avaliação pós-operatória teve um seguimento de 24 a 72 meses, com média de 40 meses, buscando verificar pela clínica e pelo exame físico a limitação funcional, a diminuição da rotação lateral, a instabilidade e dor, além da aplicação dos escores funcionais de Carter-Rowe, da University of California at Los Angeles (UCLA) e de Constant-Murley aos pacientes por um examinador externo.

Foram incluídos neste estudo pacientes que apresentavam instabilidade anterior recorrente (luxação ou subluxação) e lesão de Bankart, todos operados por via artroscópica e com um mínimo de 24 meses de acompanhamento pós-operatório. Entre os critérios de exclusão utilizados, se encontram os casos de luxação traumática associada a lesão neurovascular, fratura acometendo outros locais da cintura escapular, perda óssea maior do que 25% da glenoide, fratura de Hill-Sachs envolvendo mais de 1/4 da cabeça do úmero, cirurgias prévias no ombro envolvido, e instabilidade multidirecional.

No total, dois cirurgiões realizaram as cirurgias com o paciente em decúbito lateral. O procedimento cirúrgico é realizado sob anestesia geral e bloqueio de plexo braquial. O membro é mantido em abdução de aproximadamente 70° e flexão de 20°, aplicando-se tração longitudinal fixa e vertical com pesos entre 4 kg e 7 kg.

Os outros dois cirurgiões realizaram as cirurgias com o paciente em posição de cadeira de praia, na qual ele fica com elevação do tronco de pelo menos 70°, com flexão de joelho em torno de 30°, e com inclinação lateral suave oposta ao lado operado.

Os portais artroscópicos utilizados pelos cirurgiões foram os convencionais (posterior, anterossuperior e anteroinferior). Durante o procedimento, era realizada inspeção articular para avaliar a presença de lesões associadas. Subsequentemente, observava-se a lesão labral anteroinferior e sua extensão, realizava-se liberação capsulolabral e escarificação da borda da glenoide, e, posteriormente, fixava-se a lesão labral utilizando-se de duas a quatro âncoras bioabsorvíveis.

No pós-operatório, os pacientes permaneceram com imobilização contínua em tipoia tipo Velpau pelo período de três semanas. Foram, então, iniciados movimentos pendulares e autopassivos nas duas semanas seguintes, e movimentos de

rotação lateral além de 20° a partir da sexta semana. O fortalecimento muscular dependeu da amplitude de movimento do ombro operado, e geralmente começava no terceiro mês de pós-operatório. O retorno às atividades esportivas de contato ou colisão foi liberado a partir do sexto mês.

Na análise descritiva, os dados observados, expressos pela mediana e pelo intervalo interquartil (IIQ) para dados contínuos (quantitativos) e pela frequência (n) e pelo percentual (%) para dados categóricos (qualitativos), foram apresentados em tabelas.

A análise inferencial foi composta pelos seguintes métodos:

- a associação entre os escores Carter-Rowe, da UCLA e de Constant-Murley com as variáveis clínicas (idade, gênero, tipo de lesão e posição da cirurgia) foi avaliada pelo teste de Mann-Whitney para dados categóricos e pelo coeficiente de correlação de Spearman para dados numéricos; e
- a associação entre recidiva da luxação, dor residual, perda da rotação lateral e apreensão com as variáveis clínicas foi analisada pelo teste do qui-quadrado (χ^2) ou exato de Fisher para dados categóricos, e pelo teste de Mann-Whitney para dados numéricos.

Foi aplicado método não paramétrico, pois as variáveis em estudo não apresentaram distribuição normal (Gaussiana), devido à rejeição da hipótese de normalidade pelo teste de Shapiro-Wilks. O critério de determinação de significância adotado foi o nível de 5%. A análise estatística foi processada pelo software estatístico Statistical Analysis System (SAS, SAS Institute, Inc., Cary, North Carolina, EUA), versão 6.11.

Todos os pacientes assinaram o termo de consentimento livre esclarecido. Este estudo foi submetido à avaliação e à aprovação do Comitê de Ética em Pesquisa com Seres Humanos, com número de parecer 2.197.472, CAAE 70807917.6.0000.0023.

Resultados

Com um seguimento de 2 a 6 anos após a cirurgia, 94 pacientes foram avaliados neste estudo; desses, 74 (78,7%) eram do gênero masculino, e 20 (21,3%), do gênero feminino, com a idade no procedimento cirúrgico variando de 17 a 62 anos (► **Tabela 1**). Entre os pacientes, 11 (11,7%) apresentaram recidiva da luxação, 35 (37,23%) apresentaram diminuição da rotação lateral, 48 (51,06%) relataram algum grau de dor residual, e 23 (24,46%) apresentaram teste de apreensão positivo (► **Tabela 2**).

A instabilidade traumática foi prevalente, representando 90,4% dos casos (85 pacientes). O posicionamento cirúrgico mais utilizado foi o de decúbito lateral, sendo 71 dos pacientes operados dessa maneira (75,5%) dos pacientes operados dessa maneira. Na avaliação clínica usando o escore de Carter-Rowe, obtivemos a pontuação mediana de 95 (► **Tabela 3**), sendo 67 (71,3%) resultados excelentes, 14 (14,9%) bons, 2 (2,1%) regulares e 11 (11,7%) ruins (► **Figura 1**). Os resultados ruins foram associados à recidiva da luxação, ocorrendo em 9 pacientes do gênero masculino (81,8%) e em 2 pacientes do gênero feminino (18,2%). Apesar de ser mais prevalente em pacientes do gênero masculino, em nosso estudo não foi encontrada diferença

Tabela 1 Descrição geral das variáveis

Variável	N	%
Gênero		
Masculino	74	78,7
Feminino	20	21,3
Idade na cirurgia (anos)		
Mediana (Q1-Q3)	34 (28-43)	
Tipo de lesão		
Traumática	85	90,4
Atraumática	9	9,6
Posição		
Cadeira de praia	23	24,5
Decúbito lateral	71	75,5
Escore de Carter-Rowe (pontos)		
Mediana (Q1-Q3)	95 (80-100)	
Escore da University of California at Los Angeles (UCLA) (pontos)		
Mediana (Q1 - Q3)	33 (31 - 35)	
Escore Constant (pontos)		
Mediana (Q1-Q3)	95 (87-100)	

estatisticamente significativa entre a variável gênero e a recidiva da luxação. Igualmente, não houve correlação significativa entre o escore de Carter-Rowe e a idade na época da cirurgia ($r_s = 0,162$; $p = 0,011$).

Na avaliação do escore da UCLA obtivemos 83 pacientes (88,3%) com resultados bons/excelentes e 11 pacientes (11,7%) com resultados ruins/razoáveis, sendo estes últimos pacientes os mesmos que apresentaram recidivas (► **Figura 2**). Constatou-se que há uma correlação direta significativa entre o escore da UCLA e a idade do paciente no momento da cirurgia ($r_s = 0,250$; $p = 0,015$). Sendo assim, quanto maior a idade, maior a pontuação.

Tabela 2 Descrição geral das variáveis

Relaxação	N	%
Sim	11	11,7
Não	83	88,3
Dor residual		
Sim	48	51,1
Não	46	48,9
Perda da rotação lateral		
Sim	35	37,2
Não	59	62,8
Apreensão		
Sim	23	24,5
Não	71	75,5

Tabela 3 Escores funcionais

Variável	N	Mediana	Intervalo interquartilico			Mínimo	Máximo
Idade na cirurgia (anos)	94	34	27,8	-	43	17	62
Escore (pontos)							
Carter-Rowe	94	95	80	-	100	15	100
University of California at Los Angeles (UCLA)	94	33	31	-	35	23	35
Constant-Murley	94	95	87	-	100	68	100

Na avaliação do escore Constant-Murley, obtivemos 65 pacientes (69,2%) com excelentes resultados, 18 bons (19,1%), 10 razoáveis (10,7%) e 1 resultado ruim (1%) (►Figura 3). Observou-se que não existe correlação estatisticamente significativa dos três escores com o gênero, o tipo de lesão, e a posição da cirurgia.

Além disso, também não foi observada correlação estatisticamente significativa entre as variáveis clínicas (gênero, idade, tipo de lesão e posição da cirurgia) com a recidiva de luxação, a dor residual, a perda da rotação lateral e a apreensão (►Tabelas 4-7). Apenas observou-se que o grupo com dor residual apresentou idade significativamente menor do que o subgrupo sem dor residual ($p=0,016$).

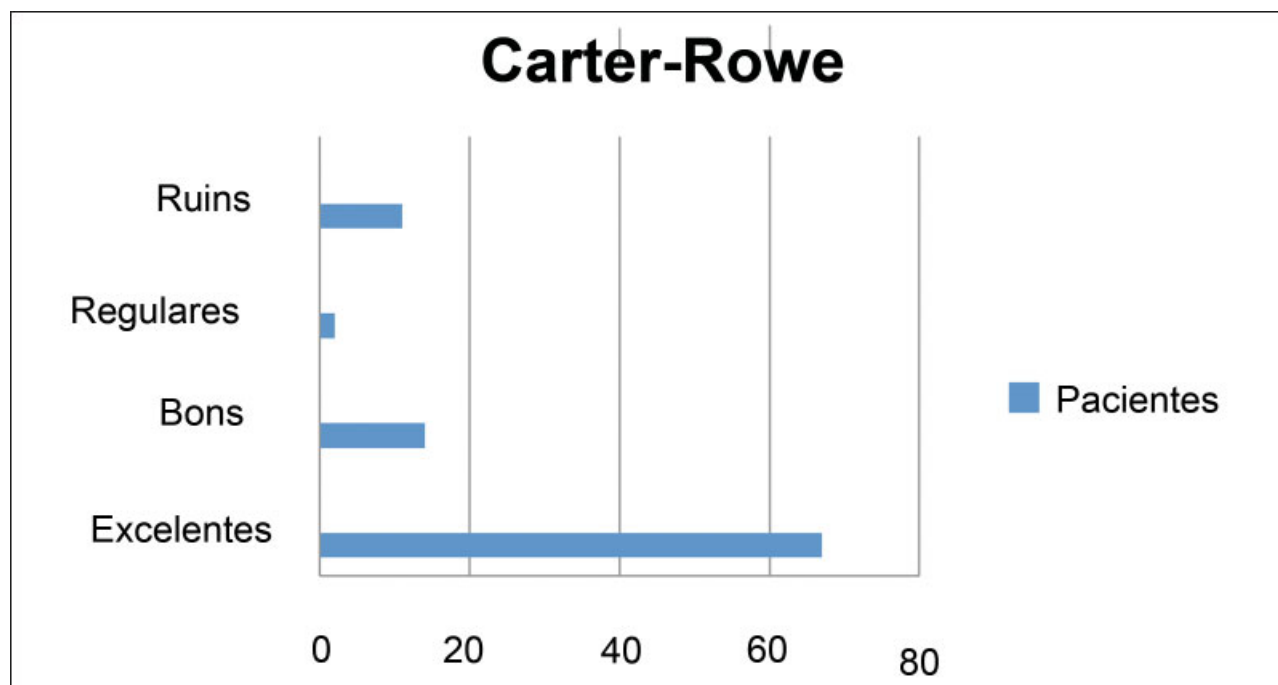
Discussão

A escolha adequada do tratamento cirúrgico da instabilidade anterior do ombro deve ser influenciada diretamente por fatores como a idade, luxações progressas, ocupação, nível de atividade física, frouxidão ligamentar, saúde geral do paciente, grau de acometimento ósseo da cabeça umeral e da glenoide, além da presença de patologias associadas, como

lesões do lábio superior (*superior labral tear from anterior to posterior*, SLAP) e ruptura de tendões do manguito rotador.⁸ A escolha do tratamento mais adequado para cada paciente pode influenciar os resultados, minimizando os riscos de complicações.

Ainda existem controvérsias quanto ao melhor método de reparo das lesões labrais.⁹ Entre os procedimentos anatômicos, destacam-se as cirurgias aberta e artroscópica de Bankart, que visam o restabelecimento da anatomia original do ombro e envolvem o reparo da lesão labral.¹⁰ A cirurgia aberta de Bankart, realizada com mobilização e fixação do lábrum, ainda é considerada o padrão-ouro para o tratamento da instabilidade anterior.¹¹ Entretanto, condições como o tamanho da incisão, risco de fraqueza do músculo subescapular, perda de amplitude de movimento do ombro (principalmente rotação lateral) e dificuldade de acessar outras lesões intra-articulares têm favorecido a escolha do procedimento artroscópico. Outras vantagens da artroscopia são a menor perda sanguínea, menor duração da cirurgia e a maior satisfação estética.¹²

As taxas de recidivas de luxação após a cirurgia artroscópica vêm diminuindo devido aos avanços tecnológicos e o

**Fig. 1** Escore de Carter-Rowe.

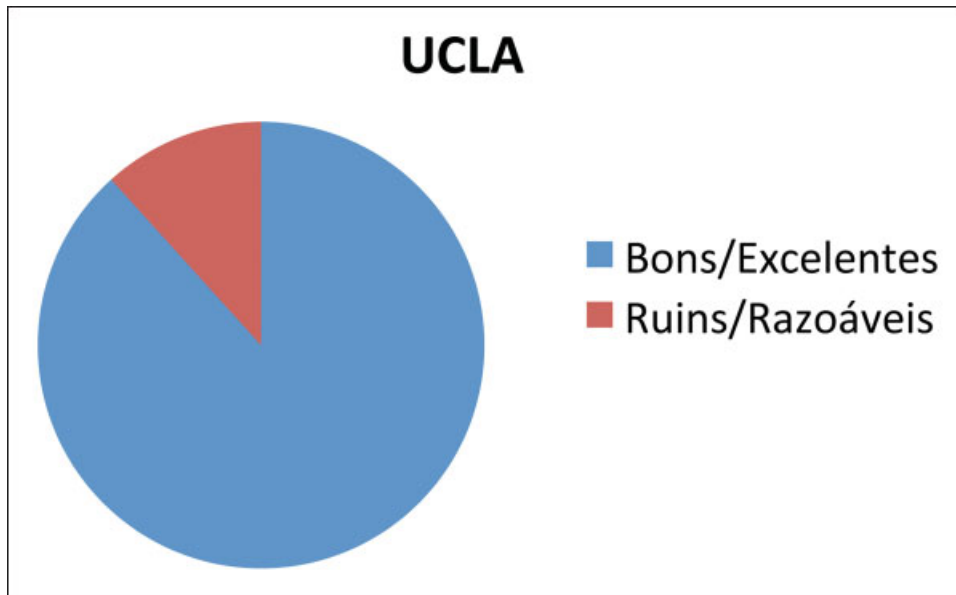


Fig. 2 Escore da University of California at Los Angeles (UCLA).

melhor entendimento dos erros até então cometidos. No ano de 2007, Balg e Boileau¹³ descreveram uma taxa de 14,5% de recidiva após cirurgia artroscópica de Bankart. Castagna et al¹⁴ obtiveram uma taxa de 23% de recidivas em um seguimento de 10 anos, acompanhando 43 pacientes operados por via artroscópica. Em uma meta-análise, Petrera et al,¹⁵ ao compararem a cirurgia artroscópica com a aberta de Bankart, encontraram uma taxa de recidiva de luxação 6,3% menor no grupo artroscópico.

Ahmed et al⁶ também relataram melhores resultados com técnicas artroscópicas, sendo a taxa de recidiva de luxação de 13,2% em um total de 302 pacientes. Em nosso estudo, todos os casos de recidivas estavam associados à instabilidade traumática, com taxa de 11,7%.

Quanto à perda de rotação lateral, Bottoni et al¹⁶ demonstraram uma diminuição de 2° a 3° no grupo artroscópico, enquanto, no grupo de cirurgias abertas, houve uma perda de aproximadamente 6,5° da amplitude de movimento. Em nosso estudo, a perda de rotação lateral foi mais observada nos pacientes que apresentavam instabilidade traumática, dado semelhante aos resultados de Ferreira Neto et al,¹⁷ que também encontraram maior limitação da rotação lateral em pacientes com essa característica. Tais resultados podem ser justificados pela melhor acomodação capsuloligamentar em pacientes com lesões atraumáticas quando comparados aos pacientes com instabilidade traumática.¹⁷⁻¹⁹ Em seu estudo, Almeida Filho et al,²⁰ após avaliação de 49 pacientes com análise clínica e radiográfica pós-operatória, observaram que,

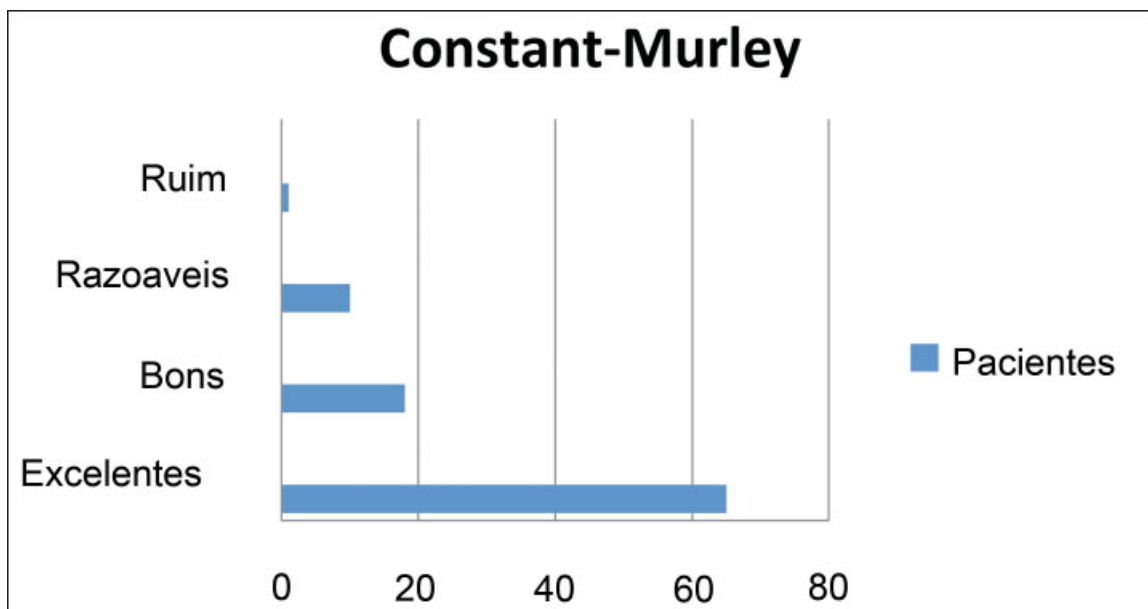


Fig. 3 Escore de Constant-Murley.

Tabela 4 Associação entre as variáveis clínicas e relaxação

Variável	Com relaxação		Sem relaxação		Valor de p
Gênero					
Masculino	9	81,8	65	78,3	0,57
Feminino	2	18,2	18	21,7	
Idade na cirurgia (anos)					
Mediana (Q1-Q3)	32 (23-38)		34 (28-43)		0,10
Tipo de lesão					
Traumática	11	100	74	89,2	0,31
Atraumática	0	0	9	10,8	
Posição da cirurgia					
Cadeira de praia	4	36,4	19	22,9	0,26
Decúbito lateral	7	63,6	64	77,1	

Nota: Os dados categóricos foram expressos pela frequência e percentual, e comparados pelo teste do qui-quadrado ou exato de Fisher, e a idade foi expressa pela mediana e intervalo interquartil, e comparada pelo teste de Mann-Whitney.

Tabela 5 Associação entre as variáveis clínicas e dor residual

Variável	Com dor residual		Sem dor residual		Valor de p
Gênero					
Masculino	41	85,4	33	71,7	0,085
Feminino	7	14,6	13	28,3	
Idade na cirurgia (anos)					
Mediana (Q1-Q3)	32 (25-38)		37 (30-44)		0,016
Tipo de lesão					
Traumática	43	89,6	42	91,3	0,52
Atraumática	5	10,4	4	8,7	
Posição da cirurgia					
Cadeira de praia	12	25,0	11	23,9	0,9
Decúbito lateral	36	75,0	35	76,1	

Tabela 6 Associação entre as variáveis clínicas e perda da rotação lateral

Variável	Com perda da rotação lateral		Sem perda da rotação lateral		Valor de p
Gênero					
Masculino	29	82,9	45	76,3	0,45
Feminino	6	17,1	14	23,7	
Idade na cirurgia (anos)					
Mediana (Q1-Q3)	35 (25-44)		34 (28-40)		0,53
Tipo de lesão					
Traumática	30	85,7	55	93,2	0,20
Atraumática	5	14,3	4	6,8	
Posição da cirurgia					
Cadeira de praia	6	17,1	17	28,8	0,20
Decúbito lateral	29	82,9	42	71,2	

Tabela 7 Associação entre as variáveis clínicas e a apreensão

Variável	Com apreensão		Sem apreensão		Valor de <i>p</i>
Gênero					
Masculino	19	82,6	55	77,5	0,42
Feminino	4	17,4	16	22,5	
Idade na cirurgia (anos)					
Mediana (Q1-Q3)	31 (25-40)		34 (28-43)		0,29
Tipo de lesão					
Traumática	23	100	62	87,3	0,070
Atraumática	0	0	9	12,7	
Posição da cirurgia					
Cadeira de praia	5	21,7	18	25,4	0,72
Decúbito lateral	18	78,3	53	74,6	

apesar de a diminuição da rotação lateral estar relacionada com a presença de artrose, não foi possível concluir a relação causa-efeito entre ambas.

A dor residual é uma queixa comum encontrada no pós-operatório dos pacientes tratados cirurgicamente para instabilidade anterior do ombro. Vários autores²¹⁻²³ atribuem essa complicação a lesões que estão associadas à instabilidade e podem não ser diagnosticadas em um primeiro momento, sendo essas principalmente rupturas parciais do manguito rotador, lesões SLAP e alterações degenerativas articulares. No nosso estudo, aproximadamente 51% dos pacientes apresentaram algum grau de dor residual no pós-operatório, sendo observada uma associação inversa entre os fatores idade e dor. Nesse sentido, constatou-se que, quanto menor a idade no momento da cirurgia, maior a ocorrência de dor pós-operatória, o que pode ser justificado pelo maior nível de atividade executado por esse grupo de pacientes. Além disso, conforme observado por Almeida Filho et al,²⁰ há relação significativa entre o desenvolvimento de artrose glenoumeral pós-operatória e pacientes mais jovens no momento da cirurgia e da primeira luxação, corroborando nossa observação.

Alguns estudos^{13,24-27} mostraram que pacientes mais jovens apresentam um risco aumentado de recorrência após a estabilização cirúrgica artroscópica, mas nenhuma idade foi definida. Segundo Ahmed et al,⁶ a idade, por si só, não é uma base suficiente para decisões sobre qual tratamento oferecer aos pacientes mais jovens; no entanto, é claramente um fator importante na previsão do risco de recorrência. Em nossa casuística, não houve correlação estatisticamente significativa entre idade e recidiva da luxação, ficando a idade mediana dos pacientes vítimas de recidiva semelhante à dos pacientes sem recidiva (32 anos *versus* 34 anos).

Nós utilizamos três escores funcionais para avaliação dos resultados: UCLA, Carter-Rowe e Constant-Murley. Na avaliação clínica usando o escore de Carter-Rowe, obtivemos a pontuação mediana de 95, sendo 67 resultados excelentes, 14 bons, 2 regulares e 11 ruins. Na avaliação do escore da UCLA, obtivemos 83 pacientes com resultados bons/excelen-

tes e 11 pacientes com resultados ruins/razoáveis. Já com relação ao escore de Constant-Murley, obtivemos 65 pacientes com resultados excelentes, 18 bons, 10 razoáveis e 1 resultado ruim. Nos três escores, observamos que todos os pacientes com resultados razoáveis/ruins eram os que apresentavam recidiva das luxações.

Os resultados apresentados por Boileau et al²⁸ em 91 pacientes evidenciaram pontuação média segundo os critérios de Carter-Rowe de 77,8 pontos (variando de 15 a 100 pontos). Balg e Boileau¹³ encontraram média de 81,5 pontos (variação de 10 a 100 pontos) no escore de Carter-Rowe após avaliação de 131 pacientes operados. Neri et al,²⁹ analisando 11 pacientes, encontraram índice de Rowe de 74,5 pontos (variação de 35 a 100 pontos), e no escore da UCLA, média de 29,6 pontos (variando de 24 a 35 pontos), com resultados bons/excelentes em 8 pacientes (72,7%), e razoáveis/ruins em 3 (27,3%). Em trabalho avaliando 314 ombros de 302 pacientes, Godinho et al³⁰ obtiveram, no escore de Carter-Rowe, variação de 25 a 100 pontos, com média de 91,8, e, no da UCLA, 33,8 pontos, com 97,6% de resultados bons/excelentes. Podemos observar, em nossa casuística, uma correlação direta significativa entre o escore da UCLA e a idade ($r_s = 0,250$; $p = 0,015$). Isto significa que, quanto maior a idade, maior a pontuação no escore da UCLA.

Independente do método utilizado, a principal complicação pós-operatória é a recorrência das luxações, sendo estas associadas a fatores de risco previamente citados. Com isso, o uso de escores como o Instability and Severity Index Score (ISIS) pode indicar a técnica que promoverá maiores benefícios para os pacientes. O escore utiliza como critérios a idade no momento da cirurgia, o grau de participação esportiva, o tipo de esporte praticado, a frouxidão ligamentar, a presença de lesão de Hill-Sachs e a perda de contorno da glenoide, gerando 10 pontos no total. De acordo com os resultados de Balg e Boileau,¹³ pacientes com até seis pontos se beneficiam mais da técnica artroscópica, enquanto aqueles com menor pontuação são indicados para cirurgias abertas, principalmente de Latarjet.

As principais limitações do presente estudo incluem a sua natureza retrospectiva, que não permitiu a obtenção rigorosa

de uma avaliação funcional no pré-operatório, o curto tempo de seguimento, e a distribuição não normal dos dados, que obrigou ao uso de testes não paramétricos.

Conclusões

Concluímos que o reparo artroscópico da instabilidade anterior do ombro apresenta resultados satisfatórios nos escores funcionais em curto e médio prazos, com baixo índice de complicações graves que gerem limitações, podendo ser um dos métodos de escolha para a maioria dos pacientes. Os resultados ruins/ regulares nos escores estiveram associados às recidivas da luxação. A dor pós-operatória esteve associada à idade mais jovem no momento da cirurgia, e a limitação da rotação lateral está relacionada com o tipo de instabilidade (traumática).

Conflito de Interesses

Os autores declaram não haver conflito de interesses.

Referências

- 1 Veeger DH. "What if": the use of biomechanical models for understanding and treating upper extremity musculoskeletal disorders. *Man Ther* 2011;16(01):48–50
- 2 Perthes G. Uber Operationen bei tabitueller Schulterluxation. *Dtsch Z Chir* 1906;56:149–151
- 3 Bankart AS. Recurrent or habitual dislocation on the shoulder joint. *BMJ* 1923;2(3285):1132–1133
- 4 Bankart AS. The pathology and treatment of recurrent dislocation of the shoulder joint. *Br J Surg* 1938;26:23–29
- 5 Neviaser RJ, Benke MT, Neviaser AS. Mid-term to long-term outcome of the open Bankart repair for recurrent traumatic anterior dislocation of the shoulder. *J Shoulder Elbow Surg* 2017;26(11):1943–1947
- 6 Ahmed I, Ashton F, Robinson CM. Arthroscopic Bankart repair and capsular shift for recurrent anterior shoulder instability: functional outcomes and identification of risk factors for recurrence. *J Bone Joint Surg Am* 2012;94(14):1308–1315
- 7 Murray IR, Ahmed I, White NJ, Robinson CM. Traumatic anterior shoulder instability in the athlete. *Scand J Med Sci Sports* 2013;23(04):387–405
- 8 Pulavarti RS, Symes TH, Rangan A. Surgical interventions for anterior shoulder instability in adults. *Cochrane Database Syst Rev* 2009;(04):CD005077
- 9 Rosa JR, Checchia CS, Miyazaki AN. Instabilidade anterior traumática do ombro. *Rev Bras Ortop* 2017;52(05):513–520
- 10 Randelli P, Ragone V, Carminati S, Cabitza P. Risk factors for recurrence after Bankart repair a systematic review. *Knee Surg Sports Traumatol Arthrosc* 2012;20(11):2129–2138
- 11 Grumet RC, Bach BR Jr, Provencher MT. Arthroscopic stabilization for first-time versus recurrent shoulder instability. *Arthroscopy* 2010;26(02):239–248
- 12 Virk MS, Manzo RL, Cote M, et al. Comparison of Time to Recurrence of Instability After Open and Arthroscopic Bankart Repair Techniques. *Orthop J Sports Med* 2016;4(06):2325967116654114
- 13 Balg F, Boileau P. The instability severity index score. A simple pre-operative score to select patients for arthroscopic or open shoulder stabilisation. *J Bone Joint Surg Br* 2007;89(11):1470–1477
- 14 Castagna A, Markopoulos N, Conti M, Delle Rose G, Papadakou E, Garofalo R. Arthroscopic bankart suture-anchor repair: radiological and clinical outcome at minimum 10 years of follow-up. *Am J Sports Med* 2010;38(10):2012–2016
- 15 Petrera M, Patella V, Patella S, Theodoropoulos J. A meta-analysis of open versus arthroscopic Bankart repair using suture anchors. *Knee Surg Sports Traumatol Arthrosc* 2010;18(12):1742–1747
- 16 Bottoni CR, Smith EL, Berkowitz MJ, Towle RB, Moore JH. Arthroscopic versus open shoulder stabilization for recurrent anterior instability: a prospective randomized clinical trial. *Am J Sports Med* 2006;34(11):1730–1737
- 17 Ferreira Neto FAA, Camanho GL, Felix AM, et al. Tratamento artroscópico da instabilidade anterior do ombro: estudo retrospectivo de 159 casos. *Acta Ortop Bras* 2011;19(01):41–44
- 18 Kim SH, Ha KI, Cho YB, Ryu BD, Oh I. Arthroscopic anterior stabilization of the shoulder: two to six-year follow-up. *J Bone Joint Surg Am* 2003;85(08):1511–1518
- 19 Hayashida K, Yoneda M, Nakagawa S, Okamura K, Fukushima S. Arthroscopic Bankart suture repair for traumatic anterior shoulder instability: analysis of the causes of a recurrence. *Arthroscopy* 1998;14(03):295–301
- 20 Almeida Filho IA, Veado MA, Fim M, Corrêa LV, Júnior AE. Avaliação funcional do reparo artroscópico da instabilidade anterior recidivante do ombro. *Rev Bras Ortop* 2012;47(02):214–221
- 21 Larrain MV, Montenegro HJ, Mauas DM, Collazo CC, Pavón F. Arthroscopic management of traumatic anterior shoulder instability in collision athletes: analysis of 204 cases with a 4- to 9-year follow-up and results with the suture anchor technique. *Arthroscopy* 2006;22(12):1283–1289
- 22 Enad JG, Gaines RJ, White SM, Kurtz CA. Arthroscopic SLAP repair in military patients. *J Shoulder Elbow Surg* 2007;16(03):300–305
- 23 Buscayret F, Edwards TB, Szabo I, Adeleine P, Coudane H, Walch G. Glenohumeral arthrosis in anterior instability before and after surgical treatment: incidence and contributing factors. *Am J Sports Med* 2004;32(05):1165–1172
- 24 Porcellini G, Campi F, Pegreff F, Castagna A, Paladini P. Predisposing factors for recurrent shoulder dislocation after arthroscopic treatment. *J Bone Joint Surg Am* 2009;91(11):2537–2542
- 25 Flinkkilä T, Hyvönen P, Ohtonen P, Leppilahti J. Arthroscopic Bankart repair: results and risk factors of recurrence of instability. *Knee Surg Sports Traumatol Arthrosc* 2010;18(12):1752–1758
- 26 Voos JE, Livermore RW, Feeley BT, et al; HSS Sports Medicine Service. Prospective evaluation of arthroscopic bankart repairs for anterior instability. *Am J Sports Med* 2010;38(02):302–307
- 27 Calvo E, Granizo JJ, Fernández-Yruegas D. Criteria for arthroscopic treatment of anterior instability of the shoulder: a prospective study. *J Bone Joint Surg Br* 2005;87(05):677–683
- 28 Boileau P, Villalba M, Héry JY, Balg F, Ahrens P, Neyton L. Risk factors for recurrence of shoulder instability after arthroscopic Bankart repair. *J Bone Joint Surg Am* 2006;88(08):1755–1763
- 29 Neri BR, Tuckman DV, Bravman JT, Yim D, Sahajpal DT, Rokito AS. Arthroscopic revision of Bankart repair. *J Shoulder Elbow Surg* 2007;16(04):419–424
- 30 Godinho GG, França FO, Freitas JM, et al. Tratamento artroscópico da instabilidade anterior traumática do ombro: resultados a longo prazo e fatores de risco. *Rev Bras Ortop* 2008;43(05):157–166