



Incidência e fatores de risco das complicações da cirurgia de Latarjet*

Incidence and Risk Factors of the Complications Related to the Latarjet Surgery

Marcio Cohen¹ Raphael Fonseca¹ Bernardo Gribel¹ Marcus Vinicius Galvão¹
Martim Monteiro¹ Geraldo Motta Filho¹

¹ Centro de Cirurgia do Ombro e Cotovelo, Instituto Nacional de Traumatologia e Ortopedia Jamil Haddad, Rio de Janeiro, RJ, Brasil

Endereço para correspondência Marcio Cohen, MD, Rua Almirante Guilhem, 127, Leblon, Rio de Janeiro, RJ, 22440-000, Brasil (e-mail: mcohen5@hotmail.com).

Rev Bras Ortop 2021;56(3):307–312.

Resumo

Objetivo A cirurgia de Latarjet é bem estabelecida para o tratamento da instabilidade anterior do ombro. Apresenta complicações específicas com taxas de até 30%. Nosso objetivo é avaliar a incidência e os fatores de risco associados às complicações após a cirurgia de Latarjet.

Métodos Analisamos retrospectivamente 102 pacientes submetidos ao procedimento. Dividimos as complicações em três tipos: clínicas, relacionadas ao enxerto e relacionadas aos implantes. Todos os pacientes foram submetidos a radiografias e tomografia computadorizada (TC). Os fatores de risco analisados foram gênero, idade, cirurgia prévia, epilepsia e experiência do cirurgião.

Resultados Um total de 102 pacientes consecutivos (108 casos) foram avaliados. A média de idade foi 33,7 anos (18 a 61 anos), com 88 homens e 14 mulheres. A taxa de complicações foi de 21,2%, sendo 12% clínicas, 7,4% relacionadas ao enxerto e 2,7% relacionadas ao implante. As mais frequentes foram apreensão anterior (oito casos) e posicionamento lateral do enxerto, em seis casos. A TC foi realizada com o mínimo de 6 meses em 79 casos (73%), evidenciando a consolidação do enxerto em 75 pacientes (94.9%). Nenhum caso de não união apresentou instabilidade. Dez pacientes (9.2%) precisaram de cirurgia de revisão. Os fatores de risco relacionados às complicações foram epilepsia ($p = 0.0325$), experiência do cirurgião ($p = 0.0499$) e pacientes ≥ 40 anos ($p = 0.0151$). Não houve correlação com gênero e cirurgia prévia.

Conclusão A taxa de complicações após a cirurgia de Latarjet foi de 21,2%, com 9% necessitando de revisão cirúrgica. Epilepsia, idade > 40 anos e experiência do cirurgião foram fatores de risco.

Palavras-chave

- ▶ instabilidade articular/ complicações
- ▶ fatores de risco
- ▶ luxação glenoumeral

* Trabalho desenvolvido no Centro de Cirurgia do Ombro e Cotovelo, Instituto Nacional de Traumatologia e Ortopedia Jamil Haddad, Rio de Janeiro, RJ, Brasil.

recebido
05 de Junho de 2019
aceito
02 de Março de 2020
Publicado on-line
Setembro 30, 2020

DOI <https://doi.org/10.1055/s-0040-1712987>.
ISSN 0102-3616.

© 2020. Sociedade Brasileira de Ortopedia e Traumatologia. All rights reserved.
This is an open access article published by Thieme under the terms of the Creative Commons Attribution-NonDerivative-NonCommercial-License, permitting copying and reproduction so long as the original work is given appropriate credit. Contents may not be used for commercial purposes, or adapted, remixed, transformed or built upon. (<https://creativecommons.org/licenses/by-nc-nd/4.0/>)
Thieme Revinter Publicações Ltda., Rua do Matoso 170, Rio de Janeiro, RJ, CEP 20270-135, Brazil

Abstract

Objective The Latarjet procedure is a well-accepted treatment of shoulder instability. This technique is associated with a unique set of complications with overall rates of up to 30%. The purpose of the present study was to investigate the incidence and risk factors associated with complications after open Latarjet procedure.

Methods We retrospectively reviewed 102 patients submitted to open Latarjet procedure. Complications were divided into three types: clinical; graft-related; and screw-related. All of the patients were submitted to radiography and computed tomography (CT). The risk factors analyzed were gender, age, previous surgery, epilepsy, experience of the surgeon.

Results A total of 102 consecutive patients (108 cases) underwent the Latarjet procedure. The mean age was 33.7 years old (18 to 61 years old), with 88 males and 14 females. The overall complication rate was 21.2%, being 12% clinical-related, 7.4% graft-related, and 2.7% screw-related. The most frequent were anterior apprehension (eight cases) and lateral overhang of the graft in six patients. Computed tomography scan at a minimum of 6 months was performed in 79 cases (73%), and graft union occurred in 75 patients (94.9%). There were no cases of instability in the remaining four cases of nonunion. Ten patients (9.2%) required revision surgery. The risk factors associated with complications were epilepsy ($p = 0.0325$), experience of the surgeon ($p = 0.0499$) and patients ≥ 40 years old at the time of the surgery ($p = 0.0151$). There was no correlation with gender and previous surgery.

Conclusion The complication rate following the Latarjet procedure was 21.2%, with 9% requiring revision surgery. Epilepsy, age > 40 years old and experience of the surgeon were risk factors.

Keywords

- ▶ articular instability/ complications
- ▶ risk factors
- ▶ glenohumeral dislocation

Introdução

A cirurgia de Latarjet se tornou uma opção cada vez mais frequente para o tratamento da instabilidade glenoumeral anterior.¹ Suas principais indicações ocorrem nos casos de lesão óssea da glenoide, revisões cirúrgicas e atletas de esporte de contato. Mesmo com inúmeras variações técnicas descritas, o princípio básico do procedimento consiste na transferência do processo coracoide junto com o tendão conjunto para a borda anterior da glenoide, seja pela via aberta ou artroscópica.

A literatura é clara em mostrar resultados consistentes na estabilização articular; porém, poucos estudos relatam a incidência e os fatores de risco relacionados às complicações desta técnica, que variam de 0 a 30%.²⁻¹² Dentre as complicações mais frequentemente relatadas, citam-se: lesão neurológica, infecção, recidiva da instabilidade, fratura e pseudoartrose do enxerto. Além disso, muitas vezes o tratamento dessas complicações impõe a necessidade de revisão cirúrgica.

Shah et al.⁵ obtiveram 10% de complicações neurológicas, sendo as mais comuns o acometimento dos nervos axilar e musculocutâneo. Athwal et al.⁶ evidenciaram fratura do enxerto em 7% dos pacientes, com 2 casos necessitando de revisão cirúrgica.

Além da importância do conhecimento da técnica cirúrgica, alguns autores identificaram fatores de risco associados a maior chance de complicações. Gartsman et al.⁷ identi-

caram idade avançada, enquanto Dautère et al.⁸ correlacionaram a associação da experiência do cirurgião com a incidência de complicações.

O objetivo do presente trabalho foi evidenciar a incidência de complicações da cirurgia de Latarjet e correlacionar com possíveis fatores de risco.

Métodos

Foram avaliados de forma retrospectiva os pacientes submetidos a cirurgia de Latarjet para o tratamento da instabilidade glenoumeral anterior, no período entre janeiro de 2012 e junho de 2018 numa única instituição, com o objetivo de evidenciar as complicações ocorridas. A indicação desta técnica ocorreu nas seguintes situações: defeito ósseo glenoidal ou bipolar, falha de cirurgia prévia e atletas de esportes de contato. Os critérios de inclusão para este estudo foram pacientes submetidos à técnica cirúrgica clássica de Latarjet, na qual o enxerto é colocado na posição deitada, e que obtiveram acompanhamento ambulatorial pós-operatório clínico e radiológico com seguimento mínimo de 6 meses.

Dividimos as complicações em três tipos: clínicas; relacionadas ao enxerto; e relacionadas ao material de fixação. Consideramos como complicações clínicas: hematoma, infecção (superficial ou profunda), lesão neurológica, lesão do tendão subescapular e recidiva da instabilidade (apreensão anterior ou luxação). Consideramos como complicações relacionadas ao enxerto: posicionamento lateral ou medial,

fratura intra- ou pós-operatória e a não consolidação. As relacionadas ao material de fixação foram: mau posicionamento ou quebra de um ou dois parafusos.

A avaliação da integridade do tendão subescapular foi feita através do exame físico pelos testes de Gerber e Lift off.

O exame radiológico consistiu na radiografia simples, sendo as incidências utilizadas a anteroposterior (AP) verdadeira do ombro, o perfil de escápula e a axilar, assim como tomografia computadorizada (TC).

Definimos o posicionamento do enxerto como complicação quando na TC o mesmo estava > 1 mm lateral à superfície articular, e nos casos em que ficou > 1 mm medial, apenas se houve recidiva da instabilidade. Pseudoartrose do enxerto foi definida como ausência de trave óssea entre o enxerto e a glenoide no exame tomográfico.

Os fatores de risco avaliados foram o gênero, pacientes com mais ou menos de 40 anos, a presença de epilepsia, o histórico de cirurgia prévia no ombro e a experiência dos cirurgiões. Para avaliação desta última, dividimos os pacientes em dois grupos: a primeira metade dos pacientes operados no período; e a segunda metade.

Técnica Cirúrgica

Todos os pacientes foram posicionados em cadeira de praia e submetidos à anestesia geral, associada ao bloqueio do plexo braquial. A profilaxia antimicrobiana foi realizada durante a indução anestésica em todos os casos com cefalosporina de primeira geração intravenosa pelo período de 24 horas.

O acesso deltopeitoral foi utilizado com ~ 7 cm de extensão a partir do processo coracoide em direção à prega axilar. O processo coracoide foi exposto e individualizado após liberação do músculo peitoral menor e do ligamento coracoacromial. A osteotomia foi realizada logo distal à inserção dos ligamentos coracoclaviculares com o uso de osteótomo curvo, com objetivo de obter enxerto de pelo menos 20 mm. A face inferior do processo coracoide foi, então, decorticada e preparada com dois furos, com distância de 1 cm entre si. A articulação foi acessada por meio de divulsão horizontal no músculo subescapular, entre o terço médio e inferior, e, após isso, com capsulotomia vertical. A borda anteroinferior da glenoide foi preparada com ressecção labral e decorticação. O processo coracoide foi posicionado deitado e fixado com dois parafusos. Em todos os casos, o tamanho dos parafusos variou de 30 a 36 mm. Em 59 casos, não houve nenhum tipo de reparo capsular. Em 37 pacientes, o ligamento coracoacromial foi preservado e suturado na cápsula articular, deixando o enxerto intra-articular, e em 12 pacientes a cápsula foi suturada com a utilização de uma âncora (Gryphon; DePuy Synthes, Warsaw, IN, EUA), deixando o enxerto extra-articular.

No pós-operatório, os pacientes foram imobilizados com tipóia americana por 4 semanas. A partir de 2 semanas, foi ensinada mobilização passiva. A fisioterapia formal foi iniciada após 2 semanas para ganho de amplitude de movimento. Após 2 meses, exercícios de fortalecimento eram iniciados. Retorno total às atividades ocorreu entre 4 e 6 meses.

Análise Estatística

Foram utilizados o teste de qui-quadrado e o teste de Fisher para variáveis categóricas e os testes T pareados e não pareados para variáveis contínuas. A significância estatística foi definida como $p < 0,05$.

Resultados

No período analisado, a cirurgia de Latarjet foi realizada em 142 pacientes (148 ombros). Destes, foram excluídos 19 pacientes que não realizaram o acompanhamento mínimo necessário e 21 que foram submetidos à técnica descrita como Arco Congruente.¹⁰ Preencheram os critérios de inclusão o total de 102 pacientes (108 ombros).

A média de idade foi 33,7 anos (18–61 anos), sendo 88 (86,3%) homens (93 casos) e 14 (13,7%) mulheres (15 casos). Em 94 ombros (87,1%), a cirurgia de Latarjet foi primária no tratamento da instabilidade. Em 14 casos (12,9%), o procedimento foi realizado como revisão para falha de cirurgia prévia. Onze pacientes (10,2%) eram portadores de epilepsia. Um total de 79 (73,1%) dos 108 casos foram submetidos a TC com o período mínimo de 6 meses após a cirurgia.

O seguimento médio foi de 16,2 meses (6–52 meses). Em 23 casos (21,2%) encontramos ao menos uma complicação, sendo 16 (14,8%) clínicas, 8 (7,4%) relacionadas ao enxerto, e 2 (1,8%) relacionadas ao implante. Desse total, foram necessários 10 procedimentos (9%) de revisão (→ **Tabela 1**).

Das complicações clínicas, 4 foram neuropatias axilares (3,7%) que se resolveram espontaneamente em até 6 meses. Dois casos apresentaram infecção, sendo uma delas superficial (0,9%), tratada com antibioticoterapia oral, e 1 profunda (0,9%), tratada com desbridamento no centro cirúrgico e antibioticoterapia venosa. Em 8 casos (7,4%) identificamos a presença de apreensão positiva no exame físico. Um paciente (0,9%), portador de epilepsia, apresentou recidiva da luxação, no qual ambos os parafusos apresentaram perda do eixo com deformidade. Houve necessidade de drenagem de 1 hematoma (0,9%), e 1 paciente apresentou testes clínicos positivos para lesão do subescapular (0,9%). Um dos pacientes com apreensão positiva apresentava dor refratária e foi submetido a biópsia artroscópica para diagnóstico de infecção, não sendo encontrada nenhuma alteração.

Entre as complicações relacionadas ao enxerto, 6 casos (5,5%) foram de posicionamento lateral. Destes, um foi submetido à regularização da extremidade lateral, um ao reposicionamento, dois à retirada do material de síntese após consolidação do enxerto e dois não foram submetidos a revisão cirúrgica. Obtivemos três casos de posicionamento medial, porém nenhum paciente apresentou instabilidade, não sendo, então, contabilizados como complicações. Também obtivemos 2 casos (1,8%) de fratura do enxerto identificados na primeira reavaliação ambulatorial (→ **Figuras 1 e 2**), sendo um tratado conservadoramente e o outro submetido a ressecção do fragmento lateral fraturado. Entre os 79 casos submetidos a TC, 75 (94,9%) apresentaram consolidação do enxerto e 4 (5,1%) apresentaram pseudoartrose. Nenhum dos pacientes com fratura do enxerto ou pseudoartrose evoluíram com recidiva da instabilidade.

Tabela 1 Complicações e respectivas revisões cirúrgicas

Complicações	n	%	Intervenção
Clínicas			
Hematoma	1	0,9	Drenagem cirúrgica
Infecção Superficial	1	0,9	Antibioticoterapia VO
Infecção Profunda	1	0,9	Desbridamento e antibioticoterapia IV
Aprensão Anterior	8	7,4	Não necessitaram de abordagem
Luxação Anterior	1	0,9	Não necessitou de abordagem
Neurapraxia do Axilar	4	3,7	Não necessitaram de abordagem
Lesão do Subescapular	1	0,9	Não necessitou de abordagem
Dor Refratária	1	0,9	Artroscopia diagnóstica
Relacionadas ao Implante			
Parafuso Intra-articular	2	1,8	1 RMS e 1 hemiartroplastia
Relacionadas ao Enxerto			
Posicionamento Lateral	6	5,5	2 RMS, 1 regularização e 1 reposicionamento
Posicionamento Medial*	3	2,8	Não necessitaram de abordagem
Fratura	2	1,8	1 ressecou fragmento lateral
Pseudoartrose	4**	5,1	Não necessitaram de abordagem

Abreviações: IV, intravenoso; n, número absoluto de casos; RMS, retirada de material de síntese; VO, via oral.

Fonte: arquivos médicos do hospital.

*não contabilizados como complicação pois nenhum caso evoluiu com instabilidade anterior.

**de um total de 79 pacientes submetidos a tomografia computadorizada.

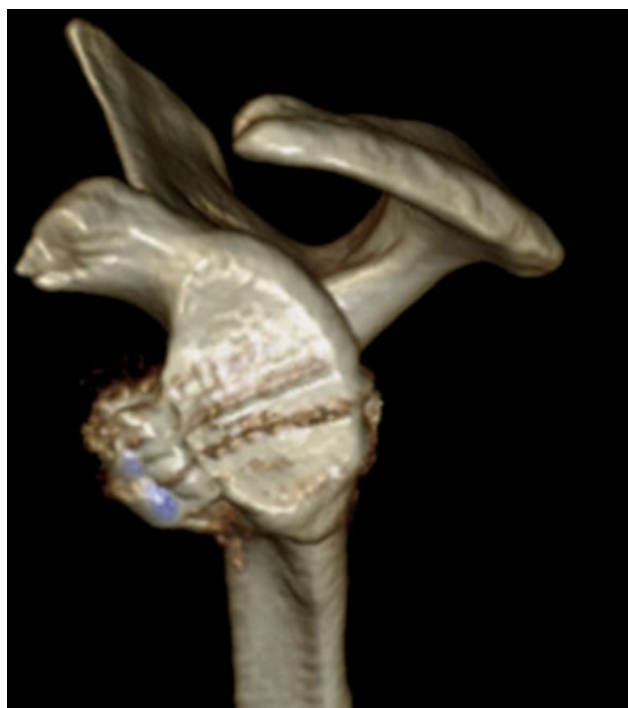


Fig. 1 TC 3D, no pós-operatório imediato, evidenciando enxerto bem posicionado.

Das complicações relacionadas ao material de síntese, obtivemos 2 casos (1,8%) de parafusos intra-articulares, sendo 1 submetido à retirada do material de síntese e o outro evoluiu com artrose precoce, necessitando de hemiartroplastia.

Os fatores de risco que afetaram significativamente a ocorrência de complicações foram a presença de epilepsia, idade > 40 anos e experiência do cirurgião. Os portadores de epilepsia apresentaram 45,4% de complicações contra 18,5% nos casos de instabilidade de origem traumática ($p = 0,0325$). Já os pacientes > 40 anos apresentaram 35,7% de complicações, contra 19,4% daqueles < 40 anos ($p = 0,0151$). Do mesmo modo, a primeira metade das cirurgias realizadas apresentou 27,7% de complicações contra 14,8% das realizadas na segunda metade ($p = 0,0499$). Não foi observada significância estatística quando analisado o gênero e a presença de cirurgia prévia (– **Tabela 2**).

Discussão

A indicação da cirurgia de Latarjet tem se tornado cada vez mais frequente no tratamento da instabilidade glenoumeral anterior e, conseqüentemente, os relatos de complicações relacionadas a esta técnica aumentaram recentemente. Ao contrário da cirurgia artroscópica de reparo capsulolabral, na qual a principal complicação é a recidiva das luxações, na cirurgia de Latarjet observamos complicações específicas e cujo desfecho pode ser desastroso.¹³

Os estudos que relatam as complicações da técnica de Latarjet apresentam certa confusão a respeito da definição de complicação pós-operatória. Alguns autores diferenciam em problemas ou complicações, enquanto outros dividem em complicações menores ou maiores.^{5,11} Nós diferenciamos as complicações em 3 tipos: relacionadas ao material de síntese, ao enxerto ósseo e complicações clínicas. Com o seguimento

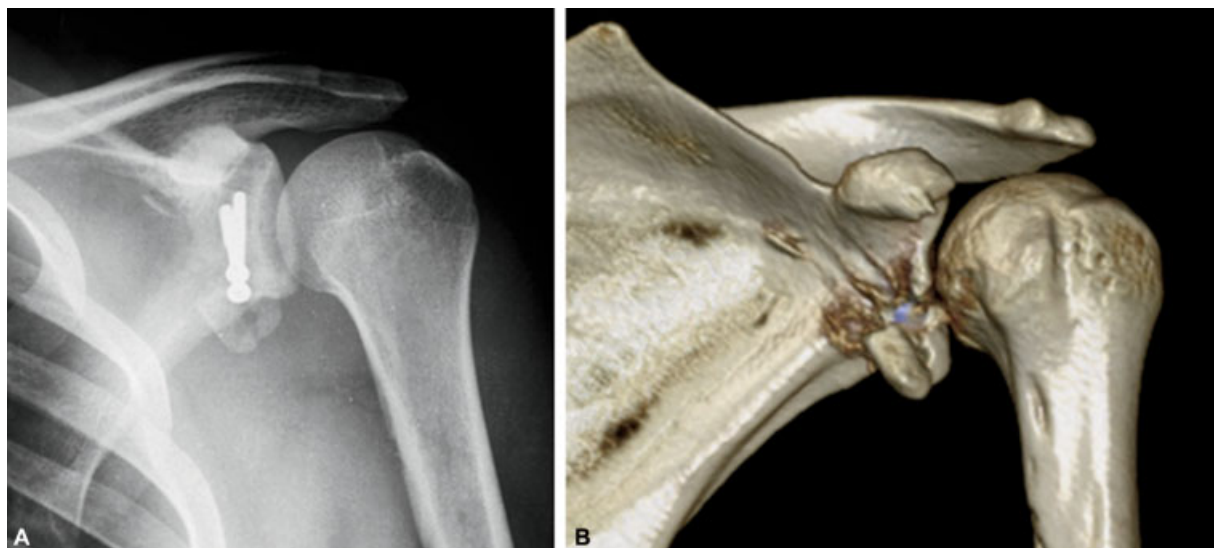

Fig. 2 Radiografia (A) e TC 3D (B), após 3 semanas, evidenciando fratura do enxerto.

Tabela 2 Fatores de risco e *valor-p*

Fator de Risco	Sem complicações	Com complicações	Valor-p
Etiologia			
Epilepsia	6	5	0,0325
Trauma	79	18	
Cirurgia Prévia			
Cirurgia prévia	10	4	0,2435
Primeira Cirurgia	75	19	
Gênero			
Mulher	13	2	0,2271
Homem	72	21	
Experiência do Cirurgião			
Primeira Metade	39	15	0,0499
Segunda Metade	46	8	
Idade			
< 40 anos	67	13	0,0151
> 40 anos	18	10	

Fonte: arquivos médicos do hospital.

médio de 16,2 meses, obtivemos uma taxa de complicações de 21,2%, das quais apenas 9% dos casos necessitaram de revisão cirúrgica. Em estudo recente, Domos et al.¹⁴ apresentaram taxas semelhantes, com 21% de complicações e 9% de revisão cirúrgica em pacientes > 40 anos operados pela técnica de Latarjet.

Nossa casuística também apresentou resultados compatíveis com os da literatura com relação à recidiva da instabilidade, com apenas 1 recidiva da luxação (0,9%) em 1 paciente portador de epilepsia, e 8 (7,4%) com apreensão positiva no exame físico.^{1,10,15-17} Diferentemente de Grieser et al.,⁹ que em revisão sistemática identificaram a lesão do nervo musculocutâneo como sendo a mais frequente, o

nervo mais acometido em nossa casuística foi o axilar, em 4 casos (3,6%), assim como observado por Gartsman et al.⁷ Todos foram neurapraxias com recuperação completa em até 4 meses.

Obtivemos 4 casos (5%) de pseudoartrose, sendo em um destes necessária a retirada dos parafusos. Nenhum destes casos evoluiu para instabilidade. Shah et al.⁵ observaram que alguns pacientes com não união do enxerto apresentavam-se assintomáticos, não os considerando como complicações.

O posicionamento lateral do enxerto e o mau posicionamento dos parafusos são fatores de risco para o desenvolvimento de artrose secundária.¹⁸⁻²⁰ Obtivemos 6 (5,5%) pacientes com enxerto lateral, sendo 4 submetidos a revisão cirúrgica, e 2 casos de parafusos intra-articulares, tendo um evoluído rapidamente para artrose secundária com posterior necessidade de revisão cirúrgica para hemiartroplastia.

Devido à complexidade da técnica, a experiência do cirurgião está associada com a ocorrência de complicações, como evidenciado por Dauzère et al.⁸ Identificamos que os pacientes operados na segunda metade do período avaliado apresentaram menos complicações. Outros fatores de risco que identificamos foram epilepsia assim como idade > 40 anos.^{14,21,22} Apesar de alguns autores relatarem aumento das complicações em pacientes com histórico de cirurgia prévia, não observamos essa correlação.

O presente estudo apresenta como força a homogeneidade da população e a amostra relativamente grande. Entre as limitações, por ser retrospectivo, apresenta as complicações inerentes a este tipo de estudo e novas complicações podem surgir com o maior seguimento dos pacientes.

Conclusão

A taxa de complicações após a cirurgia de Latarjet foi de 21,2% com apenas 9% dos pacientes necessitando de revisão cirúrgica. Epilepsia, idade > 40 anos e experiência do cirurgião foram fatores de risco para a ocorrência de complicações.

Conflito de Interesses

Os autores declaram não haver conflito de interesses. Não houve suporte financeiro de fontes públicas, comerciais, ou sem fins lucrativos.

Referências

- 1 Allain J, Goutallier D, Glorion C. Long-term results of the Latarjet procedure for the treatment of anterior instability of the shoulder. *J Bone Joint Surg Am* 1998;80(06):841–852
- 2 Silva J, Damas C, Sá M, Torres J. Análise morfológica da escápula e suas implicações no procedimento de Bristow-Latarjet. *Acta Ortop Bras* 2017;25(01):34–37
- 3 Moura DL, Reis ARE, Ferreira J, Capelão M, Cardoso JB. Modified Bristow-Latarjet procedure for treatment of recurrent traumatic anterior glenohumeral dislocation. *Rev Bras Ortop* 2018;53(02):176–183
- 4 Ikemoto R, Murachovisky J, Nascimento L, et al. Resultados da cirurgia de Latarjet no tratamento da instabilidade anterior traumática do ombro associada à erosão óssea da cavidade glenoidal - seguimento mínimo de um ano. *Rev Bras Ortop* 2011;46(05):553–560
- 5 Shah AA, Butler RB, Romanowski J, Goel D, Karadagli D, Warner JJ. Short-term complications of the Latarjet procedure. *J Bone Joint Surg Am* 2012;94(06):495–501
- 6 Athwal GS, Meislin R, Getz C, Weinstein D, Favorito P. Short-term Complications of the Arthroscopic Latarjet Procedure: A North American Experience. *Arthroscopy* 2016;32(10):1965–1970
- 7 Gartsman GM, Waggenspack WN Jr, O'Connor DP, Elkousy HA, Edwards TB. Immediate and early complications of the open Latarjet procedure: a retrospective review of a large consecutive case series. *J Shoulder Elbow Surg* 2017;26(01):68–72
- 8 Dazère F, Faraut A, Lebon J, Faruch M, Mansat P, Bonneville N. Is the Latarjet procedure risky? Analysis of complications and learning curve. *Knee Surg Sports Traumatol Arthrosc* 2016;24(02):557–563
- 9 Griesser MJ, Harris JD, McCoy BW, et al. Complications and re-operations after Bristow-Latarjet shoulder stabilization: a systematic review. *J Shoulder Elbow Surg* 2013;22(02):286–292
- 10 Burkhart SS, De Beer JF, Barth JR, Cresswell T, Roberts C, Richards DP. Results of modified Latarjet reconstruction in patients with anteroinferior instability and significant bone loss. *Arthroscopy* 2007;23(10):1033–1041
- 11 Frank RM, Gregory B, O'Brien M, et al. Ninety-day complications following the Latarjet procedure. *J Shoulder Elbow Surg* 2019;28(01):88–94
- 12 Da Silva LA, Lima AGC, Kautsky RM, Santos PD, Val Sella G, Checchia SL. Avaliação dos resultados e das complicações em pacientes com instabilidade anterior do ombro tratados pela técnica de Latarjet. *Rev Bras Ortop* 2015;50(06):652–659
- 13 An VV, Sivakumar BS, Phan K, Trantalís J. A systematic review and meta-analysis of clinical and patient-reported outcomes following two procedures for recurrent traumatic anterior instability of the shoulder: Latarjet procedure vs. Bankart repair. *J Shoulder Elbow Surg* 2016;25(05):853–863
- 14 Domos P, Lunini E, Ascione F, et al. Clinical and radiographic outcomes of open Latarjet procedure in patients aged 40 years or older. *J Shoulder Elbow Surg* 2019;28(09):e304–e312
- 15 Hovelius L, Vikerfors O, Olofsson A, Svensson O, Rahme H. Bristow-Latarjet and Bankart: a comparative study of shoulder stabilization in 185 shoulders during a seventeen-year follow-up. *J Shoulder Elbow Surg* 2011;20(07):1095–1101
- 16 Huguet D, Pietu G, Bresson C, Potaux F, Letenneur J. [Anterior instability of the shoulder in athletes: apropos of 51 cases of stabilization using the Latarjet-Patte intervention]. *Acta Orthop Belg* 1996;62(04):200–206
- 17 Matton D, Van Looy F, Geens S. Recurrent anterior dislocations of the shoulder joint treated by the Bristow-Latarjet procedure. Historical review, operative technique and results. *Acta Orthop Belg* 1992;58(01):16–22
- 18 Mizuno N, Denard PJ, Raiss P, Melis B, Walch G. Long-term results of the Latarjet procedure for anterior instability of the shoulder. *J Shoulder Elbow Surg* 2014;23(11):1691–1699
- 19 Hovelius L, Sandström B, Saebö M. One hundred eighteen Bristow-Latarjet repairs for recurrent anterior dislocation of the shoulder prospectively followed for fifteen years: study II-the evolution of dislocation arthropathy. *J Shoulder Elbow Surg* 2006;15(03):279–289
- 20 Lädermann A, Lubbeke A, Stern R, Cunningham G, Bellotti V, Gazielly DF. Risk factors for dislocation arthropathy after Latarjet procedure: a long-term study. *Int Orthop* 2013;37(06):1093–1098
- 21 Raiss P, Lin A, Mizuno N, Melis B, Walch G. Results of the Latarjet procedure for recurrent anterior dislocation of the shoulder in patients with epilepsy. *J Bone Joint Surg Br* 2012;94(09):1260–1264
- 22 Checchia SL, Doneux PS, Miyazaki AN, Leite AFM, Simmer Filho J, Menezes MVC. Tratamento cirúrgico da luxação recidivante anterior do ombro em pacientes convulsivos. *Rev Bras Ortop* 2000;35(09):340–346