

# Aktuelle Standards in der Therapie des Magenkarzinoms

Ulrich Hacker, Florian Lordick

## Was ist neu?

- ▶ **Therapie der frühen Stadien:** Frühkarzinome (pT1a) können endoskopisch reseziert werden. Standard ab dem Stadium pT1b ist eine Gastrektomie mit D2-Lymphadenektomie.
- ▶ **Lokal fortgeschrittene Stadien:** Aktuell wird eine Taxan-haltige Dreifachkombination zur neoadjuvanten Therapie untersucht. Erste Ergebnisse sind vielversprechend. Eine neoadjuvante Trastuzumab-Chemotherapie-Kombination führte in klinischen Studien zu einer hohen Rate an Komplettremissionen. Die Therapie sollte jedoch nur in klinischen Studien durchgeführt werden.
- ▶ **Palliative Systemtherapie und zielgerichtete Therapieansätze:** Bei fortgeschrittenem Magenkarzinom verlängert eine Chemotherapie das Überleben im Vergleich zu einer rein supportiven Therapie. Bei Her2-positiven Tumoren verbessert die Hinzunahme des anti-Her-2-Antikörpers Trastuzumab zu einer Chemotherapie das Überleben weiter.
- ▶ **Zweitlinientherapie und antiangiogene Therapieansätze:** Eine Zweit- und Drittliniechemotherapie verbessert bei ausgewählten Patienten die Lebensqualität und Symptomkontrolle. Der antiangiogene Antikörper Ramucirumab ist in der zweiten Therapielinie wirksam.

## Stand der Dinge

In den entwickelten Ländern (Europa, USA) werden Magenkarzinome des mittleren und unteren Drittels seltener, während proximale Magenkarzinome eine zunehmende Inzidenz aufweisen.

Die Adenokarzinome des gastroösophagealen Übergangs, die ebenfalls eine steigende Inzidenz aufweisen, werden nach der 7. Ausgabe der TNM-Klassifikation von 2010 zu den Ösophaguskarzinomen gezählt. Die Behandlung stellt hohe Anforderungen an die interdisziplinäre Zusammenarbeit.

## Therapie der frühen Stadien

Magenfrühkarzinome (pT1a) können endoskopisch reseziert werden. Die endoskopische Therapie ist sicher und führt zu guten Langzeit-Behandlungsergebnissen, solange keine Tumorfiltration jenseits der Lamina mucosae vorliegt. Bei größerer Eindringtiefe ( $\geq$ pT1b) ist eine Gastrektomie Standard. Eine D2-Lymphadenektomie verbessert im Vergleich zur D1-Lymphadenektomie das Magenkarzinom-spezifische Überleben [1]. Laparoskopische Resektionen führen an erfahrenen Zentren, vor allem in Ostasien [2], zu vergleichbaren Ergebnissen wie offene Operationen.

## Klinische Relevanz

Wenn der Tumor nicht Wandschichten jenseits der Lamina mucosae infiltriert, ist eine endoskopische Resektion von Magenfrühkarzinomen in einer Vielzahl der Fälle sicher und führt auch langfristig zu guten Ergebnissen.

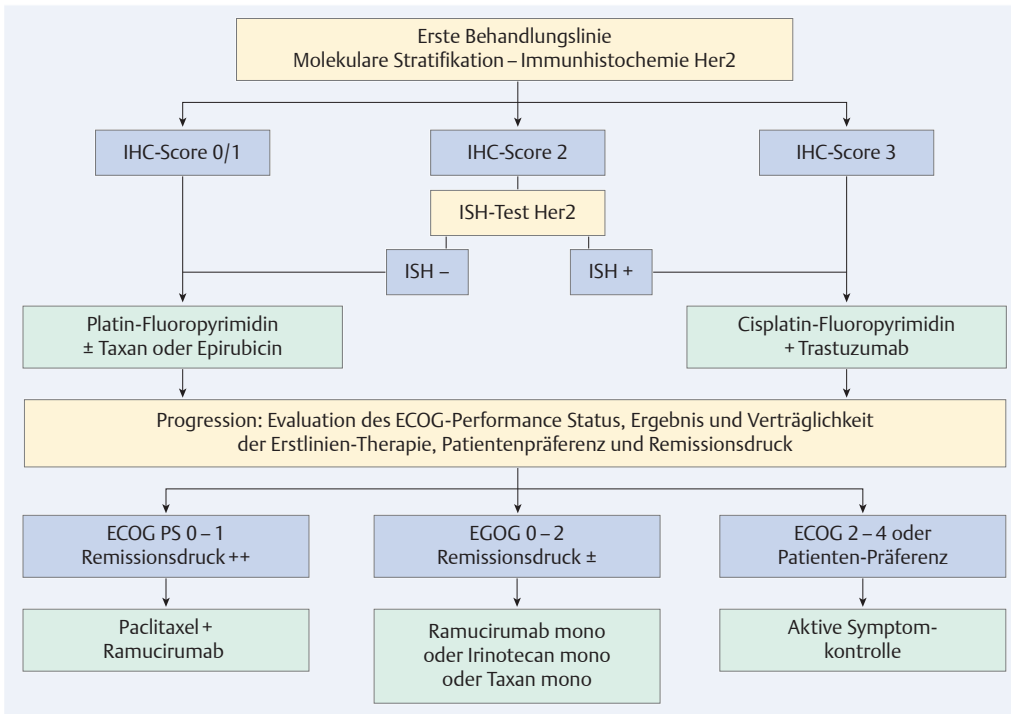
## Lokal fortgeschrittene Stadien

Der europäische Behandlungsstandard basiert auf zwei randomisierten kontrollierten Studien zur perioperativen Chemotherapie [3, 4], die einen absoluten Überlebensvorteil von 13 bzw. 14% gezeigt haben. So verbesserte sich die 5-Jahres-Überlebensrate in der britischen MAGIC-Studie mit je  $3 \times$  Epirubicin/Cisplatin/5-FU (ECF) prä- und postoperativ im Vergleich zur alleinigen Operation von 23 auf 36% [4]. Aktuell wird bei klinisch T3-klassifizierten Magenkarzinomen eine perioperative Chemotherapie empfohlen, während bei T2-Magenkarzinomen die primäre Resektion ein akzeptierter Behandlungsweg ist [5].

Der Einsatz von Taxan-haltigen Dreifachkombinationen in der neoadjuvanten Situation ist vielversprechend und wird aktuell in Studien validiert (z.B. AIO-FLOT4-Studie). Der Einsatz von zielgerichteten Substanzen wie Trastuzumab oder anderen anti-HER2-gerichteten Therapien in der Neoadjuvanz bei HER2-Positivität ist aktuell ebenfalls Gegenstand klinischer Studien (Her-FLOT/AIO, INNOVATION/EORTC). Erste Daten zeigen hohe Raten an pathologischen Komplettremissionen nach neoadjuvanter Trastuzumab-Chemotherapie-Kombination. Eine Therapie außerhalb von klinischen Studien sollte aber nicht erfolgen.

Bei den distalen Ösophaguskarzinomen (AEG-Typ 1 nach Siewert) wurde durch die CROSS-Studie eine simultane neoadjuvante Radiochemotherapie als Behandlungsoption etabliert [6]. Bei den klassischen Kardiakarzinomen und den Subkardialen Karzinomen (AEG-Typ 2 und 3) ist diese Behandlungsvariante eine mögliche Alternative zur perioperativen Chemotherapie und wird im Rahmen von Studien untersucht (Top-Gear-Studie/EORTC).

Meta-Analysen zeigen einen sehr geringen Überlebensvorteil für die adjuvante Chemotherapie bei Patienten mit lokal fortgeschrittenem Magen-



**Abb. 1** Test- und Behandlungsalgorithmus des fortgeschrittenen Magenkarzinoms. IHC: Immunhistochemie, ISH: In-situ-Hybridisierung (mit freundlicher Genehmigung aus [16]).

karzinom (2–5% absolut) [7]. Patienten mit nodal-positiven Tumoren profitieren stärker. Daten aus Asien zeigen in Kombination mit sehr guten chirurgischen Ergebnissen eine signifikante Prognoseverbesserung durch adjuvante Chemotherapie (Fluoropyrimidine mit oder ohne Oxaliplatin) [8]. Diese können jedoch nur mit Einschränkung auf die Situation in Deutschland übertragen werden. Die Therapientscheidung ist somit individuell zu treffen.

#### Klinische Relevanz

Bei klinisch T3-klassifizierten Magenkarzinomen wird aktuell eine perioperative Chemotherapie durchgeführt. T1/2-Magenkarzinome werden in der Regel primär reseziert.

### Palliative Systemtherapie und zielgerichtete Therapieansätze

Randomisierte Studien zeigen, dass bei geeigneten Patienten mit fortgeschrittenem Magenkarzinom eine Chemotherapie im Vergleich zur rein supportiven Therapie die Überlebenszeit verlängert und trotz Nebenwirkungen die Lebensqualität und Symptomkontrolle verbessern kann.

Kombinationstherapien bestehend aus einem Platin-Derivat (Cisplatin, Oxaliplatin) mit einem Fluoropyrimidin (5-FU, Capecitabine oder S-1) sind Standard [9]. Bei gutem Allgemeinzustand kann eine Dreierkombination, die Docetaxel enthält, zu einer nachhaltigeren Prognoseverbesserung führen. Aufgrund von Einschränkungen des

Allgemein- und Ernährungszustands oder des Alters ist bei vielen Patienten aber eine Zweierkombination zu bevorzugen. In Einzelfällen kann auch eine Monotherapie mit Fluoropyrimidin, Irinotecan oder Taxan sinnvoll sein.

Bei jedem fünften Magenkarzinom kann eine Amplifikation des HER2-Gens und/oder eine Überexpression des HER2-Membranproteins mittels immunhistochemischer Untersuchung (IHC) nachgewiesen werden. Patienten mit HER2-positiven Magenkarzinomen profitieren von einer Therapie mit Trastuzumab in Kombination mit Chemotherapie. Es kommt sowohl zu einem besseren Tumoransprechen, als auch zu einer Verlängerung der Zeit bis zur Tumorprogression und einem signifikant verbesserten Gesamtüberleben [10]. Darauf basierend ergibt sich ein Diagnostik- und Therapiealgorithmus für Patienten mit fortgeschrittenen Magenkarzinomen (► Abb. 1).

Die Ergebnisse der Erstlinien-Chemotherapie konnten bislang durch Gabe anderer molekular zielgerichteter Medikamente nicht weiter verbessert werden: Die EGFR-Antikörper Cetuximab und Panitumumab zeigten keine ausreichende Wirksamkeit [11, 12]. Für den anti-VEGF-Antikörper Bevacizumab ergab sich in Kombination mit einer Chemotherapie (Fluoropyrimidin/Cisplatin) eine Verbesserung des progressionsfreien Überlebens, nicht jedoch des primären Endpunkts Gesamtüberleben [13]. Obwohl klinische Studien der Phase I und II vielversprechende Ergebnisse für die Hemmung des Hepatocyte Growth Factor (HGF)/cMET-Signalweges gezeigt hatten, wurden aktuell mehrere Phase-

Studie	Protokoll	Überleben	Symptombesserung
Thuss-Patience et al. [17] (n=40)	Irinotecan vs. BSC	4,0 Mon vs 2,4 Mon (p=0,012)	44% Verbesserung vs. 5% Verbesserung
Kang et al. [18] (n=202)	Irinotecan oder Docetaxel vs. BSC	5,3 Mon vs. 3,8 Mon (p=0,007)	nicht berichtet
Hironaka et al. [19] (n=219)	Paclitaxel vs. Irinotecan	9,5 Mon vs. 8,4 Mon (p=0,38)	nicht berichtet
Ford et al. [20] (n=168) COUGAR-02	Docetaxel vs. BSC	5,2 Mon vs. 3,6 Mon (p=0,001)	Globale QoL unverändert, aber bessere Symptomkontrolle
Fuchs et al. [14] (n=355) REGARD	Ramucirumab vs. Placebo	5,2 Mon vs. 3,8 Mon (p=0,044)	Verbesserte Symptomkontrolle, längere Stabilisierung der Lebensqualität
Wilke et al. [15] (n=665) RAINBOW	Ramucirumab + Paclitaxel vs. Placebo + Paclitaxel	9,6 vs. 7,4 Mon (p=0,017)	noch nicht voll publiziert

**Tab. 1** Daten zur Zweitlinientherapie.

BSC: best supportive care, Mon: Monate, QoL: Lebensqualität, vs: versus

III-Studienprogramme wegen fehlender Effizienz oder schwerwiegender Nebenwirkungen eingestellt.

#### Klinische Relevanz

Beim fortgeschrittenen Magenkarzinom sind Kombinationen aus einem Platin-Derivat (Cisplatin, Oxaliplatin) mit einem Fluoropyrimidin (5-FU, Capecitabine oder S-1) Standard. Bei gutem Allgemeinzustand kann die Hinzunahme von Docetaxel die Prognose verbessern. Häufig lässt der Zustand der Patienten eine solche Dreierkombination allerdings nicht zu.

### Zweitlinientherapie und antiangiogene Therapieansätze

Eine Zweit- und Drittlinienchemotherapie ist mittlerweile bei ausgewählten Patienten mit Magenkarzinom im Hinblick auf eine Verlängerung des Überlebens und eine Verbesserung der Lebensqualität und Symptomkontrolle gut etabliert. Es wurden vor allem Monotherapien auf der Basis von Docetaxel, Paclitaxel oder Irinotecan untersucht (► Tab. 1).

Mit dem gegen den vaskulären endothelialen Wachstumsfaktor Rezeptor 2 (VEGFR2) gerichteten monoklonalen humanen IgG1-Antikörper Ramucirumab steht eine neue Behandlungsoption zur Verfügung. In der multizentrischen randomisierten und kontrollierten Phase-3-

Studie (REGARD) wurden 335 Patienten eingeschlossen, die nach einer Erstlinienbehandlung mit Cisplatin und einem Fluoropyrimidin progredient gewesen waren. Die Gabe von Ramucirumab verbesserte das Gesamtüberleben im Vergleich zu Placebo von 3,8 auf 5,2 Monate (HR=0,776; p=0,047). Die Toxizität des Antikörpers war gering. Wie bei dieser Substanzklasse erwartet, trat eine arteriellen Hypertonie signifikant häufiger auf als in der Placebo-Gruppe. Außerdem verbesserte sich die Lebensqualität im Vergleich zu Placebo [14].

Auch Daten zur Behandlung mit Ramucirumab in Kombination mit einer Chemotherapie (Paclitaxel) in der zweiten Linie liegen vor [15]. In der Phase-3-Rainbow-Studie wurde bei 28% der Patienten ein objektives Tumoransprechen erreicht. Das mediane Überleben wurde von 7,4 Monaten mit Paclitaxel alleine auf 9,6 Monate mit Ramucirumab plus Paclitaxel verlängert (HR=0,807; p=0,0169). Die Steigerung der Nebenwirkungsrate im Vergleich zu Paclitaxel mono war moderat.

#### Klinische Relevanz

Für die Zweit- und Drittlinientherapie stehen verschiedenen Therapieschemata zur Verfügung. Ramucirumab verbesserte nach einer Erstlinientherapie mit Cisplatin und einem Fluoropyrimidin das Gesamtüberleben – als Monotherapie oder in Kombination mit einer Chemotherapie.

## Literatur

- 1 Songun I, Putter H, Kranenborg EM et al. Surgical treatment of gastric cancer: 15-year follow-up results of the randomised nationwide Dutch D1D2 trial. *Lancet Oncol* 2010; 11: 439–449
- 2 Chen K, Xu XW, Mou YP et al. Systematic review and meta-analysis of laparoscopic and open gastrectomy for advanced gastric cancer. *World J Surg Oncol* 2013; 11: 182
- 3 Ychou M, Boige V, Pignon JP et al. Perioperative chemotherapy compared with surgery alone for resectable gastroesophageal adenocarcinoma: an FNCLCC and FFCD multicenter phase III trial. *J Clin Oncol* 2011; 29: 1715–1721
- 4 Cunningham D, Allum WH, Stenning SP et al. Perioperative chemotherapy versus surgery alone for resectable gastroesophageal cancer. *N Engl J Med* 2006; 355: 11–20
- 5 Moehler M, Al-Batran SE, Andus T et al. German S3-guideline "Diagnosis and treatment of esophagogastric cancer". *Z Gastroenterol* 2011; 49: 461–531
- 6 van Hagen P, Hulshof MC, van Lanschot JJ et al. Preoperative chemoradiotherapy for esophageal or junctional cancer. *N Engl J Med* 2012; 366: 2074–2084
- 7 Paoletti X, Oba K, Burzykowski T et al. Benefit of adjuvant chemotherapy for resectable gastric cancer: a meta-analysis. *JAMA* 2010; 303: 1729–1737
- 8 Bang YJ, Kim YW, Yang HK et al. Adjuvant capecitabine and oxaliplatin for gastric cancer after D2 gastrectomy (CLASSIC): a phase 3 open-label, randomised controlled trial. *Lancet* 2012; 379: 315–321
- 9 Lordick F, Lorenzen S, Yamada Y, Ilson D. Optimal chemotherapy for advanced gastric cancer: is there a global consensus? *Gastric Cancer* 2014; 17: 213–225
- 10 Bang Y-J, Van Cutsem E, Feyereislova A et al. Trastuzumab in combination with chemotherapy versus chemotherapy alone for treatment of HER2-positive advanced gastric or gastro-oesophageal junction cancer (ToGA): a phase 3, open-label, randomised controlled trial. *Lancet* 2010; 376: 687–697
- 11 Lordick F, Kang Y-K, Chung H-C et al. Capecitabine and cisplatin with or without cetuximab for patients with previously untreated advanced gastric cancer (EXPAND): a randomised, open-label phase 3 trial. *Lancet Oncol* 2013; 14: 490–499
- 12 Waddell T, Chau I, Cunningham D et al. Epirubicin, oxaliplatin, and capecitabine with or without panitumumab for patients with previously untreated advanced oesophagogastric cancer (REAL3): a randomised, open-label phase 3 trial. *Lancet Oncol* 2013; 14: 481–489
- 13 Ohtsu A, Shah MA, Van Cutsem E et al. Bevacizumab in combination with chemotherapy as first-line therapy in advanced gastric cancer: a randomized, double-blind, placebo-controlled phase III study. *J Clin Oncol* 2011; 29: 3968–3976
- 14 Fuchs CS, Tomasek J, Yong CJ et al. Ramucirumab monotherapy for previously treated advanced gastric or gastro-oesophageal junction adenocarcinoma (REGARD): an international, randomised, multicentre, placebo-controlled, phase 3 trial. *Lancet* 2014; 383: 31–39
- 15 Wilke H, Muro K, Van Cutsem E et al. Ramucirumab plus paclitaxel versus placebo plus paclitaxel in patients with previously treated advanced gastric or gastro-oesophageal junction adenocarcinoma (RAINBOW): a double-blind, randomised phase 3 trial. *Lancet Oncol* 2014; 15: 1224–1235
- 16 Lordick F, Gockel I, Wittekind C. Magenkarzinom: Neue molekulare Konzepte. *Dtsch Aerztebl* 2015; DOI: 10.3238/PersOnko.2015.05.15.01
- 17 Thuss-Patience PC, Kretzschmar A, Bichev D et al. Survival advantage for irinotecan versus best supportive care as second-line chemotherapy in gastric cancer – a randomised phase III study of the Arbeitsgemeinschaft Internistische Onkologie (AIO). *Eur J Cancer* 2011; 47: 2306–2314
- 18 Kang JH, Lee SI, Lim do H et al. Salvage Chemotherapy for Pretreated Gastric Cancer: A Randomized Phase III Trial Comparing Chemotherapy Plus Best Supportive Care With Best Supportive Care Alone. *J Clin Oncol* 2012; 30: 1513–1518
- 19 Hironaka S, Ueda S, Yasui H et al. Randomized, Open-Label, Phase III Study Comparing Irinotecan With Paclitaxel in Patients With Advanced Gastric Cancer Without Severe Peritoneal Metastasis After Failure of Prior Combination Chemotherapy Using Fluoropyrimidine Plus Platinum: WJOG 4007 Trial. *J Clin Oncol* 2013; 31: 4438–4444
- 20 Ford HE, Marshall A, Bridgewater JA et al. Docetaxel versus active symptom control for refractory oesophagogastric adenocarcinoma (COUGAR-02): an open-label, phase 3 randomised controlled trial. *Lancet Oncol* 2014; 15: 78–86

## Interessenkonflikt

UH und FL haben erhalten: Beratungshonorare von Biontech, Ganymed, Boston Biomedical, Lilly, Roche, Taiho; Vortragshonorare von Amgen, Lilly, Roche, Taiho, Bayer, Novartis; Kongressreise-Unterstützung von Bayer, Lilly, Merck, Roche, Taiho, Hexal.



**PD Dr. med. Ulrich Hacker** ist Oberarzt und Leiter der Translationalen Forschung am Universitären Krebszentrum (UCCL) der Universitätsmedizin Leipzig. E-Mail: ulrich.hacker@medizin.uni-leipzig.de



**Prof. Dr. med. Florian Lordick** ist Direktor des Universitären Krebszentrums (UCCL) der Universitätsmedizin Leipzig. E-Mail: Direktion.UCCL@medizin.uni-leipzig.de

Hinweise: Der Beitrag wurde gemäß folgendem Erratum korrigiert:

Im Beitrag „Aktuelle Standards in der Therapie des Magenkarzinoms“

(Dtsch Med Wochenschr 2015; 140: 1202–1205) muss es in Tabelle 1 korrekt lauten:

<b>Fuchs et al. [14] (n=355) REGARD</b>	Ramucirumab vs. Placebo	5,2 Mon vs. 3,8 Mon (p=0,044)	Verbesserte Symptomkontrolle, längere Stabilisierung der Lebensqualität
---	-------------------------	-------------------------------	---

DOI 10.1055/s-0041-102756  
Dtsch Med Wochenschr  
2015; 140: 1202–1205  
© Georg Thieme Verlag KG ·  
Stuttgart · New York ·  
ISSN 0012-0472