




Correlação entre posicionamento do implante das artroplastias parciais de recobrimento do ombro e os resultados funcionais

Correlation between Implant Positioning and Functional Outcomes in Partial Shoulder Resurfacing

Gilberto Daniel Luz¹ Amanda S. Cavalcanti² Júlio Ferreira¹ Eduardo Godoy¹
 Marcus Vinicius Galvão Amaral¹ Geraldo da R. Motta Filho¹ 

¹Centro de Cirurgia do Ombro e Cotovelo, Instituto Nacional de Traumatologia e Ortopedia, Rio de Janeiro, RJ, Brasil

²Divisão de Pesquisa, Instituto Nacional de Traumatologia e Ortopedia, Rio de Janeiro, RJ, Brasil

Endereço para correspondência Geraldo da Rocha Motta Filho, MD, MSc, Rua Raimundo de Magalhães, 92, Rio de Janeiro, RJ, 22451-150, Brasil (e-mail: geraldomotta@terra.com.br).

Rev Bras Ortop 2022;57(3):480–487.

Resumo

Objetivo O objetivo do presente estudo é correlacionar os resultados funcionais de uma série de casos de artroplastias parciais de recobrimento do ombro com o posicionamento do implante.

Métodos Um total de 25 pacientes foram avaliados em relação à amplitude de movimentos, à avaliação funcional pelo escore de Universidade da Califórnia Los Angeles (UCLA) e por análise radiográfica. Os dados pré- e pós-operatórios foram comparados. Adicionalmente, os pacientes foram agrupados quanto ao ângulo cervico-diafisário (ACD) avaliado na radiografia em anteroposterior e quanto ao ângulo de retroversão (ARV) avaliado na radiografia em posição axilar. Foi considerado como posicionamento ideal (padrão anatômico) um ACD entre 130° e 140° e um ARV entre 20° e 40°. Os dados foram analisados pelo teste pareado de Wilcoxon, pela análise de variância (ANOVA, na sigla em inglês) seguida pelo pós-teste de Kruskal-Wallis ou pelo teste de Mann-Whitney, quando apropriado.

Palavras-chave

- ▶ artroplastia do ombro
- ▶ articulação do ombro
- ▶ prótese de ombro
- ▶ desenho de prótese

Resultados O seguimento médio foi de 48,3 meses (12 a 67 meses). A avaliação funcional pós-operatória (31,5) foi melhor do que a pré-operatória (15,5) ($p < 0,001$). Seis pacientes apresentaram posicionamento anatômico do implante, enquanto 19 pacientes foram considerados “fora do padrão.” Sete pacientes apresentaram um ACD $< 130^\circ$, quatorze apresentaram um ACD entre 130° e 140°, e quatro apresentaram

Trabalho desenvolvido no Centro de Cirurgia do Ombro e Cotovelo (CCOC), Instituto Nacional de Traumatologia e Ortopedia (INTO), Rio de Janeiro, RJ, Brasil.

recebido

29 de Julho de 2020

aceito

08 de Janeiro de 2021

Publicado on-line

Março 11, 2022

DOI <https://doi.org/10.1055/s-0041-1729589>.

ISSN 0102-3616.

© 2022. Sociedade Brasileira de Ortopedia e Traumatologia. All rights reserved.

This is an open access article published by Thieme under the terms of the Creative Commons Attribution-NonDerivative-NonCommercial-License, permitting copying and reproduction so long as the original work is given appropriate credit. Contents may not be used for commercial purposes, or adapted, remixed, transformed or built upon. (<https://creativecommons.org/licenses/by-nc-nd/4.0/>)

Thieme Revinter Publicações Ltda., Rua do Matoso 170, Rio de Janeiro, RJ, CEP 20270-135, Brazil

um ACD $>140^\circ$. Quinze pacientes apresentaram um ARV $\leq 20^\circ$, e 10 entre 20° e 40° . Utilizando esses critérios para agrupar os pacientes, a comparação dos parâmetros da avaliação clínico-funcional pós-operatória não foi estatisticamente diferente ($p > 0,05$).

Conclusão A artroplastia parcial de recobrimento do ombro oferece significativa recuperação funcional pós-operatória em pacientes com doenças degenerativas articulares. Entretanto, o posicionamento do implante avaliado pelos ACD e ARV não se correlaciona com o resultado clínico-funcional, sendo, portanto, uma medida imprecisa de sucesso da cirurgia.

Nível de Evidência IV, Série de Casos.

Abstract

Objective The present study aimed to correlate functional outcomes and implant positioning in a case series of partial shoulder resurfacing arthroplasties.

Methods A total of 25 patients were assessed for range of motion, functional outcome per the University of California at Los Angeles (UCLA) score and radiographic findings. Pre- and postoperative data were compared. In addition, patients were grouped according to the cervical-diaphyseal angle (CDA) determined by an anteroposterior radiography and to the retroversion angle (RVA) determined by an axillary radiography. A CDA from 130° to 140° and a RVA from 20° to 40° consisted in ideal positioning (anatomical standard). Data were analyzed using the Wilcoxon signed-rank test, analysis of variance (ANOVA) followed by the Kruskal-Wallis test or the Mann-Whitney test as appropriate.

Results The mean follow-up time was 48.3 months (12 to 67 months). The postoperative functional score (31.5) was higher than the preoperative score (15.5) ($p < 0.001$). In 6 patients, the implant was in anatomical positioning, while implant positioning was considered “nonstandard” in 19 subjects. Seven patients had a CDA $< 130^\circ$, and 14 patients had a CDA ranging from 130° to 140° ; in addition, the CDA was $> 140^\circ$ in 4 subjects. The RVA was up to 20° in 15 patients and ranged from 20° to 40° in 10 subjects. Using these criteria to group patients, the postoperative clinical-functional parameters were not statistically different from the preoperative findings ($p > 0.05$).

Conclusion Partial shoulder resurfacing results in significant postoperative functional recovery in patients with degenerative joint diseases. However, implant positioning assessed by CDA and RVA does not correlate with clinical-functional outcomes and, therefore, it is an inaccurate indicator of surgical success.

Level of Evidence IV; Case Series.

Keywords

- ▶ arthroplasty, replacement, shoulder
- ▶ shoulder joint
- ▶ shoulder prosthesis
- ▶ prosthesis design

Introdução

O objetivo geral da artroplastia do ombro é restaurar a mecânica e a função articular. Isso é possível através do balanço adequado de partes moles, da escolha correta do implante e do restabelecimento dos parâmetros anatômicos articulares.¹

As artroplastias parciais de recobrimento do ombro apresentam resultados funcionais equivalentes aos obtidos pelas hemiarthroplastias convencionais com haste, com a vantagem de preservar o estoque ósseo, reduzir o risco de fratura, causar menor trauma cirúrgico resultando em melhor recuperação pós-operatória e menos dor.²⁻⁴ Além disso, a artroplastia parcial do ombro reestabelece com acurácia a anatomia, corrige o offset, a retroversão e a inclinação da superfície articular do úmero, melhorando o braço de alavanca do músculo deltoide e do manguito rotador.⁵ No

entanto, dados do maior Registro de Artroplastias de ombro mostram que as artroplastias parciais de recobrimento correspondem a apenas 3% do total de artroplastias, enquanto que as hemiarthroplastias convencionais com haste correspondem a 9,5%.⁶

O objetivo do presente estudo é correlacionar os resultados funcionais das artroplastias parciais de recobrimento do ombro com o posicionamento radiográfico dos implantes.

Material e Métodos

Tipo de Estudo e Critérios de Seleção dos Pacientes

O estudo consistiu na análise retrospectiva de uma série de casos de pacientes submetidos a artroplastia parcial de recobrimento do ombro no período entre janeiro de 2008 e dezembro de 2012 em um hospital terciário do Sistema Único de Saúde (SUS). Todos os 25 pacientes identificados no

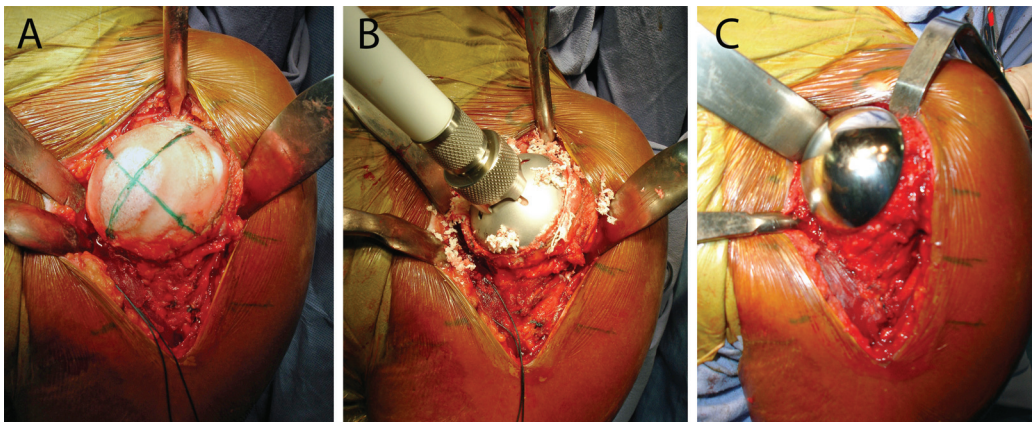


Fig. 1 Artroplastia parcial de recobrimento do ombro. (A) Exposição articular. (B) Fresagem da cabeça umeral. (C) Inserção do componente da prótese Global CAP (DePuy, Warsaw, Indiana, EUA).

Registro de Artroplastias institucional foram incluídos no estudo. Os critérios de exclusão foram pacientes submetidos a artroplastia de recobrimento associada a procedimento para tratamento da glenoide, a artroplastia do ombro utilizando componente umeral com haste, e aqueles que não aceitaram a participação voluntária na pesquisa. O presente estudo foi aprovado pelo Comitê de Ética em Pesquisa (CEP) institucional sob o número CAAE 26207914.0.0000.5273.

Técnica Cirúrgica

Todos os pacientes foram submetidos à mesma técnica cirúrgica, por acesso deltópeitoral, com tenotomia do subescapular para exposição articular e sua reinserção transóssea ao término do procedimento. A prótese Global CAP (DePuy, Warsaw, Indiana, EUA) foi utilizada em todos os casos (→Figura 1). Todos os pacientes realizaram a reabilitação de acordo com o protocolo institucional. A tipóia foi mantida por 6 semanas após a cirurgia a fim de proteger a sutura do subescapular.

Coleta de Dados

Os dados pré-operatórios foram coletados a partir da base de dados do Registro de Artroplastias institucional. Os pacientes foram convidados a comparecer ao Centro de Pesquisa Clínica da instituição para aplicação de questionário, avaliação clínica do pós-operatório tardio e realização de exame de imagem (radiografias).

Avaliação Clínico-funcional

A avaliação clínico-funcional foi feita por meio do escore funcional da Universidade da Califórnia Los Angeles (UCLA, na sigla em inglês)⁷ e pela aferição da amplitude de movimentos (ADM) ativa com goniômetro, segundo os critérios da American Academy of Orthopaedic Surgeons (AAOS, na sigla em inglês).⁸ A rotação medial foi medida por segmentos vertebrais e pontuada em escores conforme descrito por Friedman et al.⁹ Assim, quando o paciente foi capaz de alcançar o quadril, ele foi avaliado com escore 1; os glúteos com escore 2; o sacro com escore 3; os níveis de L5 a L4 com escore 4; de L3 a L1 com escore 5; de T12 a T8 com escore 6; e de T7 ou superior com escore 7.

A avaliação radiográfica foi realizada por meio das incidências em anteroposterior (AP) verdadeiro, em perfil da escápula e axilar. Foram mensurados o ângulo cervidiafisário (ACD) na radiografia em AP¹⁰ e o ângulo de retroversão (ARV) na posição axilar, como proposto por Rydholm et al.¹¹ (→Figura 2). As medições foram realizadas utilizando o programa de visualização de imagens mDicon Viewer versão 3.0.0 (MicroData, MV Informática Nordeste, PE, Brasil), que permite traçar linhas e medir ângulos.

Estratificação em Grupos

A fim de correlacionar o posicionamento do implante com os resultados clínico-funcionais, os pacientes foram divididos em dois grupos de acordo com a medição dos ângulos na radiografia. Aqueles que apresentavam um ACD entre 130° e 140° e um ARV entre 20° e 40° foram considerados como “padrão anatômico”, e aqueles fora desse intervalo foram considerados como “fora do padrão.”

A avaliação clínico-funcional foi realizada em função apenas do ACD. Para tal, os pacientes foram agrupados em 3 grupos: ângulo < 130°, ângulo entre 130° e 140°, e ângulo > 140°.

Análise Estatística

Os dados foram organizados em planilha eletrônica (Microsoft Office Excel 2007, Microsoft Corp., Redmond, WA, USA) e a

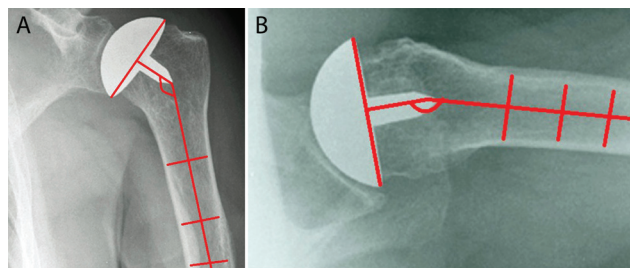


Fig. 2 Avaliação radiográfica do posicionamento do implante na artroplastia parcial de recobrimento do ombro. (A) Medição do ângulo cervico-diafisário na incidência anteroposterior. (B) Medição do ângulo de retroversão na incidência axilar.

Tabela 1 Características dos pacientes submetidos a artroplastia parcial de recobrimento entre janeiro de 2008 e dezembro de 2012

Parâmetro	Número de pacientes
Idade (anos)	
média (desvio padrão)	46,2 (14,67)
mediana (mínima - máxima)	46 (18-78)
Gênero	
masculino	14 (56%)
feminino	11 (44%)
Lado comprometido	
direito	15 (60%)
esquerdo	10 (40%)
Diagnóstico primário	
osteoartrose	13
osteonecrose	6
sequela de trauma	3
tumor	3

análise estatística foi realizada por meio do software GraphPad Prism versão 8.2.1 para macOS (GraphPad Software, San Diego, CA, EUA). Os dados foram analisados pelo teste pareado de Wilcoxon para comparação pré- e pós-operatória. A comparação de médias entre os dois grupos foi realizada pelo teste de Mann-Whitney, e a comparação entre três grupos foi realizada

pelo teste de Kruskal-Wallis. Foram considerados significativos os achados com valor de $p < 0,05$.

Resultados

O seguimento médio foi de 48,3 meses (12 a 67 meses). Os dados demográficos e de diagnóstico primário estão descritos na **Tabela 1**. O intervalo médio desde o aparecimento dos sintomas até o procedimento cirúrgico foi de 6 anos e 9 meses (6 meses a 20 anos). A cirurgia de revisão foi realizada em 8 dos 25 pacientes (32% dos casos), com um tempo médio de seguimento de 48 meses. Houve um caso de ruptura do tendão subescapular, aos 4 meses de pós-operatório. O paciente foi submetido a tratamento cirúrgico com a reinserção transóssea do tendão. O paciente foi mantido no estudo.

A avaliação funcional pós-operatória foi significativamente melhor do que a pré-operatória (**Figura 3**). Na avaliação pelo escore UCLA, a mediana da pontuação aumentou de 15,5 no pré-operatório (4 a 27) para 31,5 (14 a 35) no pós-operatório ($p < 0,001$). A mediana (mínimo - máximo) da amplitude do ângulo de flexão anterior aumentou de 100° (20° a 180°) para 140° (90° a 180°) ($p = 0,0004$). A amplitude de rotação lateral aumentou de 40° (-30° a 70°) para 50° (0° a 80°) ($p = 0,009$), e o escore de rotação medial evoluiu de 5 (2 a 6) para 6 (4 a 7) ($p = 0,0007$).

Seis pacientes apresentaram posicionamento anatômico do implante, com ambos os ângulos, ACD e ARV, considerados como “padrão anatômico”, enquanto nos demais 19 pacientes, 1 ou ambos os ângulos avaliados (ACD e ARV) estavam “fora do padrão.” Utilizando este critério para agrupar os pacientes, a

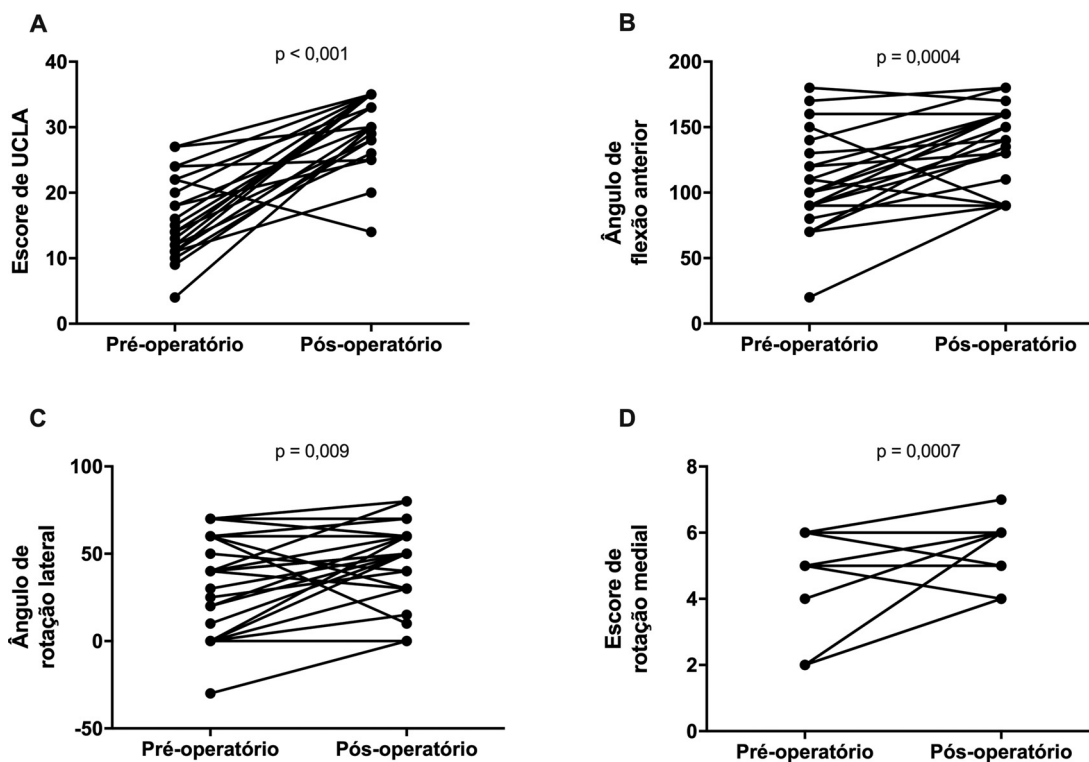


Fig. 3 Avaliação clínico-funcional pré- e pós-operatória de pacientes submetidos a artroplastia parcial de recobrimento do ombro no período de janeiro de 2008 a dezembro de 2012. (A) Escore clínico da UCLA. (B) Ângulo de flexão anterior. (C) Ângulo de rotação lateral. (D) Escore de rotação medial. Valores de $p < 0,05$ representam diferença estatisticamente significativa entre os grupos. Teste pareado de Wilcoxon.

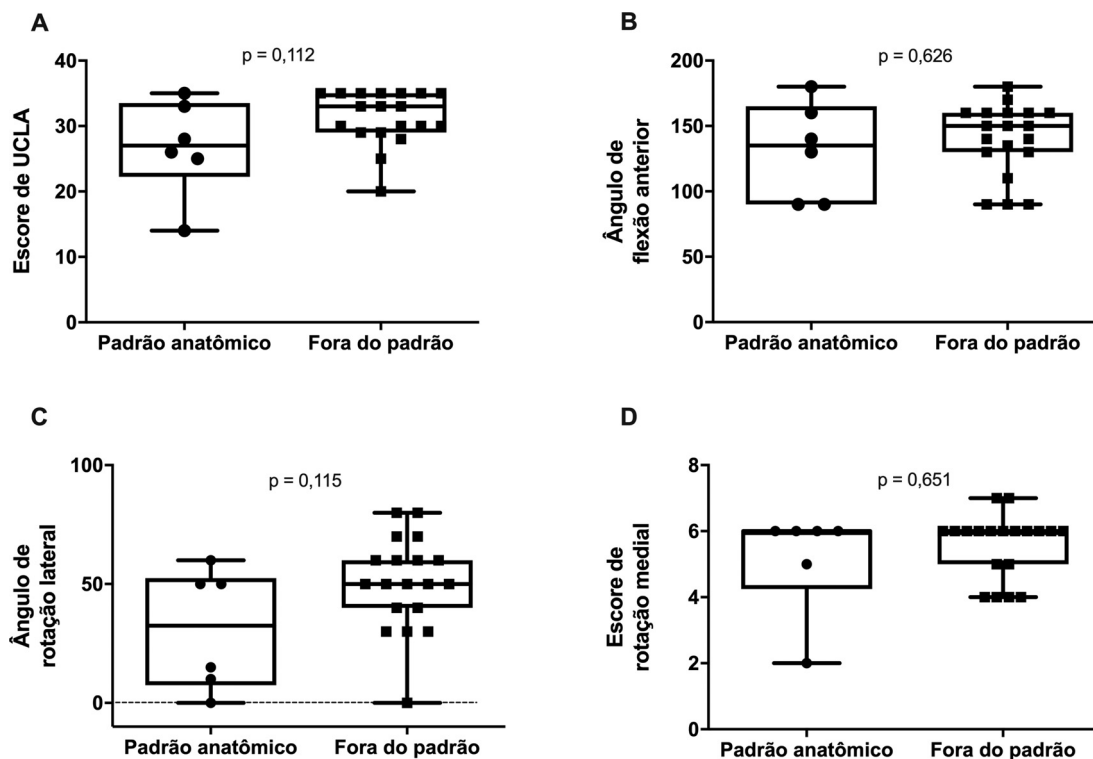


Fig. 4 Avaliação clínico-funcional pós-operatória de pacientes submetidos a artroplastia parcial de recobrimento do ombro agrupados em função do posicionamento do implante. (A) Escore clínico de UCLA. (B) Ângulo de flexão anterior. (C) Ângulo de rotação lateral. (D) Escore de rotação medial. Foram consideradas dentro do padrão anatômico próteses com ângulo cérvico-diafisário entre 130° e 140° e ângulo de retroversão entre 20° e 40°. A linha pontilhada indica valor zero no eixo y. Valores de $p > 0,05$ representam igualdade estatística entre os grupos. Teste de Mann-Whitney.

comparação dos parâmetros da avaliação clínico-funcional pós-operatória entre os grupos padrão anatômico e fora do padrão anatômico não foi estatisticamente diferente ($p > 0,05$ em todos os parâmetros). Os valores de mediana (mínimo – máximo) para os grupos foram, respectivamente, 27 (14 \ 35) e 33 (20 \ 35) para o escore UCLA; 135 (90 a 180) e 150 (90 a 180) para o ângulo de flexão anterior; 32,5 (0 a 60) e 50 (0 a 80) para o ângulo de rotação lateral, e 6 (2 a 6) e 6 (4 a 7) para o escore de rotação medial (→ **Figura 4**).

A fim de avaliar se o ACD poderia prever melhor funcional, os pacientes foram agrupados em função do ACD. Assim, 7 pacientes apresentaram uma ACD $< 130^\circ$, 14 apresentaram um ACD entre 130° e 140° , e 4 apresentaram um ACD $> 140^\circ$. Na avaliação funcional, tendo como parâmetro para estratificação dos pacientes apenas o ACD, não houve diferença estatisticamente significativa entre estes grupos ($p < 0,05$). A mediana (mínimo – máximo) foi de 29,5 (20 a 35) versus 30 (14 a 35) versus 34 (30 a 35) na avaliação do escore UCLA; de 140 (90 a 180) versus 150 (90 a 180) versus 140 (90 a 160) no ângulo de flexão anterior; de 50 (15 a 70) versus 60 (10 a 80) versus 40 (0 a 60) no ângulo de rotação lateral, e 6 (2 a 7) versus 6 (4 a 7) versus 5,5 (4 a 6) no escore de rotação medial para os grupos ACD $< 130^\circ$, 130° a 140° e $> 140^\circ$, respectivamente (→ **Figura 5**).

Da mesma forma, quando os pacientes foram agrupados apenas em função do ARV, a comparação da avaliação clínico-funcional pós-operatória entre os grupos ARV $\leq 20^\circ$ e ARV entre 20° e 40° não foi estatisticamente significativa ($p > 0,05$).

Quinze pacientes apresentaram um ARV $\leq 20^\circ$, e 10 apresentaram um ARV entre 20° e 40° , dentro do padrão estabelecido como ideal. A mediana (mínimo – máximo) foi de 33 (20 a 35) e 30 (14 a 35) para o escore UCLA; de 150 (90 a 180) e 135 (90 a 160) para o ângulo de flexão anterior; de 50 (0 a 80) e 35 (0 a 70) para o ângulo de rotação lateral, e de 6 (4 a 7) e 5,5 (2 a 6) para o escore de rotação medial nos grupos ARV $\leq 20^\circ$ e ARV entre 20° e 40° , respectivamente (→ **Figura 6**).

Discussão

As artroplastias de superfície são indicadas para pacientes que apresentem doenças degenerativas ou inflamatórias do ombro, dentre outras. Assim como as próteses com haste, as artroplastias de superfície permitem ao cirurgião o manejo da versão e da inclinação, da espessura da cabeça do úmero e do offset,^{5,12,13} com a vantagem de ser uma técnica mais simples e menos invasiva¹⁴ que permite maior preservação do estoque ósseo e menor incidência de complicações, como fraturas periprotéticas do úmero.¹⁵ No entanto, a principal causa de falha das artroplastias relaciona-se à técnica e ao posicionamento do implante.¹⁶ Determinar durante o ato operatório a posição ideal do componente é extremamente difícil, pela dificuldade em realizar exposição adequada da articulação e pela deformidade geométrica da superfície articular da cabeça do úmero.^{13,17,18}

A anatomia normal do ombro apresenta grande variabilidade, o que dificulta a reprodutibilidade no posicionamento das

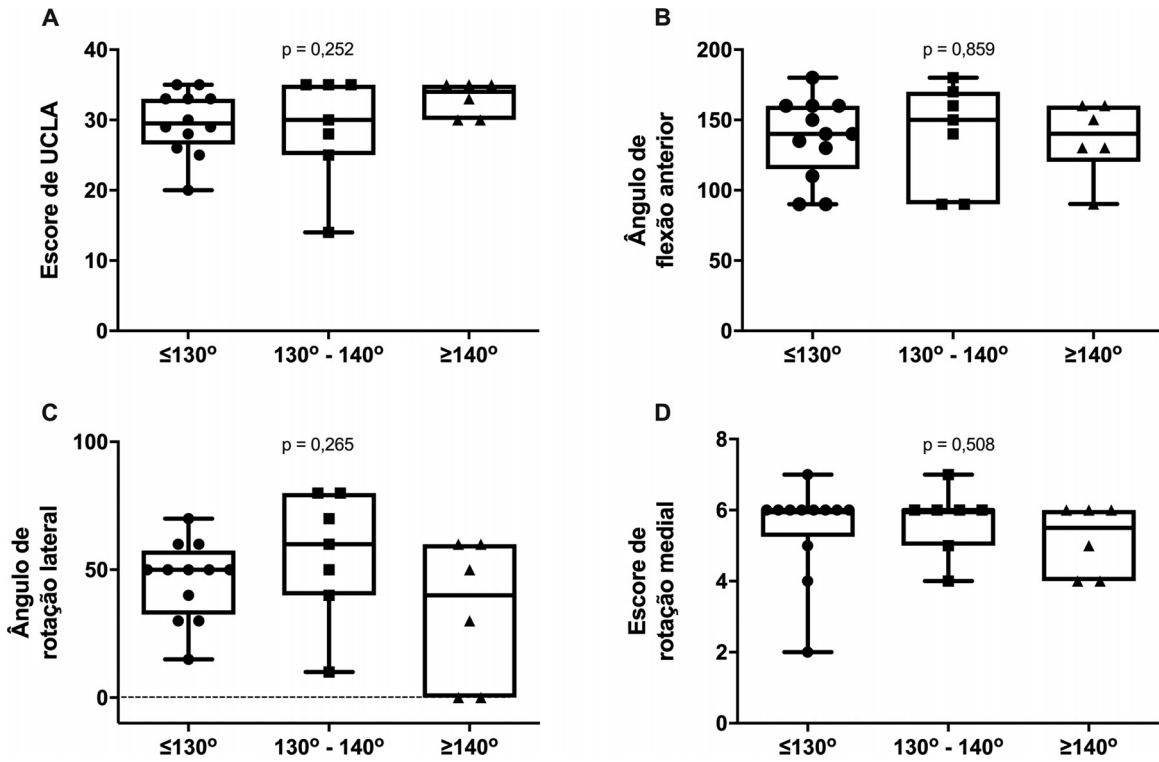


Fig. 5 Avaliação clínico-funcional pós-operatória de pacientes submetidos a artroplastia parcial de recobrimento do ombro agrupados em função do ângulo cervico-diafisário. (A) Escore clínico da UCLA. (B) Ângulo de flexão anterior. (C) Ângulo de rotação lateral. (D) Escore de rotação medial. Valores de $p > 0,05$ representam igualdade estatística entre os grupos. Análise de variância seguida de pós-teste de Kruskal-Wallis.

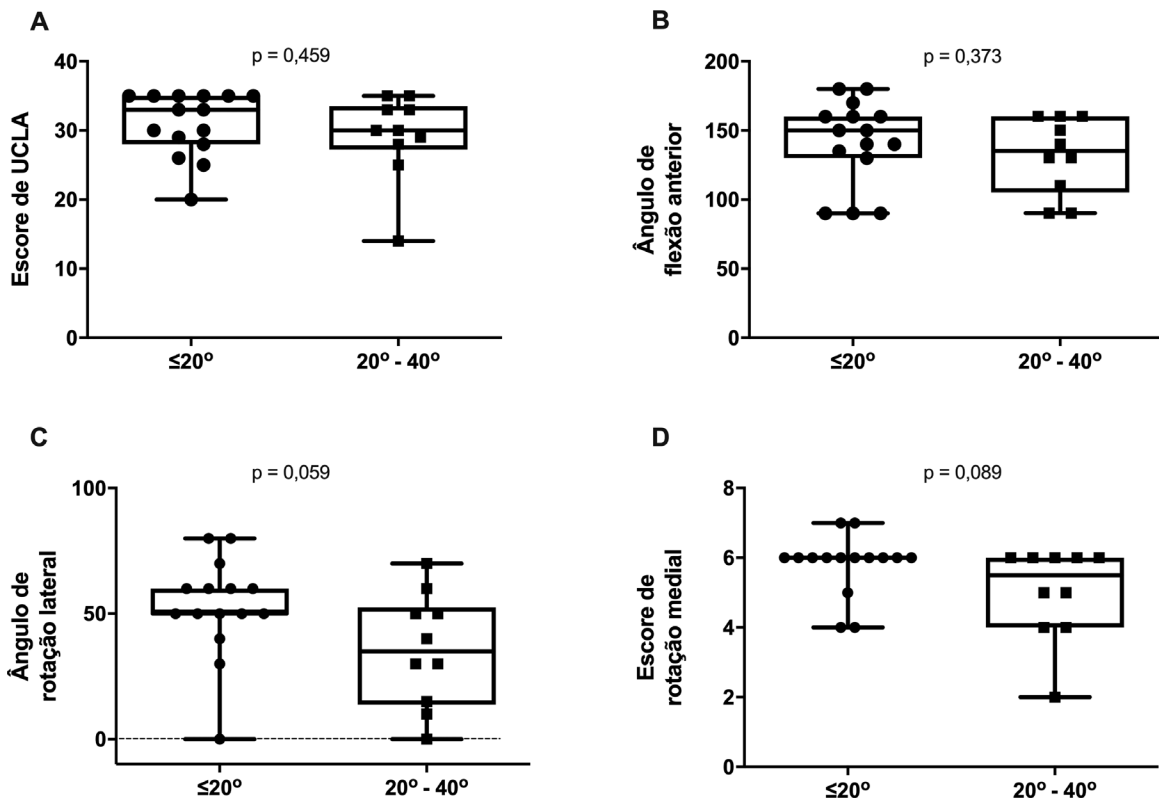


Fig. 6 Avaliação clínico-funcional pós-operatória de pacientes submetidos a artroplastia parcial de recobrimento do ombro agrupados em função do ângulo de retroversão. (A) Escore clínico da UCLA. (B) Ângulo de flexão anterior. (C) Ângulo de rotação lateral. (D) Escore de rotação medial. Valores de $p > 0,05$ representam igualdade estatística entre os grupos. Teste de Mann-Whitney.

próteses de superfície.¹³ Essas modificações da anatomia individual podem afetar a biomecânica articular pós-operatória, interferindo na sua função. O dimensionamento ou o posicionamento impreciso de uma prótese de recobrimento da cabeça do úmero pode levar a alterações da versão e inclinação articular.^{19,20} Assim, avaliamos a correlação entre a posição do implante e a amplitude de movimentos pós-operatória em 25 artroplastias parciais de recobrimento do ombro operadas consecutivamente em um único centro de referência e com tempo médio de seguimento de 4 anos. Os nossos resultados funcionais demonstram que as artroplastias parciais de recobrimento do ombro proporcionam melhora do escore funcional da UCLA, o qual avalia dor e funcionalidade. Esses resultados são equivalentes aos das publicações de artroplastia parcial do ombro com haste e estão de acordo com outras séries com artroplastias de recobrimento do ombro que mostram melhora funcional.^{12,13,18}

Quanto à aferição do posicionamento do implante, em nossa série, apenas em 8 dos 25 pacientes identificamos reconstrução anatômica da extremidade proximal do úmero, caracterizada pelo ACD e pelo ARV de acordo com os critérios aqui utilizados. Estes achados contrariam a afirmação de que as artroplastias parciais de recobrimento do ombro permitem ao cirurgião reproduzir a anatomia normal do úmero.²¹ Apesar de os parâmetros angulares orientarem o cirurgião, não há correlação com os resultados funcionais; portanto, estes não podem ser usados para prever o sucesso da cirurgia. A ausência de correlação entre o posicionamento do implante e os resultados funcionais obtidos em nosso estudo está de acordo com outras publicações. No estudo radiográfico publicado por Coutié et al.,²² foram avaliadas 31 artroplastias parciais de recobrimento com seguimento médio de 22 meses. Os autores concluíram que a incidência axilar foi insuficientemente reprodutível para permitir a avaliação da versão do implante. Rydholm et al.¹¹ avaliaram 72 pacientes submetidos a artroplastias parcial de recobrimento com seguimento de 4,2 anos e não observaram correlação entre a posição do implante e o resultado funcional. Deladerrière et al.¹⁰ utilizaram imagens de tomografia computadorizada (TC) realizadas nos períodos pré- e pós-operatório com o objetivo de avaliar se o procedimento cirúrgico restituía os parâmetros anatômicos. Os autores demonstraram que, comparada aos parâmetros iniciais, a análise estatística não mostrou correlação significativa entre a eventual alteração da versão do implante e do offset lateral. Em contraste, o offset umeral medial aumentou 3,47 mm, e a anteversão aumentou 4,23°.

Uma das limitações do nosso estudo foi não avaliar a ocorrência do *overstuffing* associado a artroplastia parcial de recobrimento. Geervliet et al.²³ realizaram um estudo radiográfico para avaliar a restauração da anatomia da cabeça do úmero. Um desvio do centro de rotação > 5 mm, definido como *overstuffing*, foi preditor de falha, ou seja, os pacientes tiveram indicação de cirurgia de revisão. Outra limitação foi a utilização de radiografias para a realização das mensurações, pois, teoricamente, as medidas podem variar de acordo com a posição do braço ou da escápula.²²

Por fim, nossos resultados sugerem que o posicionamento anatômico do implante é impreciso. É possível que isso

ocorra em virtude das variações anatômicas naturais da extremidade proximal do úmero, das deformidades evolutivas da doença articular degenerativa e da dificuldade técnica do procedimento.

Conclusão

Os nossos resultados demonstram que as artroplastias parciais de recobrimento do ombro proporcionam melhora do escore funcional da UCLA, o qual avalia dor e funcionalidade. O posicionamento do implante avaliado pelos ACD e pelo ARV não se correlaciona com o resultado clínico-funcional da prótese de recobrimento, sendo, portanto, uma medida imprecisa de sucesso da cirurgia.

Suporte Financeiro

Não houve suporte financeiro de fontes públicas, comerciais, ou sem fins lucrativos.

Conflito de Interesses

Os autores declaram não haver conflito de interesses.

Referências

- Matsen FA 3rd, Rockwood CA Jr, Wirth MA, Lippitt SB, Parsons M. Glenohumeral arthritis and its management. In: Rockwood CA Jr, Matsen FA 3rd, Wirth MA, Lippitt SB, editors. *The Shoulder*. 3rd ed. Philadelphia: Saunders; 2004:879–1007
- Scalise JJ, Miniaci A, Iannotti JP. Resurfacing Arthroplasty of the Humerus: Indications, Surgical Technique, and Clinical Results. *Tech Shoulder Elbow Surg* 2007;8(03):152–160
- Bailie DS, Llinas PJ, Ellenbecker TS. Cementless humeral resurfacing arthroplasty in active patients less than fifty-five years of age. *J Bone Joint Surg Am* 2008;90(01):110–117
- Copeland SA. Cementless total shoulder replacement. In: Post M, Morrey BF, Hawkins RJ. *Surgery of the Shoulder*. St. Louis: Mosby Year Book; 1990:289–293
- Thomas SR, Sforza G, Levy O, Copeland SA. Geometrical analysis of Copeland surface replacement shoulder arthroplasty in relation to normal anatomy. *J Shoulder Elbow Surg* 2005;14(02):186–192
- Australian Orthopaedic Association National Joint Replacement Registry. Demographics of Hip, Knee & Shoulder Arthroplasty;. 2019. (Supplementary report 2019). Disponível em: <https://aoanjrr.sahmri.com/annual-reports-2019/supplementary>
- Constant CR, Gerber C, Emery RJ, Søjbjerg JO, Gohlke F, Boileau P. A review of the Constant score: modifications and guidelines for its use. *J Shoulder Elbow Surg* 2008;17(02):355–361
- AAOS. Joint Motion: Method of measuring and recording. Chicago: American Academy of Orthopedics; 1965
- Friedman RJ, Eichinger J, Schoch B, et al. Preoperative parameters that predict postoperative patient-reported outcome measures and range of motion with anatomic and reverse total shoulder arthroplasty. *JSES Open Access* 2019;3(04):266–272
- Deladerrière JY, Szymanski C, Vervoort T, Budzik JF, Maynou C. Geometrical analysis results of 42 resurfacing shoulder prostheses: A CT scan study. *Orthop Traumatol Surg Res* 2012;98(05):520–527
- Rydholm U, Sjögren J. Surface replacement of the humeral head in the rheumatoid shoulder. *J Shoulder Elbow Surg* 1993;2(06):286–295
- Hammond G, Tibone JE, McGarry MH, Jun BJ, Lee TQ. Biomechanical comparison of anatomic humeral head resurfacing and hemiarthroplasty in functional glenohumeral positions. *J Bone Joint Surg Am* 2012;94(01):68–76

- 13 Pearl ML. Proximal humeral anatomy in shoulder arthroplasty: Implications for prosthetic design and surgical technique. *J Shoulder Elbow Surg* 2005;14(1 Suppl S):99S-104S
- 14 Brasil Filho R, Ribeiro FR, Tenor Filho AC. Artrose glenoumeral do paciente jovem – artroplastia de superfície. In: Reginaldo SS, Guerra IP, Miyazaki ANeditores. *Ombro e Cotovelo*. Rio de Janeiro: Elsevier; 2013:215-223
- 15 Levy O, Copeland SA. Cementless surface replacement arthroplasty of the shoulder. 5- to 10-year results with the Copeland mark-2 prosthesis. *J Bone Joint Surg Br* 2001;83(02):213-221
- 16 Bohsali KI, Wirth MA, Rockwood CA Jr. Complications of total shoulder arthroplasty. *J Bone Joint Surg Am* 2006;88(10):2279-2292
- 17 Ohl X, Nérot C, Saddiki R, Dehoux E. Shoulder hemi arthroplasty radiological and clinical outcomes at more than two years follow-up. *Orthop Traumatol Surg Res* 2010;96(03):208-215
- 18 Buchner M, Eschbach N, Loew M. Comparison of the short-term functional results after surface replacement and total shoulder arthroplasty for osteoarthritis of the shoulder: a matched-pair analysis. *Arch Orthop Trauma Surg* 2008;128(04):347-354
- 19 Burgess DL, McGrath MS, Bonutti PM, Marker DR, Delanois RE, Mont MA. Shoulder resurfacing. *J Bone Joint Surg Am* 2009;91(05):1228-1238
- 20 Williams GR Jr, Wong KL, Pepe MD, et al. The effect of articular malposition after total shoulder arthroplasty on glenohumeral translations, range of motion, and subacromial impingement. *J Shoulder Elbow Surg* 2001;10(05):399-409
- 21 Widnall JC, Dheerendra SK, Macfarlane RJ, Waseem M. The use of shoulder hemiarthroplasty and humeral head resurfacing: a review of current concepts. *Open Orthop J* 2013;7:334-337
- 22 Coutié AS, Mansat P. Conséquences géométriques des prothèses de resurfacement de l'épaule. Le resurfacement de l'épaule. *Mont-pellier-Sauramps medical* 2009
- 23 Geervliet PC, Willems JH, Sierevelt IN, Visser CPJ, van Noort A. Overstuffing in resurfacing hemiarthroplasty is a potential risk for failure. *J Orthop Surg Res* 2019;14(01):474