



Limites da artroscopia na instabilidade anterior do ombro

Arthroscopy Limits on Anterior Shoulder Instability

Jair Simmer Filho¹ Raul Meyer Kautsky¹

¹Hospital Santa Rita, Vitória, ES, Brasil

Rev Bras Ortop 2022;57(1):14–22.

Endereço para correspondência Raul Meyer Kautsky, M.D., Rua Carlos Eduardo Monteiro de Lemos, 262, sala 209, Jardim da Penha, Vitória, ES, 29060-120, Brasil (e-mail: raulkautsky@gmail.com).

Resumo

Muito se discute sobre os limites do tratamento da instabilidade anterior do ombro por artroscopia. O avanço no entendimento das repercussões biomecânicas das lesões bipolares sobre a estabilidade do ombro, bem como na identificação de fatores relacionados ao maior risco de recidiva têm nos ajudado a definir, de forma mais apurada, os limites do reparo por via artroscópica.

Ressaltamos a importância de diferenciação entre perda óssea por erosão da glenoide (POAG) e fraturas da borda da glenoide, pois o prognóstico do tratamento diverge entre essas formas de falha óssea da glenoide. Neste contexto, entendemos que há três tipos de falha óssea: a) Bankart ósseo (fratura); b) combinada; e c) POAG, e abordaremos as opções de tratamento sugerido em cada situação.

Até há pouco tempo, a escolha do método cirúrgico era norteada basicamente pelo grau de acometimento ósseo. Com a evolução do conhecimento, da biomecânica das lesões bipolares e do conceito do *glenoid track* (trilho da glenoide), o ponto de corte da lesão crítica, vem sendo alterado com tendência de queda. Além das falhas ou perdas ósseas, outras variáveis foram adicionadas e tornaram a decisão mais complexa, porém um pouco mais objetiva.

O presente artigo de atualização tem como objetivo fazer uma breve revisão da anatomia com as principais lesões encontradas na instabilidade; abordar detalhes importantes na técnica cirúrgica artroscópica, em especial nos casos complexos, e trazer as evidências atuais sobre os assuntos de maior divergência, buscando guiar o cirurgião na tomada de decisão.

Palavras-chave

- ▶ articulação do ombro
- ▶ artroscopia
- ▶ cavidade glenoide
- ▶ lesões do manguito rotador
- ▶ lesões do ombro
- ▶ luxação do ombro

Abstract

Keywords

- ▶ shoulder joint
- ▶ arthroscopy
- ▶ glenoid cavity
- ▶ rotator cuff injuries
- ▶ shoulder injuries
- ▶ shoulder dislocation

Much is discussed about the limits of the treatment of anterior shoulder instability by arthroscopy. The advance in understanding the biomechanical repercussions of bipolar lesions on shoulder stability, as well as in the identification of factors related to the higher risk of recurrence have helped us to define, more accurately, the limits of arthroscopic repair.

We emphasize the importance of differentiation between glenoid bone loss due to erosion (GBLE) and glenoid edge fractures, because the prognosis of treatment differs between these forms of glenoid bone failure. In this context, we understand that there

recebido

07 de Dezembro de 2020

aceito

15 de Janeiro de 2021

Publicado on-line

Outubro 25, 2021

DOI <https://doi.org/10.1055/s-0041-1731357>.

ISSN 0102-3616.

© 2021. Sociedade Brasileira de Ortopedia e Traumatologia. All rights reserved.

This is an open access article published by Thieme under the terms of the Creative Commons Attribution-NonDerivative-NonCommercial-License, permitting copying and reproduction so long as the original work is given appropriate credit. Contents may not be used for commercial purposes, or adapted, remixed, transformed or built upon. (<https://creativecommons.org/licenses/by-nc-nd/4.0/>)

Thieme Revinter Publicações Ltda., Rua do Matoso 170, Rio de Janeiro, RJ, CEP 20270-135, Brazil

are three types of bone failure: a) bone Bankart (fracture); b) combined; and c) glenoid bone loss due to anterior erosion (GBLE), and we will address the suggested treatment options in each situation.

Until recently, the choice of surgical method was basically made by the degree of bone involvement. With the evolution of knowledge, the biomechanics of bipolar lesions and the concept of *glenoid track*, the cutoff point of critical injury, has been altered with a downward trend. In addition to bone failures or losses, other variables were added and made the decision more complex, but a little more objective.

The present update article aims to make a brief review of the anatomy with the main lesions found in instability; to address important details in arthroscopic surgical technique, especially in complex cases, and to bring current evidence on the issues of greatest divergence, seeking to guide the surgeon in decision making.

Introdução

A artroscopia é amplamente utilizada no tratamento da instabilidade anterior do ombro e possui resultados comparáveis às técnicas de reparo por via aberta.¹ O avanço no entendimento das repercussões biomecânicas das lesões bipolares sobre a estabilidade do ombro, bem como na identificação de fatores relacionados ao maior risco de recidiva,^{1,2} têm nos ajudado a definir, de forma mais apurada, os limites do reparo por via artroscópica.

O cirurgião deve raciocinar diante desses dados e das expectativas do paciente, assim como estar treinado e confortável para utilizar os recursos e técnicas cirúrgicas baseadas nas evidências mais recentes. Dessa forma, pode-se atingir bons resultados com o tratamento artroscópico, inclusive em atletas de alta demanda.³

O objetivo do presente trabalho é discutir os limites do reparo lábio-ligamentar artroscópico no tratamento da instabilidade anterior do ombro.

Anatomia cirúrgica e principais lesões encontradas na instabilidade

A articulação do ombro tem um grande arco de movimento (ADM) às custas de uma glenoide rasa articulando-se com uma cabeça do úmero quase esférica. Esta configuração, inerentemente instável, se apoia em outras estruturas para a prevenção da instabilidade, incluindo os estabilizadores estáticos (arquitetura óssea, lábio glenoidal, cápsula articular e os ligamentos glenomerais). Adicionalmente, a coordenação das forças musculares dinâmicas geradas pelo manguito rotador e o controle adequado do posicionamento escapular são fundamentais para manter a estabilidade.⁴

As estruturas mais comumente lesadas na luxação anterior são: o *labrum* anterior, a borda anterior da glenoide, a cápsula articular e o feixe anterior do ligamento glenoumeral inferior, assim como frequentemente ocorre impacção pósterio-superior da cabeça do úmero, também conhecido como lesão de Hill-Sachs (LHS). Eventualmente, pode haver lesão associada do manguito rotador,⁴ assim como o destacamento condral na superfície articular do úmero e da glenoide.

Complexo lábio-ligamentar

O lábio glenoidal é a estrutura fibrocartilaginosa onde a cápsula e os ligamentos glenomerais superior, médio e inferior se inserem medialmente. Além disso, o lábio aumenta a área da superfície e a profundidade da cavidade glenoidal, servindo como um tipo de anteparo anterior para a cabeça do úmero. O destacamento anteroinferior do lábio glenoidal foi descrito por Bankart⁵ como a lesão essencial necessária para causar instabilidade anterior. A lesão de Bankart, como é comumente conhecida, pode ser apenas o destacamento labial ou ter uma avulsão óssea da borda anterior da glenoide associada (comumente chamado de Bankart ósseo). Uma lesão isolada de Bankart resulta em perda de entre 7 e 15% da área de contato articular;⁶ contudo, o destacamento labial isolado pode não ser suficiente para produzir instabilidade glenoumeral anterior. Estudos biomecânicos demonstram que é necessário o alongamento da cápsula anterior e dos ligamentos associados para criar instabilidade glenoumeral.⁷

Em alguns casos, o complexo lábio-ligamentar pode ser avulsionado da borda anterior da glenoide junto com o periósteo e cicatrizar medialmente no colo da glenoide: lesão anterior labrum ligamentous periosteal sleeve avulsion (ALPSA, na sigla em inglês).^{8,9} Essa lesão se distingue da lesão de Bankart clássica, pois ela praticamente só ocorre em casos de instabilidade crônica. A falha em identificar essa lesão, mobilizar e restaurar o *labrum* para sua posição original está associada a maiores índices de recidiva após o reparo artroscópico.^{9,10}

Outra lesão do complexo lábio-ligamentar que também se distingue da lesão de Bankart é a lesão glenoid labrum articular disruption (GLAD, na sigla em inglês). Nesta lesão existe uma ruptura e o destacamento de fragmento de cartilagem articular da glenoide junto ao *labrum*, muitas vezes com elevação de um "flap" cartilaginoso, expondo o osso subcondal.⁸ A lesão GLAD também está associada a um maior índice de recidiva da instabilidade por modificar a versão da superfície articular. A perda de parte da cartilagem na região anterior da glenoide, mesmo com o osso intacto, pode gerar uma anteversão que facilitaria a recorrência.²

O quadrante anterosuperior da glenoide possui variações anatômicas (forame sublabial e complexo de Buford)

prevalentes em até 25% das artroscopias para instabilidade,¹¹ sendo muito importante reconhecê-las para diferenciá-las das alterações patológicas durante a inspeção articular, evitando assim o tratamento inadequado. Na presença de um forame sublabial, o *labrum* está parcialmente inserido na borda anterior da glenoide, enquanto o *labrum* anterossuperior está ausente no complexo de Buford. Essas alterações parecem predispor ao desenvolvimento de uma lesão superior labrum anterior and posterior (SLAP, na sigla em inglês), e o achado de um ligamento glenoumeral médio “tipo corda” deve chamar a atenção do cirurgião para essas variações.^{11,12}

Mais raramente (entre 1 a 9% dos casos), podemos nos deparar com a avulsão umeral do ligamento gleno-umeral inferior (lesão humeral avulsion of the glenohumeral ligament [HAGL]). Essa lesão está frequentemente relacionada a traumas de alta energia,¹³ assim como pode estar presente em casos com grandes perdas ósseas na glenoide.¹⁴ O ligamento glenoumeral inferior (LGUI) é formado pelos feixes anterior e posterior com o recesso axilar entre ambos. A lesão HAGL pode então ser classificada de acordo com o envolvimento do LGUI em anterior (AHAGL) ou posterior (PHAGH).^{10,13} Pode ainda ocorrer uma lesão bipolar, onde coexiste uma lesão HAGL e uma lesão labial anterior (HAGL flutuante).¹³

Glenoide

A glenoide tem forma de pera, e mede 5 cm em sua dimensão craniocaudal e 2,5 cm na dimensão anteroposterior da sua metade inferior. A glenoide é relativamente rasa, com uma concavidade medindo 2,5 mm de profundidade; fornecendo, assim, uma restrição limitada à translação umeral. A borda anteroinferior da glenoide é muito importante para a estabilidade glenoumeral anterior e está comprometida em 90% dos casos de instabilidade.¹⁵ Nestas situações, existem falhas ósseas que podem ser causadas por uma fratura aguda (Bankart ósseo) ou por erosão óssea após inúmeros episódios de

luxação que consideramos como uma perda óssea anterior da glenoide (POAG), ou ainda uma combinação de POAG com fragmento ósseo parcialmente reabsorvido. É importante ressaltar a diferença entre POAG e fratura da borda da glenoide (► **Figura 1**). Quando há um fragmento ósseo viável, seja agudo ou crônico, não devemos considerar como uma POAG propriamente dita.^{16,17} Incorporar o fragmento ósseo ao reparo labial artroscópico oferece vantagens frente a um procedimento de enxerto ósseo invasivo e não anatômico¹⁸ (► **Figura 2**). Sugaya

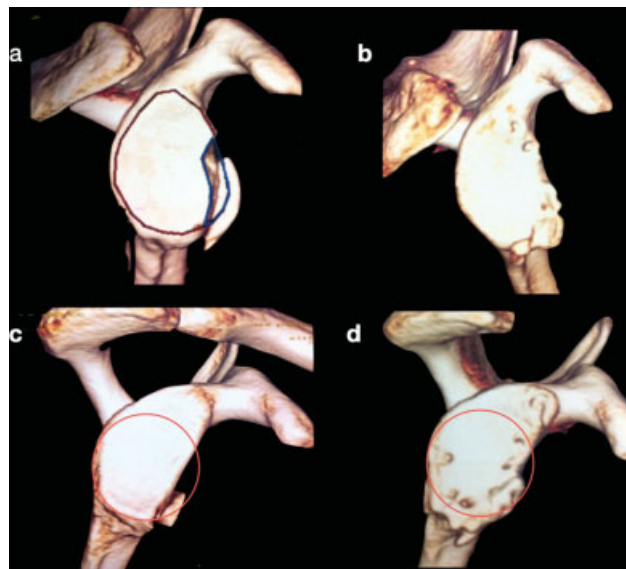


Fig. 2 Imagens de reconstrução tomográfica em 3D, no pré- e pós-operatório, em casos de falha óssea que foram tratados por via artroscópica. (A) Fratura (Bankart ósseo) na borda anterior da glenoide com fragmento viável. (B) pós-operatório tardio do reparo artroscópico do caso a. (C) falha óssea combinada onde há erosão da glenoide com fragmento ósseo parcialmente reabsorvido. (D) pós-operatório tardio do caso com falha óssea combinada evidenciando remodelação da estrutura óssea após o reparo, com a recuperação de grande parte do círculo inferior da glenoide.

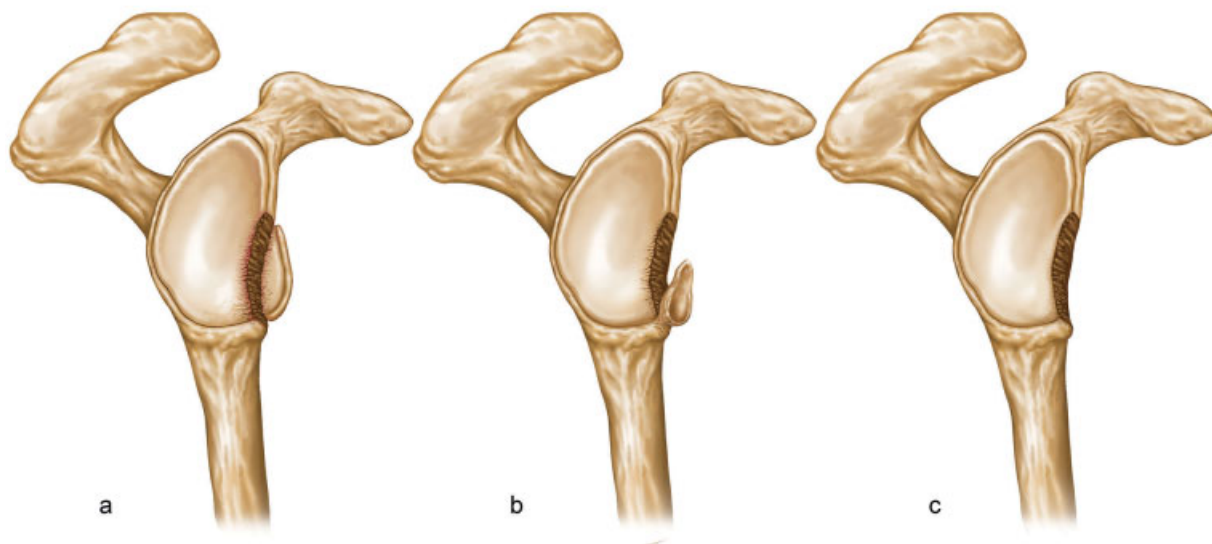


Fig. 1 Ilustração representando os tipos de falha óssea da glenoide encontradas na instabilidade anterior do ombro. (A) Presença de fratura (Bankart ósseo) com fragmento ósseo viável. (B) Combinada, onde há um fragmento ósseo parcialmente reabsorvido associado com erosão glenoidal. (C) Perda óssea por erosão da glenoide (POAG).

Tabela 1 Tratamento sugerido conforme tipos de falha óssea encontrada

Tipos de falha óssea	Apresentação da falha	Conduta
Bankart ósseo/fratura	Fragmento ósseo viável	Considerar o reparo artroscópico, sobretudo se fragmento < 25% do diâmetro anteroposterior da glenoide.
Combinada	Erosão + fragmento parcialmente reabsorvido	Considerar o reparo artroscópico quando houver uma possibilidade de reconstrução de 80% da área do círculo inferior da glenoide
Perda óssea (POAG)	Erosão	Considerar enxerto ósseo a depender do tamanho da falha e da demanda

et al.¹⁶ descreveram bons resultados com o reparo artroscópico de fragmentos ósseos que possuíam uma média de 24,8% (variando de 11,4 a 38,6%) do diâmetro da glenoide. Os resultados funcionais tendem a ser satisfatórios com a consolidação do fragmento mesmo em casos nos quais há sua reabsorção parcial nos exames pré-operatórios. Estudos evidenciaram uma potencial remodelação e recuperação da estrutura óssea após o reparo,^{17,18} havendo uma tendência de normalização da morfologia da glenoide a médio e longo prazo.¹⁸ Jiang et al.¹⁷ demonstraram baixo índice de recidiva após a cirurgia quando a avaliação tomográfica pré-operatória projeta a possibilidade de recuperação de pelo menos 80% da área do círculo inferior da glenoide após redução do fragmento. A **Tabela 1** resume orientações de conduta que podem ser consideradas baseando-se no tipo de falha óssea encontrada na glenoide. Perdas ósseas (POAG) com erosão de 20% na borda anterior da glenoide podem reduzir significativamente a força necessária para a translação glenoumeral anterior,¹⁹ assim como produzir uma perda de ~ 30% da área de contato articular.⁶ Em 2000, Burkhart et al.²⁰ observaram uma alta taxa de recidiva da instabilidade (61%) após o tratamento artroscópico em casos com POAG significativa, nos quais a glenoide vista pelo portal superior apresentava o aspecto de “pera invertida”. Com base em outro estudo de Bigliani et al.,²¹ os autores definiram que a lesão crítica para o tratamento artroscópico seria a perda de 25% do diâmetro anteroposterior.

Este ponto de corte entre 20 e 25% de perda do diâmetro anteroposterior da glenoide tem sido revisado e possui tendência de redução. Shaha et al.²² analisaram um grupo de pacientes formado por militares com alta demanda funcional e recomendaram uma revisão das lesões ósseas consideradas “críticas” para o patamar de 13,5%. Shin et al.,²³ em um estudo do tipo caso-controle com 169 pacientes portadores de instabilidade anterior e POAG, definiram que uma perda $\geq 17,3\%$ levaria a um maior índice de recidiva após o reparo labial artroscópico isolado. Outros autores têm indicado as cirurgias de bloqueio ósseo mesmo para lesões ósseas em torno de 10%.²⁴ De forma geral, a discussão atual sobre a “lesão crítica” tem girado em torno de um limite entre 13,5 e 15% de POAG, o qual pode não ser fácil de distinguir na prática diária. Por essa razão, existe uma tendência de estabelecer um número inteiro para a “lesão crítica” (15% de POAG).^{25,26}

Cabeça do úmero

A impacção posterossuperolateral da cabeça do úmero contra a borda anterior da glenoide pode levar a uma deformação óssea. A Lesão de Hill-Sachs (LHS) ocorre em entre 40 e 90% dos eventos de luxação anterior do ombro, embora esteja presente em 100% dos casos recorrentes.²⁷ Essa falha óssea umeral tem importância na recidiva da instabilidade, pois ela pode se encaixar na borda anterior da glenoide durante movimento de abdução com rotação lateral (*Engaging Hill-Sachs*),²⁰ aumentando assim o risco de recidiva após o reparo isolado da lesão de Bankart.^{28,29} Tal risco pode ser atenuado associando o procedimento de Remplissage,²⁸ sobretudo nos casos onde há encaixe sem uma POAG significativa.³⁰

Manguito rotador

Os tendões do manguito rotador e a da cabeça longa do músculo bíceps do braço desempenham um papel fundamental na estabilidade dinâmica do ombro. A incidência dessas lesões aumenta com a idade e o número de episódios, sendo maior nos pacientes com primoluxação após os 40 anos.⁴ As lesões variam desde lesões parciais articulares que necessitam apenas de desbridamento,¹⁰ até lesões completas, cuja reparação é necessária. As lesões completas do manguito rotador ocorrem mais em pacientes entre 40 e 60 anos de idade, normalmente são posterossuperiores, e estão fortemente associadas ao número de luxações, sobretudo quando há > 7 episódios.³¹

Lesão bipolar do ombro e o conceito do glenoid track

A denominação de lesão bipolar é utilizada para os casos de instabilidade glenoumeral que possuem perdas ósseas tanto na borda anterior da glenoide quanto na região posterolateral da cabeça umeral (LHS). Sua prevalência pode variar entre 62 e 84% dos casos de luxação recidivante anterior do ombro,^{26,32} e esse percentual aumenta significativamente conforme o número de episódios de luxação e o tipo de esporte.³² Nakagawa et al.³² observaram uma prevalência média de lesões bipolares em 33% dos casos de instabilidade primária contra 61,8% dos casos de recidiva da instabilidade. No mesmo estudo, os autores encontraram uma prevalência

de 58,9% em casos de esporte de colisão, 53,3% em esportes de contato e 29,4% em esportes que utilizam o braço acima da cabeça; sendo estatisticamente significativa a diferença entre os 2 primeiros grupos (atletas de colisão e contato) e o grupo de esportes com o braço acima da cabeça.

Atualmente, o mecanismo da relação dinâmica dessas perdas ósseas e sua contribuição para os episódios de luxação do ombro e recidiva do tratamento cirúrgico são reconhecidos como decisivos para a escolha da técnica cirúrgica, devendo ser rotineiramente abordados durante o tratamento de instabilidade glenoumeral.^{3,25,26}

O entendimento do papel das perdas ósseas no tratamento da instabilidade anterior do ombro continua evoluindo. Historicamente, a ênfase foi dada às perdas ósseas na glenoide. Embora a LHS também fosse apontada como um fator de risco para recidiva, ela não era avaliada de forma conjunta com a POAG. Somente mais recentemente, através do conceito *glenoid track* (trilho da glenoide) houve o desenvolvimento de um melhor entendimento do papel da perda óssea umeral, assim como da forma que ela interage biomecanicamente com a perda óssea anterior na glenoide.

O conceito do *glenoid track* (trilho da glenoide) enfatiza a importância da avaliação pré-operatória das lesões bipolares para determinar a possibilidade do encaixe da LHS durante o arco de movimento do ombro e, assim, tentar orientar a melhor estratégia de abordagem. Ele nos proporciona uma forma prática de avaliação e tem sido validado por estudos clínicos e biomecânicos como uma forma de ajudar a prevenir maus resultados no tratamento da instabilidade.^{1,22,33-35} A falha em identificar o mecanismo de encaixe pode resultar em uma recidiva e eventual necessidade de revisão cirúrgica.

Yamamoto et al.³⁵ introduziram esse conceito em 2007 e ajudaram a entender a interação biomecânica entre a POAG e a LHS. Seu estudo em cadáveres demonstrou que o *glenoid track* equivale a ~ 84% da largura de uma glenoide normal, descontando-se 16% que equivalem ao espaço ocupado pela inserção do manguito rotador quando o braço se encontra em 60° de abdução, extensão horizontal e rotação lateral máxima, simulando o teste de apreensão. Sendo assim, a presença de defeitos ósseos na borda anterior determina uma redução no diâmetro anteroposterior da glenoide, e consequentemente um trilho mais estreito para excursão da cabeça úmero. Por outro lado, quanto maior e/ou mais medial for a LHS, mais provável será seu encaixe na borda anterior da glenoide,¹⁹ parecendo ser pouco confiável fazer apenas o reparo isolado da lesão de Bankart devido ao grande risco de continuar ocorrendo o encaixe na glenoide (*engaging*) e consequentemente recidiva da instabilidade.

Em 2014, em um estudo conjunto de Di Giacomo et al.,³⁰ o conceito do *glenoid track* se tornou mais amplamente difundido. Os autores avaliaram tomografias computadorizadas (TCs) bilaterais de pacientes com instabilidade anterior do ombro e conseguiram prever quais LHS que iriam gerar *engaging*. Dessa forma, o conceito *glenoid track* consegue prever um maior risco de recidiva da luxação quando a LHS encaixa na glenoide, lesão *off-track* (fora do trilho), e um menor risco quando a LHS não encaixa na glenoide, lesão *on-track* (no trilho). Em um outro estudo, Locher et al.¹ avalia-

ram retrospectivamente 100 pacientes e relataram que a LHS *off-track* foi um fator de risco importante para a recidiva da instabilidade após reparo artroscópico da lesão de Bankart.

Hartzler et al.³⁶ realizaram um estudo biomecânico avaliando a estabilidade do ombro no reparo da lesão de Bankart isoladamente comparando com o reparo associado ao procedimento de *remplissage*. Os resultados mostraram que, com o ombro em 90° de abdução e 90° de rotação lateral, o reparo labial isolado preveniu o encaixe da LHS em todos os casos de 15% de POAG associados a uma LHS de 15% (*on-track*). Por outro lado, o reparo labial isolado não preveniu o encaixe da LHS em nenhum dos casos de 15% de POAG associados a uma LHS de 30% (*off-track*). Esse estudo corrobora com o conceito do *glenoid track* e a dinâmica da interação entre a falha óssea na borda anterior da glenoide e a LHS.

Como mencionado acima, as lesões bipolares e o conceito do *glenoid track* estão bem estabelecidos, estando as lesões *off track* associadas a maiores índices de recidiva após reparos isolados de Bankart, uma vez que esse tipo de reparo ligamentar não corrige defeitos ósseos tal como os procedimentos de Latarjet e *remplissage*.³⁵ Alguns autores têm desenvolvido algoritmos visando facilitar a decisão clínica. Em 2014, Di Giacomo et al.³⁰ estabeleceram um algoritmo de tratamento das lesões bipolares baseado no conceito do *glenoid track*, utilizando um limite de 25% de POAG para o reparo labial artroscópico. Em 2019, esse algoritmo foi revisto por Gowd et al.,²⁵ reduzindo o limite de POAG para 15%. Ambos os trabalhos não levam em consideração fatores de risco relacionados aos pacientes (idade, nível de atividade, expectativas, esportes de contato/colisão e frouxidão ligamentar), nem a possibilidade de incorporação de fragmentos ósseos da glenoide. Como exemplo de situações não contempladas, podemos citar a possibilidade do tratamento artroscópico em pacientes sedentários e de baixa demanda que possuem perda óssea intermediária. Por outro lado, na mesma categoria de perda óssea (intermediária), podemos indicar a reconstrução da glenoide com enxerto ósseo em pacientes com grande demanda e/ou atletas de contato/colisão. Di Giacomo et al.²⁶ em 2020 propuseram um novo algoritmo contemplando essas situações, visando facilitar a tomada de decisão clínica (► **Figura 3**).

Tratamento artroscópico

A estabilização do ombro por via artroscópica é amplamente realizada e tem a vantagem de avaliar a articulação de maneira mais efetiva e confiável, podendo-se diagnosticar, documentar e tratar outras lesões associadas ao destacamento labial anterior que porventura não sejam notadas no exame físico pré-operatório ou que não sejam documentadas nos exames de imagem.^{4,37} A artroscopia oferece menor morbidade e melhor cosmética, além de reduzir a chance de problemas no músculo subescapular (insuficiência e/ou aderências) pelo fato de não ser necessário destacar ou dividir seu tendão para expor a articulação.⁴

O sucesso do tratamento depende da seleção dos pacientes e de detalhes na execução da técnica. Existem alguns fatores

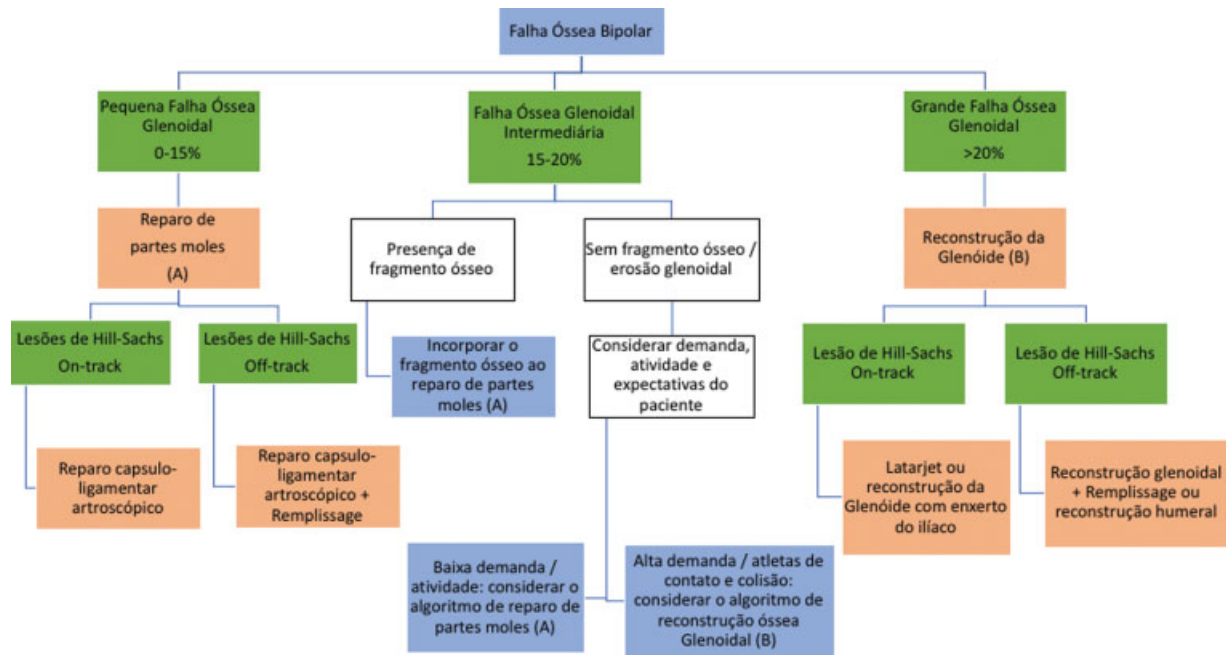


Fig. 3 Novo algoritmo proposto por Giacomo et al.²⁶ contemplando a possibilidade de incorporação do fragmento ósseo e o grau de atividade do paciente nas lesões ósseas intermediárias.

que podem estar associados a um maior risco de recidiva da instabilidade e devem ser meticulosamente avaliados pelo médico assistente para nortear a melhor indicação cirúrgica. Os fatores mais impactantes para o risco de recidiva da instabilidade anterior são as lesões bipolares e o nível de atividade do paciente (esportes de contato e colisão).^{25,26,38} Outros fatores de risco são: paciente jovens, sexo masculino, muitos episódios prévios, hiperfrouxidão ligamentar, LHS, falhas ósseas na glenóide, lesão ALPSA e lesão GLAD.^{1,2,26,37,39}

Seguindo critérios de indicação e seleção dos pacientes, assim como de execução da técnica artroscópica baseando-se nas evidências atuais, podemos obter bons e excelentes resultados mesmo em atletas de colisão e/ou contato,³ sobretudo quando operados após o primeiro episódio.⁴⁰ Leroux et al.,³ em uma revisão sistemática, avaliaram os resultados do tratamento artroscópico da instabilidade anterior em atletas de colisão e contato. Eles encontraram um número geral de falha em torno de 18%. Porém, ao filtrarem somente os trabalhos que excluía atletas com perdas ósseas significativas, fizeram cirurgia em decúbito lateral e utilizaram um mínimo de 3 âncoras; o índice de falha caiu para 8%.³

Técnica artroscópica

Alguns detalhes podem fazer grande diferença para melhorar os resultados da técnica artroscópica no tratamento da instabilidade anterior do ombro. Resumimos algumas dicas (► **Tabela 2**) que consideramos importantes pois podem auxiliar na prática diária, as quais serão abordadas adiante.

Posição do paciente

Bons resultados podem ser obtidos independentemente do posicionamento, embora o decúbito lateral talvez ofereça

algumas vantagens.³ A visão através do portal anterossuperior, assim como a fácil alternância entre os portais permite simultaneamente acessar a parte anterior e posterior do ombro, facilitando a inspeção articular, a observação da eventual redundância capsular anterior, inferior e posterior, avaliar a qualidade tecidual, além de facilitar a inserção de implantes e o tensionamento capsuloligamentar equilibrado.

Portais e cânulas

Os portais artroscópicos devem ser estabelecidos com cuidado, pois são de suma importância para o sucesso do procedimento. Portais mal posicionados criam dificuldades como conflito de cânulas e infiltração exagerada do ombro, dificultando a instrumentação, a preparação do leito ósseo e a passagem precisa dos pontos de sutura, prejudicando o ângulo de ataque para a colocação de âncoras. O cirurgião deve estar preparado para realizar os mais diversos portais, acessando com segurança todos os quadrantes da glenóide, já que algumas lesões do *labrum* posterior e superior só são evidenciadas no intraoperatório.^{37,41,42} Todos esses portais podem ser realizados com segurança da forma *outside-in* (de fora para dentro) utilizando uma agulha ou um guia percutâneo.⁴² Além dos portais posterior, anterior e anterossuperior, devemos também dominar a execução do posterior acessório (que fornece o acesso ao quadrante posteroinferior), do trans-subescapular ou “5 horas” (que fornece o acesso ao quadrante anteroinferior) e os de Wilmington e Rothmann (que fornecem o acesso ao quadrante posterossuperior).⁴³

Em 2008, Simmer Filho et al.⁴⁴ demonstraram a segurança e reprodutibilidade do uso rotineiro do portal trans-subescapular (“portal 5 horas”) utilizado em 126 casos reparo labial artroscópico nos quais não observaram qualquer alteração neurovascular em sua série.

Tabela 2 Dicas e truques para avançar nos limites da técnica artroscópica

Dicas e truques	Possíveis vantagens
Preferência pelo decúbito lateral.	Permite uma melhor visualização da lesão óssea bem como de lesões secundárias nos demais quadrantes da glenoide e facilita a inserção de implantes e o tensionamento capsuloligamentar equilibrado.
Utilização de 3 cânulas.	Facilita a alternância entre os portais, diminui a infiltração tecidual.
Uso liberal de âncoras (pelo menos de 3 a 4).	Diminui o risco de recidiva.
Utilização de agulhas de sutura delicadas.	Evita o esgarçamento do tecido, diminui o tempo cirúrgico e permite a passagem do ponto de maneira mais precisa.
Domínio da técnica de utilização de portais acessórios (em especial o portal transubescapular ou "de 5 horas" e o portal posterior acessório).	Permite o posicionamento das âncoras com um melhor ângulo de ataque.
Na confecção do portal posterior, entrar no ponto que fica 2 cm posterior e 1 cm medial ao ângulo posterolateral do acrômio.	Dessa forma, é possível ter uma melhor visão do reparo labial, pois permite uma visão mais ampla, de lateral para medial.
Remplissage	- Posicionamento da âncora na região profunda do defeito ósseo. - Passagem dos pontos no início do procedimento quando ainda não há infiltração e amarrar após reparo labial anterior - Cuidado para não passar os pontos de sutura muito medialmente, pois isso restringe o movimento.

A colocação de 3 cânulas (2 anteriores através dos portais anterior e anterosuperior e 1 pelo portal posterior) facilita a instrumentação e as mudanças de visualização durante a cirurgia, mantém estável a pressão de soro dentro da articulação e reduz a infiltração tecidual ao longo do procedimento.

Âncoras

Para uma boa reparação, é recomendável que se tenha à disposição um adequado número de âncoras, pois muitas vezes a lesão labial apresenta-se mais extensa do que aparenta nos exames de imagem.³⁷ Na luxação anterior, recomenda-se o uso de ao menos 3 a 4 âncoras para reduzir a chance de recidiva.⁴⁵ Preferencialmente, essas âncoras

devem ser de material que se integre ao osso para evitar complicações futuras.⁴⁶ Mais recentemente, implantes *knottless* (sem nó) têm sido sugeridos para o uso como forma de evitar lesões condrais ocasionadas por fios de sutura. Isso parece ser uma alternativa válida sobretudo nas lesões panlabiais nas quais se utiliza muitos implantes e nas lesões do labrum superior para evitar a abrasão do nó contra a cabeça do úmero durante a abdução e rotação lateral.⁴⁷

Após a adequada mobilização labial e cruentização do seu leito ósseo, as âncoras devem ser inseridas na face articular da glenoide.⁴⁸ Seu posicionamento medial, mais para o colo da glenoide, constitui um erro técnico que predispõe a recidiva da instabilidade. Quando o cirurgião julga necessário, as 2 âncoras mais inferiores na glenoide podem ser inseridas através de um portal trans-subscapular percutâneo (portal "5 horas"), pois dessa forma consegue-se uma posição mais inferior na glenoide, com ângulo ortogonal de inserção, melhorando assim a qualidade da fixação do implante no osso.^{49,50} Além disso, em casos nos quais a lesão se estende para a região inferior ou posteroinferior, o posicionamento de uma âncora bem inferior facilita a plicatura lábio-ligamentar ao nível do recesso axilar.

Sutura labial e plicatura capsular

Os pontos de sutura devem ser sempre posicionados distalmente aos implantes e ~ 0,5 a 1,0 cm laterais à borda labial, de forma que possamos realizar uma tensionamento e plicatura capsular com tração superior, reduzindo assim o volume capsular anteroinferior. Em casos com componente multidirecional, existe um grande volume capsular no recesso axilar e na região posteroinferior. Tal volume deve ser reduzido através de plicatura capsular. Nesses casos, mesmo não havendo lesão labial, a plicatura com âncoras apresenta melhores resultados biomecânicos e clínicos.^{51,52}

Remplissage

Procedimento que consiste na capsulomiodese, utilizando o tendão e o músculo infraespinais para preencher a lesão de Hill-Sachs.^{28,29,53} Ele reduz dinamicamente a translação anterior da cabeça do úmero impedindo o *engaging*. Tal procedimento está indicado para o tratamento de lesões *off-track*, tendo como inconveniente uma potencial restrição da rotação lateral com o ombro em abdução.⁵⁴

Na população geral, a reparação do labrum anterior associada ao *remplissage* promove resultados clínicos semelhantes à cirurgia de Latarjet, porém com menos chance de complicações. No entanto, quando se avalia mais objetivamente atletas de colisão e contato ou pacientes submetidos à cirurgia de revisão que possuem POAG intermediárias e grandes, a cirurgia de Latarjet parece oferecer melhores resultados.^{26,55}

O *remplissage* pode ser executado com 1 ou 2 âncoras a depender do tamanho da falha óssea, as quais devem ser inseridas logo no começo da cirurgia e posicionadas preferencialmente na região mais profunda do defeito ósseo para melhorar o contato do tecido com o osso e aumentar a chance

de cicatrização.^{29,55} Também no início do procedimento, quando ainda não há infiltrado articular e possuímos melhor visão, colocamos os pontos de sutura através da cápsula e do infraespinal. É importante ter em mente que, se os pontos de sutura ficarem mediais, poderemos restringir exageradamente o movimento de rotação lateral do ombro em abdução, causando dor e perda funcional.^{56,57}

Considerações finais

A artroscopia é uma arma importante no tratamento da instabilidade anterior do ombro. O sucesso do procedimento depende de uma boa indicação, da seleção de pacientes e da técnica cirúrgica adequada. Ressaltamos a importância de diferenciar POAG e fraturas da borda da glenoide, pois o prognóstico do tratamento diverge entre essas formas de falha óssea da glenoide.

Até há pouco tempo, a escolha do método cirúrgico era norteada basicamente pelo grau de acometimento ósseo, sendo que o bloqueio ósseo era indicado para falhas ósseas na glenoide > 20 a 25% (lesão crítica). Com a evolução do conhecimento, da biomecânica das lesões bipolares e do conceito do *glenoid track*, o ponto de corte da lesão crítica vem sendo alterado com tendência de queda (15%). Além das falhas ou perdas ósseas, outras variáveis foram adicionadas e tornaram a decisão mais complexa, porém um pouco mais objetiva.

A avaliação cuidadosa da existência ou não de lesões ósseas e de seu tipo e magnitude é primordial, mas também devemos lançar mão das evidências atuais e incluir em nossa análise decisória a associação de outros fatores de risco para recidiva assim como as características individuais de cada paciente. Seguindo esses princípios, torna-se possível expandir os limites do tratamento artroscópico e alcançar melhores resultados.

Conflito de Interesses

Os autores declaram não haver conflito de interesses.

O Dr. Simmer Filho informa que recebeu honorários pessoais da Arthrex, fora do presente trabalho.

Referências

- Locher J, Wilken F, Beitzel K, et al. Hill-Sachs Off-track Lesions as Risk Factor for Recurrence of Instability After Arthroscopic Bankart Repair. *Arthroscopy* 2016;32(10):1993-1999
- Pogorzelski J, Fritz EM, Horan MP, Katthagen JC, Provencher MT, Millett PJ. Failure following arthroscopic Bankart repair for traumatic anteroinferior instability of the shoulder: is a glenoid labral articular disruption (GLAD) lesion a risk factor for recurrent instability? *J Shoulder Elbow Surg* 2018;27(08):e235-e242
- Leroux TS, Saltzman BM, Meyer M, et al. The Influence of Evidence-Based Surgical Indications and Techniques on Failure Rates After Arthroscopic Shoulder Stabilization in the Contact or Collision Athlete With Anterior Shoulder Instability. *Am J Sports Med* 2017;45(05):1218-1225
- Streubel PN, Krych AJ, Simone JP, et al. Anterior glenohumeral instability: a pathology-based surgical treatment strategy. *J Am Acad Orthop Surg* 2014;22(05):283-294
- Bankart AS. Recurrent or habitual dislocation of the shoulder-joint. *BMJ* 1923;2(3285):1132-1133
- Greis PE, Scuderi MG, Mohr A, Bachus KN, Burks RT. Glenohumeral articular contact areas and pressures following labral and osseous injury to the anteroinferior quadrant of the glenoid. *J Shoulder Elbow Surg* 2002;11(05):442-451
- Stefko JM, Tibone JE, Cawley PW, ElAttrache NE, McMahon PJ. Strain of the anterior band of the inferior glenohumeral ligament during capsule failure. *J Shoulder Elbow Surg* 1997;6(05):473-479
- Neviaser TJ. The GLAD lesion: another cause of anterior shoulder pain. *Arthroscopy* 1993;9(01):22-23
- Ozbaydar M, Elhassan B, Diller D, Massimini D, Higgins LD, Warner JJ. Results of arthroscopic capsulolabral repair: Bankart lesion versus anterior labroligamentous periosteal sleeve avulsion lesion. *Arthroscopy* 2008;24(11):1277-1283
- Yiannakopoulos CK, Mataragas E, Antonogiannakis E. A comparison of the spectrum of intra-articular lesions in acute and chronic anterior shoulder instability. *Arthroscopy* 2007;23(09):985-990
- Ilahi OA, Labbe MR, Cosculluela P. Variants of the anterosuperior glenoid labrum and associated pathology. *Arthroscopy* 2002;18(08):882-886
- Williams MM, Snyder SJ, Buford D Jr. The Buford complex—the “cord-like” middle glenohumeral ligament and absent anterosuperior labrum complex: a normal anatomic capsulolabral variant. *Arthroscopy* 1994;10(03):241-247
- Schmidem U, Watson A, Perriman D, Liodakis E, Page R. Arthroscopic repair of HAGL lesions yields good clinical results, but may not allow return to former level of sport. *Knee Surg Sports Traumatol Arthrosc* 2019;27(10):3246-3253
- Bhatia DN, DasGupta B. Surgical treatment of significant glenoid bone defects and associated humeral avulsions of glenohumeral ligament (HAGL) lesions in anterior shoulder instability. *Knee Surg Sports Traumatol Arthrosc* 2013;21(07):1603-1609
- Sugaya H, Moriishi J, Dohi M, Kon Y, Tsuchiya A. Glenoid rim morphology in recurrent anterior glenohumeral instability. *J Bone Joint Surg Am* 2003;85(05):878-884
- Sugaya H, Moriishi J, Kanisawa I, Tsuchiya A. Arthroscopic osseous Bankart repair for chronic recurrent traumatic anterior glenohumeral instability. Surgical technique. *J Bone Joint Surg Am* 2006;88(Suppl 1 Pt 2):159-169
- Jiang CY, Zhu YM, Liu X, Li FL, Lu Y, Wu G. Do reduction and healing of the bony fragment really matter in arthroscopic bony Bankart reconstruction?: a prospective study with clinical and computed tomography evaluations. *Am J Sports Med* 2013;41(11):2617-2623
- Kitayama S, Sugaya H, Takahashi N, et al. Clinical Outcome and Glenoid Morphology After Arthroscopic Repair of Chronic Osseous Bankart Lesions: A Five to Eight-Year Follow-up Study. *J Bone Joint Surg Am* 2015;97(22):1833-1843
- Yamamoto N, Muraki T, Sperling JW, et al. Stabilizing mechanism in bone-grafting of a large glenoid defect. *J Bone Joint Surg Am* 2010;92(11):2059-2066
- Burkhart SS, Debeer JF, Tehrany AM, Parten PM. Quantifying glenoid bone loss arthroscopically in shoulder instability. *Arthroscopy* 2002;18(05):488-491
- Bigliani LU, Newton PM, Steinmann SP, Connor PM, McIlveen SJ. Glenoid rim lesions associated with recurrent anterior dislocation of the shoulder. *Am J Sports Med* 1998;26(01):41-45
- Shaha JS, Cook JB, Song DJ, et al. Redefining “Critical” Bone Loss in Shoulder Instability: Functional Outcomes Worsen With “Subcritical” Bone Loss. *Am J Sports Med* 2015;43(07):1719-1725
- Shin SJ, Kim RG, Jeon YS, Kwon TH. Critical Value of Anterior Glenoid Bone Loss That Leads to Recurrent Glenohumeral Instability After Arthroscopic Bankart Repair. *Am J Sports Med* 2017;45(09):1975-1981
- Willemot LB, Elhassan BT, Verborgt O. Bony Reconstruction of the Anterior Glenoid Rim. *J Am Acad Orthop Surg* 2018;26(10):e207-e218

- 25 Gowd AK, Liu JN, Cabarcas BC, et al. Management of Recurrent Anterior Shoulder Instability With Bipolar Bone Loss: A Systematic Review to Assess Critical Bone Loss Amounts. *Am J Sports Med* 2019;47(10):2484–2493
- 26 Di Giacomo G, Pugliese M, Lie DTT, et al. How to handle minor and major bone loss in the shoulder? Current concepts. *J ISAKOS* 2020; 5(03):117–122
- 27 Provencher MT, Frank RM, Leclere LE, et al. The Hill-Sachs lesion: diagnosis, classification, and management. *J Am Acad Orthop Surg* 2012;20(04):242–252
- 28 Purchase RJ, Wolf EM, Hobgood ER, Pollock ME, Smalley CC. Hill-sachs “remplissage”: an arthroscopic solution for the engaging hill-sachs lesion. *Arthroscopy* 2008;24(06):723–726
- 29 Wolf EM, Arianjam A. Hill-Sachs remplissage, an arthroscopic solution for the engaging Hill-Sachs lesion: 2- to 10-year follow-up and incidence of recurrence. *J Shoulder Elbow Surg* 2014;23(06):814–820
- 30 Di Giacomo G, Itoi E, Burkhart SS. Evolving concept of bipolar bone loss and the Hill-Sachs lesion: from “engaging/non-engaging” lesion to “on-track/off-track” lesion. *Arthroscopy* 2014;30(01): 90–98
- 31 Porcellini G, Paladini P, Campi F, Paganelli M. Shoulder instability and related rotator cuff tears: arthroscopic findings and treatment in patients aged 40 to 60 years. *Arthroscopy* 2006;22(03): 270–276
- 32 Nakagawa S, Ozaki R, Take Y, Mae T, Hayashida K. Bone fragment union and remodeling after arthroscopic bony bankart repair for traumatic anterior shoulder instability with a glenoid defect: influence on postoperative recurrence of instability. *Am J Sports Med* 2015;43(06):1438–1447
- 33 Di Giacomo G, de Gasperis N, Scarso P. Bipolar bone defect in the shoulder anterior dislocation. *Knee Surg Sports Traumatol Arthrosc* 2016;24(02):479–488
- 34 Omori Y, Yamamoto N, Koishi H, et al. Measurement of the Glenoid Track In Vivo as Investigated by 3-Dimensional Motion Analysis Using Open MRI. *Am J Sports Med* 2014;42(06):1290–1295
- 35 Yamamoto N, Itoi E, Abe H, et al. Contact between the glenoid and the humeral head in abduction, external rotation, and horizontal extension: a new concept of glenoid track. *J Shoulder Elbow Surg* 2007;16(05):649–656
- 36 Hartzler RU, Bui CNH, Jeong WK, et al. Remplissage of an Off-track Hill-Sachs Lesion Is Necessary to Restore Biomechanical Glenohumeral Joint Stability in a Bipolar Bone Loss Model. *Arthroscopy* 2016;32(12):2466–2476
- 37 Song DJ, Cook JB, Krul KP, et al. High frequency of posterior and combined shoulder instability in young active patients. *J Shoulder Elbow Surg* 2015;24(02):186–190
- 38 Balg F, Boileau P. The instability severity index score. A simple pre-operative score to select patients for arthroscopic or open shoulder stabilisation. *J Bone Joint Surg Br* 2007;89(11):1470–1477
- 39 Liu JN, Gowd AK, Garcia GH, Cvetanovich GL, Cabarcas BC, Verma NN. Recurrence Rate of Instability After Remplissage for Treatment of Traumatic Anterior Shoulder Instability: A Systematic Review in Treatment of Subcritical Glenoid Bone Loss. *Arthroscopy* 2018;34(10):2894–2907.e2
- 40 Miyazaki AN, Fregoneze M, Santos PD, et al. Avaliação dos resultados do tratamento cirúrgico artroscópico da luxação traumática anterior de ombro: Primeiro episódio. *Rev Bras Ortop* 2012;47(02):222–227
- 41 Seroyer ST, Nho SJ, Provencher MT, Romeo AA. Four-quadrant approach to capsulolabral repair: an arthroscopic road map to the glenoid. *Arthroscopy* 2010;26(04):555–562 Erratum in: *Arthroscopy*. 2010;26(6):866
- 42 Lo IK, Lind CC, Burkhart SS. Glenohumeral arthroscopy portals established using an outside-in technique: neurovascular anatomy at risk. *Arthroscopy* 2004;20(06):596–602
- 43 Ciccotti MG, Kuri JA 2nd, Leland JM, Schwartz M, Becker C. A cadaveric analysis of the arthroscopic fixation of anterior and posterior SLAP lesions through a novel lateral transmuscular portal. *Arthroscopy* 2010;26(01):12–18
- 44 Simmer Filho J, Pombo EH, de Almeida BPS. A segurança do Portal 5 Horas no tratamento das lesões labiais ântero-inferiores. *CBCOC, Búzios-RJ*; 2008
- 45 Boileau P, Villalba M, Héry JY, Balg F, Ahrens P, Neyton L. Risk factors for recurrence of shoulder instability after arthroscopic Bankart repair. *J Bone Joint Surg Am* 2006;88(08):1755–1763
- 46 Nho SJ, Provencher MT, Seroyer ST, Romeo AA. Bioabsorbable anchors in glenohumeral shoulder surgery. *Arthroscopy* 2009;25(07):788–793
- 47 Knapik DM, Kolaczko JG, Gillespie RJ, Salata MJ, Voos JE. Complications and Return to Activity After Arthroscopic Repair of Isolated Type II SLAP Lesions: A Systematic Review Comparing Knotted Versus Knotless Suture Anchors. *Orthop J Sports Med* 2020;8(04):2325967120911361
- 48 Miyazaki AN, Fregoneze M, Santos PD, et al. Avaliação Dos Resultados Do Tratamento Cirúrgico Artroscópico Da Instabilidade Anterior Traumática Do Ombro Com Sutura Da Lesão Na Margem Cruentizada Da Cavidade Glenoidal. *Rev Bras Ortop* 2012;47(03):318–324
- 49 Ilahi OA, Al-Fahl T, Bahrani H, Luo ZP. Glenoid suture anchor fixation strength: Effect of insertion angle. *Arthroscopy* 2004;20(06):609–613
- 50 Dwyer T, Petrera M, White LM, et al. Trans-subscapularis portal versus low-anterior portal for low anchor placement on the inferior glenoid fossa: a cadaveric shoulder study with computed tomographic analysis. *Arthroscopy* 2015;31(02):209–214
- 51 Provencher MT, Verma N, Obopilwe E, et al. A biomechanical analysis of capsular plication versus anchor repair of the shoulder: can the labrum be used as a suture anchor? *Arthroscopy* 2008;24(02):210–216
- 52 Bradley JP, McClincy MP, Arner JW, Tejwani SG. Arthroscopic capsulolabral reconstruction for posterior instability of the shoulder: a prospective study of 200 shoulders. *Am J Sports Med* 2013; 41(09):2005–2014
- 53 Lädermann A, Arrigoni P, Barth J, et al. Is arthroscopic remplissage a tenodesis or capsulomyodesis? An anatomic study. *Knee Surg Sports Traumatol Arthrosc* 2016;24(02):573–577
- 54 França F, Godinho A, Carneiro Leal D, et al. Resultados clínicos e de imagem da abordagem da lesão de Hill-Sachs pela técnica de remplissage na instabilidade anterior do ombro. *Rev Bras Ortop* 2019;54(01):13–19
- 55 Yang JS, Mehran N, Mazzocca AD, Pearl ML, Chen VW, Arciero RA. Remplissage Versus Modified Latarjet for Off-Track Hill-Sachs Lesions With Subcritical Glenoid Bone Loss. *Am J Sports Med* 2018;46(08):1885–1891
- 56 Elkinson I, Giles JW, Boons HW, et al. The shoulder remplissage procedure for Hill-Sachs defects: does technique matter? *J Shoulder Elbow Surg* 2013;22(06):835–841
- 57 Elkinson I, Giles JW, Faber KJ, et al. The effect of the remplissage procedure on shoulder stability and range of motion: an in vitro biomechanical assessment. *J Bone Joint Surg Am* 2012;94(11): 1003–1012