

Hämoptysen bei einem jungen Asylbewerber mit positivem Tuberkulose-Screening: Nicht immer Tuberkulose!

A Young Asylum Seeker with Hemoptysis and Positive Tuberculosis Screening: Not Always Tuberculosis!

Autoren

T. Stevens, S. B. Schwarz, F. S. Magnet, W. Windisch

Institut

Lungenklinik Merheim, Kliniken der Stadt Köln gGmbH
Medizinische Fakultät, Universität Witten/Herdecke

eingereicht 21.11.2016

akzeptiert nach Revision 28.11.2016

Bibliografie

DOI <https://doi.org/10.1055/s-0042-122540>

Online-Publikation: 27.3.2017 | Pneumologie 2017; 71:
293–296

© Georg Thieme Verlag KG Stuttgart · New York
ISSN 0934-8387

Korrespondenzadresse

Prof. Dr. Wolfram Windisch, Chefarzt der Lungenklinik,
Kliniken der Stadt Köln gGmbH, Lehrstuhl für Pneumologie,
Universität Witten/Herdecke, Fakultät für Gesundheit/
Department für Humanmedizin, Ostmerheimer Straße 200,
51109 Köln
windschw@kliniken-koeln.de

ZUSAMMENFASSUNG

Berichtet wird über den Fall eines 19-jährigen Asylsuchenden aus Eritrea, welcher sich mit Hämoptysen, einem positiven Tuberkulose-Screening (Enzyme Linked Immuno Spot Assay – EliSpot) und breiigem Stuhl mit der Verdachtsdiagnose einer Tuberkulose vorstellte. Neben einem

unauffälligen Röntgenthorax zeigten die laborchemischen Untersuchungen eine Thrombozytopenie, Leukozytopenie sowie eine relative Eosinophilie. Bronchoskopisch sowie im Sputum ließen sich wiederholt keine säurefesten Stäbchen nachweisen. Der sonografische Nachweis einer ausgeprägten Splenomegalie in Zusammenhang mit der laborchemischen Analyse führte zu der Diagnose einer Infektion mit *Schistosoma mansoni*.

Dieser Fall zeigt, dass bei Asylsuchenden mit Verdacht auf Tuberkulose die in den Herkunftsländern endemischen Erkrankungen differentialdiagnostisch stets berücksichtigt werden sollten.

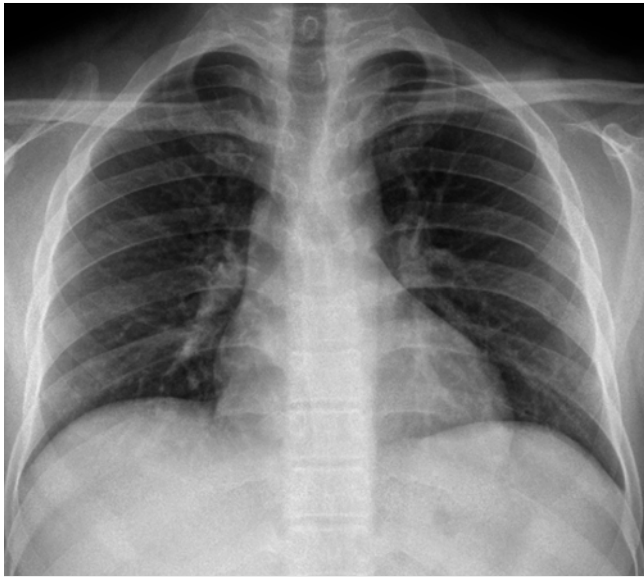
ABSTRACT

This paper reports on the case of a 19 year old asylum seeker from Eritrea who presented with hemoptysis, a positive tuberculosis screening (Enzyme Linked Immuno Spot Assay – EliSpot) and mushy faeces submitted with a suspected diagnosis of tuberculosis. Laboratory testing revealed thrombopenia, leukopenia and eosinophilia, while the chest X-ray was inconspicuous. Acid-proof rod bacteria were neither evident in bronchoscopy samples nor in expectorated sputum samples. However, sonographic findings showed a profound splenomegaly, and laboratory testing revealed a *Schistosoma mansoni* infection. This case demonstrates that in asylum seekers with suspected tuberculosis endemic diseases of the home country need to be considered as alternative diagnoses.

Fallvorstellung

Berichtet wird über einen 19-jährigen Asylsuchenden aus Eritrea, bei dem die Verdachtsdiagnose einer Tuberkulose bei Hämoptysen und positivem Tuberkulose-Screening (Enzyme Linked Immuno Spot Assay – EliSpot) gestellt wurde. Bisher waren bei dem Patienten neben einer vor einigen Jahren durchgemachten Malaria keine weiteren Erkrankungen bekannt. Er sei vor einem Jahr als Asylsuchender nach Deutschland gereist, nachdem er auf seiner Flucht etwa zwei Monate im Sudan verbracht habe. Aktuell klagte er über Hämoptysen, Übelkeit und breiigen Stuhl.

Während die weitere pneumologische Diagnostik inklusive Röntgenthorax (► **Abb. 1**), Bronchoskopie und mikrobiologischen Untersuchungen des Sputums keine wegweisenden Befunde liefern konnte, zeigten sich im Routinelabor eine Thrombozytopenie, eine Leukozytopenie, eine relative Eosinophilie, ein erhöhter INR und erhöhte Transaminasen. Sonografisch zeigte sich ein pathologischer Befund mit einer ausgeprägten Splenomegalie von 21 × 14 × 8 cm und gestauten Lebervenen im Sinne einer portalen Hypertension. Auffälligkeiten der Harnblase zeigten sich in der Abdomensonografie nicht.



► **Abb. 1** Röntgenbild des Thorax ohne tuberkulosetypische Kavernen oder Infiltrate.

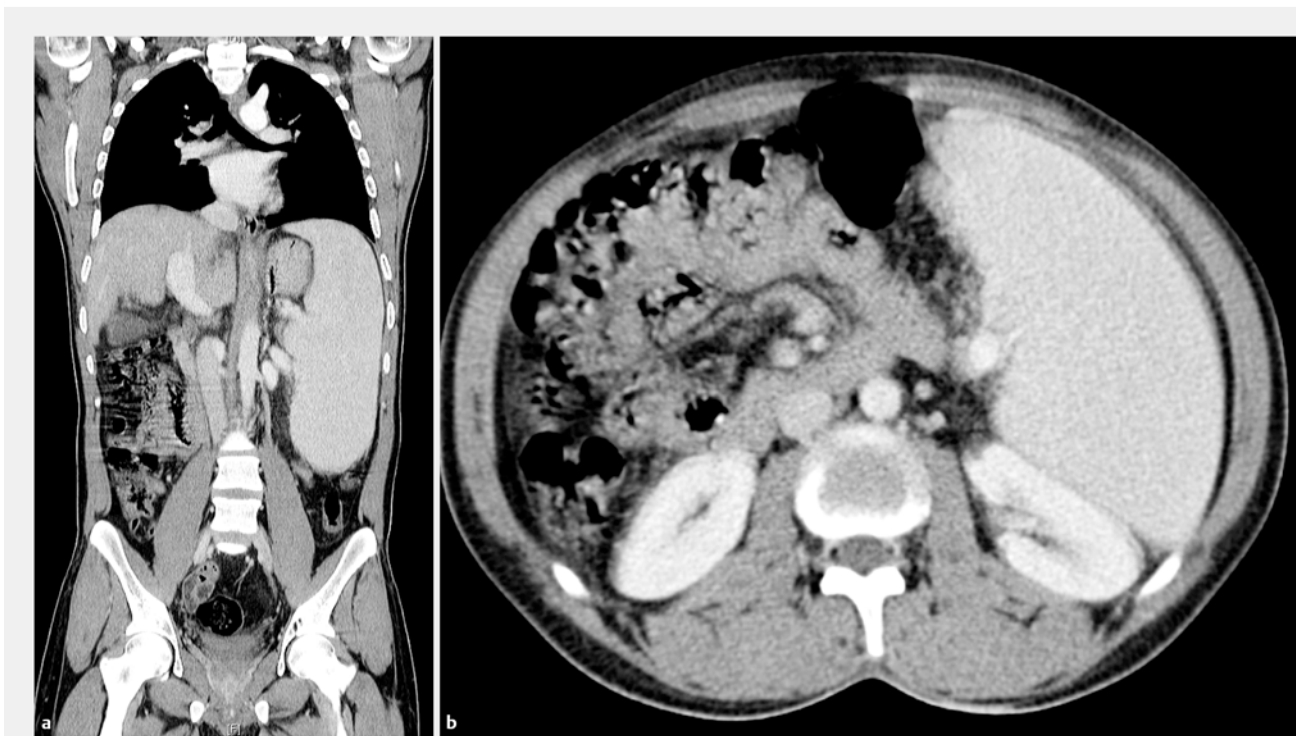Zur weiteren Abklärung wurde aus diesem Grund noch eine ergänzende CT-Diagnostik des Abdomens durchgeführt, welche die ausgeprägte Splenomegalie, aber keine weiteren pathologischen Befunde zeigte, insbesondere keine Lymphadenopathie (► **Abb. 2**).

Verlauf

Aufgrund der Splenomegalie, Thrombozytopenie, Leukozytopenie und der relativen Eosinophilie mit deutlicher IgE-Erhö-
hung wurde der Verdacht auf eine parasitäre Erkrankung ge-
stellt. Während die Untersuchung des Stuhls auf Wurmeier kei-
nen wegweisenden Befund erbrachte, zeigte sich der Antikör-
pertiter gegen *Schistosoma mansoni*-Zerkarien stark erhöht
(► **Tab. 1**).

In der Zusammenschau der Befunde konnte aus diesem Grund die Diagnose einer Schistosomiasis gestellt werden. Die hier aufgeführte Befundkonstellation aus Leberfibrose, portaler Hypertension und konsekutiver Splenomegalie ist charakteristisch für dieses Krankheitsbild [1].

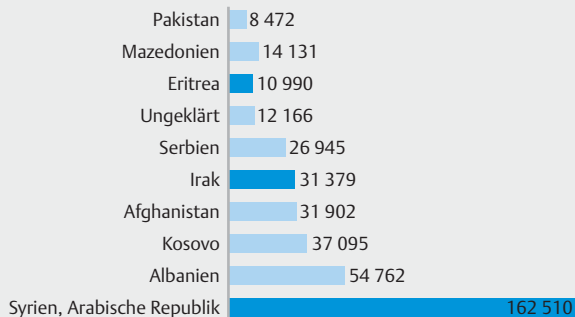
In diesem Zusammenhang muss auch die konsekutive Thrombozytopenie gewertet werden, welche die initialen Hämoptysen bedingte. Weitere Blutungen waren nicht aufgetreten. Sollte eine signifikante Thrombozytopenie auch im weiteren Verlauf fortbestehen, wird eine Splenektomie diskutiert werden [2], die bis dato noch nicht erfolgt ist. Eine weitere gefürchtete Komplikation der Schistosomiasis ist die Entwicklung einer pulmonalen Hypertonie aufgrund der Embolisierung der *Schistosoma mansoni*-Eier in die Lungenstrombahn mit lokaler Inflammation und Granulombildung [3]. In dem vorgestellten Fall ergab die Echokardiografie keinen Hinweis auf eine pulmonale Hypertonie.



► **Abb. 2** Computertomografie des Thorax und Abdomens mit ausgeprägter Splenomegalie sowie kaliberstarker Pfortader und V. lienalis als Ausdruck der portalen Hypertension.

► **Tab. 1** Übersicht der Ergebnisse der laborchemischen und mikrobiologischen Diagnostik.

Untersuchung	Ergebnis
dicker Tropfen	negativ
Blutausstrich	kein wegweisender Befund
Eosinophile	16%
Gesamt-IgE	>700 U/ml
Stuhl auf Wurmeier	negativ
Hepatitis-Serologie	ausgeheilte Hep. A + B
Toxoplasmose	negativ
ANA/ANCA	negativ
Immundefizienz im Serum	Ausschluss monokl. Gammapathie
CMV/EBV	PCR negativ
HIV	negativ
Leishmanien-Ak	negativ
Schistosoma mansoni-Zerkarien ELISA	1:1280



► **Abb. 3** Anzahl der Asylträge in Deutschland im Jahr 2015 nach Herkunftsländern. Dunkel markiert sind die Herkunftsländer mit erhöhter Prävalenz (über 10% der Bevölkerung) von Schistosomiasis [10, 12].

Schistosoma mansoni: eine weltweit häufige Erkrankung!

Die Schistosomiasis – früher auch als Bilharziose bezeichnet – ist eine weltweit häufig auftretende Erkrankung mit ca. 200 Millionen Infizierten und schätzungsweise 200 000 Todesfällen pro Jahr [4, 5]. Insbesondere in tropischen und subtropischen Gebieten Afrikas, Lateinamerikas sowie Südwest- und Südostasiens ist die Schistosomiasis endemisch.

Die Infektion mit diesem Parasiten wird durch Kontakt mit kontaminierten Gewässern hervorgerufen. Charakterisiert wird die Erkrankung durch die Einnistung von adulten Würmern in den Mesenterialvenen des Menschen, nachdem sie die intakte Haut des Wirts durchdrungen haben. Die Eier gelangen in der Folge in das Darmlumen oder verbleiben im Körper (vor allem im Darmepithel und in der Leber). Erwähnenswert ist, dass die Schistosomiasis im Falle einer Lungenbeteiligung noduläre, miliare oder kavernöse Lungenveränderungen hervorrufen kann und somit auch ohne die klinische Präsentation von Hämoptysen den Verdacht auf eine Tuberkulose lenken kann [6].

Zur Prophylaxe sollte neben einer adäquaten Aufklärung der Kontakt mit potenziell kontaminiertem Süßwasser vermieden werden [7]. Die Therapie der Schistosomiasis besteht aus einer Medikation mit Praziquantel. Bei der hier beschriebenen Form der hepato-lienalen Schistosomiasis muss ebenfalls eine medikamentöse Senkung des portalen Druckes durch β -Blocker (z. B. Propranolol) oder auch, wie in dem beschriebenen Fall, eine Splenektomie erwogen werden [8, 9].

Betrachtet man die Prävalenz von Infektionen mit Schistosomiasis, zeigt sich eine hohe Prävalenz in Syrien, dem Irak und Eritrea (► **Abb. 3**) [10]. Dabei ist zu beachten, dass je nach Herkunftsland andere Schistosoma-Stämme endemisch sind. Während Schistosoma haematobium vorherrschend in Afrika sowie im Nahen und Mittleren Osten endemisch ist, findet man Schistosoma mansoni in Afrika und insbesondere auf der Arabischen Halbinsel sowie in Südamerika [11].

Aufgrund der zunehmenden Anzahl Asylsuchender aus Herkunftsländern, in denen parasitäre Erkrankungen endemisch vorkommen, aber auch wegen des Tourismus in entsprechende Gebiete, sollten diese Erkrankungen differenzialdiagnostisch berücksichtigt werden.

Interessenkonflikt

Die Autoren geben an, dass kein Interessenkonflikt besteht.

Literatur

- [1] Gray DJ, Ross AG, Li YS et al. Diagnosis and management of schistosomiasis. *BMJ* 2011; 342: 2651
- [2] Leite LA, Pimenta Filho AA, Ferreira Rde C et al. Splenectomy Improves Hemostatic and Liver Functions in Hepatosplenic Schistosomiasis Mansoni. *PLoS One* 2015; 10: e0135370
- [3] Graham BB, Bandeira AP, Morrell NW et al. Schistosomiasis-associated pulmonary hypertension: pulmonary vascular disease: the global perspective. *Chest* 2010; 137: 20–29
- [4] Chistulo L, Loverde P, Engels D. Disease Watch: Schistosomiasis. *TDR Nature Reviews Microbiology* 2004; 2: 12–13
- [5] Grobusch MP, Mühlberger N, Jelinek T et al. Imported schistosomiasis in Europe: sentinel surveillance data from TropNetEurop. *J Travel Med* 2003; 10: 164–169
- [6] Schaberg T, Rahn W, Racz P et al. Pulmonary schistosomiasis resembling acute pulmonary tuberculosis. *Eur Respir J* 1991; 4: 1023–1026

- [7] Olveda DU, Olveda RM, McManus DP et al. The chronic enteropathogenic disease schistosomiasis. *Int J Infect Dis* 2014; 28: 193 – 203
- [8] Deutsche Gesellschaft für Tropenmedizin und Internationale Gesundheit (DTG). S1-Leitlinie: Diagnostik und Therapie der Schistosomiasis (Bilharziose). AWMF online. Im Internet: <http://www.awmf.org/leitlinien/detail/ll/042-005.html> [Stand 09.11.2016]
- [9] Farias AQ, Kassab F, da Rocha EC et al. Propranolol reduces variceal pressure and wall tension in schistosomiasis presinusoidal portal hypertension. *J Gastroenterol Hepatol* 2009; 24: 1852 – 1856
- [10] WHO. Distribution of schistosomiasis, worldwide, 2012. 2014; Im Internet: http://www.who.int/schistosomiasis/Schistosomiasis_2012-01.png?ua= [Stand: 09.11.2016]
- [11] Kiehl W et al. Steckbriefe seltener und importierter Infektionskrankheiten. Robert Koch Institut 2011: 144 – 146
- [12] Bundesamt für Migration und Flüchtlinge. Asylgeschäftsstatistik – für den Monat Dezember 2015. 2015; Im Internet: <http://www.bamf.de> [Stand 09.11.2016]