



Testen Sie Ihr Fachwissen

Test Your Knowledge

Autoren

Jan-Erik Gülker, Julian Kürvers, Heinrich Klues, Alexander Bufo

Institut

Herzzentrum Niederrhein, Medizinische Klinik I,
Helios Klinikum Krefeld

Bibliografie

DOI <http://dx.doi.org/10.1055/s-0043-102200>

Pneumologie 2017; 71: 201–203

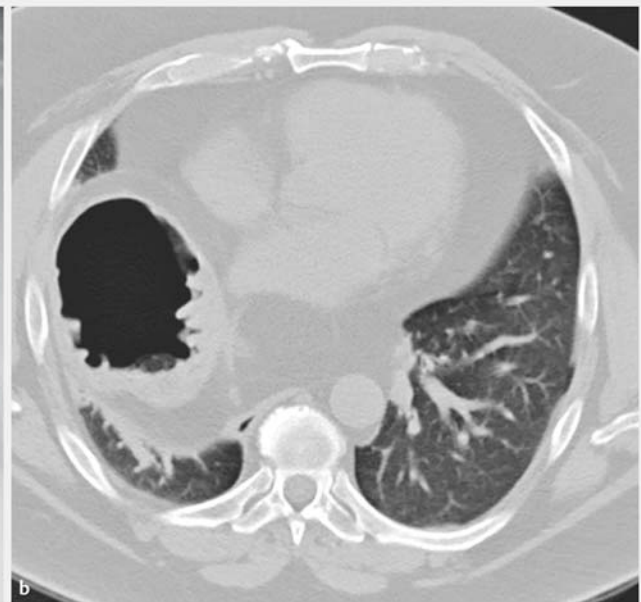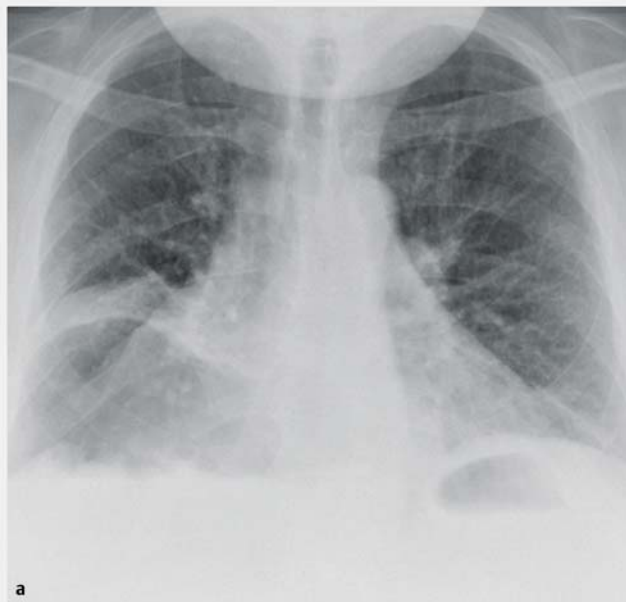
© Georg Thieme Verlag KG Stuttgart · New York

ISSN 0934-8387

Ein 42-jähriger Mann klagt über zunehmende Atemnot (Stadium II nach NYHA) und kann maximal 100 Meter gehen. Er gibt an, vor drei Tagen gestürzt zu sein. Echokardiografisch zeigt sich eine normale linksventrikuläre Ruhefunktion. Die kardialen Doppler-Profile und der pulmonalarterielle Druck sind unauffällig. Der NT-pro-BNP-Wert (N-terminales-pro-brain-natriuretisches Peptid) liegt mit 10 pg/ml im Normbereich. Röntgenaufnahmen und eine Computertomografie des Abdomens zeigen drei pathologische Befunde (► Abb.1).

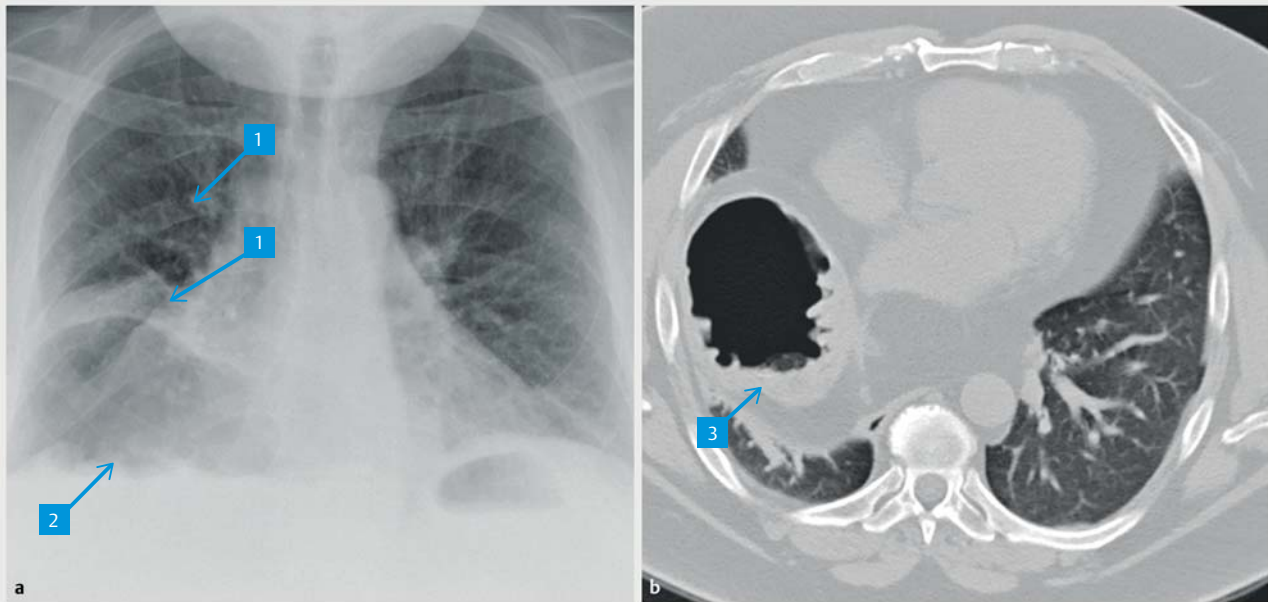
FRAGEN

- ❑ Welche Befunde sind es?
- ❑ Erlauben diese Befunde eine Diagnose?
- ❑ Wenn ja, welche?
- ❑ Sind Differenzialdiagnosen möglich?
- ❑ Wenn ja, welche?



► **Abb. 1** Röntgenaufnahme von Thorax und Oberbauch, anterior-posteriore Achse (a). CT Abdomen, axiale Schnittführung (b).

Auflösung ...



► **Abb. 2** Röntgenaufnahme von Thorax und Oberbauch, anterior-posteriore Achse (a). CT Abdomen, axiale Schnittführung (b).

Befunde

1. kortikalisbreite Frakturen der 6. und 7. Rippe rechts
2. Zwerchfellhochstand rechts
3. Luftspiegel ohne Differenzierung zwischen einem Sero-Pneumothorax und einer infradiaphragmalen Luftansammlung

Diagnose

- große, rechtsseitige Zwerchfellhernie mit Thoraxmagen

Differenzialdiagnosen

- Hohlorganperforation nach Rippenfraktur

Erläuterung

Der Thoraxmagen ist eine besonders schwere Form der paraösophagealen Hernie. Dabei verlagern sich mindestens zwei Drittel des Magens durch das Zwerchfell in den Brustraum [1]. In der Literatur wird das Phänomen mit einer Inzidenz von 5 % beschrieben [2]. Benachbarte Bauchorgane können durch einen großen Zwerchfellbruch ebenfalls in die Brusthöhle gleiten.

Ein Thoraxmagen wird häufig begleitet von

- Herz-Kreislauf-Beschwerden,
- Dyspnoe,
- Dysphagie und
- Eisenmangelanämie.

Die Erkrankung kann mit lebensbedrohenden Komplikationen einhergehen, wie

- Strangulation,
- Perforation und
- Blutungen.

Die Häufigkeit von Komplikationen beträgt bis zu 30 % [3]. Therapeutisch ist eine laparoskopische Operation die Therapie der Wahl [4].

Bei dem vorgestellten Patienten konnte die endgültige Diagnose der Zwerchfellhernie mit Thoraxmagen durch die CT bestätigt werden. Möglicherweise war die Ursache das Sturzereignis, das neben den Rippenfrakturen auch zu dem Zwerchfellriss geführt haben könnte.

Der Patient wurde umgehend laparoskopisch operiert und erholte sich im Verlauf weniger Tage.

Korrespondenzadresse

Dr. med. Jan-Erik Gülker
Herzzentrum Niederrhein
Medizinische Klinik I
Helios Klinikum Krefeld
Lutherplatz 40
47805 Krefeld
E-Mail: jan-erik.guelker@helios-kliniken.de

Erstveröffentlichung

Dieser Beitrag wurde erstveröffentlicht in: Dtsch Med Wochenschr 2016; 141: 1171.

Literatur

- [1] Toyota K, Sugawara Y, Hatanp Y. Recurrent upside-down stomach after endoscopic repositioning and gastropexy treated by laparoscopic surgery. *Case Rep Gastroenterol* 2014; 8: 32 – 38
- [2] Hill LD, Tobias JA. Paraesophageal hernia. *Arch Surg* 1968; 96: 735 – 744
- [3] Schiergens TS, Thomas MN, Hüttl TP et al. Management of acute upside-down stomach. *BMC Surg* 2013; 13: 55
- [4] Migaczewski M, Grzesiak-Kuik A, Pędziwiatr M et al. Laparoscopic treatment of type III and IV hiatal hernia – authors' experience. *Wideochir Inne Tech Maloinwazyjne* 2014; 9: 157 – 163