

Testen Sie Ihr Fachwissen

Test Your Knowledge



Autor
A. Valipour

Institut
I. Interne Lungenabteilung mit Intensivstation,
Ludwig-Boltzmann-Institut für COPD und
Pneumologische Epidemiologie, Otto-Wagner-Spital,
Wien

Bibliografie
DOI <https://doi.org/10.1055/s-0043-106527>
Pneumologie 2017; 71: 505–507
© Georg Thieme Verlag KG Stuttgart · New York
ISSN 0934-8387

62-jähriger Patient, pensionierter Dachdecker, 172 cm, 70 kg, aktiver Raucher, momentan ca. 10 Zigaretten/Tag mit bisher ca. 50 packyears. Seit mehreren Wochen anfangs langsam progrediente Belastungsdyspnoe mit deutlicher Verschlechterung in den letzten beiden Tagen. Der Pat. war eineinhalb Monate vorher aufgrund einer hyperkapnischen Dekompensation bei Bronchospasmus mit deutlich azidämem pH-Wert anfangs auf der Intensivstation und in weiterer Folge auf einer pneumologischen Normalstation. An Vorerkrankungen sind eine schwere Osteoporose mit Wirbelkörperbrüchen, eine pAVK, ein Zustand nach Benzodiazepin-, Opiat- und Alkoholabusus sowie eine chronische Nikotinabhängigkeit mit einer COPD GOLD II bekannt.

Befunde

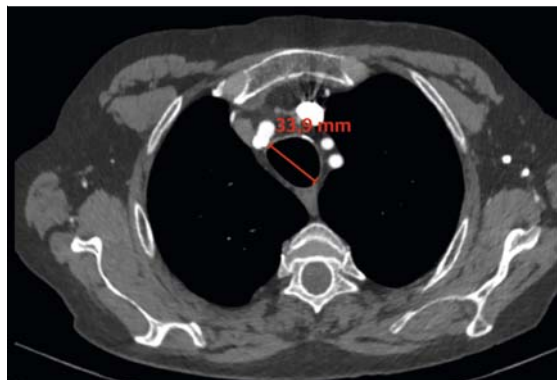
Auskultatorisch ist bei insgesamt abgeschwächtem Atemgeräusch ein verlängertes Expirium sowie diskret expiratorisches Giemen auffällig.

Aufgrund der Diskrepanz zwischen einer COPD GOLD II (FEV1/FVC Ratio 66%, FEV1 62%, TLC 116%, RV 160%) und einer respiratorischen Globalinsuffizienz erfolgt die Durchführung eines CT-Thorax.

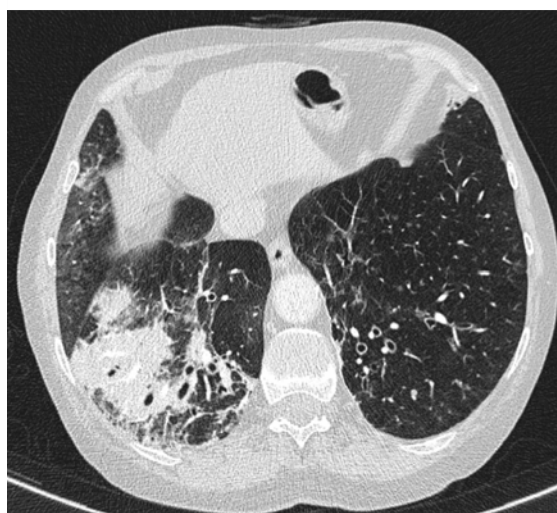
FRAGEN

Wie lautet Ihre Verdachtsdiagnose?

- CPFE (Combined Pulmonary Fibrosis and Emphysema)
- Mounier-Kuhn-Syndrom
- COP (Cryptogen organizing pneumonia)
- Infektexazerbierte COPD
- Williams-Campbell-Syndrom



► **Abb. 1** Lungencomputertomografie im Weichteilfenster – Trachealdurchmesser 34 mm. Mit freundlicher Unterstützung des Instituts für Röntgendiagnostik des Otto-Wagner-Spitals, Wien.



► **Abb. 2** Lungencomputertomografie mit Darstellung beider Lungenunterlappen. Mit freundlicher Unterstützung des Instituts für Röntgendiagnostik des Otto-Wagner-Spitals, Wien.

Auflösung ...



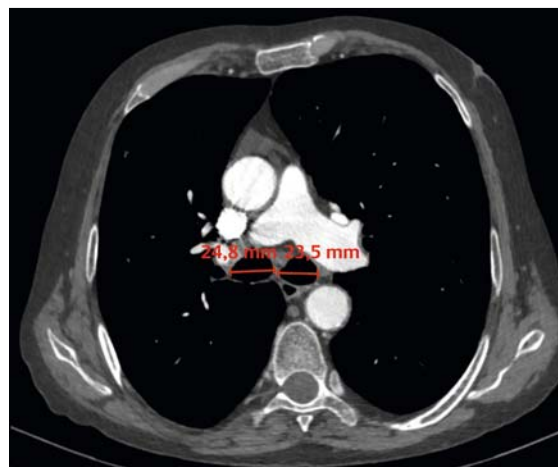
Diskussion [1 – 4]

Bereits Mitte des letzten Jahrhunderts wurden eine Ausdünnung der Tunica musc. muc. und eine Atrophie der longitudinalen elastischen Fasern als krankheitstypische histologische Alterationen des Mounier-Kuhn-Syndroms (MKS) beschrieben. Per Definitionem kann man bildgebend deutliche Dilatationen der Trachea und der Hauptbronchien feststellen, klinisch imponieren rezidivierende respiratorische Infekte durch Sekretretentionen (siehe auch ► **Abb. 2**). Es besteht also eine idiopathische Tracheobronchomegalie, als deren Ursache eine in der Kindheit und Adoleszenz asymptomatische Form der kongenitalen Tracheobronchomalazie diskutiert wird. Um eine systematische Erfassung des MKS zu gewährleisten, wird in rezenten Arbeiten explizit darauf hingewiesen, dass vor der Diagnosestellung eines MKS sekundäre Formen einer Tracheobronchomegalie, beispielsweise bedingt durch pulmonale Fibrose, künstliche Beatmung oder Radiotherapie, ausgeschlossen werden sollten.

Eine verlässliche Angabe der Prävalenz des MKS gibt es bis dato nicht. Schätzungen von 0,4% – 1,6% der Normalbevölkerung werden zwar angegeben, diese Daten basieren allerdings auf symptomatischen Patientenkollektiven, nicht auf Gesamtpopulationen. Anhand der bisher berichteten Fälle ist zu erkennen, dass die Erkrankungswahrscheinlichkeit bei Männern ab dem vierzigsten Lebensjahr am höchsten ist – des Weiteren besteht bei den meisten anamnestisch ein langjähriger Nikotinabusus.

Oftmals werden von MKS betroffene Patienten wegen rezidivierender respiratorischer Infekte mit trockenem oder produktivem Husten oder gar Hämoptysen vorstellig. Dazugehöriges Fieber kann, muss jedoch nicht auftreten, weshalb sich die klinische Symptomatik insgesamt als sehr unspezifisch darstellt und häufig zur Fehldiagnose einer COPD führt.

Bei genauerer klinischer Untersuchung fallen neben bronchialen Rasselgeräuschen oder Pfeifen bei thorakaler Auskultation nicht selten Trommelschlägelfinger auf. Eine Belastungsdyspnoe ist im Krankheitsverlauf des MKS ebenfalls nicht unüblich, und massive Dyspnoe kann im Rahmen Infekt-assoziiierter Exazerbationen, die einer klassischen antiobstruktiven Therapie kaum zugänglich sind, auftreten.



► **Abb. 3** Lungencomputertomografie auf Höhe der Aufteilung des Truncus pulmonalis in rechte und linke Art. pulmonalis im Weichteilfenster – ausgeprägte Bronchomegalie des rechten und linken Hauptbronchus (2,5 cm bzw. 2,4 cm).
Mit freundlicher Unterstützung des Instituts für Röntgendiagnostik des Otto-Wagner-Spitals, Wien.

Die Diagnose MKS wird durch die bronchoskopische Darstellung der oberen Atemwege gestellt, wodurch einerseits der endexpiratorische Kollaps, andererseits der erhöhte Durchmesser der Trachea gezeigt werden kann. Für die Diagnosefindung hat sich mittlerweile die Computertomografie (CT) als wichtiges Instrument etabliert und in rezenten Studien sogar zur Diagnosestellung bewährt. Für beide Untersuchungsmodalitäten gelten dieselben diagnostischen Kriterien. Eine Tracheobronchomalazie besteht, wenn die oberen Atemwege um $\geq 70\%$ an Durchmesser unter Expiration verlieren (mild: $\geq 70\%$; moderat: $\geq 80\%$; schwer: $\geq 90\%$). Eine Tracheobronchomegalie besteht, wenn entweder die Trachea einen Durchmesser von ≥ 3 cm, der rechte Hauptbronchus $\geq 2,4$ cm oder der linke Hauptbronchus $\geq 2,3$ cm (siehe auch ► **Abb. 3**) überschreiten. Ein Thoraxröntgen ist zur Diagnosefindung jedenfalls insuffizient, wenngleich eine ausgeprägte Tracheobronchomegalie theoretisch sichtbar wäre. In dem hier gezeigten Fall zeigte sich im Rahmen einer Bronchoskopie zur Sekretmobilisation eine deutliche Tracheomegalie mit moderater Tracheomalazie und hochgradiger Atemwegskollapsibilität, v. a. in der lateralen Achse; die Pars membranacea im mittleren Abschnitt war nahezu vollkommen aufgebraucht. Weiter distal waren ebenfalls

moderate bronchiale Kollapsibilität und bronchiektatisch ausgeweitete Bronchialabschnitte feststellbar, v. a. auf Unterlappen-Ebene bds., mit vermehrt purulentem Sekret, das gut mobilisiert werden konnte.

In der Spirometrie fallen bei manchen Patienten eine mehr oder weniger stark ausgeprägte Obstruktion und ein erhöhtes Residualvolumen auf.

Im Falle eines asymptomatischen MKS bedarf es prinzipiell keiner Therapie. Pneumokokken- und regelmäßige Influenzaimpfungen sollten – genauso wie Mukolytika – zur Prävention der rezidivierenden Infekte in Erwägung gezogen werden. Im Falle einer akuten Exazerbation hat sich eine nicht invasive Überdruckbeatmung mittels CPAP bei 8–10 mmHg therapeutisch bewährt.

Als längerfristige Behandlung können eine Tracheobronchoplastik oder das Setzen eines Stents als Option evaluiert werden. In Studien an Patienten mit schwerer symptomatischer Tracheobronchomalazie kann mithilfe einer Tracheobronchoplastik sowohl eine symptomatische Verbesserung sowie eine Steigerung in der Lungenfunktion und eine Zunahme der gesundheitsbezogenen Lebensqualität verzeichnet werden. Ähnlich sehen Daten zu Silikon- oder Metall-Stents aus, wobei in rezenten Studien ein Trend zu Y-Silikon-Stents besteht. Bei diesen ist die Gefahr einer Dislokation geringer, wenngleich sie wie alle anderen Stents der Atemwege mit Komplikationen wie Infektionen, Husten und weiterer Sekretretention vergesellschaftet sind. Eine Lungentransplantation bei MKS ist bisher nur 2-mal beschrieben worden und gilt somit nicht als evaluierte Therapieoption.

Interessenkonflikt

Der Autor gibt an, dass kein Interessenkonflikt besteht.

Korrespondenzadresse

PD Dr. Arschang Valipour
I. Interne Lungenabteilung mit Intensivstation
Ludwig-Boltzmann-Institut für COPD und
Pneumologische Epidemiologie
Otto-Wagner-Spital
Sanatoriumstraße 2
1140 Wien
Österreich
E-Mail: arschang.valipour@wienkav.at

Literatur

- [1] Majid A, Gaurav K, Sanchez JM et al. Evaluation of tracheobronchomalacia by dynamic flexible bronchoscopy. A pilot study. *Ann Am Thorac Soc* 2014; 11: 951–955
- [2] Carden KA, Boiselle PM, Waltz DA et al. Tracheomalacia and tracheobronchomalacia in children and adults: an in-depth review. *Chest* 2005; 127: 984–1005
- [3] Krustins E, Kravale Z, Buls A. Mounier-Kuhn syndrome or congenital tracheobronchomegaly: a literature review. *Respir Med* 2013; 107: 1822–1828
- [4] Katz I, Levine M, Herman P. Tracheobronchiomegaly. The Mounier-Kuhn syndrome. *Am J Roentgenol Radium Ther Nucl Med* 1962; 88: 1084–1094