

# Granuloma anulare als mögliche kutane Paraneoplasie

## Granuloma annulare as Possible Cutaneous Paraneoplasia

### Autoren

S. Troyanova-Slavkova<sup>1</sup>, C. Seidl<sup>2</sup>, E. Schaarschmidt<sup>3</sup>, W. Werner<sup>4</sup>, L. Kowalzik<sup>1</sup>

### Institute

- 1 Klinik für Hautkrankheiten und Allergologie, Helios Vogtland-Klinikum Plauen GmbH
- 2 Diagnosticum Pathologie, Hof
- 3 Dermatologische Praxis im Medizinischen Versorgungszentrum, Helios Vogtland-Klinikum Plauen GmbH
- 4 Klinik für Urologie und Kinderurologie, Helios Vogtland-Klinikum Plauen GmbH

### Bibliografie

DOI <https://doi.org/10.1055/s-0043-115042> |  
 Online-Publikation: 29.8.2017 | Akt Dermatol 2017; 43:  
 528–531  
 © Georg Thieme Verlag KG Stuttgart · New York  
 ISSN 0340-2541

### Korrespondenzadresse

Prof. Dr. med. habil. Lutz Kowalzik, Klinik für  
 Hautkrankheiten und Allergologie, Helios Vogtland-  
 Klinikum Plauen GmbH, Postfach 100153, 08505 Plauen  
[lutz.kowalzik@helios-kliniken.de](mailto:lutz.kowalzik@helios-kliniken.de)

### ZUSAMMENFASSUNG

Die paraneoplastische Variante des Granuloma anulare (GA) ist eine seltene kutane Manifestation einer zugrunde liegenden Malignität, die am häufigsten ein systemisches Lymphom ist. Wir berichten über den Fall eines Patienten

mit Urothelkarzinom des Ureters und ca. 2 Jahre später mit Rezidiv-Urothelkarzinom der Harnblase mit disseminiertem und therapierefraktärem GA. Das GA trat nahezu gleichzeitig mit dem Urothelkarzinom auf, nach der Tumorentfernung bildete es sich etwas zurück und verschlechterte sich erneut bei dem Rezidiv des Karzinoms. Die enge zeitliche Korrelation der klinischen Verläufe dieser beiden Krankheiten weist darauf hin, dass ihre Koexistenz mehr als ein zufälliger Befund ist. Dieser Fall hebt hervor, wie wichtig es ist, ein paraneoplastisches GA auszuschließen, besonders in Fällen, in denen die Hautmanifestationen umfangreich und resistent gegen die Behandlung sind.

### ABSTRACT

The paraneoplastic variant of the granuloma annulare (GA) is a rare cutaneous symptom of an underlying malignancy that is most frequently a systemic lymphoma. We report the case of an urothelial carcinoma of the ureter and about 2 years later recurrent urothelial carcinoma of the urinary bladder with disseminated and refractory GA. The GA occurred almost simultaneously with the urothelial carcinoma, after tumor removal the GA improved and worsened again in the recurrence of the carcinoma. The close time course correlation of the clinical signs of these two diseases suggests that their coexistence is more than a random finding. This case highlights the importance of excluding paraneoplastic GA, especially in cases where skin manifestations are extensive and resistant to treatment.

## Einleitung

Paraneoplastische Erkrankungen können als hormonelle, neurologische oder hämatologische und als klinische und biochemische Störungen definiert werden, die Begleitsymptome von malignen Erkrankungen sind, aber nicht unmittelbar vom Primärtumor oder seinen Metastasen ausgelöst werden [1].

Im Jahr 1868 war Hebra der Erste, der beschrieb, dass die Hautpigmentierung auf die Anwesenheit von viszeralem Krebs hindeuten könnte [2]. Vor mehr als einem Vierteljahrhundert schlug Curth Kriterien vor, um ein paraneoplastisches Syndrom zu definieren. Diese enthalten unter anderem die folgenden Voraussetzungen: Die Malignität und das kutane Syndrom müssen gleichzeitig erscheinen und parallel verlaufen; die allgemeine Prävalenz der Dermatose soll eher niedrig, die Assoziation mit spezifischen Tumoren häufig sein; das paraneoplastische Symp-

tom und der Krebs müssen nachweislich assoziiert sein [2, 3]. Die kutanen Paraneoplasien sind mit einer ungewöhnlichen Therapieresistenz assoziiert [4]. In der Regel heilen kutane Paraneoplasien ab, wenn die auslösende maligne Erkrankung erfolgreich behandelt wird [1].

Die Haut kann direkt oder indirekt an malignen Erkrankungen beteiligt sein. Direkte Beteiligung impliziert die Anwesenheit von Tumorzellen in der Haut, die durch direkte Tumorausbreitung oder Metastase verursacht ist. Indirekte Beteiligung wiederum wird durch eine Vielzahl von Faktoren (entzündliche, proliferative oder metabolische Faktoren) in Zusammenhang mit der Neoplasie gebracht. Diese Faktoren wie Polypeptide, Hormone, Zytokine, Antikörper oder Wachstumsfaktoren sind als Mediatoren tätig und beeinflussen die Zellkommunikation und Zellaktivität. In diesem Fall gibt es keine Anwesenheit von

neoplastischen Zellen in der Haut und diese Beteiligung wird als dermatologisches paraneoplastisches Syndrom bezeichnet. Man unterscheidet obligate Paraneoplasien, bei denen nahezu immer ein maligner Tumor vorliegt, von fakultativen Paraneoplasien, die seltener mit Malignomen assoziiert sind [5].

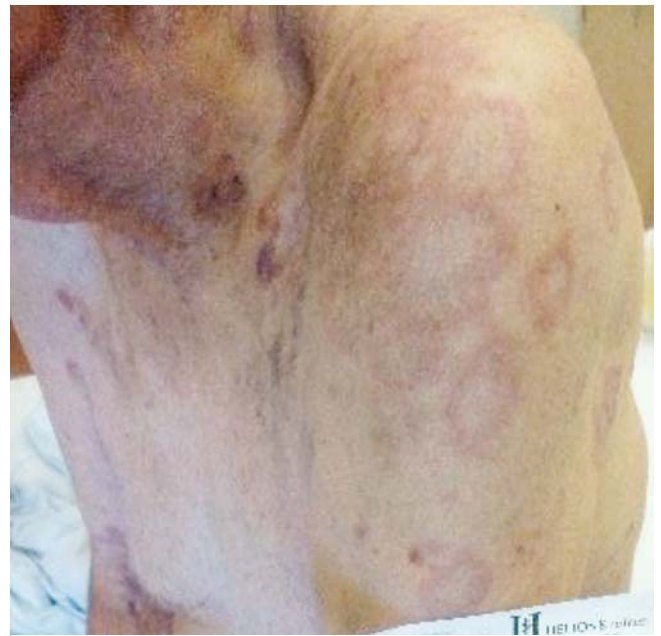Es sind mehr als 50 dermatologische Zustände als potenzielle Marker der Malignität beschrieben. Sie sind das zweithäufigste paraneoplastische Syndrom nach den endokrinen Syndromen [6]. Es ist nicht immer leicht, den Zusammenhang zwischen einem dermatologischen Befund und inneren Malignomen festzustellen. Dennoch ist es schwierig, die Häufigkeit einer solchen Assoziation in der allgemeinen Bevölkerung zu bestimmen. Zu den paraneoplastischen Hauterkrankungen zählen u. a. Pruritus, Erythrodermie, Morbus Grover, maligne Akanthosis nigricans, Erythema gyratum repens Gammel, Erythema anulare centrifugum Darier, Dermatomyositis und Pemphigus. Chronischer Juckreiz ist als ein Vorzeichen der Malignität in der Literatur schon oft beschrieben. Das Auftreten von Pruritus bei Lymphom ist lange bekannt, aber paraneoplastischer Juckreiz kann auch mit soliden Tumoren assoziiert sein und als wichtiges klinisches Symptom bei paraneoplastischen Hauterkrankungen erscheinen [7]. Granuloma anulare, Pyoderma gangraenosum oder neutrophile Dermatosen wie das Sweet-Syndrom können der klinisch manifesten Entwicklung eines neoplastischen Prozesses Monate oder Jahre vorausgehen oder mit diesem Prozess gleichzeitig auftreten [8].

Paraneoplastische Dermatosen sind eine heterogene Gruppe von klinischen Bildern, die eigentlich ein gutartiges Aussehen haben.

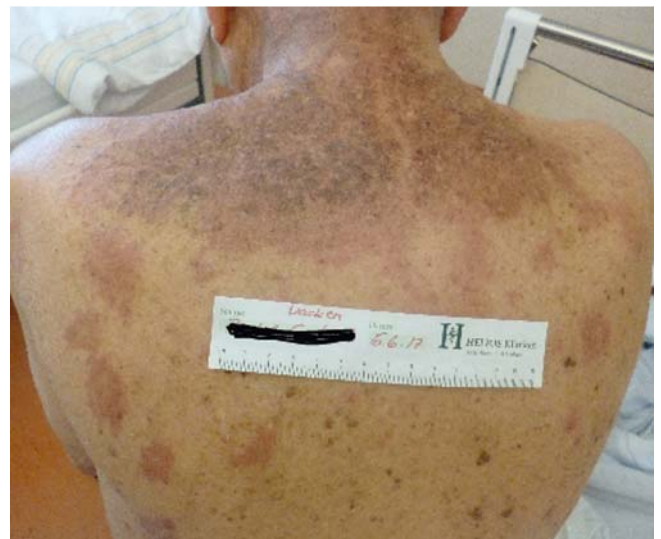Das Granuloma anulare ist eine gutartige Dermatose unbekannter Ätiologie. Es wird allgemein angenommen, dass es sich um eine immunologisch vermittelte Reaktion handelt, bei der die Entzündung die Blutgefäße umgibt und dabei Kollagen und elastische Gewebe verändert [9]. Eine spontane Remission der Erkrankung ist bekannt. Insbesondere bei generalisiertem Granuloma anulare ist eine lokale PUVA-Creme-Therapie eine wirksame Option [10–12].

## Kasuistik

Wir berichten über den Fall eines 82-jährigen Patienten, der seit mehr als 2 Jahren über progredient zunehmende, randbetonte Hautveränderungen klagt, die von stärkerem Juckreiz begleitet sind. Im Verlauf entwickelte der Patient am Nackenbereich noch zusätzlich eine dunkle, derbe Plaque. Fast zum gleichen Zeitpunkt vor mehr als 2 Jahren wurde ein Urothelkarzinom des Ureters pT2, cM0, G3, R0 rechts bei dem Patienten diagnostiziert. Es erfolgte eine Nephroureterektomie rechts und regelmäßige ambulante onkologische Kontrolluntersuchungen ohne begleitende medikamentöse Therapie. Vor ca. 2 Monaten erfolgte die erneute urologische Vorstellung des Patienten bei V. a. Tumorrezidiv im Bereich der Harnblase. Darauf folgend erfolgte die TUTUR-Nachresektion mit dem Ergebnis eines Rezidivurothelkarzinoms der Harnblase pT1 G2. Aktuell gilt der Patient als tumorfrei. Der Patient gibt an, in der Zeit zwischen den beiden Eingriffen vorübergehend etwas weniger Juckreiz und weniger ausgeprägte Hautveränderungen gehabt zu ha-



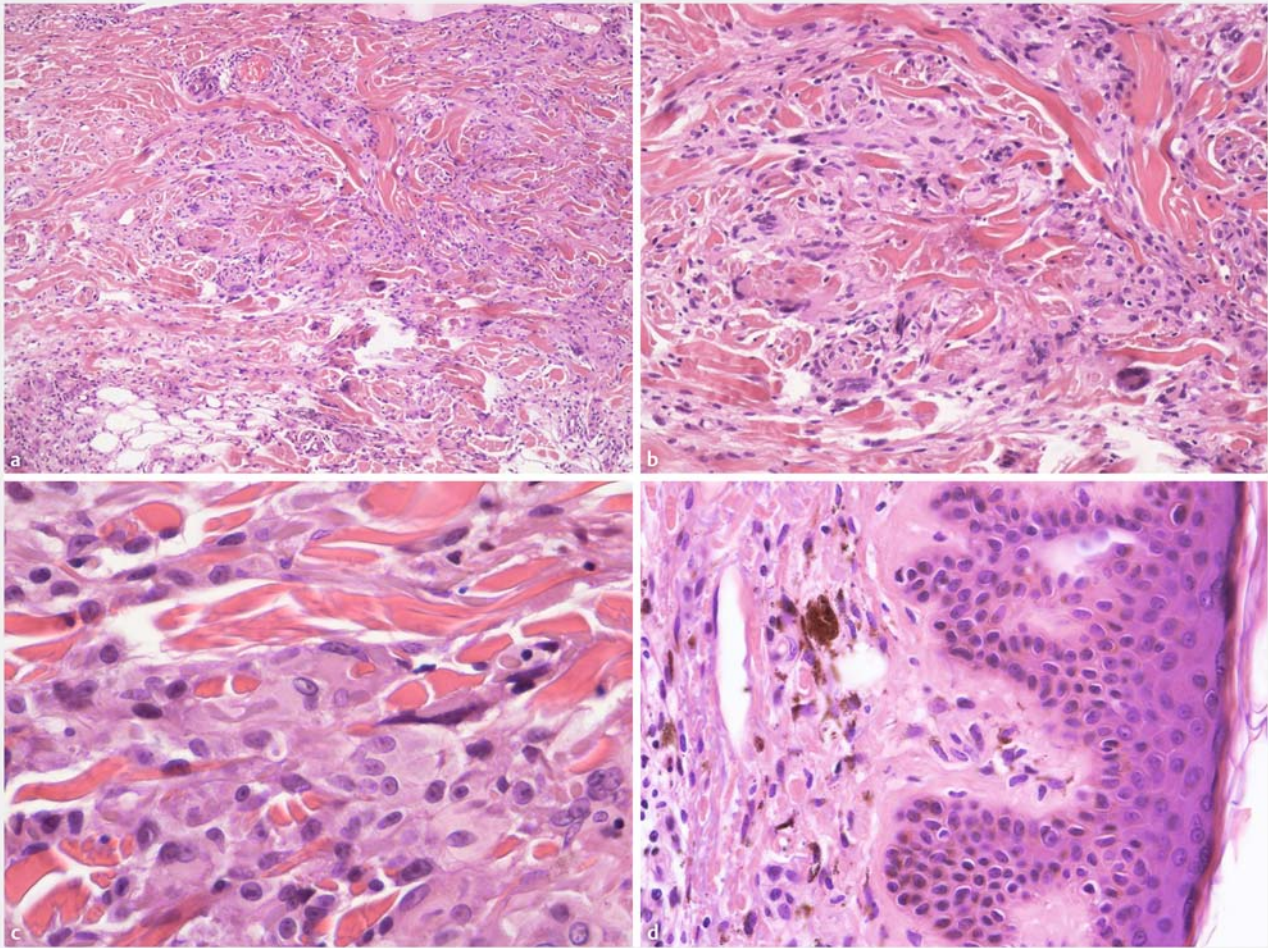
► **Abb. 1** Hautbefund vom linken Oberarm und Brust.



► **Abb. 2** Hautbefund vom Rücken.

ben. Die bisherige langjährige ambulante Behandlung mit verschiedenen topischen Glukokortikoiden blieb ohne wesentlichen Erfolg.

Bei der dermatologischen Untersuchung zeigen sich am gesamten Körper multiple, disseminierte, etwas glänzende, dunkelrot bis bräunlich verfärbte, derbe, glatte, randbetonte, zentral flachere Plaques. Es zeigen sich ca. 3–7 cm große, z. T. konfluierende Ringstrukturen mit festen, deutlich elevierten Randpartien (► **Abb. 1**). Am Nacken fällt eine dunklere Hyperpigmentierung mit flächenhafter Verstärkung der Hauttextur auf (► **Abb. 2**). Die Mundschleimhaut war frei.



► **Abb. 3** Biopsie vom Nacken mit demarkierter granulomatöser dermaler Entzündungsreaktion mit fokal assoziierten dermalen Nekrobiosen (a–c) sowie Pigmentinkontinenz (d).

Die Laboruntersuchungen ergaben bis auf eine bekannte chronische Niereninsuffizienz keine weiteren Auffälligkeiten, das Blutzucker-Tagesprofil war im Normbereich. Die Hepatitis-, Borrelien- und Lues-Serologien waren ebenso wie das TSH unauffällig.

Es erfolgten Probebiopsien der Haut vom Oberarm und vom Nacken. In den beiden Biopsien zeigte sich ein identisches Bild mit einer entzündungsfreien Epidermis. In der Dermis fanden sich ungeordnete sowie nur fokal akzentuierte Ansammlungen von Histozyten und Epitheloidzellen sowie mehrkernige Riesenzellen. Die granulomatösen Läsionen waren dabei mit Nekrobiosen von dermalen Kollagenfasern assoziiert, es waren keine verkäsenden Nekrosen zu sehen. Insgesamt zeigte sich eine unscharf demarkierte granulomatöse, dermale Entzündungsreaktion mit fokal assoziierten dermalen Quellungsnekrosen. Dies spricht in erster Linie für eine paraneoplastische granulomatöse dermale Reaktion im Sinne eines Granuloma anulare (► **Abb. 3**). In der Biopsie vom Nacken war keine Acanthosis nigricans erkennbar. Es zeigte sich aber eine deutliche Pigmentinkontinenz in Verbindung mit einzelnen Lymphozyten

und spärlichen eosinophilen Granulozyten wie bei einer post-inflammatorischen Pigmentinkontinenz.

Die erneute urologische Vorstellung und Untersuchung zeigte Tumorfreiheit. Eine Therapie mit Mitomycin ist geplant.

Wir begannen eine Creme-PUVA-Therapie sowie die antipruriginöse Behandlung mit systemischen Antihistaminika in angepasster Wirkstärke. Bereits nach 4 Sitzungen zeigten sich die Hautveränderungen etwas blasser, der Patient klagte über keinen Juckreiz mehr.

## Diskussion

Das Granuloma anulare (GA) als Paraneoplasie ist extrem ungewöhnlich und wird in der Literatur in Form von einigen wenigen Kasuistiken beschrieben [13–15]. Am häufigsten wurde bis jetzt eine Assoziation mit malignen Lymphomen festgestellt [16].

Beim GA handelt es sich um eine an sich benigne, entzündliche, nicht infektiöse, chronische, granulomatöse Hauterkrankung, die mit charakteristischen, ringförmig angeordneten Papeln und Plaques sowie mit einer Vielzahl von anderen Haut-

morphologien auftreten kann [10, 17]. Der Mechanismus, der der Entwicklung von GA zugrunde liegt, ist immer noch unbekannt, Studien weisen auf eine zellvermittelte Überempfindlichkeitsreaktion auf ein noch unbestimmtes Antigen hin [18]. Systemische Assoziationen mit Diabetes, Schilddrüsenerkrankungen, Lipidanomalien und Infektionen werden beschrieben. Die Behandlung enthält topische und systemische immunomodulatorische oder immunsuppressive Therapien [10, 18]. Ausgedehnte, disseminierte Formen der Erkrankung sind vergleichsweise selten [11].

Die erste Behauptung, dass es einen Zusammenhang zwischen Entzündungen und Malignität gibt, stammt aus dem Jahre 1863, als Rudolph Virchow die Anwesenheit von chronischer Entzündung, die sich als lymphoretikuläres Infiltrat manifestierte, und die Entwicklung von Neoplasien postulierte [19]. Zelluläre Entzündungsmediatoren nehmen auch am intrinsischen Milieu der Tumorzellen teil. Bestimmte Neoplasien sind mit vorangegangener Co-Karzinogenese durch Entzündungen assoziiert. Auf der anderen Seite produzieren manche Tumoren ein entzündliches Mikromilieu, das dann die Tumorentwicklung weiter stimulieren kann [20].

Der Zusammenhang zwischen GA und malignen Neubildungen ist nicht klar. Einige Fallberichte diskutieren diese Fragestellung, allerdings existieren keine eindeutigen Zusammenhänge und statistische Auswertungen. Es gibt in der Literatur wenige Fallberichte und Korrelationsstudien, die direkt die Beziehung von GA und malignen Neoplasien betreffen. Die meisten beschriebenen GA-Patienten hatten eine atypische klinische Präsentation. Die beschriebene Zeit zwischen dem Beginn der GA und der Entdeckung der malignen Neoplasien variierte sehr. Mehr als die Hälfte dieser Fälle waren mit einem Lymphom assoziiert [21].

Von den eingangs zitierten Kriterien für eine kutane Paraneoplasie nach Curth, dass das Malignom und das kutane Syndrom gleichzeitig erscheinen und parallel verlaufen müssen, dass die allgemeine Prävalenz des paraneoplastischen Symptoms eher niedrig sein soll und dass das paraneoplastische Symptom und der Krebs nachweislich assoziiert sein müssen [2, 3], sind im vorliegenden Fall zumindest zwei erfüllt. Wir entschlossen uns zu einer topischen Fotochemotherapie des GA, da diese eine geringere generelle immunsupprimierende Wirkung als eine systemische Ganzkörper-Fotochemotherapie erwarten lässt und da diese Therapie, gerade nach Versagen einer längerfristigen topischen Glukokortikoidtherapie, ein besseres Ansprechen erwarten lässt. Mögliche Alternativen wären u. a. eine UVA1-Therapie oder eine systemische Steroidgabe [11, 12] gewesen.

Letzten Endes können individuelle und wahrscheinlich unbekannte Faktoren in der Genese der Phänomene einer Interaktion zwischen Tumor und Haut eine Rolle spielen. Ältere Patienten mit Hautläsionen, die klinisch typisch für GA sind, besonders ausgedehnt oder therapierefraktär sind oder aber die histologisch dem klassischen GA ähneln, sollten auch auf maligne Lymphome oder andere maligne Erkrankungen untersucht werden, wenn diese noch nicht bekannt sind. Es handelt sich hierbei sicher um ein multifaktorielles Geschehen, welches in allen Einzelheiten abzuklären noch wissenschaftlich aufwendig wird.

## Interessenkonflikt

Die Autoren geben an, dass kein Interessenkonflikt besteht.

## Literatur

- [1] Ramos-E-Silva M, Carvalho JC, Carneiro SC. Cutaneous paraneoplasia. *Clin Dermatol* 2011; 29: 541–547
- [2] Poole S, Fenske NA. Cutaneous markers of internal malignancy. I. Malignant involvement of the skin and the genodermatoses. *J Am Acad Dermatol* 1993; 1–13
- [3] Thiers BH, Sahn RE, Callen JP. Cutaneous manifestations of internal malignancy. *AU CA Cancer J Clin* 2009; 59: 73
- [4] McLean DI. Toward a definition of cutaneous paraneoplastic syndrome. *Clin Dermatol* 1993; 11: 11–13
- [5] Kowalzik L. Dermatologie von Fall zu Fall: Spannende Kasuistiken aus der klinischen Praxis. Stuttgart: Thieme; 2013: 37–238
- [6] Ortega-Loayza AG, Ramos W, Gutierrez EL et al. Cutaneous manifestations of internal malignancies in a tertiary health care hospital of a developing country. *An Bras Dermatol* 2010; 85: 736–742
- [7] Wang H, Yosipovitch G. New Insights into the pathophysiology of chronic itch in patients with end stage renal failure, chronic liver disease and lymphoma. *Int J Dermatol* 2010; 49: 1–12
- [8] Cohen PR. Granuloma annulare, relapsing polychondritis, sarcoidosis, and systemic lupus erythematosus: conditions whose dermatologic manifestations may occur as hematologic malignancy-associated mucocutaneous paraneoplastic syndromes. *Int J Dermatol* 2006; 45: 70–80
- [9] Ben Mously R, el Euch D, Chakroun R et al. Granuloma annulare: apropos of 18 cases. *Tunis Med* 2003; 81: 495–498
- [10] Kolde G. Granulomatöse Dermatosen. *Akt Dermatol* 2014; 40: 193–204
- [11] Kowalzik L. Granuloma anulare. *Hautarzt* 2005; 56: 1071–1083
- [12] Kowalzik L. Granuloma anulare: Teil 2: Praxisorientierte Therapie. *derm – praktische Dermatologie* 2009; 15: 120–126
- [13] Abunasra H, Morgan E. Granuloma annulare and malignant neoplasms. *Am J Dermatopathol* 2003; 25: 502–503
- [14] Cohen PR. Granuloma annulare associated with malignancy. *South Med J* 1997; 90: 1056–1059
- [15] Ono H, Yokozeki H, Katayama I. Granuloma annulare in a patient with malignant lymphoma. *Dermatology* 1997; 195: 46–47
- [16] Chiu ML, Tang MB. Generalized granuloma annulare associated with gastrointestinal stromal tumour: case report and review of clinical features and management. *Clin Exp Dermatol* 2008; 33: 469–471
- [17] Proske U, Wozel G. Granuloma anulare giganteum et disseminatum. *Akt Dermatol* 2011; 37: 210–212
- [18] Keimig EL. Granuloma annulare. *Dermatol Clin* 2015; 33: 315–329
- [19] Niebauer G. Malignom und kutane paraneoplastische Syndrome. *Hautarzt* 1984; 35: 602–608
- [20] Mantovani A, Allavena P, Sica A et al. Cancer-related inflammation. *Nature* 2008; 454: 436–444
- [21] Li A, Hogan DJ, Sanusi ID et al. Granuloma annulare and malignant neoplasms. *Am J Dermatopathol* 2003; 25: 113–116