

# Die arthroskopische Synovialektomie der Metacarpophalangealgelenke bei rheumatoider Arthritis

## Arthroscopic Synovectomy of the Metacarpophalangeal Joints in Rheumatoid Arthritis

### Autoren

Margarethe Kittel<sup>1</sup>, Nicola Borisch<sup>2</sup>

### Institute

- 1 Abteilung für Pneumologie, Kardiologie und internistische Intensivmedizin, Kaiserswerther Diakonie, Düsseldorf
- 2 Abteilung für Handchirurgie, Plastische und Rekonstruktive Chirurgie, Klinikum Mittelbaden gGmbH, Baden-Baden

### Schlüsselwörter

Arthroskopische Synovialektomie, Metacarpophalangealgelenke, Rheumatoide Arthritis

### Key words

arthroscopic synovectomy, metacarpophalangeal joints, rheumatoid arthritis

### Bibliografie

DOI <https://doi.org/10.1055/s-0043-117882>

Online-Publikation: 5.10.2017

Akt Rheumatol 2020; 45: 106–110

© Georg Thieme Verlag KG Stuttgart · New York

ISSN 0341-051X

### Korrespondenzadresse

Prof. Dr. med. Nicola Borisch

Abteilung für Handchirurgie, Plastische und Rekonstruktive Chirurgie

Balger Straße 50

Klinikum Mittelbaden gGmbH

76532 Baden-Baden

Tel.: +49/7221/912516, Fax: +49/7221/912528

N.Borisch@klinikum-mittelbaden.de

### ZUSAMMENFASSUNG

Zur arthroskopischen Synovialektomie der Metacarpophalangealgelenke (MCP-Gelenke) sind bisher kaum Arbeiten erschienen. Sie berichten jedoch über vielversprechende Ergebnisse. Ziel der vorliegenden Arbeit ist die Auswertung der subjektiven Ergebnisse nach arthroskopischer Synovialektomie bei Patienten mit rheumatoider Arthritis. Von 2009 bis 2013 wurden 137 arthroskopische Synovialektomien der MCP- und der proximalen Interphalangealgelenke (PIP) bei 77 Patienten mit rheumatoider Arthritis durchgeführt. Nach Berücksichtigung der Ausschlusskriterien verblieben 41 Patienten, bei denen ein oder

mehrere MCP-Gelenke oder zusätzlich ein PIP-Gelenk behandelt wurden. Telefonisch konnten 39 Patienten mit 76 MCP-Gelenken nach durchschnittlich 22,7 (9–42) Monaten retrospektiv zu Schmerzreduktion, Funktionsverbesserung und Zufriedenheit mit dem Eingriff befragt werden. 37 Patienten mit 74 operierten Gelenken waren mit dem Eingriff zufrieden und würden ihn erneut durchführen lassen. Die Verringerung des Ruhe- und Bewegungsschmerzes war signifikant, ohne dass hierbei ein Zusammenhang mit dem präoperativen Röntgenstadium festzustellen war. Intraoperativ konnte in allen Fällen eine Synovialitis bestätigt werden. Die Ergebnisse der vorgelegten Arbeit zeigen, dass mit der arthroskopischen Synovialektomie der MCP-Gelenke bei rheumatoider Arthritis eine hohe Patientenzufriedenheit erreicht werden kann. Voraussetzung für die Indikation ist ein intakter Bandapparat der MCP-Gelenke ohne biomechanische Veränderungen.

### ABSTRACT

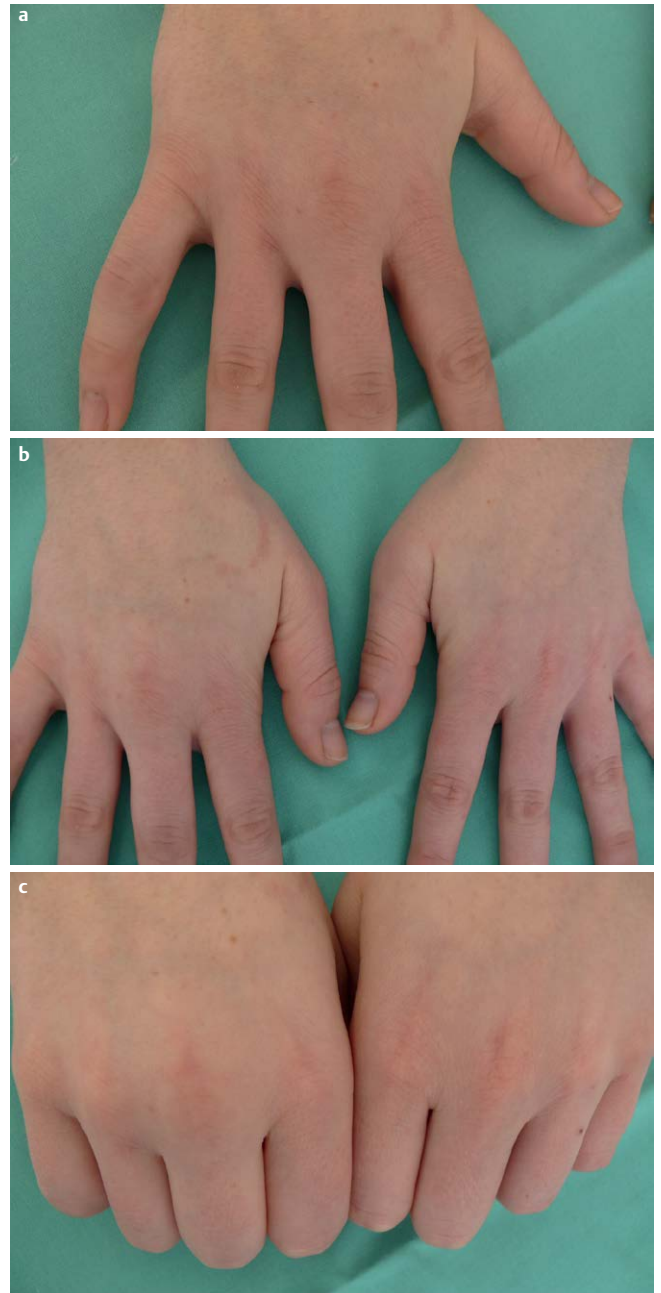
The number of published papers on arthroscopic synovectomy in rheumatoid metacarpophalangeal joints is very limited. However, the few existing papers report promising results. The purpose of this study is to evaluate the subjective outcome of arthroscopic metacarpophalangeal synovectomy in patients with rheumatoid arthritis. From 2009 to 2013, arthroscopic synovectomy of 137 metacarpophalangeal (MCP) and proximal interphalangeal (PIP) joints was performed in 77 rheumatoid patients. After exclusion, 41 patients remained with one or several MCP joints or an additional PIP joint treated. In a retrospective telephone interview, 39 patients with 76 operated MCP joints were available for evaluation after 22.7 (9–42) months on average and were asked about reduction of pain, improvement of hand function and satisfaction with the operation. 37 patients with 74 operated joints were satisfied with the procedure and would undergo the operation again. Reduction of pain at rest and on load was significant, without there being any correlation with the preoperative radiologic stage. Intraoperatively, synovitis was confirmed in all cases. The results of this study confirm that high patient satisfaction can be achieved for arthroscopic synovectomy of the MCP joints in rheumatoid arthritis. The prerequisite for the arthroscopic procedure is an intact alignment of the MCP joints without the typical palmar and ulnar subluxation.

## Einleitung

Die Arthroskopie von Fingergrundgelenken wurde erstmals 1979 von Chen [1] beschrieben. Seither ist lediglich eine überschaubare Anzahl von Veröffentlichungen zu diesem Thema erschienen [2–10] mit einzelnen Fallberichten zu rheumatoider Arthritis [1, 3, 4]. Die ersten Ergebnisse zur arthroskopischen Synovialektomie wurden 1987 von Wilkes veröffentlicht [10], der eine zufriedenstellende Schmerzreduktion bei 13 Patienten mit diesem Verfahren erzielte. Seine Ergebnisse wurden durch eine 1999 veröffentlichte Studie von Wei [9] bestätigt, der über sehr gute Ein-Jahres-Ergebnisse bei 29 Patienten berichtete. Sekiya et al. [7] veröffentlichten 2002 vielversprechende Ergebnisse über arthroskopische Synovialektomie der Fingergrund- und Mittelgelenke bei rheumatoider Arthritis und berichteten über ein 7-Jahres-follow-up im Jahre 2008 [8] mit hervorragenden Ergebnissen bezüglich Schmerzreduktion sowie Rückgang der Schwellung in 80% der behandelten Gelenke. Der Nutzen der Synovialektomie als therapeutischer Eingriff bei rheumatoider Arthritis wird seit jeher kontrovers diskutiert. Dies gilt auch für die offene Synovialektomie der Fingergrundgelenke [11–14]. Es hat sich gezeigt, dass die Synovialektomie der Fingergrundgelenke das röntgenologische Fortschreiten der Erkrankung langfristig nicht beeinflussen kann. Dennoch scheint es eine deutliche Schmerzreduktion und Verbesserung der Funktion mit einer daraus resultierenden hohen Patientenzufriedenheit nicht nur kurz- oder mittelfristig [11, 12, 15], sondern auch im Langzeitverlauf zu geben [16]. Die Vorteile des arthroskopischen Verfahrens sind, wie bei den großen Gelenken [3, 6] die atraumatische Vorgehensweise mit geringer Morbidität, schneller Erholung sowie einer daraus folgenden hohen Patientenzufriedenheit. Trotz der großen Fortschritte der medikamentösen, antirheumatischen Therapie gibt es weiterhin eine Anzahl an Patienten mit aktiver Synovialitis der kleinen Gelenke der Hand (► **Abb. 1**). Die Autoren beobachten seit Einführung der Biologika ein verändertes klinisches Bild mit vermehrtem Auftreten von Synovialitis der kleinen Gelenke ohne begleitende Tenosynovialitis oder biomechanische Gelenkveränderung. Eine isolierte Grundgelenkssynovialitis ohne Subluxation der Strecksehne oder Ulnardeviation stellt eine gute Voraussetzung für die arthroskopische Synovialektomie dar, da hierbei keine offen-chirurgischen, rekonstruktiven Maßnahmen notwendig sind. Die Autoren haben sich daher 2008 der arthroskopischen Synovialektomie der kleinen Gelenke zugewandt. Ziel der vorgelegten Arbeit ist es, die eigenen Erfahrungen mit dieser Methode sowie die subjektiven Ergebnisse nach arthroskopischer Synovialektomie der Fingergrundgelenke bei Patienten mit rheumatoider Arthritis vorzustellen.

## Patienten und Methoden

Von 2009 bis 2013 wurden 137 arthroskopische Synovialektomien an Fingergrund- und Mittelgelenken bei 77 Patienten mit rheumatischer Grunderkrankung durchgeführt. Von der Auswertung wurden Patienten mit gleichzeitig durchgeführten offenen Eingriffen, Handgelenksarthroskopien, intraartikulären Glukokortikoidinjektionen und Patienten bei denen ausschließlich eine PIP-Gelenksynovialektomie erfolgte, ausgeschlossen. Ein Patient wurde wegen generalisierter Schmerzsymptomatik ausgeschlossen. Bei den verbleibenden 41 Patienten war eine arthroskopische Synovialektomie eines oder mehrerer MCP-Gelenke oder zusätzlich eines PIP-



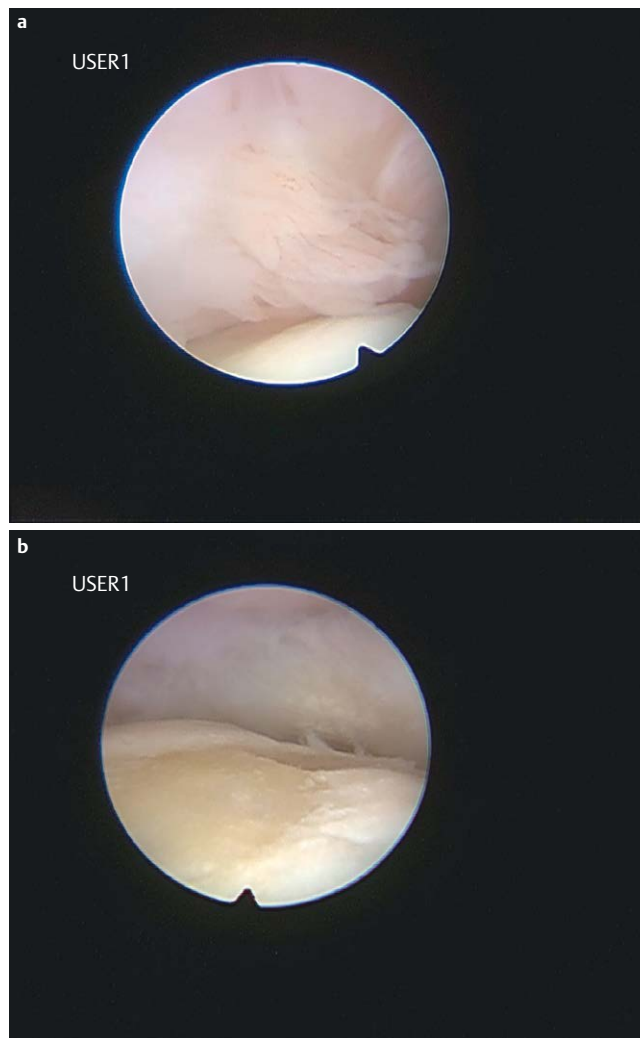
► **Abb. 1** Geschwollenes Mittelfingergrundgelenk der rechten Hand bei einer 23-jährigen Patientin mit juveniler rheumatoider Arthritis **a**. Die Schwellung zeigt sich im Vergleich zur linken Hand **b** und vor allem bei Flexion **c**.

Gelenks durchgeführt worden. Die Patienten wurden telefonisch zum Operationsgrund, der Dauer der präoperativen Beschwerden, der präoperativen Therapie, den prä- und postoperativen Schmerzen auf der Numerischen Rating Skala (NRS), der prä- und postoperativen Funktionseinschränkung sowie der Zufriedenheit mit dem Eingriff und ob sie diesen erneut durchführen lassen würden, befragt. 39 Patienten standen für die Befragung, für die ein schriftliches Einverständnis eingeholt wurde, zur Verfügung. Ein Patient war nicht erreichbar, ein weiterer konnte keine Angaben zum durchgeführten Eingriff machen. Die Patienten wurden durchschnittlich 22,7 (9–42) Monate nach dem Eingriff befragt. 76 MCP-

Synovialektomien bei 39 Patienten, davon 35 Frauen und 4 Männer, konnten ausgewertet werden. Das Durchschnittsalter lag zum Operationszeitpunkt bei 52,1 (20–74) Jahren. Es erfolgte eine arthroskopische Synovialektomie an 12 MCP I-, 23 MCP II-, 25 MCP III-, 7 MCP IV- und 9 MCP V-Gelenken. Bei 20 Patienten wurden mehrere MCP-Gelenke in gleicher Sitzung behandelt: 2 MCP-Gelenke bei 6 Patienten, 3 MCP-Gelenke bei 11 Patienten und 4 MCP-Gelenke bei 3 Patienten. Bei 8 Patienten erfolgte gleichzeitig eine PIP-Arthroskopie. Ein Eingriff war eine Re-Synovialektomie an MCP III und MCP V nach arthroskopischer Synovialektomie von MCP III bis V. Der primäre Eingriff wurde wegen einer gleichzeitig offen durchgeführten Strecksehnsynovialektomie von der Auswertung ausgeschlossen. Bei allen Patienten lag die gesicherte Diagnose einer rheumatoiden Arthritis vor, 30 Patienten hatten eine medikamentöse, antirheumatische Therapie: 9 Patienten wurden mit Basismedikamenten (DMARD), 9 Patienten mit nicht-steroidalen Antiphlogistika (NSAR) und 12 Patienten mit einer Kombination aus beiden behandelt. Als vorausgehende Behandlung hatten 8 Patienten intraartikuläre Glukokortikoidinjektionen und 4 Patienten eine Radiosynoviorthese erhalten. 18 Patienten waren physiotherapeutisch und 5 Patienten phytotherapeutisch oder homöopathisch behandelt worden. Als Operationsgrund wurden 30-mal eine Funktionseinschränkung, 38-mal Ruhe- und Bewegungsschmerzen, 15-mal das Aussehen und 7-mal der präventive Aspekt genannt. Die Diagnose der Synovialitis wurde anhand der klinischen Untersuchung gestellt. Bei allen Patienten wurden präoperative Röntgenbilder angefertigt und die Gelenkbeteiligung nach der Larsen-Klassifikation [17] eingeteilt. 8 MCP-Gelenke waren in Larsen Stadium 0, 31 im Stadium I, 18 im Stadium II, 16 im Stadium III und 3 im Stadium IV. Die statistische Auswertung erfolgte mit SPSS (Version 23). Als signifikant galt ein p-Wert  $\leq 0,5$ .

## Technik

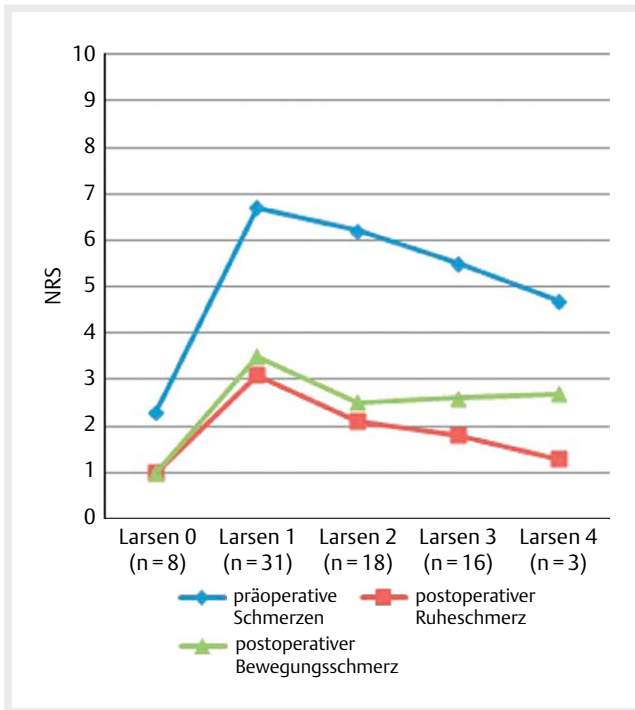
Der arthroskopische Eingriff erfolgte unter Spülung mit isotoner Elektrolytlösung und in Oberarmblutleere und Regionalanästhesie. Die Hand wurde am betreffenden Finger mittels Mädchenfänger aufgehängt. Als Standardzugang zum MCP-Gelenk wurden 2 dorsale Portale, radial und ulnar der Strecksehne, am Oberrand der Seitenbänder auf Höhe des Gelenkspalts gewählt. Es wurde ein 1,9 mm Arthroskop mit 30° Optik und ein 2,0 mm Shaver verwendet. Je nach Befund kam zusätzlich ein elektrochirurgisches Radiohochfrequenz-System zur Anwendung. Anatomisch schwer zugängliche Gelenkabschnitte wie die Seitenbandnischen konnten so mit Hilfe einer gebogenen Sonde erreicht werden. Alle erreichbaren Gelenkabschnitte wurden vollständig von Synovialis befreit. Bei ausgeprägter Synovialitis waren initial meist keine anatomischen Leitstrukturen erkennbar. In diesen Fällen wurde zunächst „blind“ synovialektomiert bis Gelenkstrukturen identifiziert werden konnten. Für gewöhnlich ist der Überblick bereits nach einigem Débridement gegeben (► **Abb. 2**). Weitere technische Details sind anderen Veröffentlichungen zu entnehmen [18]. Nach Einlegen einer Niedervakuumdrainage, die am Folgetag gezogen wurde, wurden die Portale mit einer Einzelknopfnaht verschlossen. Ein weicher Verband wurde angelegt und die Hand postoperativ hochgelagert. Das Gelenk konnte umgehend mobilisiert werden, die volle Belastung war nach 3 Wochen erlaubt. Die durchschnittliche Operationszeit betrug 36 (20–65) Minuten pro Gelenk.



► **Abb. 2** Intraartikuläres Bild einer polypös, hyperplastischen Synovialis im Fingergrundgelenk einer 62-jährigen Patientin mit rheumatoider Arthritis. Am unteren Bildrand ist der Metacarpalekopf mit noch intaktem Knorpel **a**. Ein anderes Grundgelenk der selben Patientin zeigt den Metacarpalekopf mit einem zentralen Knorpeldefekt. In der Mitte wird die palmare Kapsel sichtbar, die PIP-Basis zeigt sich im oberen Bildteil **b**.

## Ergebnisse

Die präoperative Beschwerdedauer wurde mit durchschnittlich 32,7 (2–144) Monaten angegeben. Ein Patient konnte keine Aussage zur präoperativen Beschwerdedauer machen. Der durchschnittliche präoperative Schmerz lag bei 5,3 (1–9) auf der NRS. Postoperativ verringerte sich der Schmerz in Ruhe auf durchschnittlich 1,9 (1–8) und bei Bewegung auf durchschnittlich 2,6 (1–8). Die Schmerzreduktion war statistisch signifikant (► **Abb. 3**). Ein Zusammenhang zwischen der Schmerzreduktion und dem präoperativen Larsen-Stadium ließ sich nicht nachweisen. Präoperativ berichteten 7 Patienten für 16 Gelenke (21,1 %) und postoperativ 3 Patienten für 7 Gelenke (9,2 %) über eine ausgeprägte Bewegungseinschränkung. Bei 27 Patienten für 53 Gelenke (69,7 %) zeigte sich präoperativ und bei 19 Patienten für 42 Gelenke (55,3 %) postoperativ eine mäßige Bewegungseinschränkung. Über keinerlei Bewe-



► **Abb. 3** Erreichte Schmerzreduktion in Abhängigkeit zum Larsen-Stadium

gungseinschränkung wurde von 5 Patienten für 7 Gelenke (9,2%) präoperativ und 17 Patienten für 27 Gelenke (35,5%) postoperativ berichtet. Zusammenfassend befanden 17 Patienten für 32 Gelenke (42,1%) eine postoperative Verbesserung der Gelenkbeweglichkeit, 18 Patienten für 36 Gelenke (47,4%) bemerkten keine Veränderung und 4 Patienten für 8 Gelenke (10,5%) befanden eine Verschlechterung der Beweglichkeit. Eine ausgeprägte Kraftminderung wurde von 12 Patienten präoperativ angegeben, die bei 4 Patienten postoperativ verblieb. 18 Patienten gaben präoperativ und 19 Patienten postoperativ eine mäßige Kraftminderung an. Bei 9 Patienten war präoperativ und bei 23 Patienten postoperativ die Kraft subjektiv normal. Durch den Eingriff konnte bei 17 Patienten die Kraft verbessert werden, bei 15 Patienten war die Kraft gleichbleibend und bei 7 Patienten verringerte sich die Kraft. Die Patientenzufriedenheit war sehr hoch. Der Eingriff wurde für 74 Gelenke bei 37 Patienten (97,4%) als sehr zufriedenstellend bewertet und die Patienten würden sich erneut der Operation unterziehen. 2 Patienten, bei denen jedoch gleichzeitig ein PIP-Gelenk operiert wurde, waren mit dem Eingriff unzufrieden. Die MCP-Gelenke befanden sich präoperativ in Larsen-Stadium 0 und IV. Der eine Patient, bei dem nach 20 Monaten eine Rezidiv-Synovialitis an MCP III und MCP V festgestellt wurde, empfand präoperativ Schmerzen auf der NRS von 7, die sich 14 Monate nach dem Revisionseingriff auf 3 in Ruhe und 4 bei Belastung verringerten. Mit dem Eingriff zeigte sich der Patient zufrieden. Bei 2 Patienten traten postoperative Komplikationen auf. Ein Gelenk musste aufgrund einer Infektion offen revidiert werden. Ein weiteres Gelenk wurde bei starken Schmerzen offen revidiert ohne mikrobiologischem Nachweis einer Infektion. Es traten weder Nerven- noch Sehnenverletzungen auf.

## Diskussion

Die vorliegende Studie zeigt, dass mit der arthroskopischen Synovialektomie bei rheumatoider Arthritis gute Ergebnisse mit hoher Patientenzufriedenheit erzielt werden können, vergleichbar mit den Ergebnissen von Wilkes, Wei et al. und Sekiya et al. [8–10]. Aufgrund des kurzen Nachuntersuchungszeitraums von 22,7 Monaten kann keine Aussage zu der von Wilkes beschriebenen Abnahme der Patientenzufriedenheit nach 4 Jahren gemacht werden [10]. In der Studie von Sekiya et al. [8] zeigte sich jedoch, dass bei 80% der nachuntersuchten Gelenke dauerhaft keine Schwellung mehr auftrat und die Patienten nach 7 Jahren weiterhin zufrieden mit dem Eingriff waren. Die bisher größte veröffentlichte Studie stammt von Wei et al. [9] mit 29 nachuntersuchten MCP-Gelenken. Die vorliegende Studie ist mit einer Anzahl von 76 MCP-Gelenken weitaus größer und spiegelt somit möglicherweise ein besseres Bild der Patientenpopulation mit rheumatoider Arthritis wider. Als chronische Erkrankung verläuft diese unterschiedlich hinsichtlich Dauer, Intensität, Remissionsintervallen sowie Zeitpunkt des Krankheitsbeginns und Geschwindigkeit des Krankheitsverlaufs. Die postoperative Behandlung mit sofortiger und uneingeschränkter Mobilisation ist mit der in vergleichbaren Arbeiten angegebenen identisch. Die Komplikationsrate ist höher als bei den anderen Studien, was an der größeren Anzahl untersuchter Gelenke liegen kann. Wie in den anderen Arbeiten wurde die präoperative Diagnose einer Synovialitis mithilfe der klinischen Untersuchung gestellt. Eine objektive Bewertung des Ausmaßes der Synovialitis wäre wünschenswert. Es ist jedoch nicht erwiesen, dass das Ausmaß der Synovialitis mit Ultraschall oder MRT quantitativ erfolgen kann. Allerdings wäre die klinische Nachuntersuchung zur Beurteilung des Gelenkzustands in Ergänzung zur Befragung der Patienten wünschenswert gewesen. Dies stellt einen Schwachpunkt der vorgelegten Arbeit dar. Die Autoren bestätigen, dass aufgrund der guten Dehnbarkeit der Gelenkkapsel die MCP-Gelenke für arthroskopische Eingriffe besonders geeignet sind [2–10] und der Zugang zum überwiegenden Anteil des Gelenks, besonders des dorsalen Rezessus und der Seitenbandtaschen möglich ist. Nur der palmare Rezessus kann für die Synovialektomie nicht erreicht werden. Dies ist allerdings auch bei der offenen Synovialektomie schwer möglich, außer es wird ein Seitenband durchtrennt. Liegen keine Gelenkdeformitäten vor, die eine offene Rekonstruktion erfordern, sind die Autoren der Ansicht, dass ein arthroskopisches Vorgehen wegen der bekannten Vorteile der atraumatischen minimalinvasiven Vorgehensweise mit geringen postoperativen Schmerzen, niedriger Morbidität und umgehend möglicher Mobilisierung bevorzugt werden sollte [3, 6]. Der Aufbau der Studie unterscheidet sich von den anderen Studien zu diesem Thema, da die Nachuntersuchung nur durch eine telefonische Befragung erfolgte. Obwohl bei den meisten Patienten der Schmerz und die Bewegungseinschränkung als Operationsgrund genannt wurden, unterzogen sich auch einige Patienten aus ästhetischen Gründen der Operation. Ziel dieser Studie war nicht der Vergleich des prä- und postoperativen funktionellen Befundes, sondern die Erhebung des subjektiven Zugewinns durch den Eingriff. Bekanntermaßen ist eine objektive Befundung rheumatisch veränderter Hände schwierig [15]. Trotz Angaben der Patienten über eine Besserung konnten diese anhand der objektiven Unter-



suchungsergebnisse nicht bestätigt werden [13, 14]. Z. B. kann die Beteiligung der benachbarten PIP-Gelenke bei der Messung der postoperativen Spitzgriffkraft den positiven Effekt der behandelten MCP-Gelenke schmälern. Das unterschiedlich schnelle Fortschreiten der Erkrankung im Nachuntersuchungszeitraum erlaubt meistens keine Aussage über ein bestimmtes Gelenk. Röntgenbilder stellen keine adäquate Kontrolle der Therapie dar, da die Gelenkerstörung bekanntermaßen trotz Synovialektomie fortschreitet [11–15]. Deshalb erscheinen subjektive Parameter als sinnvollere Verlaufsparemeter [15]. Die retrospektive Befragung zu präoperativen Beschwerden muss kritisch bewertet werden, obwohl die Patienten meist problemlos die präoperative Situation und die Veränderungen seit dem Eingriff beschreiben konnten.

## Schlussfolgerung

Zusammenfassend sind die Autoren der Meinung, dass Patienten mit therapierefraktärer Synovialitis der kleinen Gelenke von einer arthroskopischen Synovialektomie nicht nur kurzzeitig, sondern auch im längerfristigen Verlauf profitieren. Der Langzeiteffekt ist natürlich nicht nur von der Synovialektomie abhängig, sondern vom individuellen Krankheitsverlauf und der Wirksamkeit der Basistherapie. Das Ergebnis für den Patienten ist also abhängig vom Zusammenspiel von medikamentöser und chirurgischer Behandlung. Die Synovialektomie kann das Fortschreiten der Gelenkerstörung nicht aufhalten. Das Entfernen der „Masse“ der hypertrophen Synovialis verhindert jedoch die Kapselaufweitung, die Elongation der radialen Seitenbänder sowie die daraus resultierende Subluxation der Strecksehnen und Gelenke. Die arthroskopische Synovialektomie der Fingergrundgelenke bei rheumatoider Arthritis führt also nicht nur zu einer Schmerzreduktion und Funktionsverbesserung, sie kann auch die biomechanische Veränderung mit Ulnardeviation und palmarer Subluxation der Gelenke aufhalten oder ihr vorbeugen.

## Interessenkonflikt

nein

## Literatur

- [1] Chen YC. Arthroscopy of the wrist and finger joints. *Orthop Clin North Am* 1979; 10: 723–733
- [2] Berner SH. Metacarpophalangeal arthroscopy. *Tech Hand Up Extrem Surg* 2008; 12: 208–215
- [3] Choi AK, Chow EC, Ho PC et al. Metacarpophalangeal joint arthroscopy: indications revisited. *Hand Clin* 2011; 27: 369–382
- [4] Erdos J, Caitlin G, Baratz ME. Arthroscopy of the metacarpophalangeal joint. *Oper Tech Orthop* 2007; 17: 133–139
- [5] Johnson LL. Finger joints. *Arthroscopic surgery - Principles and practice*. Ed 3St. Louis: Mosby; 1986: 1486–1490
- [6] Rozmarny LM, Wei N. Metacarpophalangeal arthroscopy. *Arthroscopy* 1999; 15: 333–337
- [7] Sekiya I, Kobayashi M, Taneda Y et al. Arthroscopy of the proximal interphalangeal and metacarpophalangeal joints in rheumatoid hands. *Arthroscopy* 2002; 18: 292–297
- [8] Sekiya I, Kobayashi M, Okamoto H et al. Arthroscopic synovectomy of the metacarpophalangeal and proximal interphalangeal joints. *Tech Hand Up Extrem Surg* 2008; 12: 221–225
- [9] Wei N, Delauter SK, Erlichman MS et al. Arthroscopic synovectomy of the metacarpophalangeal joint in refractory rheumatoid arthritis: a technique. *Arthroscopy* 1999; 15: 265–268
- [10] Wilkes LL. Arthroscopic synovectomy in the rheumatoid metacarpophalangeal joint. *J Med Assoc Ga* 1987; 76: 638–639
- [11] Nicolle FV, Holt PJL, Calnan JS. Prophylactic synovectomy of the joints of the rheumatoid hand. *Ann rheum Dis* 1971; 30: 476–480
- [12] Thompson M, Douglas G, Davison EP. Synovectomy of the metacarpophalangeal joints in rheumatoid arthritis. *Proc R Soc Med* 1973; 66: 197–199
- [13] Arthritis and Rheumatism Council and British Orthopaedic Association. Controlled trial of synovectomy of knee and metacarpophalangeal joints in rheumatoid arthritis. *Ann Rheum Dis* 1976; 35: 437–442
- [14] Arthritis Foundation Committee on Evaluation of Synovectomy. Multicenter evaluation of synovectomy in the treatment of rheumatoid arthritis. Report of results at the end of three years. *Arthritis Rheum* 1977; 20: 765–771
- [15] Calnan J. Surgical synovectomy of the metacarpophalangeal joints in rheumatoid arthritis. *Rheumatol Rehabil Suppl* 1979; 59–63
- [16] Brumm C, Looser M, Kissling RO. Is open synovectomy of the metacarpophalangeal joint in chronic polyarthritis worthwhile? *Z Orthop Ihre Grenzgeb* 2000; 138: 496–500
- [17] Larsen A, Dale K, Eek M. Radiographic evaluation of rheumatoid arthritis and related conditions by standard reference films. *Acta Radiol Diagn* 1977; 18: 481–491
- [18] Borisch N. Metacarpophalangeal joint arthroscopy. *Oper Orthop Traumatol* 2014; 26: 564–572