

Speckle-Tracking-Echokardiografie – ein neues Tool für die Intensivstation?

Norbert Reckefuß, Jan Florian Heuer, Thomas Butz

Die Beurteilung der kardialen Funktion kritisch kranker Patienten ist eine wichtige diagnostische Maßnahme auf Intensivstationen. Jedoch kann die meist angewandte detaillierte echokardiografische Untersuchung gerade Ungeübte rasch an ihre Grenzen bringen. Zusätzliche Informationen vermag die myokardiale Deformationsanalyse mittels Speckle-Tracking-Echokardiografie zu liefern – ein innovatives Verfahren, das in diesem Beitrag vorgestellt wird.

ABKÜRZUNGEN

2-D	2-dimensional
EKG	Elektrokardiogramm
GCS	globaler zirkumferenzieller Strain
GLS	globaler longitudinaler Strain
GRS	globaler radialer Strain
kMRT	kardiale Magnetresonanztomografie
LV	linker Ventrikel
ROI	Region of Interest
STE	Speckle-Tracking-Echokardiografie
TDI	Gewebe-Doppler-Bildgebung, Tissue Doppler Imaging

Einleitung

Die Beurteilung der kardialen Funktion bei kritisch kranken Patienten stellt einen wesentlichen Bestandteil der modernen Intensivmedizin dar. Ergänzend zu invasiven hämodynamischen Monitoring-Verfahren wird hierzu regelhaft die 2-dimensionale (2-D) Echokardiografie (Echo) eingesetzt, die auch Aussagen zur Morphologie des Herzens ermöglicht. Die Bandbreite der Untersuchungstechniken reicht dabei von einer fokussierten notfallmedizinischen („Schockraum-Echo“) bis hin zu einer detaillierteren fachkardiologischen Untersuchung. Die korrekte Durchführung und Auswertung ist jedoch stark von der zu erreichenden Bildqualität sowie der Erfahrung des jeweiligen Untersuchers abhängig. Gerade unerfahrenen Untersuchern fällt eine zuverlässige und reproduzierbare Beurteilung der globalen und regionalen Funktion des Herzens oft schwer. Darüber hinaus können mit standardechokardiografischen Verfahren subklinische systolische wie diastolische myokardiale Dysfunktionen häufig nicht ausreichend erkannt werden. Somit wäre ein ergänzendes echokardiografisches Verfahren wünschenswert,

das auch Nichtkardiologen detaillierte Einblicke in die regionale und globale kardiale Funktion erlaubt und diese objektiv quantifizieren kann.

Gewebedeformationsanalyse

Seit mehr als 15 Jahren wurden daher Möglichkeiten der (halb-)automatisierten Gewebedeformationsanalyse als zusätzliches parametrisches Verfahren zur Untersuchung der kardialen Funktion erforscht und kontinuierlich weiterentwickelt.

Merke

Aktuell sind myokardiale Deformationsanalysen mittels kardialer Magnetresonanztomografie (kMRT), Gewebe-Doppler-Bildgebung (TDI) sowie Speckle-Tracking-Echokardiografie (STE) möglich [1–3].

kMRT und TDI

Die Deformationsanalyse mittels kardialer MRT-Untersuchungsprotokolle wurde von vielen Forschern zunächst als „Goldstandard“ angesehen. Das Verfahren ist aber für die meisten Intensivpatienten ungeeignet. Gründe sind der notwendige Patiententransport, die potenziell verängstigende und lang dauernde Untersuchung, die geringe räumliche Auflösung, die aufwendige Auswertung sowie technische Limitationen (z. B. Beatmung, Metallimplantate).

Daher war in der Vergangenheit zunächst die TDI das Verfahren der Wahl: Sie ist auf vielen echokardiografischen Geräten verfügbar und bietet eine hohe zeitliche Auflösung. Allerdings sind für die korrekte Untersuchung sehr hohe Bildwiederholraten (> 150 Bilder/Sekunde) nötig. Das Verfahren ist zudem stark winkelabhängig, ermöglicht die Deformationsanalyse nur in einer Dimension, ist technisch und zeitlich herausfordernd und nur mäßig reproduzierbar. Avitale Bereiche, die durch Zug-

kräfte von Nachbarsegmenten passiv mitbewegt werden (sog. „tethering“), können nicht sicher erkannt werden.

Speckle-Tracking-Echokardiografie

Die STE ermöglicht im Gegensatz zur TDI eine computerunterstützte quantitative Messung der regionalen und globalen Deformation des Herzens auf Basis von gewöhnlichen 2-D echokardiografischen Graustufenbildern [1, 2]. Die STE wurde durch experimentelle Versuche und im Vergleich zu MRT-basierten Messungen sehr gut validiert. Die gute Reproduzierbarkeit übertrifft hierbei die von vielen konventionellen echokardiografischen Parametern [4]. Das Verfahren ist prinzipiell winkelunabhängig und in der Lage, auch jene Segmente zu erkennen, in denen keine Längenänderung stattfindet. Mittlerweile ist die STE-Analyse auf vielen (kardiologischen) Ultraschallgeräten bzw. mittels separat erhältlicher Computer-Software verfügbar, sodass auch bettseitige Untersuchungen auf der Intensivstation möglich sind (► **Tab. 1**). Für diverse Gerätehersteller und Softwarearten wurden entsprechende Normalwerte durch unterschiedliche Arbeitsgruppen erarbeitet (► **Tab. 2**) [5–10]. Darüber hinaus liegen erste Erfahrungen bezüglich des Einsatzes im intensivmedizinischen Bereich vor [11, 12]. Im Folgenden soll dieses sehr vielversprechende und innovative Verfahren genauer vorgestellt werden.

Funktionsweise der STE

Das Ultraschallbild des Herzmuskels enthält viele kleine akustische Marker (sog. Pixel). Diese entstehen durch die unterschiedlichen Reflexionen des Ultraschalls innerhalb der mehrschichtigen Anordnung des Herzmuskels. Das Muster dieser Marker bleibt innerhalb eines Herzzyklus für eine jeweilige Geweberegion des Herzens relativ konstant, womit es einer Art „Fingerabdruck“ entspricht [1, 2].

Eine Region von etwa 20–40 Pixeln bildet einen sog. „Speckle“ (engl. Fleck). In der STE werden viele dieser Speckles aus einer myokardialen Region in einem Bild eines gespeicherten Herzzyklus automatisch erfasst („getrackt“). Durch einen automatisierten Suchalgorithmus der Software werden sie dann in den nachfolgenden Bildern weiterverfolgt.

Merke

Aus den Veränderungen der Distanz zwischen den einzelnen Speckles kann die Software errechnen, ob sich die jeweiligen Segmente des Herzens über die Zeit verkürzen, verlängern oder unverändert bleiben.

Diese Längenänderung im Vergleich zum Ausgangszustand wird „Strain“ (engl.: Verformung) genannt. Ein positiver Strain bedeutet hierbei eine Verlängerung (oder Verdickung), ein negativer Strain eine Verkürzung (oder

► **Tab. 1** Übersicht der Hersteller von Ultraschallgeräten und Software für die kardiale Deformationsanalyse.

Hersteller	Ultraschallgerät (Beispiel)	Software name
Epsilon	–	Echolsight
General Electric	Vivid E95	EchoPac
Hitachi-Aloka	ARIETTA 850	2D Tissue Tracking
Philips	EPIQ CVx	QLAB
Samsung Medison	HS70A	–
Siemens	ACUSON S2000 HELX	Syngo Velocity Vector Imaging
TomTec	–	TOMTEC-ARENA
Toshiba/Canon	Aplio i900	Wall Motion Tracking

Verdünnung) der betreffenden Abschnitte im Vergleich zur Ausgangslänge.

Mittels STE können auf diese Art je nach untersuchter Anlotungsebene bzw. Projektion vielfältige Informationen über die longitudinale, radiale und zirkumferenzielle Deformation des Herzmuskels gewonnen werden (s. „Praxis – Anlotungsebenen“). Diese werden als Surrogatparameter für die regionale myokardiale Kontraktion angesehen [1, 2]. Die Zusammenfassung bzw. Mittelung mehrerer Regionen ermöglicht Aussagen über die Deformation einzelner Wände bzw. die globale linksventrikuläre Deformation.

PRAXIS

Anlotungsebenen

- In den apikalen Ansichten (2-, 3-, 4-Kammer-Blick) wird der longitudinale Strain (von der Basis zur Spitze) gemessen. Die Zusammenschau all dieser Segmente ergibt den globalen longitudinalen Strain (GLS).
- Die parasternalen Kurzachsenblicke ermöglichen die Untersuchung der radialen (vom Endokard zum Epikard, senkrecht zur longitudinalen Richtung, GRS) und zirkumferenziellen (senkrecht zur longitudinalen und radialen Richtung, GCS) Deformation.

Zu beachten ist, dass dies nur eine Vereinfachung der wahren physiologischen Verhältnisse darstellt. Denn sowohl Scherbewegungen als auch die für die Kontraktion wichtigen Rotationen und Verdrehungen des Myokards können aktuell in der 2-dimensionalen Analyse nicht mit abgebildet werden.

► **Tab. 2** Darstellung einiger Studien mit Normalwerten von globalen Strain-Parametern.

Studie	Jahr	Land	GLS (%)	GRS (%)	GCS (%)	Gerätehersteller	Ultraschallgerät	Softwareart	Softwareversion
Marwick [5]	2009	diverse	-18,6 ± 5,1	-	-	GE	Vivid 7	Echopac	6
Dalen [6]	2010	Norwegen	-18,4 ± 5,9	-	-	GE	Vivid 7	Echopac	BT 09
Reckefuß [7]	2010	Deutschland	-20,6 ± 2,6	48,2 ± 13,8 ¹	-	GE	Vivid 7	Echopac	6
Takigiku [8]	2012	Japan	-21,3 ± 2,1	54,6 ± 12,6	-22,8 ± 2,9	GE	Vivid 7/E9	Echopac	110.1.3
			-18,9 ± 2,5	36,3 ± 8,2	-22,2 ± 3,2	Philips	iE33	QLAB	7.1
			-19,9 ± 2,4	51,4 ± 8,0	-30,5 ± 3,8	Toshiba	Artida/Aplio	Ultra-Extend	-
Yingchoncharoen [9]	2013	diverse	-19,7	47,3	-23,3	diverse	diverse	diverse	diverse
Moreira [10]	2017	USA	-16,4 ± 2,0 ²	36,6 ± 11,0	-15,7 ± 2,6	Toshiba	Artida	2D WMT	3.0

Definitionsgemäß werden die Strain-Werte in Prozent angegeben, wobei der longitudinale und der zirkumferenzielle Strain ein negatives Vorzeichen erhalten (Verkürzung) und der radiale Strain ein positives (Verdickung). Angaben jeweils in Mittelwert ± Standardabweichung (soweit verfügbar). GLS: globaler longitudinaler Strain, GRS: globaler radialer Strain, GCS: globaler zirkumferenzieller Strain, ¹ GRS nur aus Kurzachsensicht auf Papillarmuskelebene berechnet, ² GLS nur aus 2- und 4-Kammer-Ansicht berechnet.

Bildgenerierung

Für die Akquise der Bilder ist ein gewisses Maß an Training notwendig: Neben dem vollständigen Untersuchungs-gang muss man auch die spezifischen Maßnahmen zur Bildoptimierung beherrschen, welche die Voraussetzung für valide Messwerte sind [13].

Merke

Die Untersuchung sollte optimalerweise bei Atemstillstand stattfinden, und das Myokard des linken Ventrikels sollte während des gesamten Zyklus vollständig sichtbar sein.

Zeitgleich muss eine EKG-Aufzeichnung stattfinden, da diese für die automatische Erkennung der kardialen Aktionen (Systole, Klappenschluss, Diastole) nötig ist. Die Bildwiederholrate sollte idealerweise zwischen 50 und 110 Bildern pro Sekunde liegen, die Weite und Tiefe sollten so minimal wie möglich gewählt werden. Es sollten mindestens 3 kardiale Zyklen aufgezeichnet werden, damit zumindest ein Zyklus vollständig abgebildet wird.

Die anschließende STE-Analyse und -Auswertung ist aufgrund der zunehmenden Vereinfachungen der Softwareprodukte mittlerweile mit nur geringem Lehr- bzw. Trainingsaufwand problemlos und valide durchführbar – und auch für Anfänger möglich [14, 15]. Bezüglich weiterer Details sei auf die Übersichtsarbeit von Voigt et al. verwiesen [13].

Vorgehen bei der Strain-Messung

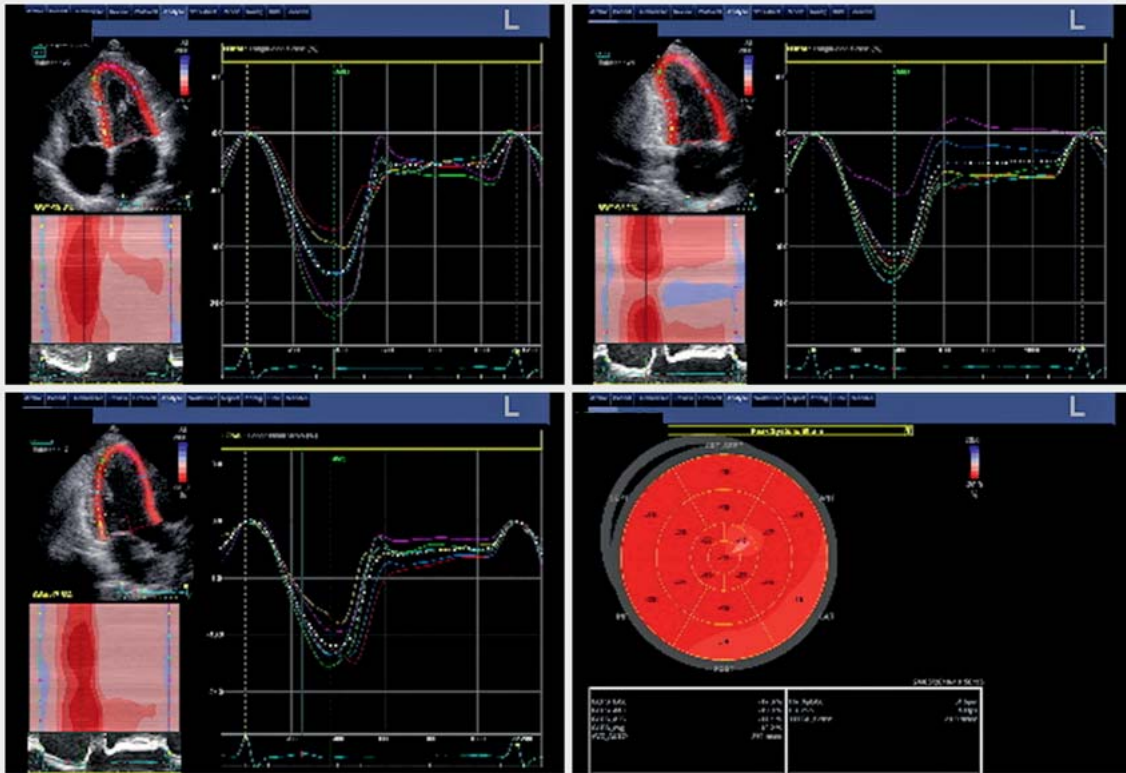
Bis vor einigen Jahren erfolgte die Strain-Messung bzw. -Berechnung nach abgeschlossener Untersuchung anhand gespeicherter Rohdatensätze mit einer kommerziell

erhältlichen STE-Software auf einer separaten Workstation. Mittlerweile ist diese Software auch in vielen (kardiologischen) Ultraschallgeräten integriert, sodass die STE-Analyse direkt am Gerät erfolgen kann.

Hierzu wird nach der Akquise aller nötigen Bildserien ein gespeicherter echokardiografischer Zyklus geladen. Zunächst gilt es, die automatische Erkennung des Aortenklappenschlusses zu überprüfen, da dieser ein essenzieller Parameter für die Deformationsanalyse ist. Daher ist es sinnvoll, zunächst die 3-Kammer-Ansicht zu laden und – wenn nötig – eine diesbezügliche Korrektur vorzunehmen.

Einstellen der Region of Interest

Nun wird das endsystolische Bild oder das Einzelbild ausgewählt, in dem die Herzgrenzen und speziell das Endokard am besten abzugrenzen sind. Durch Markieren der Klappenebene sowie der Endokardgrenze mit einem Cursor wird – je nach Softwareart – (halb-)automatisch eine Linie entlang des Endokards gelegt. Diese Linie stellt die innere Grenze der zu untersuchenden Region (engl.: region of interest = ROI) dar. Die ROI soll das gesamte Myokard enthalten und nur bis zur Grenze des Epikards reichen. Die Software schätzt die Größe der ROI hierbei automatisch ab und prüft die Qualität der Speckle-Tracking-Messung mittels interner Qualitätskontrolle. Das Tracking wird bildlich dem ursprünglichen Zyklus überlagert und ist somit optisch überprüfbar. Nun hat der Untersucher die Möglichkeit, durch Veränderungen der ROI-Größe sowie der Linienposition entlang des Endokards die untersuchte Region anzupassen. So kann die Wand des linken Ventrikels (LV) optimal erfasst und untersucht werden.



► **Abb. 1** Normalbefund von regionalem und globalem longitudinalem Strain mittels Speckle-Tracking-Echokardiografie (STE). Longitudinaler Strain ist die relative Deformation myokardialer Segmente in Basis-Apex-Ebene. Zeitliche Aufzeichnung der einzelnen Strain-Kurven der entsprechenden 6 Segmente der jeweiligen Wände über die Zeit in der 4-Kammer- (oben links), 2-Kammer- (oben rechts), 3-Kammer-Ansicht (unten links). Im sog. „Bullseye“ (unten rechts) findet sich eine visuelle Übersicht über die regionale Deformation aller longitudinalen Segmente. Eine (dunkel-)rote Farbkodierung zeigt hierbei normwertige Strain-Werte an. Quelle: Prof. Dr. Lothar Faber (Herz- und Diabeteszentrum NRW, Bad Oeynhausen).

Strain-Kurven

Die Software teilt den LV anschließend automatisch in mehrere (meist 6) Abschnitte für die jeweilige Ultraschallansicht ein. Dann zeichnet sie die Strain-Kurven gegen die Zeit in einem Koordinatensystem auf (► **Abb. 1**). Segmente, die nur partiell dargestellt werden oder die interne Qualitätskontrolle der Software nicht bestehen, werden automatisch oder nach Überprüfung des Untersuchers aus der Untersuchung ausgeschlossen.

Merke

Der zeitliche Aufwand dieser Analyse beläuft sich bei guter Bildqualität und erfahrenem Untersucher auf nur wenige Minuten.

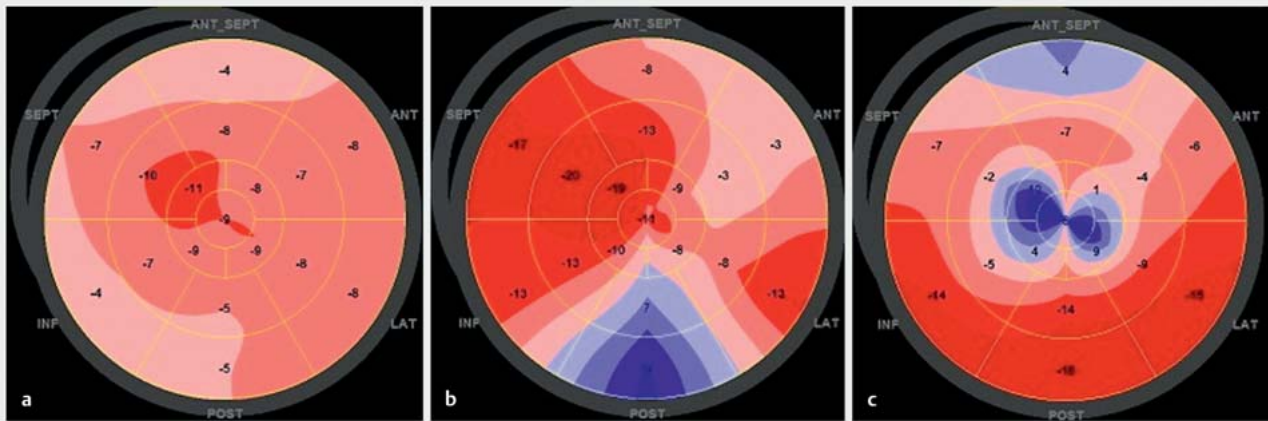
Sind jedoch ausgeprägte Nachkorrekturen z.B. an den Endokardgrenzen oder der Größe der ROI nötig, verlängert sich die Untersuchungsdauer dementsprechend. In der Regel kann die Untersuchung innerhalb von 10 Minuten komplett abgeschlossen werden.

Beurteilung der myokardialen Deformation

Mittlerweile liegen Normwerte für das TDI- und das STE-Verfahren für die globale sowie regionale myokardiale Deformation von mehreren Arbeitsgruppen vor. Hierbei wurden Normal- und Patientenkollektive mit teils großen Altersspannen untersucht und unterschiedliche Ultraschallgeräte sowie Softwarearten und -versionen verwendet (► **Tab. 2**) [5–10]. Dadurch ist es heute möglich, die am Patienten erhobenen Werte anhand dieser Vergleichskollektive einzuordnen und klinisch zu interpretieren.

Globaler longitudinaler Strain

Der am häufigsten eingesetzte Parameter der Deformationsanalyse ist der GLS, welcher die Funktion aller subendokardial gelegenen, longitudinal orientierten Herzmuskelfasern wiedergibt. Diese reagieren besonders sensibel auf eine Ischämie oder einen erhöhten LV-Wandstress. Dementsprechend korreliert eine Reduktion des



► **Abb. 2** Pathologische Befunde bei verschiedenen Erkrankungen. Beispielhafte Darstellung von kardialen Pathologien des linken Ventrikels mittels Speckle-Tracking-Echokardiografie (STE) im „Bullseye“ der longitudinalen Strain-Werte. Die (dunkel-)rote Farbe bedeutet hierbei eine normale, die (dunkel-)blaue Farbe eine hochgradig pathologische myokardiale Deformation. **a** Diffus schlechte Deformation bei dilatativer Kardiomyopathie. **b** Hinterwandinfarkt mit hochgradiger Störung der infarzierten Segmente. **c** Besonders apikal betonte Störung bei Takotsubo-Kardiomyopathie. Quelle: Prof. Dr. Lothar Faber (Herz- und Diabeteszentrum NRW, Bad Oeynhausen).

GLS beispielsweise mit der Infarktgröße und den ischämiebedingt betroffenen myokardialen Segmenten.

Anfangs wurde eine Vielzahl von Strain-Parametern in der Analyse genutzt (z. B. maximaler systolischer Strain, end-systolischer Strain, maximaler Strain des gesamten Herzzyklus), was die Vergleichbarkeit einschränkte. Daher wurde in einer Konsensuskonferenz internationaler echokardiografischer Fachgesellschaften festgelegt, immer den endsystolischen Strain-Wert für die Beschreibung der systolischen Funktion zu nutzen [13].

Obwohl die STE-Algorithmen prinzipiell eine winkelunabhängige Auswertung ermöglichen, zeigte sich, dass bei subxiphoidal angeloteten Zyklen in der LV-STE-Analyse massive Abweichungen entstehen [16]. Dies könnte an der deutlich verdrehten Ansicht in Kombination mit der größeren Sektortiefe und -breite liegen. Möglicherweise sind die aktuellen Algorithmen darauf noch nicht entsprechend eingestellt.

Merke

Zur Beschreibung der systolischen Funktion soll der endsystolische Strain-Wert verwendet werden. An subxiphoidal angeloteten Echozyklen sollte die STE aktuell nicht durchgeführt werden.

Radialer und zirkumferenzieller Strain

Die Auswertung der radialen und zirkumferenziellen Deformation wird aktuell deutlich seltener durchgeführt. Dies liegt zum einen an den zusätzlich zu untersuchen-

den Kammeransichten (Kurzachsenansicht in apikaler, mittlerer und basaler Höhe), die scheinbar nicht routinemäßig in allen medizinischen Einrichtungen erhoben werden. Zum anderen ist auch die bisherige Datenlage zu diesen Verfahren wesentlich geringer, was den Vergleich erhobener Messwerte deutlich erschwert.

Regionale myokardiale Deformation

Im Gegensatz zur konventionellen echokardiografischen Beurteilung der Herzfunktion können mittels regionaler STE-Analyse auch Ungeübte sehr gut zwischen normal vitalen und pathologisch kompromittierten Segmenten des LV differenzieren. Es lassen sich somit noch detailliertere Erkenntnisse der kardialen Deformation gewinnen. Durch Betrachtung der einzelnen Strain-Werte oder durch die Darstellung aller Segmente im sog. „Bullseye“ erkennt man unterschiedliche Patterns zwischen

- normaler Deformation,
- globalen Störungen (z. B. bei septischer Kardiomyopathie) und
- regionalen Störungen (z. B. bei Ischämie im Bereich eines Koronargefäßes) (► **Abb. 2**).

Auch für die regionale Deformation liegen entsprechende Normalwerte vor. Beachtenswert sind u. a. der physiologische Anstieg der Strain-Werte von den basalen zu den apikalen Segmenten, differierende Strain-Werte in unterschiedlichen Altersklassen sowie zwischen den Geschlechtern [7, 8].

INFO

STE auf der Intensivstation

In der klinischen kardiologischen Forschung wurde die STE zur detaillierteren Untersuchung praktisch aller kardiologischen Krankheitsbilder erfolgreich evaluiert und eingesetzt. So liegen viele Untersuchungen und Grenzwerte vor zu Patienten mit

- Myokardinfarkt,
- Herzinsuffizienz,
- ischämischer, hypertropher, dilatativer bzw. medikamentös induzierter oder Takotsubo-Kardiomyopathie.

Diese wurden auf globaler und regionaler Ebene untersucht und die STE konnte hier die Möglichkeiten der konventionellen Echokardiografie erheblich erweitern.

Die Datenlage für den STE-Einsatz bei kritisch kranken Patienten auf nicht kardiologischen Intensivstationen ist aktuell noch sehr gering und bedarf weiterer wissenschaftlicher und klinischer Evaluation. Es gibt jedoch bereits vielversprechende Erkenntnisse bezüglich der Veränderungen der Strain-Werte bei

- Sepsis bzw. septischem Schock,
- akuter Lungenarterienembolie sowie
- maschineller Beatmung und linksventrikulären Unterstützungssystemen.

Eine gute Übersicht der aktuellen Studienlage findet sich in der Literatur: [11, 12].

Dyssynchronitäten können mittels STE aufgezeigt werden. Somit sind genauere Einsichten in die Herz-Lungen-Interaktion möglich. Allerdings wurden die STE-Algorithmen zunächst primär für die Analyse des linken Ventrikels entwickelt und erste Empfehlungen zur Standardisierung sind kürzlich erst erarbeitet worden [17]. Aus diesem Grund sollten die wenigen bisher verfügbaren Erkenntnisse zunächst noch mit Vorsicht betrachtet werden.

Diastolische Deformation und zeitliche Analyse

Da die STE den gesamten kardialen Zyklus abbildet, können hierdurch auch Aussagen zur diastolischen Deformation bzw. Relaxation möglich werden. Ebenso könnte die zeitliche Auswertung der Strain-Kurven zukünftig Patienten mit hohem Risiko für kardiale Arrhythmien aufzeigen.

INFO

Dreidimensionale STE

Eine Weiterentwicklung der 2-D-STE stellt die 3-dimensionale STE dar, die aktuell immer noch in den „Kinderschuhen“ steckt. Hiermit ist es möglich, auch die Verdrehung bzw. Rotation der einzelnen Herzanteile detailliert zu untersuchen, die einen wesentlichen Einfluss auf die globale systolische und diastolische Deformation haben. Aktuell werden erste 3-dimensionale Strain-Verfahren zu wissenschaftlichen Zwecken angewendet. Sie bedürfen jedoch noch einer entsprechenden Evaluation und spielen im klinischen Alltag auch aufgrund der Komplexität und methodischer Limitationen derzeit keine Rolle.

Weitere (zukünftige) Anwendungsgebiete

Vorhöfe und rechter Ventrikel

Prinzipiell ist eine Anwendung der STE nicht auf die Beurteilung des LV beschränkt. Die Untersuchung der Vorhöfe bzw. des rechten Ventrikels ist ebenfalls möglich und vielversprechend, um einen besseren Einblick in die gesamt-kardiale Deformation zu erhalten. Hierdurch könnten sich ganz neue diagnostische Möglichkeiten ergeben, da insbesondere rechtsventrikuläre Dysfunktionen bei vielen intensivmedizinischen Krankheitsbildern vorhanden sind, z. B. bei

- Sepsis,
- Lungenarterienembolie,
- akutem Lungenversagen,
- Beatmung mit hohen endexpiratorischen Drücken.

Leicht- bis mittelgradige Einschränkungen werden jedoch oftmals durch das konventionelle Echo nur unzureichend abgebildet. Potenzielle Reaktionen der Vorhöfe oder des rechten Ventrikels auf diese Situationen wie reduzierte systolische oder diastolische Deformation oder

Limitationen der STE

Die Analyse ist stark von der erreichten Bildqualität sowie einer adäquaten EKG-Aufzeichnung abhängig. Sie ist somit anwenderabhängig und bleibt bei kritisch kranken Patienten manchmal suboptimal [14]. Zudem ist ein kompletter standardkonformer Untersuchungsgang mit Aufzeichnung von allen nötigen Kammeransichten nicht bei jedem Patienten möglich. Eine häufig vorkommende Tachykardie reduziert die zeitliche Auflösung. Dies macht eine konsekutive Erhöhung der Bildwiederholrate nötig, um Ereignisse nicht zu „übersehen“. Allerdings sind dieser Anpassung Grenzen gesetzt, da mit steigender Bildwiederholrate in der Regel die räumliche Auflösung sinkt und sich das Signal-Rausch-Verhältnis verschlechtert. Artefakte und translationale Bewegungen des Herzens können die Auswertung unmöglich machen. Die Größe und korrekte Position der ROI muss sorgfältig überprüft werden, da diese die Messwerte wesentlich beeinflusst. Auch Vor- und Nachlast haben einen Einfluss auf die STE-Messungen, sodass diese möglichst vorher durch Volumenzufuhr bzw. vasoaktive Substanzen optimiert werden sollten.

Merke

Die meisten der genannten Limitationen gelten jedoch ebenso für andere echokardiografische Messverfahren und sind somit nicht STE-spezifisch.

Ein Problem stellt aktuell allerdings die fehlende Vergleichbarkeit der Messwerte zwischen den Geräten der unterschiedlichen Hersteller dar, was hauptsächlich an den differierenden und geheimen STE-Algorithmen liegt. Es zeigen sich teils große Abweichungen zwischen unterschiedlichen Herstellern von Ultraschallgeräten sowie Softwarepaketen [4, 18]. Auch die Unterteilung des LV ist bislang uneinheitlich geregelt (es finden sich 16-, 17- und 18-Segment-Modelle). Dadurch kann es zu unterschiedlichen Ergebnissen bei der Analyse der apikalen Region kommen [13, 19]. Hierdurch werden momentan Langzeit-Follow-up-Studien deutlich erschwert. Aus diesem Grund wurde eine Taskforce gegründet, in der Vertreter der Echokardiografie-Gesellschaften zusammen mit den Herstellern an einer verbesserten Vergleichbarkeit arbeiten [4, 13, 17, 20].

Im intensivmedizinischen Alltag sind diese Aspekte bei der ein- oder mehrmaligen Untersuchung eines Patienten – innerhalb weniger Tage, unter Verwendung desselben Equipments und optimalerweise durch denselben Untersucher – jedoch unproblematisch.

KERNAUSSAGEN

- Strain ist ein Index der myokardialen Deformation, der die prozentuale Längenänderung eines bestimmten Segmentes während des kardialen Zyklus beschreibt.
- Während die Strain-Messung grundsätzlich ein regionales Messverfahren ist, dient der Durchschnittswert mehrerer zusammengefasster Segmente als Surrogatparameter für die globale linksventrikuläre Deformation.
- Strain-Messungen können mit verschiedenen Methoden durchgeführt werden, wobei für Intensivpatienten nur die Speckle-Tracking-Echokardiografie (STE) von klinischer Bedeutung ist.
- Die grundsätzlichen Vorteile der STE sind die Winkelunabhängigkeit, die vergleichsweise Einfachheit und Schnelligkeit der Methode, die Verfügbarkeit am Patientenbett sowie niedrige Kosten. Es ist ein gut reproduzierbares Verfahren, womit es sich zur Verlaufskontrolle auch bei wechselnden Untersuchern eignet.
- Problematisch sind die Variationen der Messergebnisse zwischen verschiedenen Geräteherstellern, Softwarepaketen und -versionen. Aktuell wird an einer Lösung dieses Problems und einer Standardisierung gearbeitet.
- Normwerte für gesunde Kollektive liegen vor. Die STE kommt bereits bei einer großen Bandbreite von kardiologischen Krankheitsbildern (z. B. Amyloidose, Kardiomyopathien) zum Einsatz. Intensivmedizinische Erkenntnisse sind jedoch noch rar und erfordern weitere klinische Studien.

Danksagung

Wir danken Prof. Dr. Lothar Faber (Herz- und Diabeteszentrum NRW, Bad Oeynhausen) für die Überlassung der Strain-Bilder.

Interessenkonflikt

Alle Autoren erklären, dass keine Interessenkonflikte vorliegen.

Autorinnen/Autoren**Norbert Reckefuß**

Dr. med., Jahrgang 1982. Oberarzt der Klinik für Anästhesiologie, Intensivmedizin, Notfallmedizin und Schmerzmedizin der Augusta-Kranken-Anstalt Bochum. Facharzt für Anästhesiologie. Promotion zum Thema Speckle-Tracking-Echokardiografie. Weitere Schwerpunkte: Ernährungstherapie bei kritisch Kranken, Anästhesie und Notfallmanagement bei roboterassistierten Operationen, Postreanimationsversorgung.

**Jan Florian Heuer**

Priv.-Doz. Dr. med., Jahrgang 1968. Chefarzt der Klinik für Anästhesiologie, Intensivmedizin, Notfallmedizin und Schmerzmedizin der Augusta-Kranken-Anstalt Bochum. Facharzt für Anästhesiologie; Zusatzbezeichnung für Intensivmedizin und Notfallmedizin. Langjährige wissenschaftliche Tätigkeit und Habilitation im Bereich Organ-Cross-Talk. Weitere Schwerpunkte: Therapie des ARDS, VV- und VA-ECMO-Therapie sowie Airwaymanagement.

**Thomas Butz**

Priv.-Doz. Dr. med., Jahrgang 1970. Chefarzt der Klinik für Kardiologie des Katholischen Klinikum Oberhausen. Facharzt für Innere Medizin und Kardiologie sowie internistische Intensivmedizin. Langjährige wissenschaftliche Arbeit und Habilitation zum Themenbereich Echokardiografie sowie parametrische Echokardiografie.

Korrespondenzadresse**Dr. med. Norbert Reckefuß**

Klinik für Anästhesiologie, Intensiv-, Notfall- und Schmerzmedizin
Augusta-Kranken-Anstalt Bochum
Bergstraße 26
44791 Bochum
Reckefuss@augusta-bochum.de

Literatur

- [1] Leitman M, Lysyansky P, Sidenko S et al. Two-dimensional strain – a novel software for real-time quantitative echocardiographic assessment of myocardial function. J Am Soc Echocardiogr 2004; 17: 1021–1029
- [2] Blessberger H, Binder T. Two dimensional speckle tracking echocardiography: basic principles. Heart 2010; 96: 716–722

- [3] Støylen A. Strain rate imaging. Myocardial deformation imaging by ultrasound/echocardiography. Tissue Doppler and Speckle tracking. Im Internet: <http://folk.ntnu.no/stoylen/strainrate/index.html>; Stand 17.01.2019
- [4] Farsalinos KE, Daraban AM, Ünlü S et al. Head-to-head comparison of global longitudinal strain measurements among nine different vendors: the EACVI/ASE Inter-Vendor Comparison Study. *J Am Soc Echocardiogr* 2015; 28: 1171–1181.e2
- [5] Marwick TH, Leano RL, Brown J et al. Myocardial strain measurement with 2-dimensional speckle-tracking echocardiography. *JACC Cardiovasc Imaging* 2009; 2: 80–84
- [6] Dalen H, Thorstensen A, Aase SA et al. Segmental and global longitudinal strain and strain rate based on echocardiography of 1266 healthy individuals: the HUNT study in Norway. *Eur J Echocardiogr* 2010; 11: 176–183
- [7] Reckefuss N, Butz T, Horstkotte D et al. Evaluation of longitudinal and radial left ventricular function by two-dimensional speckle-tracking echocardiography in a large cohort of normal probands. *Int J Cardiovasc Imaging* 2011; 27: 515–526
- [8] Takigiku K, Takeuchi M, Izumi C et al. Normal range of left ventricular 2-dimensional strain: Japanese Ultrasound Speckle Tracking of the Left Ventricle (JUSTICE) study. *Circ J* 2012; 76: 2623–2632
- [9] Yingchoncharoen T, Agarwal S, Popović ZB et al. Normal ranges of left ventricular strain: a meta-analysis. *J Am Soc Echocardiogr* 2013; 26: 185–191
- [10] Moreira HT, Nwabuo CC, Armstrong AC et al. Reference ranges and regional patterns of left ventricular strain and strain rate using two-dimensional speckle-tracking echocardiography in a healthy middle-aged black and white population: The CARDIA study. *J Am Soc Echocardiogr* 2017; 30: 647–658.e2
- [11] Orde S, Huang SJ, McLean AS. Speckle tracking echocardiography in the critically ill: enticing research with minimal clinical practicality or the answer to non-invasive cardiac assessment? *Anaesth Intensive Care* 2016; 44: 542–551
- [12] D'Andrea A, Radmilovic J, Mele D et al. Speckle tracking analysis in intensive care unit: A toy or a tool? *Echocardiography* 2018; 35: 506–519
- [13] Voigt JU, Pedrizzetti G, Lysyansky P et al. Definitions for a common standard for 2D speckle tracking echocardiography: consensus document of the EACVI/ASE/Industry Task Force to standardize deformation imaging. *Eur Heart J Cardiovasc Imaging* 2015; 16: 1–11
- [14] Nafati C, Lançon V, Blasco V et al. Two-dimensional-strain echocardiography in intensive care unit patients: A prospective, observational study. *J Clin Ultrasound* 2016; 44: 368–374
- [15] Chan J, Shiino K, Obonyo NG et al. Left ventricular global strain analysis by two-dimensional speckle-tracking echocardiography: The learning curve. *J Am Soc Echocardiogr* 2017; 30: 1081–1090
- [16] Bagger T, Sloth E, Jakobsen CJ. Left ventricular longitudinal function assessed by speckle tracking ultrasound from a single apical imaging plane. *Crit Care Res Pract* 2012; 2012: 361824. doi:10.1155/2012/361824
- [17] Badano LP, Koliás TJ, Muraru D et al. Standardization of left atrial, right ventricular, and right atrial deformation imaging using two-dimensional speckle tracking echocardiography: a consensus document of the EACVI/ASE/Industry Task Force to standardize deformation imaging. *Eur Heart J Cardiovasc Imaging* 2018; 19: 591–600
- [18] Mirea O, Pagourelas ED, Duchenne J et al. Variability and reproducibility of segmental longitudinal strain measurement: A report from the EACVI-ASE Strain Standardization Task Force. *JACC Cardiovasc Imaging* 2018; 11: 15–24
- [19] Lang RM, Badano LP, Mor-Avi V et al. Recommendations for cardiac chamber quantification by echocardiography in adults: An update from the American Society of Echocardiography and the European Association of Cardiovascular Imaging. *Eur Heart J Cardiovasc Imaging* 2015; 16: 233–271
- [20] D'hooge J, Barbosa D, Gao H et al. Two-dimensional speckle tracking echocardiography: standardization efforts based on synthetic ultrasound data. *Eur Heart J Cardiovasc Imaging* 2016; 17: 693–701

Bibliografie

DOI <https://doi.org/10.1055/s-0043-120553>
 Anästhesiol Intensivmed Notfallmed Schmerzther 2019; 54: 356–363 © Georg Thieme Verlag KG Stuttgart · New York
 ISSN 0939-2661