




Pequeños Fragmentos – Grandes Problemas: El Rol de los “Little BITs” en la Fractura del Radio Distal

Little Fragments – Big Problems: The Role of “Little BITs” in Distal Radius Fracture

Camila Azócar¹  José Luis Cifras² Pablo Orellana¹ Gonzalo Corvalán^{1,3} Gabriel Durán⁴ Rodrigo Liendo⁵

¹ Departamento de Traumatología y Ortopedia, Equipo de Mano, Clínica INDISA, Santiago, Chile

² Departamento de Traumatología y Ortopedia, Equipo de Mano, Hospital Regional de Talca, Universidad de Talca, Chile

³ Departamento de Traumatología y Ortopedia, Equipo de Mano, Hospital San José, Santiago, Chile

⁴ Servicio de Urgencias, Hospital Mutual de Seguridad, Santiago, Chile

Address for correspondence Camila Azócar Sanhueza, MD, Camino el Parque 100, depto 2801, edificio Cedro, Vitacura, Santiago, Chile (e-mail: camiazocars@gmail.com).

⁵ Departamento de Ortopedia y Traumatología, Equipo de Hombro, Universidad Católica de Chile, Chile

Rev Iberam Cir Mano 2023;51(1):e31–e40.

Resumen

Introducción En la fractura intraarticular del radio distal existen fragmentos que son especialmente complejos por su dificultad en la síntesis o su importancia en la estabilidad articular. Los Little BITs hacen referencia a estos fragmentos pequeños que hay que BUSCAR dirigidamente, IDENTIFICAR de manera adecuada y TRATAR correctamente. Definimos como Little BITs al fragmento dorsal ulnar pequeño (FDU), al hundimiento radial o de la porción central (HR) y al fragmento pequeño o conminuto del volar rim (FVR). El objetivo de este trabajo es describir los Little BITs y determinar su frecuencia en las fracturas intraarticulares del radio distal. Además, proponemos alternativas quirúrgicas para su manejo.

Método Estudio retrospectivo de evaluación de registros clínicos e imagenológicos de una serie de 201 pacientes operados por fractura del radio distal. Se evaluaron variables demográficas, clasificación AO y presencia de los Little BITs en la tomografía computada.

Resultados Se incluyeron 173 pacientes, 60% de sexo masculino con edad promedio de 48,5 años. 96,5% correspondían a fracturas tipo C de la AO. 61,3% de las fracturas tenían al menos un Little BITs, siendo el FDU el más frecuente (35,3%) seguido por el FVR (24,3%) y finalmente el HR (13,3%). Solo 2 fracturas contaban con los 3 Little BITs de manera simultánea.

Conclusión Los Little BITs son frecuentes en la fractura intraarticular del radio distal estando presentes en un 61,3% de nuestra serie.

Palabras Claves

- ▶ fractura del radio distal
- ▶ artroscopia de muñeca
- ▶ cirugía de mano

recibido
03 de octubre de 2022
aceptado
07 de marzo de 2023

DOI <https://doi.org/10.1055/s-0043-1769603>.
ISSN 1698-8396.

© 2023. SECMA Foundation. All rights reserved.

This is an open access article published by Thieme under the terms of the Creative Commons Attribution-NonDerivative-NonCommercial-License, permitting copying and reproduction so long as the original work is given appropriate credit. Contents may not be used for commercial purposes, or adapted, remixed, transformed or built upon. (<https://creativecommons.org/licenses/by-nc-nd/4.0/>)

Thieme Revinter Publicações Ltda., Rua do Matoso 170, Rio de Janeiro, RJ, CEP 20270-135, Brazil

Abstract

Introduction Intra-articular fracture of the distal radius may have fragments that are especially complex because of their difficulty in synthesis or their relevance in joint stability. The Little BITS refer to these small fragments that we must necessarily BE AWARE of, IDENTIFY properly and TREAT CAREFULLY. We define Little BITS as the small dorsal ulnar fragment (FDU), the radial or central depression (HR), and the small or comminuted fragment of the volar rim (FVR). The objective of this study is to describe the Little BITS and evaluate their frequency in intra-articular fractures of the distal radius. In addition, we propose surgical possibilities for their treatment.

Method Retrospective study of clinical and imaging records of a series of 201 patients with surgical treatment of a distal radius fracture. Demographic variables, AO classification, and the presence of Little BITS in computed tomography were evaluated.

Results 173 patients were included, 60% male with a mean age of 48.5 years. 96.5% corresponded to type C fractures of the AO. At least one Little BIT was present in 61.3%, with FDU being the most frequent (35.3%), followed by FVR (24.3%), and finally HR (13.3%). Only in 2 patients, we found the three Little BITS at the same time.

Conclusion Little BITS are frequent in intra-articular fractures of the distal radius, being present in 61.3% of our series.

Keywords

- ▶ distal radius fracture
- ▶ wrist arthroscopy
- ▶ hand surgery

Introducción

La fractura del radio distal (FRD) es una de las fracturas más frecuentes en la consulta del Servicio de Urgencias, compromete a hombres y mujeres con un pico bimodal y puede ser el resultado de caídas de baja energía en pacientes mayores o accidentes de alta energía en pacientes de menor edad.¹⁻⁴

Aun cuando no hay consenso sobre su tratamiento en todos los pacientes,³⁻⁵ se reconoce la superioridad del tratamiento quirúrgico en los casos que tienen criterios radiológicos específicos de mal pronóstico, incluyendo el compromiso intraarticular, sobre todo en la población activa.^{3,4}

Múltiples clasificaciones se han descrito a lo largo de los años intentando dar orden a los distintos patrones de fractura^{3,6} pero estos parecen ser insuficientes a la hora de orientar el tratamiento quirúrgico específico teniendo además baja correlación inter e intraobservador.^{7,8}

En el último tiempo, el uso rutinario de la tomografía computada (TC) como examen preoperatorio ha permitido tener un mayor conocimiento sobre los patrones de fractura y específicamente evaluar los distintos fragmentos involucrados⁹ y con ello lograr una mejor planificación preoperatoria.

Muchos autores,⁹ incluyendo nuestro propio grupo de trabajo,¹⁰ han virado de sistemas de clasificación de fracturas según patrones a sistemas de evaluación de fragmentos específicos de las fracturas. Esto permite evaluar de manera dirigida cada fragmento articular involucrado en la fractura y planificar de manera específica el tipo de osteosíntesis adecuado para lograr una reducción anatómica y mantener la estabilidad necesaria para favorecer la rehabilitación precoz.

Una evaluación inadecuada de los fragmentos intraarticulares puede llevar a una planificación

preoperatoria insuficiente, una mala reducción de la fractura y complicaciones intra y postoperatorias¹¹ tales como tornillos intraarticulares, la pérdida de reducción secundaria, artrosis secundaria y necesidad de segundas cirugías de re-osteosíntesis o salvataje como son las artrodesis (► **Fig. 1**).

Estos son grandes problemas para el paciente dado que generan malos resultados clínicos, alteraciones en sus actividades de la vida diaria, laboral y deportiva y altos costos económicos.

Con el fin de disminuir el riesgo de malos resultados y complicaciones asociadas, hemos ideado un sistema de evaluación de la FRD en la TC preoperatoria poniendo énfasis en los fragmentos pequeños de fractura que pueden pasar desapercibidos y generar grandes problemas de falta de reducción, pobre fijación o inestabilidad articular. Muchos de estos fragmentos frecuentemente requieren de maniobras de reducción específicas o métodos de síntesis que van más allá del clásico uso de la placa bloqueada volar.

El objetivo del presente trabajo es describir estos fragmentos pequeños a los que llamamos "Little BITS" y determinar su frecuencia en una serie de FRD manejadas de manera quirúrgica. Además, proponemos distintos métodos de osteosíntesis para lograr la reducción anatómica y estabilidad esperada.

Materiales y Método**Evaluación de la Fractura del Radio Distal**

Nuestro sistema de evaluación se basa en las imágenes de la TC preoperatoria en el corte axial más proximal a la articulación y se inicia con la identificación de las 3 esquinas básicas del radio distal: Esquina radial o porción central, esquina dorsoulnar y esquina del volar rim (► **Fig. 2**). Así, se pueden identificar claramente los fragmentos más

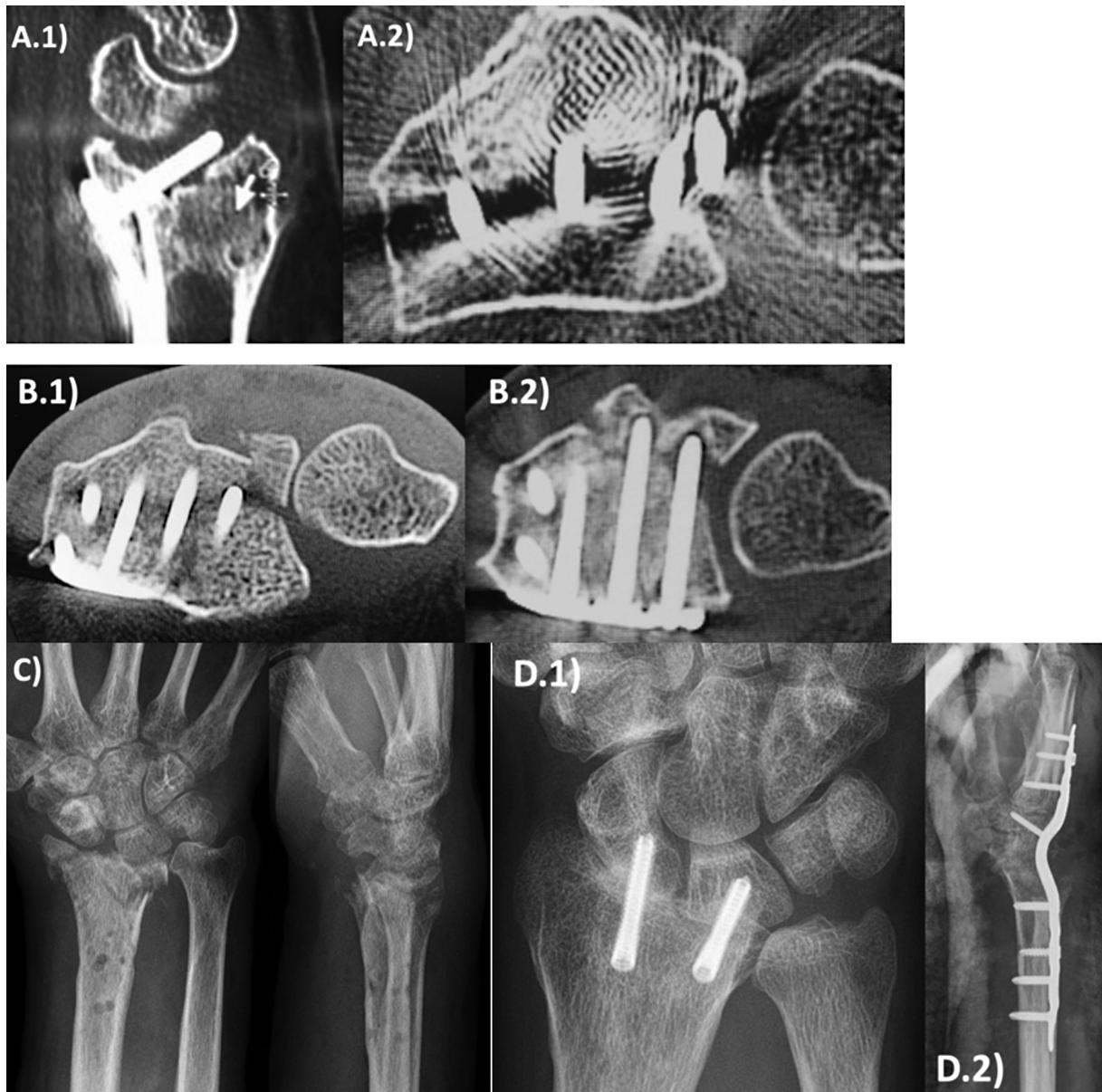


Fig. 1 Grandes problemas en la cirugía de osteosíntesis del radio distal. (A) Tornillo intraarticular. (B) Fragmento dorsoulnar desplazado por el material de osteosíntesis generando un gap en la articulación radioulnar distal. (C) Artrosis secundaria posterior a retiro de osteosíntesis. (D) Cirugías de salvataje: Artrodesis radioescafolunar y artrodesis total de muñeca.

grandes y realizar un plan quirúrgico evaluando el tipo de osteosíntesis que se utilizará.

Los Little BITS

Definimos como Little BITS a los fragmentos (►Fig. 3):

- Hundimiento en la esquina radial o porción central (HR)
- Fragmento pequeño dorsoulnar (FDU)
- Fragmento pequeño o conminuto del volar rim (FVR)

A estos pequeños fragmentos articulares les llamamos los Little BITS, que en su traducción al español significa “pequeño pedacito” pero que a su vez es un acrónimo en inglés de “Be aware,” “Identify” y “Treat carefully” y en español de “Buscar,” “Identificar” y “Tratar correctamente” (►Fig. 4). Funciona como una ayuda de memoria para buscar dirigidamente estos fragmentos y que no pasen inadvertidos.

Diseño del Estudio

Corresponde a un estudio retrospectivo observacional de registros clínicos electrónicos e imagenología. Se evaluó una serie consecutiva de 201 FRD que fueron operadas entre los años 2017 years 2019. Se evaluaron variables demográficas de sexo y edad y se evaluaron las radiografías (Rx) y TC preoperatorias donde se clasificaron según la clasificación AO y se buscaron los Little BITS. Se excluyeron pacientes que no contaran con TC preoperatoria y las fracturas extraarticulares.

Los resultados se analizaron usando proporciones y promedios evaluando diferencias con las pruebas estadísticas de Chi² y T-student, estableciendo un *p* < 0.05 como diferencia estadísticamente significativa. Los datos se analizaron usando el programa de STATA 15.

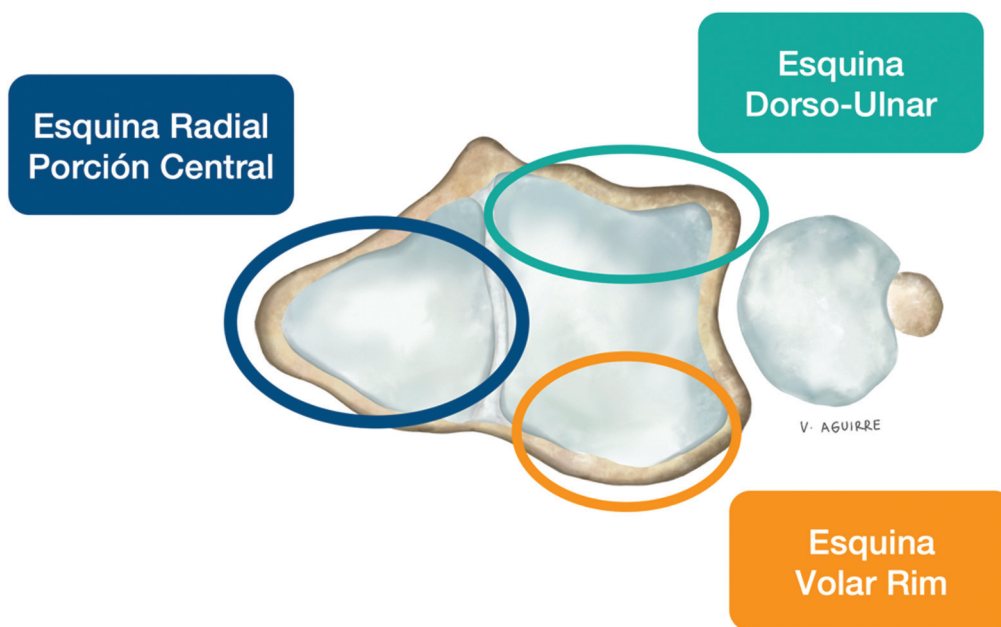


Fig. 2 Esquinas del radio distal.

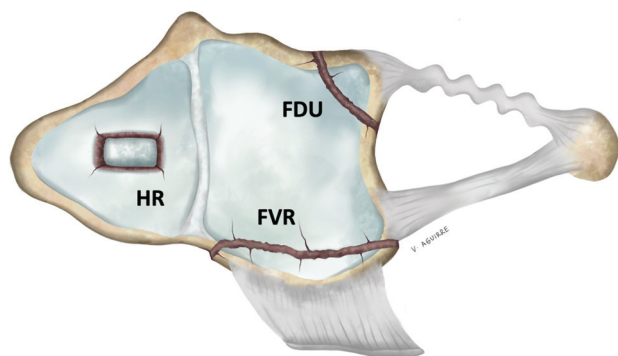


Fig. 3 Los Little BITS. FDU = Fragmento Dorso-Ulnar; HR = Hundimiento Radial; FVR = Fragmento Volar Rim.

Resultados

Se evaluaron 173 FRD luego de aplicar criterios de exclusión. Los pacientes fueron en su mayoría de sexo masculino (60,1%) con edad promedio de 48,5 años (DS 13,4 años). El 96,5% de los casos correspondían a fracturas tipo C de la AO, siendo las tipo B solo un 3,5%.

El 61,3% de las FRD tienen al menos un Little BIT donde el FDU pequeño es el más frecuente, encontrándose presente en un 35,3% de los casos. Luego el FVR pequeño o conminuto estuvo presente en un 24,3% de los casos y por último el HR en un 13,3% de los casos (→Fig. 5). Los 3 Little BITS fueron encontrados juntos en solo 2 casos (1,2%) de las fracturas evaluadas.

Se realizó comparación de medias con *t*-test y no se encontraron diferencias estadísticas en la presencia de Little BITS según edad ($p=0.10$). De igual forma, no se encontraron diferencias estadísticas en la presencia de los Little BITS según sexo utilizando test de proporciones χ^2 ($p=0.46$).

B	Be aware	Buscar
I	Identify	Identificar
T	Treat carefully	Tratar Correctamente

Fig. 4 Acrónimo de Little BITS.

Discusión

La correcta y completa evaluación de la FRD es fundamental para la planificación preoperatoria. Esto permite anticiparse a los posibles dificultades durante la cirugía, ir preparados para el eventual uso de osteosíntesis complementarias y reducir la posibilidad de malos resultados clínicos a corto y largo plazo.

Usualmente los fragmentos grandes son sintetizados de manera correcta por abordaje volar con placas bloqueadas logrando una adecuada reducción articular y buenos resultados clínicos, siendo necesario el uso de placas dorsales en menos del 5% de los casos.¹²

Cuando los fragmentos son de menor tamaño, generalmente requieren de una reducción dirigida puesto que no son identificados ni tratados adecuadamente. Además, estos fragmentos muchas veces comprometen la estabilidad articular, ya sea de la articulación radiocarpiana como de la radioulnar distal (RUD), y de no ser estabilizados correctamente, pueden llevar a una pérdida secundaria de la reducción.

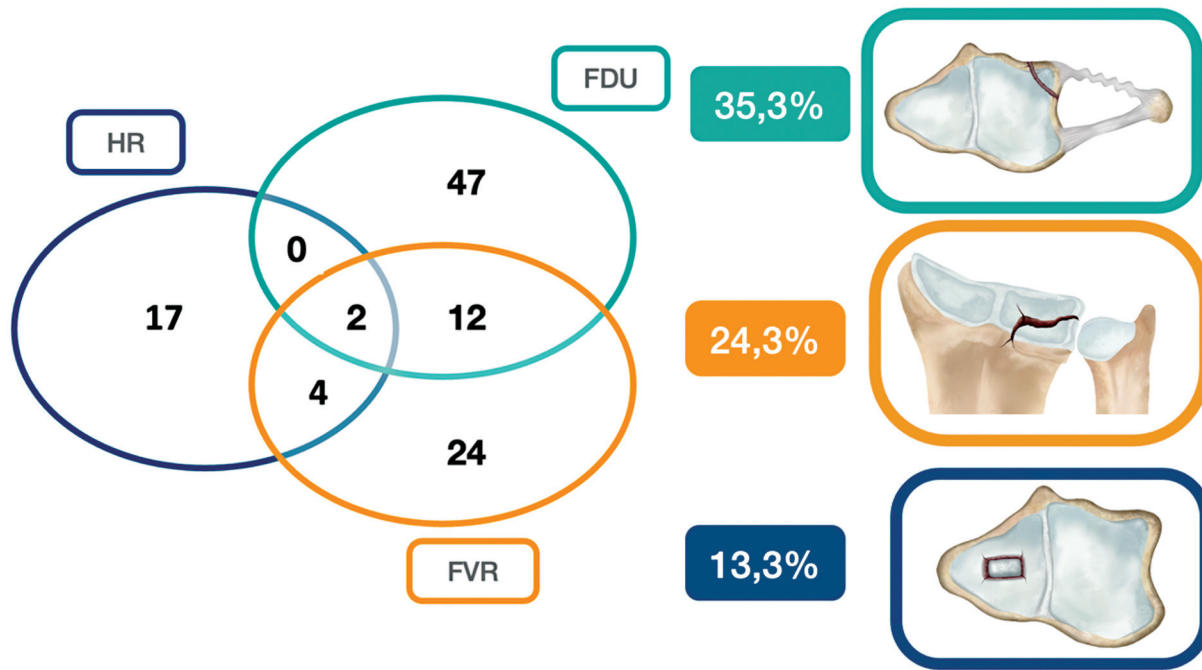


Fig. 5 Resumen de los resultados de la presencia de los Little BITS. FDU = Fragmento Dorso-Ulnar; HR = Hundimiento Radial; FVR = Fragmento Volar Rim.

Hintringer et al.⁹ realiza una evaluación completa de los distintos fragmentos de la FRD enfocándose en los fragmentos claves para lograr una reducción y osteosíntesis adecuada para cada caso. Su enfoque, al igual que el nuestro, es poner énfasis en los fragmentos más importantes y que pueden generar dificultad en la osteosíntesis, más allá de enfocarse solo en las clasificaciones existentes y los patrones de fractura, que sabemos que son insuficientes.^{7,8}

Nuestro estudio pone énfasis en el análisis completo de la TC preoperatoria en las fracturas articulares del radio distal. Buscar, identificar y tratar correctamente los fragmentos que

habitualmente generan dificultades a la hora de la síntesis de la fractura, permite realizar un plan quirúrgico detallado para evitar imprevistos durante la cirugía. Los Little BITS definidos en el presente estudio son fragmentos pequeños, cuya síntesis suele ser difícil, que comprometen la estabilidad articular de la radio carpiana y de la RUD y que además, en el caso de no ser tratados adecuadamente, generan peores resultados clínicos.¹³

La importancia del fragmento de hundimiento en la esquina radial o porción central (► Fig. 6.) radica en que se requieren maniobras directas para lograr la reducción, ya que generalmente no es posible movilizarlo a través de

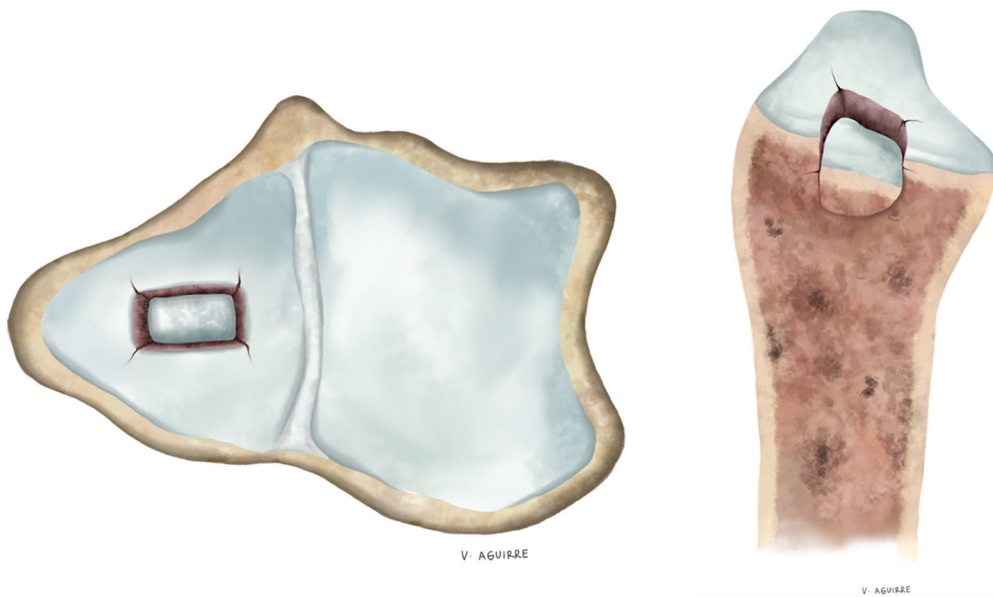


Fig. 6 Hundimiento en la esquina radial o porción central.

maniobras de ligamentotaxis. Clásicamente se ha descrito su reducción a través del mismo foco de fractura o a través de una pequeña incisión dorsal que permita la visualización articular.

En nuestra experiencia, el apoyo artroscópico suele permitir una reducción anatómica de este fragmento y así disminuir la necesidad de otras incisiones y mayor daño de partes blandas. Mediante el uso de palpador o instrumental de pequeña articulación es posible reposicionar el fragmento y luego fijarlo con agujas desde fuera de la placa o utilizando los tornillos distales de la placa volar bloqueada como empalizada (→Fig. 7).

El fragmento pequeño dorsoulnar se presenta cuando su extensión hacia radial no compromete el tubérculo de Lister (→Fig. 8). Es de especial importancia puesto a que además

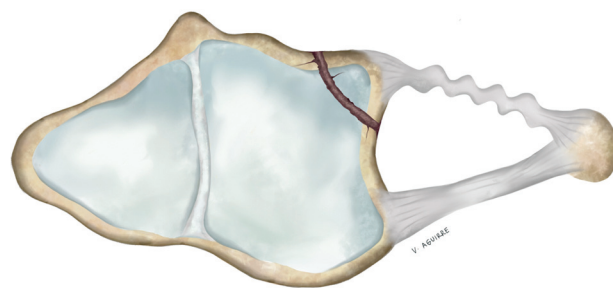


Fig. 8 Fragmento pequeño dorsoulnar.

de ser móvil y de difícil manipulación, es un fragmento biarticular por lo que una reducción insuficiente puede generar problemas a nivel de la articulación radiocarpiana

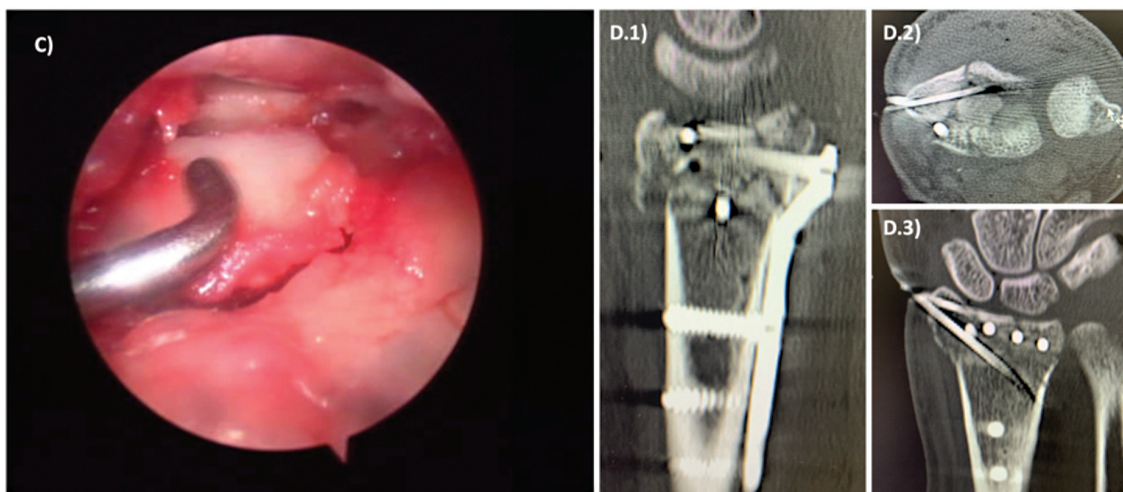
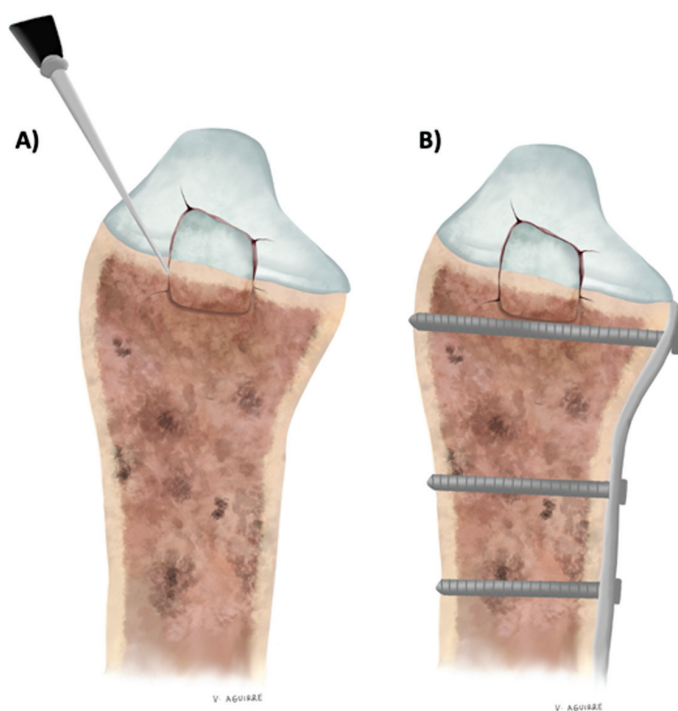


Fig. 7 Reducción y osteosíntesis del hundimiento radial. A-B) Esquema de reducción y osteosíntesis del fragmento. C) Imagen de reducción artroscópica con palpador. D) Imágenes de osteosíntesis con agujas fuera de la placa.

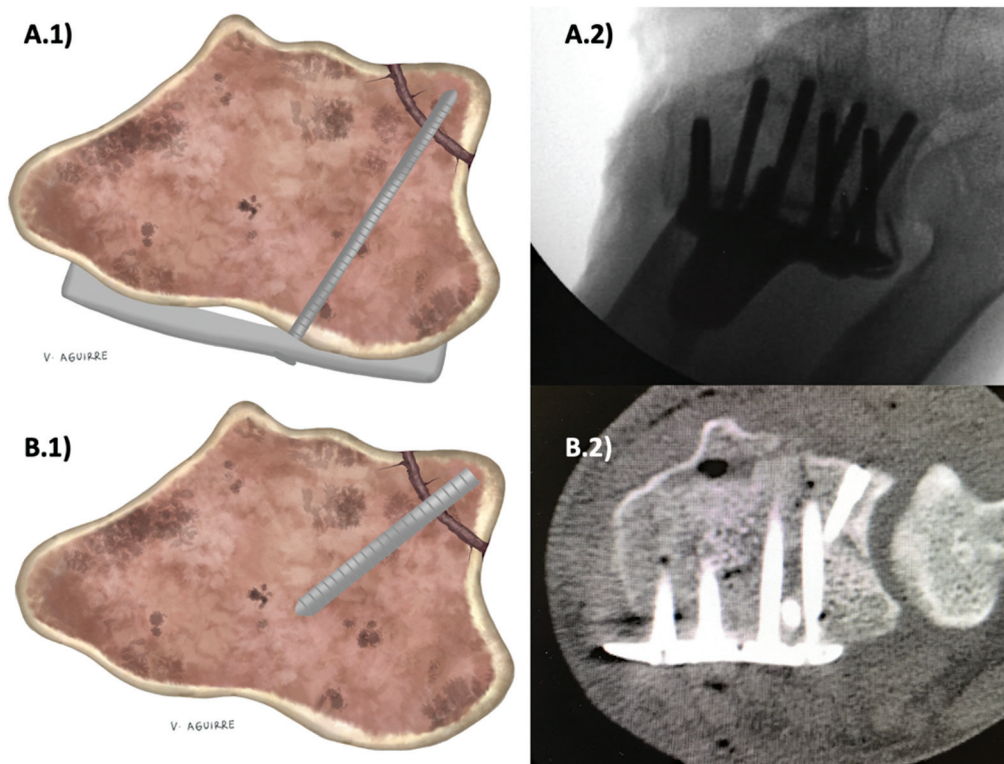


Fig. 9 Métodos de osteosíntesis del FDU. (A) Tronillo a través de la placa volar bloqueada. (B) Tornillo descabezado desde dorsal.

y de la RUD. Es especialmente importante en la estabilidad de esta articulación puesto que es sitio de inserción del ligamento radioulnar distal dorsal que es una estructura fundamental en la estabilización de esta articulación. Por otro lado, su síntesis es un desafío para el cirujano dado que es un fragmento usualmente pequeño que suele quedar fuera del alcance de las placas bloqueadas volares convencionales.

Proponemos un manejo artroscópico del FDU para evaluar el tamaño real bajo visión directa y lograr una reducción anatómica. En ciertos casos es posible fijar este fragmento con un tornillo dirigido desde la placa volar bloqueada. De no ser posible, una alternativa es fijar este fragmento con un tornillo sin cabeza desde dorsal¹⁰ (→Fig. 9).

Para fijar el fragmento con tornillo desde la placa volar bloqueada, es necesario realizar maniobras prolijas para no fragmentarlo ni dejar tornillos intraarticulares. Hemos realizado esta técnica utilizando la fluoroscopia y artroscopia de manera simultánea para lograr la posición correcta de este tornillo en un solo intento (→Fig. 10).

El fragmento pequeño o conminuto del volar rim (→Fig. 11) lo definimos como aquel que en el corte sagital de la TC mide menos de 1cm desde el borde articular hacia proximal. Este fragmento ha sido ampliamente descrito en la literatura como un fragmento crítico en la estabilidad radiocarpiana debido a la inserción de los ligamentos radiolunares.¹⁴⁻¹⁶ Cuando es conminuto o pequeño en el plano sagital, generalmente queda fuera del alcance de las placas volares bloqueadas habituales y requiere de elementos de osteosíntesis dirigidos.¹⁴

Para ello existen en la actualidad placas volares bloqueadas que tienen extensiones hacia distal para poder fijar dicho fragmento. Estas extensiones pueden ser con ganchos o con tornillos de menor diámetro y moldeables según la marca específica de la placa (→Fig. 12A). Otra posibilidad, en caso de no contar con este tipo de osteosíntesis, es utilizar tornillos sin cabeza o agujas distales a la placa (quedando escondidos bajo la placa) según el tamaño del fragmento (→Fig. 12B-C).

Lee et al.¹³ encuentran que los pacientes en los que hubo una reducción insuficiente de estos mismos fragmentos evaluados, tenían peores resultados clínicos siendo el FDU el principal a la hora de predecir peores resultados en las escalas funcionales.

Los Little BITS, además de ser complejos en su tratamiento, son de alta frecuencia en las FRD articulares estando presentes en al menos un 61,3% de los casos en nuestra serie, por lo que es imperativo buscarlos dirigidamente para poder abordarlos de manera correcta.

Proponemos una serie de alternativas quirúrgicas para estos casos y creemos que la artroscopia es una herramienta fundamental para evaluar bajo visión directa el tamaño real de los fragmentos, lograr una reducción anatómica y evaluar la estabilidad ligamentaria.

Conclusión

La fractura intraarticular del radio distal es compleja y requiere de una evaluación dirigida de sus fragmentos para realizar un correcto plan quirúrgico y realizar una síntesis

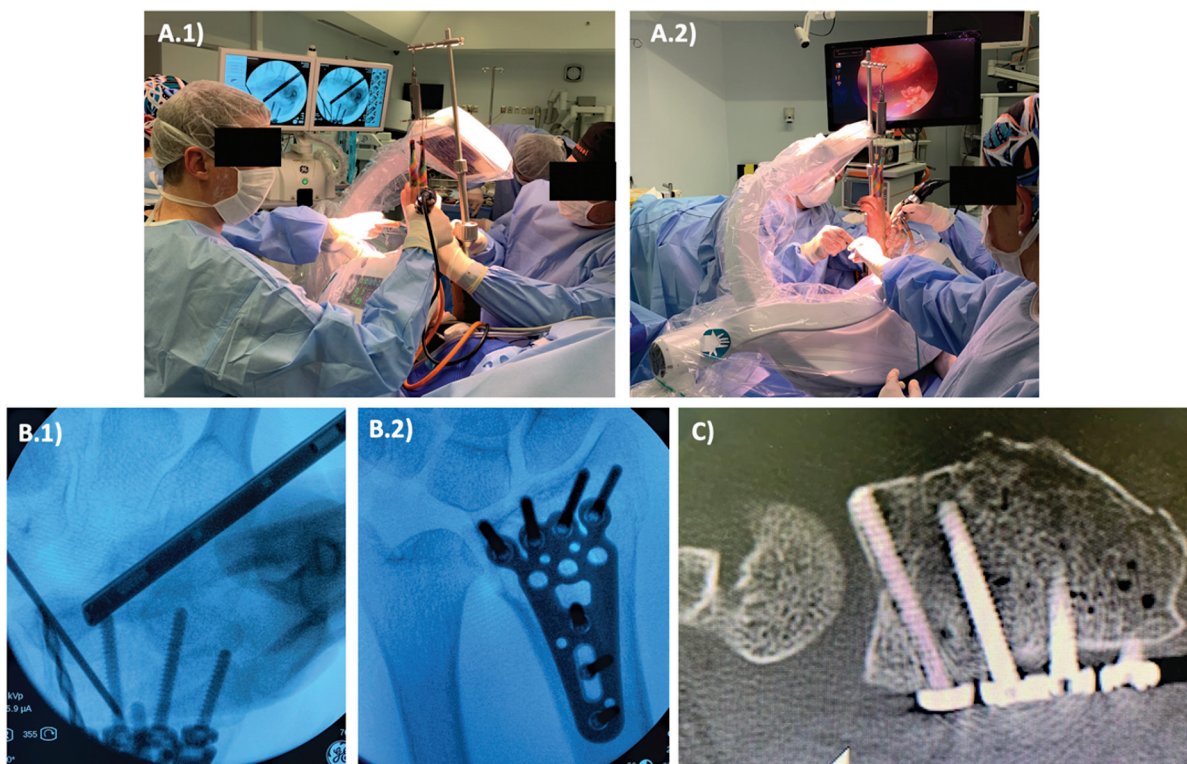


Fig. 10 Reducción y fijación del FDU pequeño con tornillo desde la placa volar bloqueada utilizando fluoroscopia y artroscopia simultáneas. (A) imagen clínica de posicionamiento del mini arco-C y la torre de tracción de artroscopia con ambas imágenes de manera simultánea. (B) Imágenes de la fluoroscopia del brocado y posicionamiento del tornillo en el FDU. (C) TC de control que muestra el tornillo fijando de manera precisa el FDU.

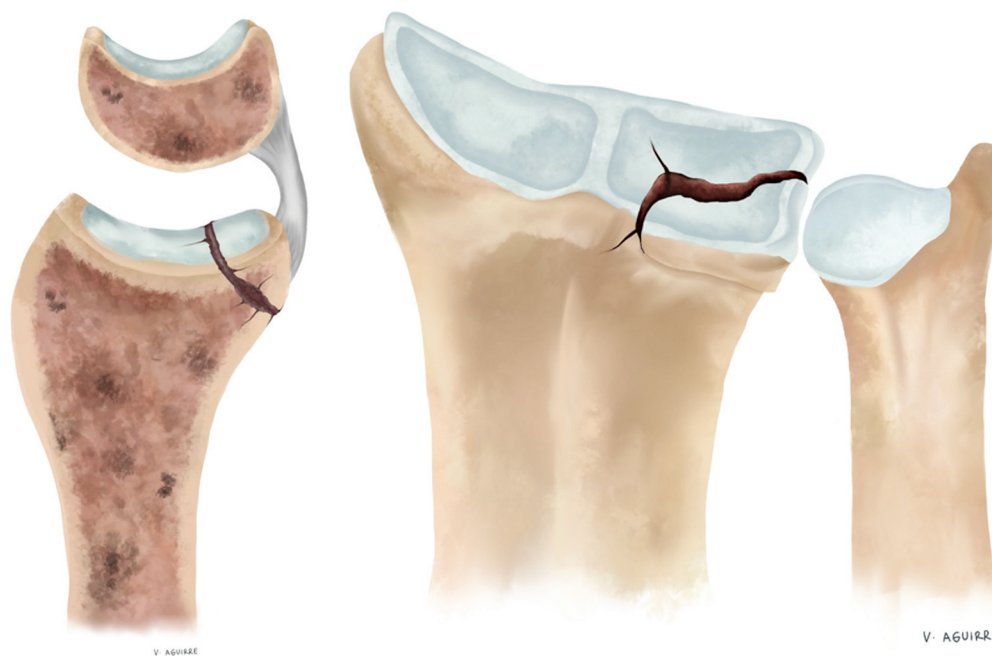


Fig. 11 Fragmento del volar rim.

estable que permita una rehabilitación precoz y buenos resultados clínicos. Existen fragmentos que son especialmente complejos y que es necesario buscarlos dirigidamente, identificarlos y tratarlos de manera

correcta. Los Little BITs propuestos son frecuentes en nuestra serie y de no ser manejados pueden generar peores resultados funcionales como ha sido descrito en literatura reciente.

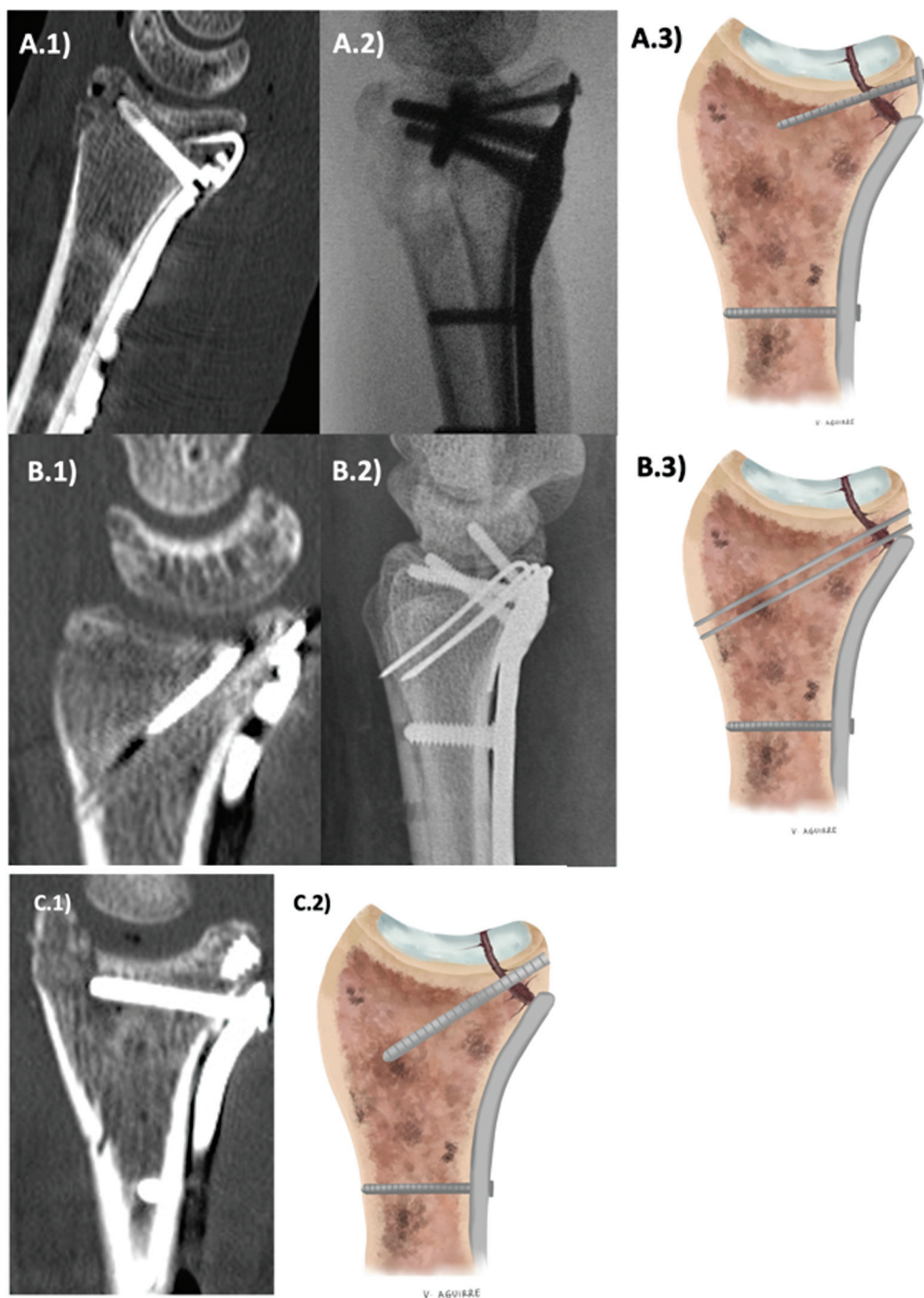


Fig. 12 Tipos de osteosíntesis para el fragmento pequeño o conminuto del volar rim. (A) Placas con extensión distal. A.1) Ganchos. A.2-3) Tornillos. (B) Agujas desde fuera de la placa. (C) Tornillo descabezado desde distal a la placa.

Conflictos de Interés

Los autores declaran no tener conflicto de interés en el presente trabajo.

Referencias

- 1 Hevonkorpi TP, Launonen AP, Huttunen TT, Kannus P, Niemi S, Mattila VM. Incidence of distal radius fracture surgery in Finns aged 50 years or more between 1998 and 2016 - too many patients are yet operated on? *BMC Musculoskelet Disord* 2018; 19(01):70
- 2 Rundgren J, Bojan A, Mellstrand Navarro C, Enocson A. Epidemiology, classification, treatment and mortality of distal radius fractures in adults: an observational study of 23,394 fractures from the national Swedish fracture register. *BMC Musculoskelet Disord* 2020;21(01):88
- 3 Mauck BM, Swigler CW. Evidence-Based Review of Distal Radius Fractures. *Orthop Clin North Am* 2018;49(02):211-222. Doi: 10.1016/j.ocl.2017.12.001
- 4 Shapiro LM, Kamal RN Management of Distal Radius Fractures Work Group. Nonvoting Clinical Contributor; Nonvoting Oversight Chairs; Staff of the American Academy of

- Orthopaedic Surgeons and the American Society for Surgery of the Hand. Distal Radius Fracture Clinical Practice Guidelines-Updates and Clinical Implications. *J Hand Surg Am* 2021;46(09):807–811
- 5 Ju JH, Jin GZ, Li GX, Hu HY, Hou RX. Comparison of treatment outcomes between nonsurgical and surgical treatment of distal radius fracture in elderly: a systematic review and meta-analysis. *Langenbecks Arch Surg* 2015;400(07):767–779
 - 6 Fernandez DL. Distal radius fracture: the rationale of a classification. *Chir Main* 2001;20(06):411–425
 - 7 Wæver D, Madsen ML, Rölfing JHD, et al. Distal radius fractures are difficult to classify. *Injury* 2018;49(Suppl 1):S29–S32
 - 8 Belloti JC, Tamaoki MJ, Franciozi CE, et al. Are distal radius fracture classifications reproducible? Intra and interobserver agreement. *Sao Paulo Med J* 2008;126(03):180–185
 - 9 Hintringer W, Rosenauer R, Pezzei C, et al. Biomechanical considerations on a CT-based treatment-oriented classification in radius fractures. *Arch Orthop Trauma Surg* 2020;140(05):595–609
 - 10 Fragmento Dorso-Ulnar en Fracturas del Radio Distal. Clasificación y Manejo. Sanhueza, Azócar, Lecaros, Díaz, Cifras. *Rev Chil Ortop Traumatol* 2018;00:1–10
 - 11 Orbay J, Bain G. Volar Rim Fractures of the Distal Radius: Can We Reduce the Complications and Need for Revision Surgery? *J Wrist Surg* 2022;11(03):191–194
 - 12 Boretto JG, Altube G, Petrucelli E, Zaidenberg EE, Gallucci GL, De Carli P. Dorsal Plating for Specific Fracture Pattern of the Distal Radius. *J Hand Surg Asian Pac Vol* 2021;26(04):502–512
 - 13 Lee CH, Kwon Y, Jung IY, Lee BG, Kim SJ. Effect of the Articular Surface Incongruity on Surgical Outcome of the Distal Radius Fracture. *BioMed Res Int* 2022;2022:8357675
 - 14 Beck JD, Harness NG, Spencer HT. Volar plate fixation failure for volar shearing distal radius fractures with small lunate facet fragments. *J Hand Surg Am* 2014;39(04):670–678
 - 15 Harness NG, Jupiter JB, Orbay JL, Raskin KB, Fernandez DL. Loss of fixation of the volar lunate facet fragment in fractures of the distal part of the radius. *J Bone Joint Surg Am* 2004;86(09):1900–1908
 - 16 O’Shaughnessy MA, Shin AY, Kakar S. Stabilization of Volar Ulnar Rim Fractures of the Distal Radius: Current Techniques and Review of the Literature. *J Wrist Surg* 2016;5(02):113–119