

# DEGUM-Empfehlungen zur Hygiene in Sonografie und Endosonografie

## DEGUM Recommendations on Infection Prevention in Ultrasound and Endoscopic Ultrasound

### Autoren

Thomas Müller<sup>1</sup>, Heike Martiny<sup>2</sup>, Eberhard Merz<sup>3</sup>, Jens Döffert<sup>4</sup>, Matthias Wüstner<sup>5</sup>, Wolfgang Lessel<sup>6</sup>, Hans Heynemann<sup>7</sup>, Thomas Enzmann<sup>8</sup>, Heiko Dudwiesus<sup>9</sup>, Dieter Nuernberg<sup>10</sup>, Christian Tesch<sup>11</sup>, Marc André Weber<sup>12</sup>, Siegfried Krishnabhakdi<sup>13</sup>, Jörg Heil<sup>14</sup>, Alexander Wree<sup>15</sup>, Christian Jenssen<sup>16</sup>

### Institute

- 1 Department of Internal Medicine I, Kreiskliniken Reutlingen, Germany
- 2 Technical Hygiene, Charite, Berlin, Germany
- 3 Center for Ultrasound and prenatal Medicine, Center for Ultrasound and Prenatal Medicine, Frankfurt, Germany
- 4 Anesthesia and Critical Care Medicine, Kreisklinikum Calw-Nagold, Calw, Germany
- 5 Central Ultrasound Department, Bruederkrankenhaus, Trier, Germany
- 6 Urologie, Praxis, Magdeburg, Germany
- 7 Urology, Universitätsklinikum Halle, Germany
- 8 Klinik für Urologie und Kinderurologie, Klinikum Brandenburg, Germany
- 9 Langenfeld, Germany
- 10 Department of Gastroenterology, Brandenburg University of Medicine Theodor Fontane, Neuruppin, Germany
- 11 Orthopedics and Trauma Surgery, Praxis, Hamburg, Germany
- 12 Institute for Diagnostic and Interventional Radiology, Universitätsmedizin Rostock, Germany
- 13 Department of Vascular Surgery, Klinikum Herford, Germany
- 14 Department of Gynecology and Obstetrics, University Hospital, Heidelberg, Germany
- 15 Internal Medicine III, Universitätsklinikum Aachen, Germany
- 16 Klinik für Innere Medizin, Krankenhaus Märkisch Oderland Strausberg/ Wriezen, Germany

### Key words

ultrasound, infection, intervention, disinfection, endoscopic ultrasound

eingereicht 12.09.2017

akzeptiert 29.12.2017

### Bibliografie

DOI <https://doi.org/10.1055/s-0044-102006>

Published online: March 6, 2018

Ultraschall in Med 2018; 39: 284–304

© Georg Thieme Verlag KG, Stuttgart · New York

ISSN 0172-4614

### Korrespondenzadresse

Dr. Thomas Müller

Med. Klinik I, Kreiskliniken Reutlingen, Steinenbergstrasse 31, 72764 Reutlingen, Germany

Tel.: ++49/71 21/20 00

[mueller\\_tho@klin-rt.de](mailto:mueller_tho@klin-rt.de)

### ABSTRACT

Microbial contamination of ultrasound probes for percutaneous or endoscopic use is common. However, infectious diseases caused by transmission of microorganisms by US procedures have rarely been reported. In Germany, legal regulations address hygiene in ultrasound procedures. Based on these regulations and the available literature, an expert panel of the German Society of Ultrasound in Medicine (DEGUM) has formulated sophisticated recommendations on hygienic measures in percutaneous and endoscopic US, including US-guided interventions.

### ZUSAMMENFASSUNG

Mikrobielle Kontaminationen von Schallköpfen, kutan oder endokavitär angewandt, sind häufig, tatsächliche Infektionen nach Sonografien werden jedoch nur kasuistisch berichtet. In Deutschland existieren rechtliche Vorschriften zur Schallkopfhigiene. Ein Expertengremium der DEGUM hat vor dem Hintergrund der Vorschriften und der verfügbaren Literatur differenzierte Empfehlungen zur Hygiene in der Sonografie und der Endosonografie, einschließlich der ultraschallgestützten Interventionen, formuliert.

## Einleitung

Die Sonografie ist aufgrund ihrer universellen Verfügbarkeit, des Verzichtes auf ionisierende Strahlung und der für Mediziner verschiedenster Fachrichtungen sinnvollen Anwendungen zu einer wesentlichen Methode in der bildgebenden Diagnostik geworden. In jedem Fall werden eine Ultraschallsonde und ein Ankopplungsmedium auf den Körper des Patienten aufgebracht.

Auch zur Steuerung perkutaner Eingriffe wie Punktionen, Biopsien, Regionalanästhesien, Katheter- und Drainageanlagen wird die Sonografie in vielen medizinischen Fachgebieten breit angewandt [1–4]. Aus hygienischer Sicht problematisch erscheint hier insbesondere die räumliche Nähe nicht-sterilen Materials (Schallkopf) zur Injektionskanüle bzw. Drainage [5–7].

Bei endosonografischer Diagnostik wird die Schallsonde in Körperöffnungen eingebracht, bei endosonografischen Punktionen (transösophageal, transgastral, transbronchial, transvaginal, transrektal) wird zudem die Integrität der Schleimhäute verletzt.

Die derzeitigen Praktiken zur Schallkopfaufbereitung in Europa wurden in einer Umfrage der European Society of Radiology (ESR) erhoben. 65 % der Antwortenden gaben an, den Schallkopf nach jeder Untersuchung auf intakter Haut zu reinigen und zu desinfizieren. Bei invasiven Untersuchungen verwenden 77 % der Untersucher sterile Schallkopfüberzüge und 77,5 % steriles Gel. Allerdings wurden von 22 000 versendeten Bögen nur 946 komplett ausgefüllt zurückgesendet, was einer Antwortquote von lediglich 4,6 % entspricht und die Aussagekraft deutlich einschränkt. 666 Untersucher äußerten sich zu invasiven Methoden [8].

In Deutschland gelten rechtliche Regelungen zur Anwendung von Medizinprodukten und zu deren Aufbereitung [9–12], konkretisiert durch Empfehlungen der Kommission für Krankenhaushygiene und Infektionsprävention des Robert-Koch-Instituts (KRINKO) [13–15]. Einige Fachgesellschaften haben zudem Leitlinien oder Empfehlungen publiziert, die mitunter nur Einzelaspekte des Themas berühren [16–21]. Es existieren jedoch wenige prospektive Daten zu Infektionen durch Übertragung von Mikroorganismen durch Ultraschallprozeduren. Die Deutsche Gesellschaft für Ultraschall in der Medizin (DEGUM) hat sich zum Ziel gesetzt, vor diesem Hintergrund valide, umfängliche und differenzierte Empfehlungen für die tägliche Praxis zu formulieren.

## Methodik

Auf Initiative des Arbeitskreises Interventioneller Ultraschall der DEGUM und nach Mandatierung im Erweiterten Vorstand der Gesellschaft wurden nach Einladung an die Vorstände der Sektionen und Arbeitskreise im Januar 2016 16 Experten als Autoren der Empfehlungen zur Hygiene in Sonografie und Endosonografie benannt. Nach Konsentierung der Themenfelder und Fragestellungen erfolgte eine systematische Literatur-Recherche (PubMed, Limits 01/1980–02/2017, human, German, English; Google Scholar) und die Sichtung der relevanten Veröffentlichungen des Robert-Koch-Instituts. Diese Literatur-Recherche wurde durch eine gezielte Handsuche der Mitglieder des Expertenpanels ergänzt. Das letzte Update erfolgte im Rahmen des Review-Prozesses im Dezember 2017.

Basierend auf den Ergebnissen der Literatur-Analyse, den in der Bundesrepublik Deutschland gültigen rechtlichen Grundlagen, den existierenden Leitlinien und den Expertenerfahrungen formulierten die Autoren bis Ende April 2017 Empfehlungen zur Hygiene in der Sonografie und Endosonografie. Diese Empfehlungen wurden zunächst in den Sektionen und Arbeitskreisen der DEGUM sowie im Expertengremium diskutiert und in abschließender Entwerfungsfassung vom 08. Juni–08. Juli 2017 in einem Delphi-Verfahren konsentiert. Empfehlungen, die im Delphi-Verfahren eine Zustimmung von mindestens 75 % (12/16 Autoren) verfehlten, wurden verworfen oder nach Bearbeitung erneut zur Abstimmung gestellt. Die für diese Publikation akzeptierten Empfehlungen wurden im „Konsens“ (Zustimmung von 12–13/16 Autoren), mit „starkem Konsens“ (14–15/16 Autoren) oder einstimmig (16/16 Autoren) verabschiedet.

Obwohl dieser Expertenkonsens auf einer deutlich größeren Datenbasis als die bisher veröffentlichten Empfehlungen, z. B. auch der KRINKO, beruht, fand sich insbesondere zum zentralen Thema der Infektionsraten nur eine geringe Zahl prospektiver Studien, während vergleichende Arbeiten nahezu vollständig fehlen. Viele der zitierten Studien sind nur von mittlerer oder geringer Qualität. Daher wurde bewusst auf Graduierung der Evidenz und Bewertung der Empfehlungsstärke verzichtet.

## Hintergrund

### Mikrobielle Kontamination

Eine Beobachtungsstudie aus Frankreich fand bei der visuellen Inspektion von Sonden aus dem täglichen Gebrauch einer Notaufnahme makroskopisch erkennbare Verunreinigungen mit Gel, Blut oder Staub in 58 % der Fälle [22]. Bei Hygieneprobe von Schallköpfen aus sechs amerikanischen Kliniken wurden in allen Krankenhäusern positive Abstriche gefunden, allerdings lediglich Mikroorganismen der normalen Hautflora inkl. Hefen [23]. Eine monozentrische amerikanische Studie fand bei 320 Abstrichen an Schallköpfen von point-of-care-US-Geräten nur in 5,5 % bakterielles Wachstum, dabei ausschließlich apathogene Mikroorganismen [24]. Eine andere amerikanische Arbeit untersuchte Schallköpfe aus einer Notaufnahme und fand in 67 % eine Kontamination mit Hautflora, in 1,2 % allerdings auch pathogene Mikroorganismen. Deren Rate erhöhte sich bei Untersuchungen von Patienten mit Haut- oder Weichteilinfektionen auf 70 % [25]. Problembakterien wie MRSA wurden von anderen Autoren in bis zu 41 % an Schallköpfen nach Untersuchung MRSA-positiver Patienten gefunden [26].

Eine englische epidemiologische Untersuchung fand an Ultraschallsonden, Gel und Tastaturen der Geräte in 65 % Mikroorganismen der Haut und aus der Umwelt sowie in 9,4 % potenziell pathogene Erreger (ein Fünftel davon an den Schallköpfen) [27]. An der Universitätsklinik Greifswald wurde im klinischen Alltag ein zur Abdomensonografie verwendeter Schallkopf mittels Abklatsch untersucht. Bei Untersuchung von 95 Kontaktproben dieses Schallkopfes waren nach Wischreinigung und vor Desinfektion nur 17 (18 %) ohne mikrobiologischen Befund. Ganz überwiegend fanden sich in den anderen Fällen Koagulase-negative

Staphylokokken [28]. Aus Australien wird über Kontaminationen von 60 % aller Schallköpfe nach abdominellen Untersuchungen berichtet [29], aus Polen von 42 – 100 % der im Routinebetrieb untersuchten Schallköpfe [30]. Eine aktuelle, europäisch-amerikanische Untersuchung fand Schallköpfe tendenziell stärker mikrobiell kontaminiert als öffentliche Toiletten und Haltestangen in Bussen [31].

Endosonografiesonden gelten als semikritische Medizinprodukte und unterliegen strengen Aufbereitungskriterien [14, 32]. Sykes et al. berichten von Haut- und Umweltmikroorganismen auf 83,3 % der untersuchten Vaginal- und auf 45 % der Rektalsonden (potenziell pathogene Mikroorganismen 6,7 % bzw. 3 %) [27].

Diese Kontaminationsraten zeigen die Notwendigkeit klarer Überlegungen und Empfehlungen zur Hygiene sowohl in der Diagnostik als auch in der sonografisch-gestützten Therapie.

## Rechtsgrundlagen

### Anwendung

Nach dem deutschen Infektionsschutzgesetz (IfSG, § 23 (3)) müssen Leiter medizinischer Einrichtungen sicherstellen, dass die nach dem Stand der medizinischen Wissenschaft erforderlichen Maßnahmen getroffen werden, um nosokomiale Infektionen zu verhüten und die Weiterverbreitung von Krankheitserregern zu vermeiden. Außerdem müssen nach § 36 des IfSG „innerbetriebliche Verfahrensweisen zur Infektionshygiene in Hygieneplänen festgelegt“ werden [9].

Im Schadensfalle, also z. B. dem Auftreten einer Infektion nach einer sonografischen Intervention, muss der Untersucher nachweisen, dass er die nach dem Stand der medizinischen Wissenschaft erforderlichen Maßnahmen getroffen und die gültigen Empfehlungen beachtet hat [33]. Dazu heißt es im IfSG § 23 (4): „Die Einhaltung des Standes der medizinischen Wissenschaft auf diesem Gebiet wird vermutet, wenn jeweils die veröffentlichten Empfehlungen der Kommission für Krankenhaushygiene und Infektionsprävention beim Robert-Koch-Institut (...) beachtet worden sind.“ [9].

Diese Kommission (KRINKO) hat 2011 „Anforderungen an die Hygiene bei Punktionen und Injektionen“ [13] veröffentlicht, die im Folgenden erläutert werden.

Die Empfehlungen der KRINKO [13] fordern für perkutane Punktionen eine Hautantiseptik mit ausreichend langer Einwirkzeit. Von der Kleidung des Durchführenden, die mit dem Patienten in Kontakt kommen kann, darf kein Eintrag von Mikroorganismen ausgehen. Im Weiteren werden, definiert über den Punktionsablauf, das Punktionsziel und die angenommene Infektionsgefahr, vier Risikogruppen unterschieden (► **Tab. 1**). Individuelle Risikofaktoren sind zusätzlich zu berücksichtigen.

Basierend auf der Einteilung der Risikogruppen werden von der KRINKO anhand von Beispielen detaillierte Empfehlungen zu Materialien, Barrieremaßnahmen und Schutzkleidung ausgesprochen (► **Tab. 2**).

Empfehlungen der KRINKO nehmen auch zu ultraschallkontrollierten Punktionen Stellung [13, 15]. Dabei wird konzediert, dass „... keine randomisierten Studien mit klinischem Endpunkt und

► **Tab. 1** Risikogruppeneinteilung der Punktionen nach KRINKO [13].

Risiko-gruppe	Definition
1	Einfacher Punktionsablauf und geringes Risiko einer punktionsassoziierten Infektion
2	Einfachen Punktionsablauf und geringe Infektionsgefahr, aber in der Literatur dokumentierte schwerwiegende Infektionsfolgen beim (seltenen) Eintritt einer Infektion und keine Notwendigkeit der zwischenzeitlichen Ablage von sterilem Punktionszubehör
3	Punktion von Organen oder Hohlräumen oder komplexer Punktionsablauf mit Notwendigkeit der zwischenzeitlichen Ablage von sterilem Punktionszubehör, mit oder ohne Assistenzperson
4	komplexe Punktionen mit der Notwendigkeit der zwischenzeitlichen Ablage von sterilem Punktionszubehör und aseptischer Anreicherungen von Punktionszubehör durch eine Assistenzperson und/oder die Einbringung von Kathetern bzw. Fremdmaterial in Körperhöhlen oder tiefe Gewebsräume

nur vereinzelt hinweisende wissenschaftliche Daten vorliegen.“ [13, 15]:

Bei ultraschallgeführten Punktionen, bei denen der Schallkopf die Punktionsstelle berührt oder mit der Punktionsnadel in Kontakt kommen kann, ist der Schallkopf mit einem sterilen Überzug zu versehen (► **Abb. 1 – 3**).

Bei ultraschallgeführten Punktionen, die der Insertion eines Katheters dienen, muss die sterile Ummantelung auch das Zuleitungskabel umfassen (► **Abb. 4**).

Wird unsteriles Schallleitungsmedium verwendet, darf es hierdurch nicht zur Kontamination der Nadel oder des Punktionsgebietes kommen. Dies ist z. B. gewährleistet, wenn der Schallkopf an einer separaten Stelle entfernt vom Punktionsgebiet aufgesetzt wird (► **Abb. 2**).

Wird das Schallleitungsmedium direkt an der Punktionsstelle benötigt, ist alkoholisches Hautdesinfektionsmittel oder steriles Ultraschallgel zu verwenden (► **Abb. 1, 3**).

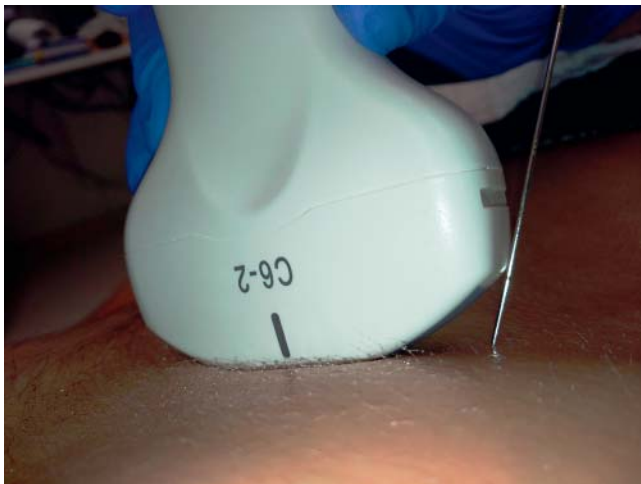
Die Händehygiene als wirksamste Einzelmaßnahme zur Unterbrechung von Infektionsketten in Gesundheitseinrichtungen ist in der (interventionellen) Sonografie von besonderer Bedeutung. Eine hygienische Händedesinfektion muss unmittelbar vor Patientenkontakt, unmittelbar vor aseptischen Tätigkeiten, unmittelbar nach Kontakt mit potentiell infektiösen Materialien, nach Patientenkontakt und nach Kontakt mit der unmittelbaren Patienten-umgebung erfolgen und ist damit unmittelbarer und ständig wiederholter Bestandteil der Ultraschalldiagnostik. Eine chirurgische Händedesinfektion (Seifenwaschung von Händen und Unterarmen, gefolgt von einer Desinfektion bis zu den Ellenbogen) ist bei der intraoperativen Sonografie erforderlich [13, 34].

### Aufbereitung

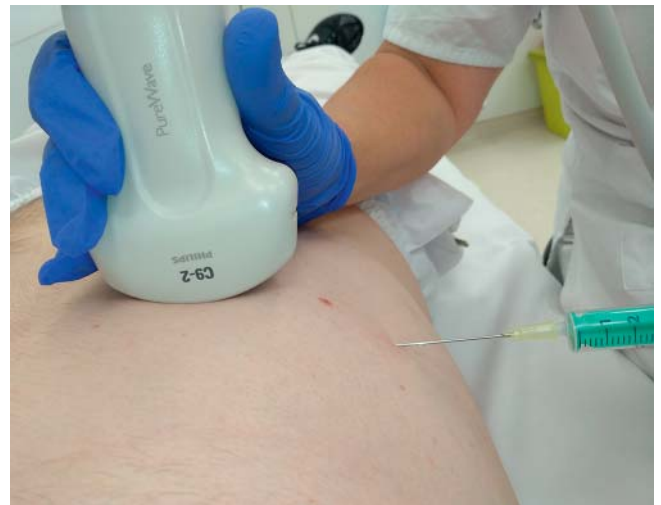Die Aufbereitung umfasst u. a. die Vorreinigung, Reinigung, Desinfektion, Spülung und Trocknung sowie die Prüfung auf Sauber-

► **Tab.2** Empfehlungen der KRINKO zur Berücksichtigung in einem Hygieneplan, modifiziert nach [13].

Risikogruppe	Punktionsart	Tupferart	Abdeckung	Zusätzliche Schutzkleidung	
				Untersucher	Assistenz
1	i. v. Injektion (peripher)	Keimarm	Keine	Keimarme Handschuhe	Nicht erforderlich
2	Pleurapunktion, Aszitespunktion, Blasenpunktion (diagnostisch)	Steril	Keine	Sterile Handschuhe, Mund-Nasen-Schutz	Keine besonderen Maßnahmen
3	Organpunktion (z. B. Niere, Leber, LK, Milz, Schilddrüse) Amniozentese Chorionzottenbiopsie Transvaginale/transrektale (schallkopfgesteuerte) Zysten- oder Gewebepunktion	Steril	Steriles Abdecktuch	Sterile Handschuhe	Keine besonderen Maßnahmen
	Gelenkpunktion	Steril	Steriles Abdecktuch	Sterile Handschuhe, Mund-Nasen-Schutz bei Punktion mit Spritzenwechsel	Mund-Nasen-Schutz bei Punktion mit Spritzenwechsel
4	Pleuradrainage, Kathetereinlagen in andere Körperhöhlen oder Organe	Steril	Steriles Abdecktuch	Sterile Handschuhe, Mund-Nasen-Schutz, OP-Haube, steriler langärmeliger Kittel	Mund-Nasen-Schutz



► **Abb. 1** Fehlerhafte Punktion in Freihand-Technik mit geringem Nadelabstand zum Schallkopf. Hierbei kommt die Nadel unbeabsichtigt mit dem lediglich desinfizierten Schallkopf in Kontakt. Ein steriler Überzug für den Schallkopf wäre hier erforderlich.



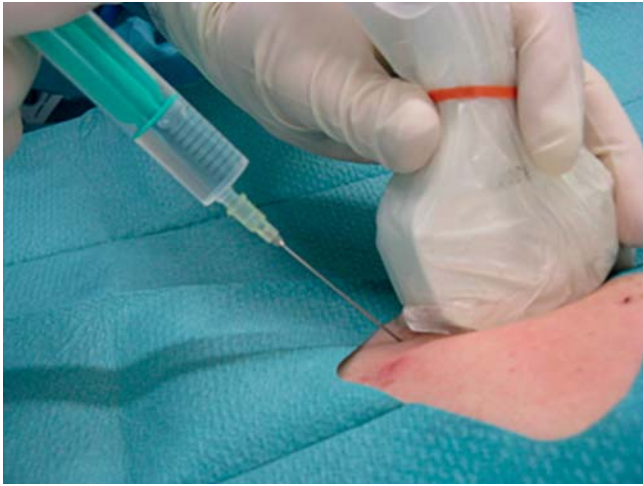► **Abb. 2** Ein Sicherheitsabstand zwischen Schallkopf und steriler Nadel wird bei dieser Freihand-Biopsie eingehalten. Kann der Untersucher gewährleisten, dass die Nadel den Schallkopf nicht berührt, kann auf einen sterilen Schallkopfüberzug verzichtet werden.

keit und Unversehrtheit des Schallkopfes. 2012 veröffentlichten die KRINKO und das BfArM „Anforderungen an die Hygiene bei der Aufbereitung von Medizinprodukten“ [14].

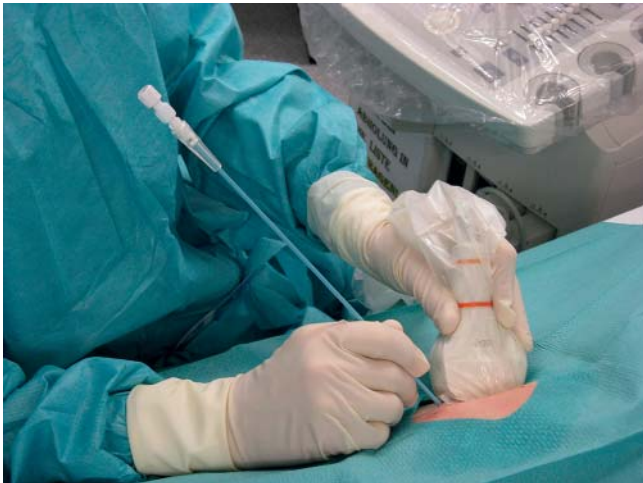Alle Medizinprodukte müssen mit validierten Verfahren gereinigt und desinfiziert sowie ggf. sterilisiert werden [19]. Die Anforderungen [14] verlangen mit Hinweis auf das Medizinproduktegesetz (MPG) und die DIN EN ISO 17664 die detaillierte Beschreibung eines validierten Verfahrens für die Aufbereitung keimarm – also desinfiziert – und steril anzuwendender Produkte. Die Rechtslage in Deutschland verpflichtet die Hersteller von

Schallköpfen, diese Verfahren zu beschreiben. Diese Angaben fehlen in der Praxis aber häufig [28, 35].

Hinsichtlich der Art der Anwendung und dem sich daraus ableitenden Risiko werden Medizinprodukte in drei Stufen eingeteilt: unkritisch, semikritisch und kritisch. Schallköpfe, die nur mit gesunder Haut in Kontakt kommen, sind „unkritisch“. Hier genügt eine Reinigung und Desinfektion nach jeder Anwendung. Das verwendete Desinfektionsmittel muss lediglich bakterizid und levurozid (Hefen abtötend) sein.




► **Abb. 3** Korrekte Anwendung des sterilen Schallkopfüberzuges bei der Freihand-Biopsie mit möglichem Kontakt zwischen Nadel und Schallkopf. Der Untersucher trägt sterile Handschuhe. Ein Abdeck-/ Lochtuch als Barrieremaßnahme ist dann obligat, wenn Material (z. B. Spritze) während der Punktion gewechselt/ abgelegt werden muss.



► **Abb. 4** Anlage einer Abszessdrainage: Schallkopf, Kabel und Tastatur sind mit sterilen Abdeckungen überzogen, der Untersucher ist nach Händedesinfektion analog der OP-Situation eingekleidet. Ein Abdeck-/ Lochtuch dient als Barrieremaßnahme. Als Kontaktmedium dient steriles Ultraschallgel. Zusätzlich wird ein steriler Arbeitstisch bereitgehalten.

Kommen Schallsonden mit Schleimhaut oder krankhaft veränderter Haut in Berührung, z. B. im Rahmen der Introitus- oder Perinealsonografie, sind sie sogenannte „semikritische Medizinprodukte ohne besondere Anforderungen an die Aufbereitung“. Bei diesen muss die Desinfektion nachgewiesen bakterizid (einschließlich Mykobakterien), fungizid und viruzid wirksam sein. Zu beachten ist, dass die Viruzidie-Prüfung entsprechend der jeweils aktuellen Leitlinie der Deutschen Vereinigung zur Bekämpfung der Viruskrankheiten und des Robert-Koch-Instituts erfolgt sein muss [14].



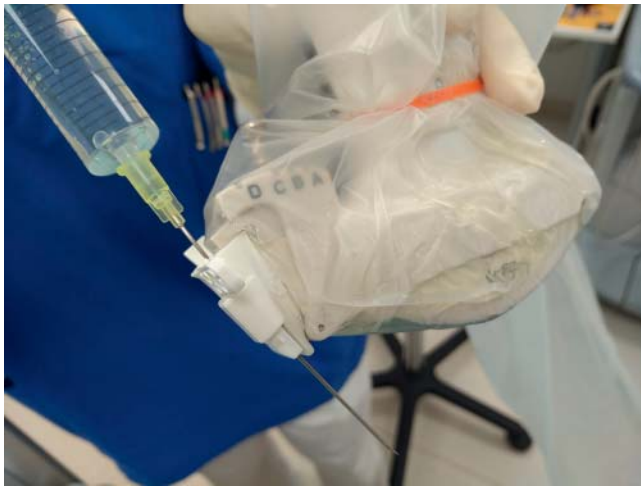► **Abb. 5** Starrer Endosonografie-Schallkopf mit Punktionsadapter: Der Schallkopf wird zunächst mit einem keimarmen Überzug, der im vorderen Anteil mit Ultraschallgel gefüllt ist, versehen. Darüber wird die sterile Einweg-Nadelführung montiert.

Starre Endosonografiesonden (► **Abb. 5**) sind grundsätzlich semikritische Medizinprodukte der Gruppe A (ohne besondere Anforderungen an die Aufbereitung). Im Anhang 7 der genannten Veröffentlichung konkretisieren BfArM und RKI die Forderung wie folgt: „Die Hersteller von Ultraschallsonden zur transvaginalen Anwendung sind demzufolge verpflichtet, mit der Gebrauchsanweisung Angaben zu mindestens einem wirksamen und materialverträglichen Desinfektionsverfahren mit o. g. Wirkungsspektrum zu machen. Der Nachweis der Wirksamkeit mit anerkannten Methoden muss durch Gutachten belegt sein (...)“ [14]. Diese Verpflichtung wurde 2017 in die Ultraschallvereinbarung übernommen [36].

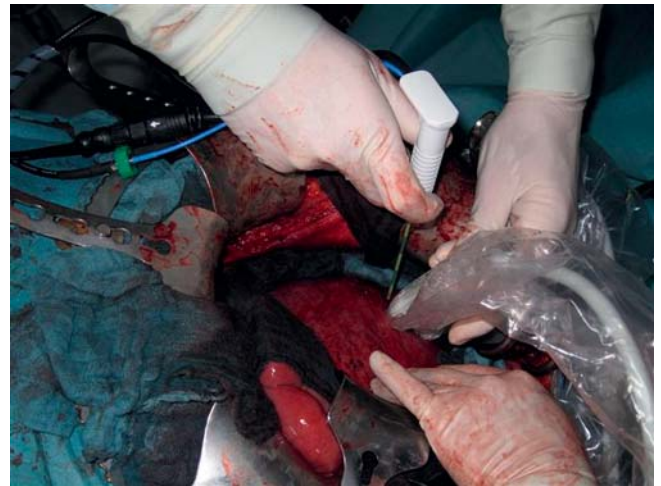Flexible Endosonografiesonden und starre Sonden mit internem Instrumentenkanal fallen in Gruppe B (mit erhöhten Anforderungen an die Aufbereitung), müssen daher unmittelbar nach der Anwendung einer Vorreinigung unterzogen werden und sollten bevorzugt maschinell aufbereitet werden [14].

An den Schallkopf klemmbare Führungsadapter (► **Abb. 6**) sind als thermolabile Produkte mindestens einer Desinfektion zu unterziehen und unter einem sterilen Überzug zu verpacken. Injektionsnadeln und Nadelführungen sind grundsätzlich als sterile Einwegprodukt einzusetzen (► **Abb. 5, 6**). Punktionsnadeln bzw. Drainagen sind „kritische“ Medizinprodukte, die steril sein müssen. Auch Punktionschallköpfe (► **Abb. 7**) müssen sterilisiert werden [14].

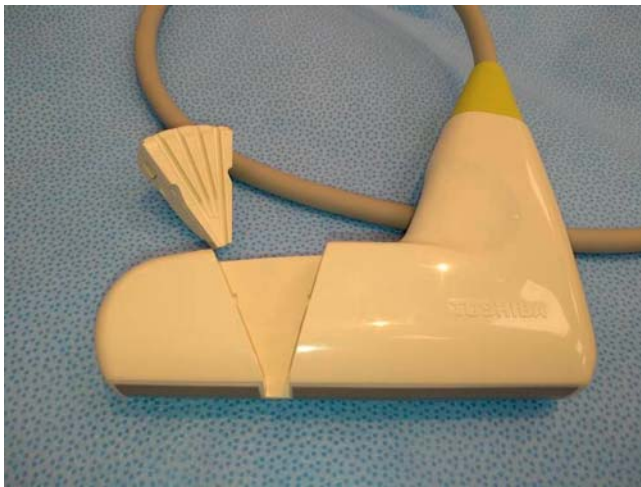Im Rahmen der intraoperativen Sonografie (► **Abb. 8**) werden Schallsonden in eröffnete Körperhöhlen eingebracht und gelten dann ebenfalls als kritische Medizinprodukte. Zudem sind sie thermolabil („kritisch C“). Hier verlangt die KRINKO-/ BfArM-Empfehlung eine bevorzugt maschinelle Reinigung und Desinfektion sowie eine Sterilisation (z. B. Plasma- oder Ethylenoxidsterilisation); zudem unterliegt die Aufbereitung einer externen Qualitätskontrolle. Diese ist durch eine Zertifizierung des Qualitätsmanagementsystems zur jederzeitigen Gewährleistung der Erfüllung dieser Anforderungen nachzuweisen [14].



► **Abb. 6** Schallkopf mit Punktionsadapter: Der Führungsadapter ist unter dem sterilen Überzug am Schallkopf befestigt, die sterile Einweg-Nadelführung wird darüber angeklemt. Der Schallkopfüberzug deckt auch das Schallkopfkabel ab.



► **Abb. 8** Intraoperative Sonografie mit Intervention: Der sterilisierte oder einer bakteriziden (einschließlich Mykobakterien), fungiziden und viruziden Tauchdesinfektion unterzogene Schallkopf ist steril verpackt, der Untersucher ist wie die Operateure eingekleidet.



► **Abb. 7** Punktionschallkopf mit herausgenommener Nadelführung: Diese Schallköpfe und Nadelführungen sind grundsätzlich zu sterilisieren, da die Nadel im Kanal beide Teile berührt.

Im angelsächsischen und französischen Sprachraum findet man oft eine Unterscheidung in „low-“, „intermediate-“ und „high-level disinfection“. „Low-level disinfection“ meint dabei die Abtötung der meisten vegetativen Bakterien, einiger Pilze und Viren in kurzer Zeit (< 10 min). „High-level disinfection“ bedeutet, dass alle Mikroorganismen inkl. Sporen abgetötet werden [32, 37]. Diese Einteilung hat in Deutschland keine rechtliche Relevanz.

## Leitlinien

Die aktuellen europäischen Leitlinien der EFSUMB zur interventionellen Sonografie gehen, im Gegensatz zu den Empfehlungen der KRINKO, die sich am Prinzip der Risikominimierung orientieren,

weniger in Details. Sie orientieren sich im Wesentlichen an zwei nicht näher spezifizierten Kategorien: „major and minor invasive procedures“, die ein unterschiedliches Infektionsrisiko haben sollen. Für diese müssten adaptierte Hygienemaßnahmen erfolgen. Auch für „minor“-Maßnahmen werden sterile Handschuhe, Einmalkittel und sterile Schallkopfüberzüge empfohlen, für „major“-Eingriffe eine Asepsis wie im OP. Für die Aufbereitung der Schallköpfe fordert die EFSUMB eine Reinigung und Desinfektion; wenn es sich um Punktionschallköpfe oder intraoperative Sonden handelt, müssen diese sterilisiert werden [21].

Im November 2014 hat der Arbeitskreis Regionalanästhesie der Deutschen Gesellschaft für Anästhesiologie seine S1-Leitlinie veröffentlicht und fordert darin u. a., dass bei der ultraschallgesteuerten Regionalanästhesie der Schallkopf und das Kabel mit einer geeigneten sterilen Hülle versehen werden müssen. Dabei wird nicht zwischen „single-shot“- und Katheter-Regionalanästhesie unterschieden. Es dürften ferner nur steriles Ultraschallgel oder andere sterile Flüssigkeiten zur Verbesserung der Schallqualität benutzt werden. Zudem wird bei Katheterimplantationen das Tragen einer OP-Haube und eines frischen Mund-Nasen-Schutzes für alle an der Punktion beteiligten Personen als obligat betrachtet. Bei single-shot-Punktionen könne auf den sterilen Kittel und die OP-Haube verzichtet werden, nicht aber auf den Mund-Nasen-Schutz [20].

Der Arbeitskreis „Krankenhaus- & Praxishygiene“ der AWMF hat 2015 eine S1-Leitlinie zu Hygienemaßnahmen bei intraartikulären Punktionen und Injektionen publiziert, in der bei der sonografisch kontrollierten Freihandpunktion ein nicht näher definierter Abstand zwischen Schallkopf und Punktionsstelle gefordert wird. Dann sei die Desinfektion von Schallkopf und Patientenhaut ausreichend, ein steriler Schallkopfüberzug wird nicht gefordert. Das Ankoppelungsmedium soll ein Desinfektionsmittel sein [17]. Zur sonografischen Kontrolle von vaskulären Kathetereinlagen äußert sich derselbe Arbeitskreis in seiner aktuellen S1-Leitlinie nicht [18].

US-amerikanische Leitlinien der Centers for Disease Control and Prevention befassen sich u. a. auch mit der Sonografie und wurden zuletzt 2008 publiziert [32]. Im Jahr 2012 wurden Empfehlungen der Französischen Radiologischen Gesellschaft zur Hygiene in der interventionellen Radiologie veröffentlicht [38].

## Datenlage

### Perkutane Sonografie

Die Kontaminationsraten aus der Routine heraus untersuchter Schallköpfe wurden bereits in der Einleitung erwähnt. Eine Übertragung von *Staphylococcus aureus* von Patient zu Patient durch lediglich trocken abgewischte, nicht-desinfizierte Schallköpfe wurde bereits vor 30 Jahren nachgewiesen [39]. Berichte über Infektionen durch Übertragung von Mikroorganismen durch kontaminierte Schallköpfe sind hingegen nicht bekannt. Ein solcher Nachweis wäre auch kaum zu erbringen, da zum Zeitpunkt der Manifestation einer Infektion der Schallkopf in der Regel wieder mehrfach in Gebrauch gewesen sein dürfte.

### Bakterielle Kontamination von Ultraschallgel

Ultraschallgele sind als nicht-invasive Produkte zur vorübergehenden Anwendung nach europäischem Recht Medizinprodukte der Klasse I und als solche im Hinblick auf Funktionalität, Sicherheit und Qualität den Arzneimitteln ebenbürtig. In der EU kann man daher davon ausgehen, dass kommerziell zur Verfügung gestelltes Ultraschallgel primär nicht bakteriell kontaminiert ist.

In bis zu 2,5 % wurden aber kontaminierte Gele gefunden (*Pseudomonas aeruginosa*, USA; *Burkholderia cepacia*, Italien, Kanada; Mykobakterien, Taiwan) und als Quelle nosokomialer Infektionen ermittelt [40–44]. In Israel konnte eine endemische Verbreitung von *Achromobacter xylosoxidans* nach transrektaler Prostatabiopsie auf kontaminiertes Gel zurückgeführt werden [45]. Auch erwärmtes Gel in der Pädiatrie wurde als Quelle einer Endemie mit *Staphylococcus aureus* identifiziert [46]. Erwärmung des Gels über 40 °C scheint aber die Rate bakterieller Kontaminationen eher zu reduzieren [47].

Wird Gel aus der Einwegflasche umgefüllt, kann es zu Kontaminationen und Infektionen kommen. Aus Frankreich werden acht Fälle einer Gel-assoziierten Infektion mit ESBL-produzierenden *Klebsiella pneumoniae* berichtet [48]. Die Kontaminationsraten können hoch sein: In zwei Publikationen waren 28 % bzw. 59,5 % aller Gele kontaminiert, darunter auch mit pathogenen Bakterien (*Stenotrophomonas maltophilia*, *Acinetobacter baumannii*, *Staphylococcus aureus*, MRSA, *Bacillus* spp. u. a.) [47, 49].

In einem Kommentar zu bakterieller Kontamination von Ultraschallgel zitieren nordamerikanische Autoren Fallberichte, die auf eine Kontamination des Gels mit *Pseudomonas aeruginosa* bereits im Rahmen der Herstellung hindeuten [50]. Ultraschallgele sind trotz Zusatz von Konservierungsmitteln, z. B. Paraben, keineswegs immer frei von Mikroorganismen [42]. Ultraschallgel kann zudem im Nadellumen verschleppt werden, wenn die Nadel das Gel passiert [51]. Verschiedene Autoren fordern, dass bei jeder Maßnahme, die eine Hautdesinfektion verlangt, auch steriles

Ultraschallgel zum Einsatz kommen sollte. Das betrifft alle perkutanen Biopsien [44, 50].

#### FAZIT:

1. Kommerziell erhältliche Ultraschallgele sind grundsätzlich, aber nicht immer, frei von Mikroorganismen.
2. Wiederbefüllbare Gelbehälter sind in hohem Maße kontaminiert.
3. Es existieren kasuistische Berichte und solche über lokale Ausbrüche verschiedener Infektionen durch Übertragung von Mikroorganismen durch kontaminierte Ultraschallgele.
4. Infektionen durch Übertragungen von Mikroorganismen durch kontaminierte Schallköpfe sind trotz hoher Kontaminationsraten nicht bekannt.

### Schallkopfaufbereitung

Nach der weltweit publizierten Literatur werden verschiedenste Reinigungs- und Desinfektionsverfahren für Schallköpfe angewandt.

Die ausschließliche Reinigung mit trockenem Papier ist weit verbreitet, aber aus hygienischer Sicht nicht ausreichend: Von 50 in einer iranischen Arbeit untersuchten Schallkopfabstrichen waren unmittelbar nach der Untersuchung 98 % positiv für aerobe und 52 % auf anaerobe Bakterien; nach Abwischen mit Papiertüchern lagen die Raten bei 42 % bzw. 21 % [52]. Eine Arbeit aus Nigeria fand bei 37 von 40 Patienten unmittelbar nach der Untersuchung positive Abstriche, davon in 34,6 % MRSA. Unmittelbar nach der Untersuchung wurden im Mittel 90 koloniebildender Einheiten (KBE) nachgewiesen, nach einmaligem Abwischen noch 12,9 KBE und nach zweimaligem Abwischen 3,3 KBE [53]. Dies deckt sich mit Befunden aus den USA [25] und Wales [26].

Eine Arbeit aus Wales untersuchte Schallköpfe unmittelbar nach Abdomensonografien an 40 Patienten (davon 34 mit MRSA-Kolonisation) auf einer Intensivstation prospektiv mikrobiologisch. 40 Abstriche wurden unmittelbar genommen, danach nochmals 40 nach Abwischen mit Papiertüchern, worauf zwei Gruppen gebildet wurden: 20 Abstriche erfolgten nach einer Desinfektion mit 70 %igem Alkohol, 20 nach einem weiteren Abwischen nur mit trockenem Papier. Es fanden sich unmittelbar nach Gebrauch im Mittel 128 KBE, nach einmaligem Abwischen mit Papier im Mittel 21 KBE, nach zweimaligem Abwischen mit Papier 2 KBE und nach Papier- und Alkoholbehandlung im Mittel nur noch 0,05 KBE. Von den ersten 34 Abstrichen, die an Schallköpfen nach Anwendung an MRSA-positiven Patienten genommen wurden, waren 41 % positiv für MRSA [26].

In einer kanadischen Arbeit wurden 31 nicht-endokavitäre Schallköpfe mit MRSA in verschiedenen Mengen beladen und danach mit 0,5 %iger Wasserstoffperoxidlösung gereinigt. Nach fünf Minuten war an keinem Schallkopf mehr eine Kontamination nachweisbar [54]. Eine englische prospektive Studie untersuchte 120 Abstriche von Schallköpfen und Ultraschallmaschinen für die Regionalanästhesie nach Reinigung und Desinfektion mit 70 %igem Isopropanol. Man fand bei 85 % keinerlei Bakterienwachs-

tum und bei 15 % ein Wachstum von apathogenen Mikroorganismen der Haut [55].

Französische Autoren verglichen drei verschiedene Verfahren zur Reinigung/ Desinfektion: Trockenes Abreiben mit Papiertüchern, antiseptisches Abreiben mit einem mit Desinfektionslösung (Mischlösung, Aniospray 29) eingesprühten Tuch und eine zehnminütige UV-C-Behandlung. Die mediane mikrobielle Reduktion (in KBE) war 100 % nach UV-C-Behandlung, 98,4 % nach antiseptischer Wischbehandlung und 87,5 % nach Abwischen mit trockenem Papier, bakterienfreie Abstriche fanden sich in 88 %, in 16 % und in 4 % [56].

Eine Studie aus der Türkei fand bei jeweils 20 untersuchten Abstrichen eine vergleichbare Wirksamkeit der Behandlung der Schallköpfe mit 80 °C heißem Wasser über fünf Minuten und antiseptischen Tüchern (Cleanisept® Wipes): Koagulase-negative Staphylokokken wurden je in 5 % (1/20) nachgewiesen [57].

#### FAZIT:

1. Es finden sich im täglichen Gebrauch ganz überwiegend Mikroorganismen der normalen Hautflora an Schallköpfen.
2. Diese und pathogene Bakterien wie MRSA können durch einfache Wischreinigung nicht sicher eliminiert werden.
3. Es existiert eine große Vielfalt vorgeschlagener und angewandter Reinigungs- und Desinfektionsverfahren mit variierenden Erfolgsraten.

## Perkutane interventionelle Sonografie

Vor dem Hintergrund der breiten Anwendung der Sonografie zur Steuerung invasiver Maßnahmen existieren bemerkenswert wenige Publikationen, die sich in diesem Zusammenhang mit der Hygiene befassen. Die verfügbaren Publikationen zu infektiösen Komplikationen bei ultraschallgeführten Interventionen sind neben Kasuistiken überwiegend retrospektive Analysen oder Umfragen [58–62]. Retrospektive Erhebungen bergen aber das Risiko des Übersehens klinisch inapparenter oder andernorts behandelter Infektionen. Zudem sind die hygienischen Bedingungen und Maßnahmen der Antiseptik meist nicht standardisiert und daher nicht in allen Fällen nachvollziehbar bzw. nicht vergleichbar.

Eine große retrospektive Arbeit aus Italien fand beispielsweise bei 16 648 Biopsien und 3035 therapeutischen Interventionen an der Leber in 22 Jahren nur drei Infektionen, alle nach Ethanolinstillation. Dabei waren jedoch nur 8 % der 12 962 biopsierten Patienten nach zwei bis drei Wochen dokumentiert nachuntersucht worden [63].

Bei retrospektiver Auswertung eines Biopsieregisters der Mayo-Klinik in Rochester wurden bei in zwölf Jahren durchgeführten 6613 ganz überwiegend sonografisch gesteuerten Leberbiopsien in acht Fällen (0,1 %) Infektionen festgestellt. Angaben zu Hygienemaßnahmen machen die Autoren leider nicht. Alle acht Infektionen (Cholangitis, chologene Sepsis, infizierte Gallenfistel) traten bei Patienten mit biliärer Obstruktion bzw. nach Lebertransplantation auf. Die Autoren diskutieren für diese Subgruppe eine periinterventionelle Antibiotikaphylaxe [64].

Da Infektionen auch mit Verzögerung auftreten können, wurde in der 2015 veröffentlichten multizentrischen prospektiven PIUS-Studie der DEGUM auf die Erfassung der infektiösen Komplikationen verzichtet [65]. Es soll im Folgenden insbesondere eine Analyse der verfügbaren prospektiven Daten erfolgen.

## Infektionen nach sonografisch-geführter perkutaner Injektion/Biopsie

Eine ältere prospektive Arbeit aus Italien untersuchte 719 diagnostische und therapeutische abdominelle Interventionen an 558 Patienten. Hierbei wurde ein Antisepsisregime analog der Venenblutentnahme angewandt: Hautdesinfektion mit einer Jodlösung, Schallkopfesinfektion (70 %iger Alkohol), keine Verwendung steriler Überzüge, aber Vermeidung von Kontakt zwischen Nadel und Schallkopf. Kopplungsmedium waren steriles Gel oder Vaseline. Die Punktionen erfolgten in Freihandtechnik und in der Schallebene. Die Nachbeobachtungszeit betrug fünf Tage; bei Patienten und Untersuchern wurde nach drei und sechs Monaten die Hepatitiserologie durchgeführt. Es traten bei keinem Infektionszeichen auf [66].

Eine prospektive Arbeit aus Rumänien untersuchte infektiöse Komplikationen nach sonografisch gesteuerten Interventionen am muskuloskeletalen System und berichtete bei 988 Interventionen an 945 Patienten keine (0) Infektionen. Dabei wurde unsteriles Gel verwendet, der Schallkopf wurde nur mit trockenem, weichem Papier gereinigt und trug keinen sterilen Überzug. Der Untersucher hatte die Hände gewaschen, nicht desinfiziert, und trug Handschuhe, Kittel und Mundschutz. Die Patientenhaut wurde mit 70 %igem Alkohol und Povidon-Jodlösung oder Povidon-Jodlösung alleine desinfiziert. Eine Nachuntersuchung fand geplant nach drei Wochen statt, die Patienten sollten sich ansonsten im Falle von Infektionen melden [67].

Zwei aufgrund ihres jeweiligen Umfangs beachtenswerte retrospektive Analysen aus der Mayo-Klinik Rochester finden im Unterschied zu den prospektiven Arbeiten in geringem Maße Interventions-assoziierte Infektionen:

Eine Registerauswertung von 13 534 Interventionen (thorakal und abdominell, Biopsien und Drainagen, aber keine lokal ablativen Verfahren) fand über eine Nachbeobachtungszeit von 12 Monaten insgesamt 14 Infektionen (0,1 %) [68]. Ein steriler Überzug für den Schallkopf wurde für die transkutanen Biopsien nicht angewandt, aber die Patientenhaut desinfiziert [69]. Es handelte sich bei den Infektionen um Abszesse, Bakteriämien und Peritonitis. Nach Feinnadelaspiration und Thorakozentesen traten keine Infektionen auf, nach Schneidnadelbiopsien in 0,2 % der Fälle. Infektionen wurden nach Pankreas- (0,9 %) und Leberbiopsien (0,35 %) häufiger beobachtet als z. B. nach Nierenbiopsien (0,09 %) [68].

In einer weiteren, gemischt retro- und prospektiven Datenbankanalyse der Mayo-Klinik wurden 12 708 ultraschallkontrollierte Mammabiopsien aus den Jahren 2005–2013 ausgewertet. Nach Hautdesinfektion wurde das Punktionsgebiet mit sterilen Abdecktüchern abgegrenzt, die Schallköpfe waren mit Povidon-Jod und einer quaternären Ammoniumchlorid-Lösung bzw. mit Isopropanol und einer quaternären Ammoniumchlorid-Lösung desinfiziert, das verwendete Gel war steril. Die Schallköpfe waren nicht mit einem Überzug versehen. Die Eingriff-assoziierte Infektionsrate lag bei



0,11 %. Alle Infektionen waren lokal begrenzt und konnten mit kurzfristiger oraler Antibiotikatherapie behandelt werden [70].

### Infektionen nach sonografisch-geführter perkutaner Drainage- oder Kathetereinlage

Prospektive Arbeiten zur Infektionshäufigkeit nach sonografisch kontrollierter Drainageanlage haben wir nicht gefunden. Problematisch wäre dabei auch, dass Drainagen ja häufig in Abszesse und Empyeme gelegt werden, es also schwierig wäre, die Infektionsursache (Grunderkrankung vs. Eingriff) zu definieren.

Zwei prospektive Arbeiten untersuchten die Häufigkeit Katheter-assoziiierter Bakteriämien/ Septikämien nach ultraschallkontrollierten Anlagen zentralvenöser Katheter versus der „Landmarkentechnik“. Die Punktionen wurden mit Barrieremaßnahmen und sterilem Schallkopfüberzug durchgeführt. Eine nicht randomisierte Beobachtungsstudie aus der Schweiz fand nach sonografisch kontrollierter Anlage von 844 Kathetern eine Infektionsrate von 1,7 %. Die Rate liegt in der Größenordnung derjenigen, die bei Verwendung der „Landmarkentechnik“ zu beobachten war (2 %; 33/1639). Die mittlere Liegedauer der Katheter betrug 6 bzw. 5 Tage [71]. In der anderen, randomisierten Studie (450 Patienten pro Arm) lag die Infektionshäufigkeit insgesamt deutlich höher, jedoch in der Ultraschallkontrollierten Gruppe mit 10,4 % signifikant unter der ohne Ultraschallkontrolle (16 %). Die Autoren führen die Reduktion auf die mit Ultraschallkontrolle geringere Zahl an Fehlpunktionsversuchen zurück. Die Liegedauer der Katheter wird nicht genannt [72].

### Infektionen nach sonografisch-geführter lokalablativer Therapie

Eine große retrospektive monozentrische Arbeit aus Italien fand bei 3035 therapeutischen Interventionen an der Leber in 22 Jahren nur fünf Infektionen, alle nach Ethanolinstillation: 2 frühe Abszesse bei gesamt 315 Zystenaspirationen (0,6 %) sowie ein Fall von Cholangitis nach gesamt 372 Ethanolinstillationen von Tumoren (0,27 %). 2 „späte“ Abszesse 8 bzw. 12 Monate nach der Intervention sind nicht als Prozedur-assoziiert zu werten [63].

Aus derselben Arbeitsgruppe wurde prospektiv nach Radiofrequenzablation (RFA) bei 375 Sitzungen ein Fall von Aszites und Sepsis registriert (0,3 %). Die Nachbeobachtungszeit betrug 24 Stunden [73].

#### FAZIT:

1. In den wenigen vorhandenen prospektiven Arbeiten konnten Infektionen nach sonografisch kontrollierter Freihandpunktion ohne Verwendung eines sterilen Schallkopfüberzugs („no-touch“-Technik) nicht nachgewiesen werden.
2. Umfängliche Registerauswertungen finden Infektionen nach perkutanen ultraschallkontrollierten Interventionen insgesamt in 0,1 – 0,2 %.
3. Bei komplexen therapeutischen Eingriffen liegt die Infektionsrate geringfügig höher.
4. Bei der Anlage zentralvenöser Katheter scheint die Ultraschallkontrolle eher zu geringeren Infektionsraten zu führen als die „Landmarkentechnik“.

## Starre Endosonografie

### Endorektale Sonografie

Zur Beurteilung der Prostata und ihrer Binnenstrukturen wird die transrektale Sonografie (TRUS) genutzt, indem die Ultraschallsonde in das Rektum eingeführt und unmittelbar in der Nähe der Prostata positioniert wird. Zum Staging des Rektumkarzinoms, zur Fistelbeurteilung und zur Beurteilung des Beckenbodens und der Sphinkteren wird die starre endorektale Sonografie ebenfalls eingesetzt.

Darüber hinaus erfolgt die ultraschallkontrollierte Biopsie der Prostata, z. B. zur Diagnostik des Prostatakarzinoms, überwiegend mit endokavitären Sonden (► **Abb. 5**), wobei eine Punktionsnadel die mikrobiell besiedelte Rektumschleimhaut penetriert.

### Kontamination von endorektalen Sonden

Bei 60 Abstrich-Untersuchungen an Endorektalsonden im klinischen Alltag über 3 Monate fanden sich in 45 % Mikroorganismen aus der Umwelt und potentiell pathogene Erreger in 3 % [27]. Eine relativ aktuelle Metaanalyse zur Kontamination von Endovaginal- und Endorektalsonden umfasste 32 Arbeiten aus den Jahren 1993 – 2011. Dabei fand sich eine Prävalenz pathogener Mikroorganismen von nahezu 13 % incl. 1 % Viren (HSV, HPV, CMV) [74].

Die Perforationsrate der Latexhüllen über den Endorektalsonden ist hoch und kann nach Punktion bis zu 9 % betragen [74, 75].

### Infektionen nach endosonografisch-geführter transrektaler Biopsie

Nach transrektalen Prostatabiopsien finden sich infektiöse Komplikationen in 1 – 17,5 %. Es handelt sich dabei überwiegend um Harnwegsinfektionen und Prostatitis, seltener wird eine Sepsis ausgelöst (0,3 % – 3,1 %) [74, 76, 78 – 83]. Infektionen machen in einer Populations-Studie an 75 190 Männern mit 72 % den größten Anteil der Gesamtkomplikationen aus [84].

Nach Daten aus dem SEER-Register erhöht die Durchführung einer transrektalen Prostata-Biopsie das Risiko für eine nachfolgende Krankenhausaufnahme fast ausschließlich aufgrund infektiöser Komplikationen im Vergleich zu einer zufällig ausgewählten Kontrollpopulation ohne Prostata-Biopsie um das 2,65fache [85]. Es stehen die Infektionen mit gramnegativen Bakterien (*E. coli*, Klebsiellen) und Clostridien im Vordergrund wie auch durch die Erreger von venerischen Infektionen (z. B. *Treponema pallidum*, *Neisseria gonorrhoeae*, HIV). Infektionen mit multiresistenten Mikroorganismen, die von den herkömmlichen periinterventionellen Antibiotika-Regimen nicht erfasst werden, werden in einem relevanten Anteil der Fälle mit Sepsis nachgewiesen [76, 86].

Problematisch sind hier insbesondere ein schwierig zu desinfizierender interner Punktionskanal in der Sonde [87] und die mehrfache Verwendung der initial-sterilen Biopsienadel. Als Risikofaktoren wurden neben der Mehrfachbiopsie die rektale Kolonisation mit Fluorochinolon-resistenten *E. coli*, vorausgegangene antibiotische Behandlung, Tätigkeit in einem medizinischen Beruf und internationale Reisen identifiziert [76, 80, 88 – 91].

## Stellenwert einer Antibiotika-Prophylaxe

Eine Antibiotika-Prophylaxe senkt die Rate symptomatischer Infektionen nach transrektaler Prostatabiopsie, wenngleich noch unklar ist, welche Medikamente für welche Dauer eingesetzt werden sollen [77, 92, 93]. Die Antibiotika-Prophylaxe zur transrektalen endosonografischen Prostatabiopsie ist Bestandteil der deutschen und europäischen Leitlinien [94, 95].

Prospektiv-randomisierte Studien und Metaanalysen zeigen, dass eine gezielte Antibiotika-Prophylaxe auf der Grundlage der mikrobiologischen Untersuchung von Rektalabstrichen effektiver ist als eine Standard-Prophylaxe [96 – 99]. Auch eine empirische Kombinations-Prophylaxe ist effektiver als der Standard-Ansatz [92, 99, 100].

## Andere Präventionsmaßnahmen

Eine Metaanalyse über sieben Studien und 2049 Patienten fand eine signifikante relative Risikoreduktion für Fieber und Bakteriämie, wenn die Antibiotikagabe mit rektalen Einläufen mit Povidon-Jodlösung kombiniert wurde [101]. In einer nicht in diese Analyse eingeschlossenen prospektiven randomisierten Studie an 865 Männern konnte nur eine tendenzielle, aber keine signifikante Senkung von infektiösen Komplikationen von 3,5 auf 2,6 % beobachtet werden [102].

In der Literatur findet sich auch eine Empfehlung zur Formalin-Desinfektion der Biopsienadel bei Mehrfachpunktionen der Prostata zur Risikoreduzierung von septischen Verläufen [103].

### FAZIT:

1. Die Infektionsrate nach transrektalen Prostatabiopsien ist hoch.
2. Starre rektale Endosonografiesonden sind nach der Untersuchung in hohem Maße kontaminiert.

## Endovaginale Sonografie

Transvaginale Ultraschallsonden gehören zur sonografischen Standardausrüstung in Gynäkologie und Geburtshilfe. Sie werden routinemäßig in der gynäkologischen Diagnostik, in der Reproduktionsmedizin, in der frühen pränatalen Diagnostik und in der fortgeschrittenen Schwangerschaft zur Beurteilung des fetalen Gehirns bei Schädelage wie auch zur Beurteilung der Cervix und des inneren Muttermundes eingesetzt. Grundsätzlich wird die Vaginalsonde für die Ultraschalluntersuchung mit einem zum Teil mit Gel gefüllten Latexüberzug überzogen, der nach der Untersuchung wieder entfernt und entsorgt wird. Im Vergleich zu einfachen kommerziellen Überzügen zeigen Kondome eine ähnliche Leckage-Rate [104].

Die alleinige Verwendung eines Latexüberzugs beim Einsatz einer Vaginalsonde entspricht nicht der erforderlichen Sorgfalt, die bei der Anwendung und Aufbereitung notwendig ist [14]. Vaginale Ultraschallsonden werden als semikritische Medizinprodukte der Gruppe A eingestuft, d. h. sie sind nach jeder Untersuchung einer Patientin entsprechend den Angaben der Gerätehersteller aufzubereiten [14, 105, 106].

## Kontamination von endovaginalen Sonden

Es kann bei der Handhabung von Sonde, Ultraschallgel und Überzug zu Kreuzkontaminationen mit unterschiedlichen Krankheitserregern (z. B. MRSA, HBV, HCV, HIV, HSV, HPV, CMV) [6, 14, 74, 107] kommen. Zwei Metaanalysen beschreiben die Kontaminationsraten endovaginaler Sonden:

Eine fand nach „low-level-disinfection“ an Endovaginalsonden eine gepoolte Kontaminationsrate von 12,9 % für Bakterien und 1 % für Viren. Die Latexüberzüge selbst waren in 19,4 % mit Viren (HSV, CMV, HPV) kontaminiert. Unmittelbar nach Abziehen des Latexüberzuges liegt die Kontaminationsrate bei 33,7 % [74].

Die andere Metaanalyse findet eine Kontaminationsrate der Schallköpfe von 50 % für Bakterien und 4 % für Viren unmittelbar nach der Untersuchung, wobei die Untersuchung auf Viren meist nur HPV betraf [104].

Auch der Schallkopfgriff stellt ein potentielles Risiko für die Übertragung von Mikroorganismen dar. Somit ist stets darauf zu achten, dass dieser ausreichend mitgereinigt und desinfiziert wird [107 – 109].

## Infektionen nach endovaginaler Sonografie

Infektionen sind im Rahmen von Interventionen bei der In-vitro-Fertilisation kasuistisch berichtet [110 – 112]. Hierbei handelte es sich um Infektionen aus der eigenen Vaginalflora der Patientinnen und um HCV-Übertragungen. Auch große prospektive Studien beschreiben nahezu keine Infektionen. So fanden sich bei 1058 Eizellenaspirationen nur 1 Fall von Fieber und keine nachgewiesene Infektion [113].

### FAZIT:

1. Endovaginalsonden sind auch bei korrekter Anwendung nach der Untersuchung in hohem Maße bakteriell kontaminiert.
2. Über tatsächliche Infektionen durch über die vaginale Endosonografie übertragene Mikroorganismen ist nur kasuistisch berichtet.

## Schallkopfaufbereitung

In der täglichen Routine ist es wichtig, dass die Reinigung und Desinfektion einer Sonde schnell und sicher durchgeführt werden kann, um das Zeitintervall zwischen zwei Untersuchungen möglichst gering zu halten. Von Vorteil wäre dabei, wenn die Schallsonde für die Aufbereitung nicht vom Ultraschallgerät diskonnektiert oder gar in einen anderen Raum gebracht werden muss. Die KRINKO-/ BfArM-Empfehlung fordert für die Durchführung der Aufbereitung einen eigenen Bereich, der jedoch im Untersuchungsraum liegen kann [14]. Weitere Punkte, die eine wichtige Rolle spielen, sind die Materialverträglichkeit der Reinigungs- und Desinfektionsmittel und die Nichtgefährdung von Patientin und Untersucher durch diese Mittel.

Die Sonde muss nach Entfernung des Überzugs sowohl gereinigt als auch einer Desinfektion mit bakterizider, fungizider und viruzider Wirkung unterzogen werden [14, 105, 108, 114 – 116].

Für die Desinfektion von starren Endosonografiesonden kommen unterschiedliche Verfahren zur Anwendung: Behandlung mit viruziden Wischtüchern [117, 118], Wischtücher plus Schaumanwendung [105], Tauchdesinfektionsverfahren [117, 119], ein vollautomatisches Desinfektionssystem mit Wasserstoffperoxid-Aerosol [107, 109, 120, 121] oder Verfahren, bei denen eine UV-C-Bestrahlung eingesetzt wird [122, 123]. Während bei der alleinigen Anwendung von Wischtüchern zwar die meisten Bakterien, aber nicht immer auch alle Viren und keine bakteriellen Sporen abgetötet werden, werden mit den anderen Verfahren alle Mikroorganismen, z. T. inkl. bakterieller Sporen, inaktiviert. Einen Überblick gibt die aktuelle Leitlinie der WFUMB zur Aufbereitung endovaginaler Sonden [105].

Es hat sich gezeigt, dass sich mittels einfacher Wischdesinfektion nicht immer eine ausreichende Reduktion der Testorganismen erzielen ließ. Ursachen waren bauartbedingte Fugen, Nuten und Ecken, die vom Tuch nicht ausreichend erreicht und benetzt wurden [107].

Zudem konnte gezeigt werden, dass verschiedene Desinfektionsflüssigkeiten, die bei Tauchverfahren zum Einsatz kamen, wie z. B. Glutaraldehyd, Orthophthalaldehyd, Ethanol, Isopropanol und Phenol, nicht in der Lage waren, das HPV-16 zu inaktivieren [117, 119, 121, 123]. Tauchdesinfektionsverfahren nehmen die längste Behandlungszeit (mindestens 15 Minuten) in Anspruch, wobei in schlecht belüfteten Räumen unter Umständen die Gefahr einer inhalativen Gesundheitsgefährdung besteht [105, 120].

#### FAZIT:

1. Zur Desinfektion starrer Endosonografiesonden sind verschiedene Verfahren anwendbar.
2. Eine einfache Wischdesinfektion ohne gezieltes Einbringen des Desinfektionsmittels in Fugen und Kanten stellt bei starren Endosonografiesonden keine ausreichende Desinfektion dar.

### Flexible Endosonografie

Da Endosonografiegeräte durch von Mikroorganismen besiedelte Verdauungs- und Atemwege geschoben werden, kann es zu bakterieller Translokation von Standortflora (vorwiegend alpha-hämolyisierende Streptokokken und Staphylokokken) kommen. In einer Übersichtsarbeit zur Sicherheit der transösophagealen Echokardiografie (TEE) werden Bakteriämieraten von 0–17% erwähnt [124]. Bei gastrointestinalen diagnostischen Endosonografien ohne Intervention werden in etwa 2% aller Fälle transiente Bakteriämien registriert, ohne dass in prospektiven Untersuchungen klinische Infektionszeichen beobachtet worden wären [125, 126]. Manifeste Infektionen als Komplikationen im Rahmen der nicht-invasiven Endosonografie sind rar und nur als Kasuistiken beschrieben. Dabei wurden z. B. für die TEE Legionelleninfektionen durch kontaminiertes Spülwasser [127] und E. coli-Pneumonien durch ein Echoendoskop mit defekter Außenhaut berichtet [128].

Endosonografische Interventionen sind zu einem unverzichtbaren Bestandteil der viszeralmedizinischen und onkologischen Diagnostik und Therapie geworden. Nach Daten des Deutschen Endosonografieregisters der DEGUM erfolgt bei etwa 13% aller

endoskopischen Ultraschalluntersuchungen (EUS) eine endosonografische Feinnadelaspiration (EUS-FNA) oder Feinnadelbiopsie, in weiteren knapp 3% der Fälle eine therapeutische Intervention. Allen diesen Eingriffen ist gemeinsam, dass ein über den mit der bakteriellen Flora von Tracheobronchialsystem, Ösophagus, Magen, Duodenum oder Rektum kontaminierten Instrumentierkanal eingeführtes Instrument transmural in ein primär steriles Kompartiment oder auch in eine infizierte Kavität (Nekrose, Abszess, Empyem) eingebracht wird. Bei verschiedenen Punktions- und Interventionszielen ist eine Nadelpassage durch die Peritoneal- oder Pleurahöhle unvermeidbar.

In einer kleinen Studie (n = 43) wurde eine Kontamination von bronchoskopisch eingebrachten transbronchialen Aspirationsnadeln (EBUS-TBNA) mit oropharyngealer Standortflora in 15 Fällen (35%) nachgewiesen [129]. Eine mechanische transmurale Translokation von Standortflora ist damit eine mögliche Begleiterscheinung endosonografischer Interventionen. Anders als bei perkutanen sonografisch-gestützten Eingriffen sind weder Desinfektions- noch Barrieremaßnahmen [8, 21, 130, 131] möglich bzw. zielführend.

### Bakteriämie nach EUS-FNA und EBUS-TBNA

Drei prospektive Studien mit insgesamt 202 Patienten haben die Häufigkeit von Bakteriämien und Infektionen nach EUS-FNA im oberen Verdauungstrakt untersucht. Bei fünf Patienten (2,5%) wurden Bakteriämien durch Erreger beobachtet, die mit großer Wahrscheinlichkeit nicht als Kontamination der entnommenen Blutkulturen zu werten waren. Klinische Infektionszeichen traten in keinem Fall auf [125, 126, 132].

Auch nach EUS-FNA des unteren Verdauungstraktes ist die Bakteriämierate in prospektiven Studien mit 1%–2% vergleichbar niedrig [125, 133, 134]. Bei Patienten mit Leberzirrhose wurde an einem kleinen Kollektiv von 41 Patienten eine Bakteriämierate nach Endosonografie von 15% beobachtet (12% nach EUS ohne FNA, 6% nach EUS-FNA) [135]. Für die EBUS-TBNA wurde in einer kleinen Studie eine Bakteriämierate von 7% berichtet [129]. Diese Bakteriämieraten liegen in einem Bereich, der auch für die flexible Bronchoskopie und flexible Ösophagogastroduodenoskopie berichtet wird (1–7%) [129]. In einem prospektiven tierexperimentellen Design wurde die Häufigkeit des Auftretens von Bakteriämien nach EUS-FNA weder durch eine 0,5%ige Povidon-Jod-Lösung zur Benetzung der Schleimhaut noch durch eine vorausgehende Therapie mit dem Protonenpumpenhemmer Omeprazol (40 mg tgl.) beeinflusst [136].

### Fieber und Infektionen nach EUS-FNA und EBUS-TBNA

Ein systematisches Review von 51 bis Dezember 2007 publizierten Studien zur EUS-FNA mit 10 941 eingeschlossenen Patienten fand eine mittlere Komplikationsrate von 0,98%, in prospektiven Studien sogar von 1,72%. Transientes Fieber trat in 12 Fällen auf, Infektionen in fünf Fällen (11,2% bzw. 4,7% aller Komplikationen). Dies entspricht einer Inzidenz von 0,1% (Fieber) bzw. 0,046% (Infektion) [137]. In großen Fallserien wurden transiente Fieberepisoden nach transduodenaler oder transgastraler EUS-FNA solider Pankreasraumforderungen bei 0,4%–1,0% der Patienten beobachtet [138]. Nach EUS-FNA des unteren Verdauungstraktes traten in einer großen Fallserie Fieberepisoden in nur 0,89% der Fälle

auf [133]. Prospektive Studien fanden nach transrektaler EUS-FNA kein relevantes Infektionsrisiko. Allerdings sahen die Studienprotokolle stets eine vorherige komplette Darmreinigung wie für eine Koloskopie vor [133, 134, 139, 140].

### Mediastinale Lymphknoten und Tumoren

Für mediastinale endosonografisch-gestützte Feinnadelaspirationen (EUS-FNA und EBUS-TBNA) lag die Infektionsrate in einer Metaanalyse von 190 Studien (16 181 Patienten) kumulativ bei 0,07 %, wobei infektiöse Komplikationen seltener nach EBUS-TBNA (0,02 %) als nach EUS-FNA (0,17 %) berichtet wurden [141]. Eine multizentrische Umfrage-Analyse aus Japan ergab allerdings nach EBUS-TBNA ein mit dem der EUS-FNA vergleichbares Risiko infektiöser Komplikationen und von Fieber in 0,24 % der Fälle, darunter Mediastinitis in 0,1 %, Pneumonie in 0,05 %, selbstlimitierendes Fieber in 0,05 % und andere infektiöse Komplikationen in 0,03 % [142]. In einer koreanischen Arbeit, die 552 EBUS-TBNA analysierte, wurden infektiöse Komplikationen in 0,54 % der Fälle berichtet, bei insgesamt 20 % aller Patienten wurde allerdings überwiegend transientes Fieber beobachtet [143]. Vergleichbare Daten mit einer Häufigkeit schwerer infektiöser Komplikationen nach EBUS-TBNA von 0,16 % wurden aus drei türkischen Zentren berichtet [144].

Eine Übersicht aus dem Jahr 2012 trug insgesamt 12 publizierte Fälle schwerer infektiöser Komplikationen nach transösophagealer EUS-FNA mediastinaler Lymphknoten zusammen, darunter 10 Fälle einer Mediastinitis. 5 dieser Fälle traten bei Patienten mit einer Sarkoidose auf [138]. Einen guten Anhaltspunkt für die Häufigkeit schwerwiegender infektiöser Komplikationen nach EUS-FNA mediastinaler Zielstrukturen geben die Ergebnisse einer Umfrage in den Niederlanden, die alle 14 075 Patienten erfassen konnte, die zwischen 1999 und 2011 in 89 niederländischen Krankenhäusern einer EUS-FNA mediastinaler Lymphknoten unterzogen worden sind. Schwerwiegende Komplikationen traten bei 22 Patienten auf (0,16 %), davon waren 15 (0,1 %) infektiöser Natur (Mediastinitis, Mediastinalabszess, Pleuraempyem). 3 Todesfälle traten in Folge infektiöser Komplikationen ausschließlich bei Patienten mit schlechtem Performance-Status auf [145]. Möglicherweise ist das Vorliegen einer Sarkoidose als Ursache mediastinaler Lymphknotenvergrößerungen ein Risikofaktor. Zwei Zentren aus den Niederlanden berichteten über 5 Fälle von Mediastinalabszessen nach EUS-FNA oder EBUS-TBNA von 252 Patienten mit mediastinaler Lymphknotensarkoidose (2 %). Eine systematische Übersicht aus dem Jahr 2017 hat 17 kasuistisch publizierte Fälle von Mediastinitis und/ oder Perikarditis nach EBUS-TBNA zusammengetragen [146].

### Subepitheliale Tumoren

In 5 Fällen wurde die Entwicklung von intratumoralen Abszessen nach endosonografisch gestützter Biopsie großer gastrointestinaler Stromatumoren berichtet, in einem Fall mit letalem Ausgang [147 – 150].

### Zystische Läsionen und Flüssigkeitskolektionen

Das Infektionsrisiko nach EUS-FNA zystischer Läsionen ist deutlich höher als nach EUS-FNA solider Läsionen. Experimentell konnte

gezeigt werden, dass die EUS-FNA eines mit einem Kulturmedium gefüllten Behältnisses durch bakteriell kontaminierte Rinderkaldaune hindurch in 100 % zum Wachstum im Kulturmedium führte. Das Transmissionsrisiko konnte durch Behandlung der Kaldaune mit 5 %igem Povidon-Jod auf 20 % reduziert werden, während Waschungen mit Wasser, Chlorhexidin und hochprozentigem Alkohol nicht effektiv waren [151]. Ein systematisches Review fand nach EUS-FNA solider Pankreasläsionen Fieber und infektiöse Komplikationen nur in 0,05 % der Fälle, nach EUS-FNA zystischer Pankreasläsionen dagegen in 0,55 %, wengleich fast 94 % der eingeschlossenen Patienten mit zystischen Pankreasläsionen eine periinterventionelle Antibiotikaphylaxe erhalten hatten [137]. In einer aktuellen Metaanalyse des Risikos der EUS-FNA zystischer Pankreasläsionen (40 Studien mit 56 124 Patienten) wurde die Infektionsrate mit 0,44 % angegeben [152].

Besonders hoch scheint das Risiko schwerwiegender infektiöser Komplikationen nach EUS-FNA und EBUS-TBNA zystischer Mediastinalläsionen zu sein. In einer Übersicht aus dem Jahr 2012 wurden 8 Fälle zusammengetragen, in denen nach EUS-FNA mediastinaler Zysten eine Mediastinitis auftrat, in 3 dieser Fälle trotz periinterventioneller Antibiotikagabe [138]. 3 weitere Fälle wurden bis 2015 berichtet [153, 154]. Auch nach EBUS-TBNA mediastinaler Zysten wurden schwerwiegende Infektionen berichtet [141, 144, 155, 156]. Zu berücksichtigen ist, dass bronchogene Zysten häufig relativ dichtes und nicht-echofreies Material enthalten und daher computertomografisch und endosonografisch als solide Mediastinalläsionen verkannt werden können [155, 157, 158].

Auch die EUS-FNA von Aszites hat ein besonderes Infektionsrisiko, das vermutlich auch für Pleura- und Perikardergüsse gilt [138]. Ein septischer Todesfall wurde nach EUS-FNA eines Leberherdes bei einem Patienten mit unbehandelter obstruktiver Cholestase vermutlich durch Kontamination eines gestauten intrahepatischen Gallengangs berichtet [159].

### Stellenwert einer Antibiotika-Prophylaxe

Fachgesellschaften wie die European Society for Gastrointestinal Endoscopy (ESGE), die American Society for Gastrointestinal Endoscopy (ASGE), die EFSUMB und die Deutsche Gesellschaft für Gastroenterologie, Verdauungs- und Stoffwechselkrankheiten (DGVS) empfehlen vor EUS-FNA zystischer Pankreasläsionen bzw. generell vor transintestinaler Punktion von Zysten und Flüssigkeitskolektionen eine periinterventionelle Antibiotika-Prophylaxe [160 – 163] und werten dies teilweise als Qualitätsindikator [161, 164, 165]. Diese Empfehlungen beruhen allerdings weniger auf gesicherter Evidenz als auf indirekten Schlüssen und Expertenmeinung. Prospektive kontrollierte Vergleiche sind nicht verfügbar.

Eine retrospektive Vergleichsstudie und eine Metaanalyse ergaben keinen Unterschied der Häufigkeit von Zysteninfektionen mit und ohne Antibiotika-Prophylaxe [152, 166]. Eingesetzt wird überwiegend eine drei- bis fünftägige orale Behandlung mit Gyrasehemmern oder Beta-Laktam-Antibiotika nach initialer intravenöser Gabe unmittelbar vor oder während der Intervention. In retrospektiven Studien konnte auch nach intravenöser single-shot-Applikation von Ceftriaxon [167], Ciprofloxacin und Piperacillin/ Tazobactam [168] an größeren Patientenkollektiven keine Zysteninfektion beobachtet werden.

Die EUS-FNA mediastinaler Zysten wird von der DGVS- und der EFSUMB-Leitlinie als kontraindiziert angesehen („sollte vermieden werden“) [161, 162].

Nicht empfohlen wird eine generelle Antibiotika-Prophylaxe bei EUS-FNA und EBUS-TBNA solider Läsionen, auch nicht bei transrektaler EUS-FNA [160 – 163]. Eine Antibiotika-Prophylaxe kann aber im Einzelfall erwogen werden, wenn Gallen- oder Pankreasgänge mit der Nadel passiert werden [139], innerhalb des Tumors/ Lymphknotens größere nekrotische Areale von der Nadel getroffen werden oder aber der Patient immuninkompetent ist.

### Andere Präventionsmaßnahmen

Durch Einsatz der kontrastverstärkten Endosonografie können innerhalb solider Läsionen nekrotische Areale identifiziert werden [169 – 172]. Es erscheint zur Minimierung des Risikos von Infektionen sinnvoll, insbesondere bei größeren, inhomogenen soliden Läsionen und bei fraglich zystischen Läsionen mit nicht-echofreiem Inhalt eine kontrastverstärkte Endosonografie durchzuführen, um die transmurale Punktion zystischer bzw. nekrotischer Anteile zu vermeiden bzw. eine sofortige postinterventionelle Antibiose einleiten zu können [138, 162].

Da das Risiko der Infektion nach EUS-FNA solider Läsionen auch bei Durchführung mehrerer Punktionsvorgänge mit ein und derselben Nadel (bei soliden Pankreasläsionen bis zu 7 Nadelpassagen) sehr gering ist, ist ein Wechsel der Nadel aus infektionsprophylaktischen Gründen nicht erforderlich.

Die lokale Applikation von desinfizierenden Substanzen vor EUS-FNA, wie von einer Autorengruppe aufgrund experimenteller Daten vorgeschlagen [151], ist bisher nicht in Studien evaluiert und spielt in der klinischen Praxis ebenso wie in Leitlinien-Empfehlungen keine Rolle.

Sinnvoll scheint bei Punktion zystischer Läsionen deren komplette Entleerung zu sein [139].

In Zentren mit entsprechender Expertise wird vor transrektaler oder transkolischer EUS-FNA generell eine komplette Darmreinigung durchgeführt [139].

Die EUS-FNA von Leberläsionen bei unbehandelter obstruktiver Cholestase sollte generell vermieden werden [138, 139].

Bei Patienten mit klinisch relevanten bronchopulmonalen Infektionen sollte die EBUS-TBNA erst nach Beherrschung der Infektion durchgeführt werden.

### Fieber und Infektionen nach endosonografisch-gestützten therapeutischen Eingriffen

Im Vergleich zur endosonografischen Feinnadelaspiration gehen endosonografisch-gestützte therapeutische Eingriffe mit einem höheren Infektionsrisiko einher. Dies gilt sowohl für Injektions- und Implantationsverfahren als auch für Drainageverfahren. Neben prozedurbezogenen Faktoren (im Körper verbleibende Implantate, die Injektion von immunsuppressiven Pharmaka wie Glukokortikoiden sowie anderen Flüssigkeiten) tragen auch Patientenfaktoren dazu bei, weil zahlreiche dieser Verfahren insbesondere bei Tumorpatienten in palliativer Intention zum Einsatz kommen [162, 173].

### Injektions- und Implantationsverfahren

Nach endosonografischer Blockade des Plexus coeliacus mit Triamcinolon sind in 4 Fällen retroperitoneale Abszesse und in 3 Fällen Pleuraempyeme beschrieben worden, während die endosonografische Neurolyse des Plexus mit hochprozentigem Alkohol offenbar kein relevantes Infektionsrisiko aufweist [173]. Aufgrund relativ kleiner Fallzahlen der verfügbaren Studien sind belastbare Angaben zum Risiko weiterer EUS-gesteuerter Injektions- und Implantationsverfahren nicht verfügbar [174, 175].

### Drainageverfahren

In Experten Händen sind transmurale endosonografische Drainagen von Pankreaspseudozysten, Biliomen sowie von demarkierten (peri-)pankreatischen Nekrosen und peri-intestinalen Abszessen relativ sichere Eingriffe. Dennoch besteht ein relevantes Risiko sekundärer Infektionen durch Verschluss oder Migration der eingebrachten Kunststoff- oder Metallstents bei Pseudozysten- und Nekrosedrainagen in durchschnittlich 4% (0% – 26%) und bei biliären Drainagen in ca. 2% [173 – 176]. Zur Vermeidung von Infektionen wird daher bei endosonografischen Drainageeingriffen die Schaffung ausreichend weiter und stabiler transmuraler Zugänge und eine ausreichend lange Drainagedauer empfohlen [161, 174].

### Stellenwert einer Antibiotika-Prophylaxe

Für endosonografisch-gestützte Drainageverfahren sowie die endosonografisch-gestützte Blockade des Plexus coeliacus empfehlen DGVS und EFSUMB wegen des relevanten Infektionsrisikos generell eine Antibiotika-Prophylaxe, ohne dass prospektive Studien eine Verminderung des Infektionsrisikos durch periinterventionelle Antibiotika-Applikation nachgewiesen hätten [161, 162, 174].

#### FAZIT:

1. Infektiöse Komplikationen der EUS-FNA und der EBUS-TBNA entstehen vermutlich vorwiegend durch Translokation der oropharyngealen bzw. rektalen bakteriellen Flora. Sie sind sehr selten bei Feinnadelpunktion solider Läsionen, treten aber etwa 10mal häufiger bei Punktion von Zysten, Ergüssen und Flüssigkeitsansammlungen auf. Bei ausgewählten endosonografisch-gestützten transmuralen Eingriffen besteht ein relevantes Infektionsrisiko.
2. Die endosonografische Feinnadelpunktion zystischer Mediastinalläsionen und solider Leberläsionen bei Vorliegen einer unbehandelten obstruktiven Cholestase kann zu schwerwiegenden Infektionen führen. Die Punktion nekrotischer Areale in soliden Läsionen sollte vermieden werden.
3. Bei der Punktion zystischer/ liquider Läsionen sollte mit dem Ziel der Minimierung des Infektionsrisikos eine komplette Entleerung der Läsion durch komplette Aspiration der Läsion (diagnostische Punktion) bzw. Gewährleistung ausreichend weiter, stabiler und langfristiger transmuraler Zugänge (Therapie) angestrebt werden.

4. Es existieren keine Daten zur periinterventionellen Antibiotikagabe bei diagnostischer endosonografischer Punktion zystischer Pankreasläsionen sowie bei endosonografisch-gestützten Drainageverfahren (Pseudozysten, Abszesse, Nekrosen, gestaute Gallen- und Pankreasgänge). Dennoch wird diese von Fachgesellschaften empfohlen.

## Intraoperative Sonografie

Im Rahmen der intraoperativen Sonografie werden Schallsonden in eröffnete Körperhöhlen eingebracht. Zu dieser Anwendung sind uns keine Publikationen über Infektionen bekannt. EFSUMB und die KRINKO-/BfArM-Empfehlung fordern, dass intraoperative Sonden steril sein müssen [14, 21]. Die Sonden sind thermolabil und können nur mit Niedertemperatursterilisation behandelt werden [16]. Das schränkt ihre Verfügbarkeit ein.

Sind diese Sterilisationsverfahren nicht verfügbar, empfehlen Wissenschaftler aus Australien [177] eine Tauchdesinfektion des Schallkopfes mit einem bakteriziden (einschließlich Mykobakterien), fungiziden und viruziden Produkt („high-level disinfection“) und mit anschließendem Überziehen einer sterilen Schallkopfhülle. Die Leitlinien der Französischen Radiologischen Gesellschaft empfehlen eine Desinfektion mit einem bakteriziden (einschließlich Mykobakterien), fungiziden, viruziden und sporoziden Produkt, wenn eine Sterilisation nicht möglich ist [38].

## DEGUM-Empfehlungen

Die hygienischen Anforderungen an einzelne sonografisch-kontrollierte Prozeduren in den vier Risikogruppen durch die KRINKO (► **Tab. 1**) müssen an einigen Punkten kritisch hinterfragt werden. So erfüllen nach Auffassung der Autoren etliche Organ- und Gelenkpunktionen ohne die Notwendigkeit einer Materialablage (z. B. Spritzenwechsel) an sich die Definitionen der Risikogruppe 1 (Mammabiopsie) oder 2 (unkomplizierte diagnostische Organbiopsien), werden aber von der KRINKO auch ohne in der Literatur nachgewiesene Infektionen in Gruppe 3 eingeordnet [13]. Ist zudem während der Punktion keine Materialablage erforderlich, lässt sich die Notwendigkeit eines sterilen Abdeck-/Lochtuches auch in Gruppe 3 kaum begründen.

Insbesondere für die sonografisch-kontrollierte Freihandpunktion ohne Kontakt zwischen Nadel und Schallkopf kann aufgrund der Daten aus den prospektiven [66, 67] und großen retrospektiven Erhebungen [68, 70] und unter Berufung auf Leitlinien [17] auf einen sterilen Schallkopfüberzug verzichtet werden. Dies steht auch in Einklang mit den Empfehlungen der KRINKO [13].

Warum bei transvaginalen Punktionen vom Untersucher sterile Handschuhe getragen werden sollen erschließt sich nicht.

Die Beschränkung auf alkoholisches Hautdesinfektionsmittel als Alternative zu sterilem Ultraschallgel [13, 15] könnte vor dem Hintergrund der vermuteten Schädlichkeit für Schallkopfoberflächen [26, 178] problematisch sein. Andere Autoren sahen allerdings unter wiederholter Anwendung von Alkohol zumindest keine subjektive Verschlechterung der Bildqualität [179]. Zudem muss zwischen der Hautdesinfektion und der späteren Ankoppe-

lung unterschieden werden: Eine effektive Hautdesinfektion erfordert zunächst das Abtrocknen des Desinfektionsmittels. Hier kann also alkoholisches Desinfektionsmittel angewandt werden. Es spricht nach unserer Ansicht nichts dagegen, danach auch nicht-alkoholische Hautdesinfektionsmittel als Kontaktmedium einzusetzen.

► **Tab. 3** gibt einen Überblick über sonografisch-kontrollierte Punktionen und die empfohlenen Maßnahmen am Schallkopf, zu Barrieremaßnahmen und zur Schutzkleidung.

## Grundsätzliches

1. Basale Hygienemaßnahme ist die hygienische Händedesinfektion des Untersuchers vor und nach der Untersuchung. (einstimmiger Konsens)
2. Vor der intraoperativen Sonografie soll eine chirurgische Händedesinfektion des Untersuchers erfolgen. (einstimmiger Konsens)
3. Jede sonografierende Institution soll ihre Hygienemaßnahmen in einem Hygieneplan festhalten. (einstimmiger Konsens)
4. Der Gesetzgeber verpflichtet die Hersteller von Ultraschallsonden, geeignete, validierte Reinigungs- und Desinfektionsmethoden vorzugeben. Verfügen die vorgegebenen Desinfektionsmittel nicht über das jeweilige, unten genannte Wirkspektrum, sollen die Anwender beim Hersteller die Nennung geeigneter Methoden einfordern. (einstimmiger Konsens)

## Anwendung: Perkutane interventionelle Sonografie

1. Vor jeder sonografisch-kontrollierten Intervention muss eine Hautdesinfektion am Patienten erfolgen. (einstimmiger Konsens)
2. Bei interventionellen Maßnahmen sollen als Kontaktmedium nur steriles Ultraschallgel oder ein Hautdesinfektionsmittel zum Einsatz kommen. (einstimmiger Konsens)
3. Wenn der Schallkopf mit der sterilen Punktionsnadel in Kontakt kommen kann, soll ein steriler Überzug verwendet werden und sollen sterile Handschuhe getragen werden. (einstimmiger Konsens)
4. Bei einfachen Punktionen ohne Notwendigkeit der Materialablage kann auf ein steriles Abdeck-/Lochtuch verzichtet werden. (starker Konsens)
5. Am Schallkopf applizierte Nadelhalter sollen unter dem sterilen Überzug fixiert werden oder selbst steril sein. Nadelführungen sollen ausschließlich als sterile (Einweg-) Produkte verwendet werden. (einstimmiger Konsens)
6. Beim Einbringen von Kathetern, therapeutischen Eingriffen wie PEI oder RFA sowie bei Maßnahmen mit z. B. Spritzenwechseln während des Eingriffs sind zusätzlich Barrieremaßnahmen erforderlich. (einstimmiger Konsens)

## Aufbereitung: Sonden mit Haut- oder Schleimhautkontakt, mit oder ohne Intervention

1. Eine Reinigung der Schallköpfe nach jeder Untersuchung ist obligat, reicht alleine aber nicht aus. Desinfektionslösungen müssen zusätzlich angewandt werden. (einstimmiger Konsens)

► **Tab. 3** Empfehlungen der DEGUM zur Schallkopfbehandlung, zu Barrieremaßnahmen und zur Schutzkleidung für verschiedene sonografische Prozeduren

Sonografische Prozedur	Beispiele	Schallkopf	Kontaktmedium	Barriere- maßnahme	Schutzkleidung	
					Untersucher	Assistenz
Diagnostische perkutane Sonografie	Abdomensonografie	Gereinigt und desinfiziert	Normales Gel	Keine	Keine	Keine
Diagnostische Sonografie mit Schleimhaut- oder Wundkontakt	Introitussonografie, postoperative Sonografie	Gereinigt und desinfiziert und mit sterilem Überzug	Steriles Gel unter dem Überzug, steriles Gel oder Schleimhaut-Desinfektionsmittel auf der Haut	Keine	Keimarme Handschuhe	Nicht erforderlich
Einfache diagnostische Punktion ohne Ablegen von Material oder Spritzenwechsel	Biopsie an Organen, diagnostische Pleura- oder Aszitespunktion, einfache Gelenkpunktionen, periphere Venenverweilkanülen, Regionalanästhesie „single shot“	Gereinigt und desinfiziert und ohne Überzug, falls Nadelkontakt ausgeschlossen. Gereinigt und desinfiziert und mit sterilem Überzug, falls Nadelkontakt möglich.	Steriles Gel oder Desinfektionsmittel	Keine	Keimarme Handschuhe	Nicht erforderlich
Komplexe diagnostische Punktion mit Spritzenwechsel; Drainagen in Direktpunktionstechnik	Einmalpunktion von Zysten, Abszessen, Gelenkpunktion, Regionalanästhesie „single shot“, suprapubische Blasenfistel, Pleura- oder Abszessdrainage	Gereinigt und desinfiziert mit sterilem Überzug	Steriles Gel unter dem Überzug, steriles Gel oder Desinfektionsmittel auf der Haut	Keine	Sterile Handschuhe	Nicht erforderlich
Drainageeinlagen in Seldinger-technik; therapeutische Eingriffe	ZVK-Anlage, Pleura- oder Abszessdrainage, kontinuierliche Regionalanästhesie, Lokalanästhetika	Gereinigt und desinfiziert mit sterilem Überzug	Steriles Loch-/Abdecktuch	Steriles Loch-/Abdecktuch	Sterile Handschuhe, Mund-Nasen-Schutz	Sterile Handschuhe bei aktiver Mitarbeit
EUS-kontrollierte Punktion, starre EUS-Sonde	Transrektale Prostatabiopsie, transvaginale Punktionen	Gereinigt und desinfiziert mit keimarmem Überzug	Normales Gel unter dem Überzug	Keine	Keimarme Handschuhe, langärmeliger Kittel	Keimarme Handschuhe, langärmeliger Kittel
EUS-kontrollierte Punktion, flexible EUS-Sonde	EUS-Pankreasbiopsie	Aufbereitet wie Endoskope	entfällt	Keine	Keimarme Handschuhe, langärmeliger Kittel	Keimarme Handschuhe, langärmeliger Kittel

- Bei Sonden mit komplexen Oberflächen (Rillen, Nuten) müssen sowohl das Reinigungs- als auch das Desinfektionsmittel zuverlässig in diese Vertiefungen eingebracht werden. (einstimmiger Konsens)
- Das erforderliche Wirkspektrum des zu verwendenden Desinfektionsmittels richtet sich nach der Einstufung (geplanten Anwendung) des Schallkopfes
  - unkritisch: bakterizid und levurozid
  - semikritisch: bakterizid (einschließlich Mykobakterien) levurozid, fungizid und viruzid (einstimmiger Konsens)
- Punktionsschallköpfe sollen sterilisiert werden. (starker Konsens)

### Anwendung: Endosonografiesonden

- Für die starre Endosonografie (endorektal, endovaginal) wird die Verwendung keimarmer Überzüge empfohlen. (starker Konsens)
- Für starre und flexible Endosonografie-Sonden sollen ausschließlich sterile Einweg-Punktions- und Interventionsplattformen eingesetzt werden. (einstimmiger Konsens)
- Eine periinterventionelle Antibiotikagabe ist bei transrektaler Prostatabiopsie zwingend. (einstimmiger Konsens)
- Bei der transrektalen Prostatabiopsie sollen bei Risikopatienten oder im Falle hoher postinterventioneller Infektionsraten eine kombinierte Prophylaxe (Antibiotikum plus Povidon-Jod-Einlauf) oder eine gezielte Antibiotika-Prophylaxe auf der Grundlage mikrobiologischer Rektalabstriche erwogen werden. (einstimmiger Konsens)

### Aufbereitung: Endosonografiesonden

- Eine Reinigung starrer Endosonografiesonden nach jeder Untersuchung ist obligat und muss durch ein geeignetes Desinfektionsverfahren ergänzt werden. (einstimmiger Konsens)
- Bei Sonden mit komplexen Oberflächen (Rillen, Nuten) müssen sowohl das Reinigungs- als auch das Desinfektionsmittel zuverlässig in diese Vertiefungen eingebracht werden. (einstimmiger Konsens)
- Flexible Endosonografiesonden werden analog anderer flexibler Endoskope aufbereitet (validierte Reinigung und maschinelles chemothermisches Desinfektionsverfahren). (starker Konsens)
- Endosonografiesonden sind semikritische Medizinprodukte. Das Desinfektionsmittel muss daher bakterizid (einschließlich Mykobakterien), fungizid und viruzid sein. (starker Konsens)

### Anwendung: Intraoperative Sonografie

- Sterile Sonden können ohne Schallkopfüberzug verwendet werden. (starker Konsens)
- Eine gereinigte und desinfizierte Sonde ist mit einem sterilen Überzug zu versehen. (einstimmiger Konsens)
- Als Kontaktmedium innerhalb des Überzugs darf nur steriles Ultraschallgel verwendet werden. (einstimmiger Konsens)
- Als Kontaktmedium außerhalb des Überzugs darf nur sterile Flüssigkeit verwendet werden. (einstimmiger Konsens)

### Aufbereitung: Intraoperative Sonden

- Eine Reinigung der Schallköpfe nach jeder Untersuchung ist obligat und muss durch ein geeignetes Desinfektionsverfahren ergänzt werden. (einstimmiger Konsens)
- Bei Sonden mit komplexen Oberflächen (Rillen, Nuten) müssen sowohl das Reinigungs- als auch das Desinfektionsmittel zuverlässig in diese Vertiefungen eingebracht werden. (einstimmiger Konsens)
- Intraoperative Sonden müssen grundsätzlich sterilisiert werden. (starker Konsens)
- Ist eine Sterilisation nicht verfügbar, kann eine Tauchdesinfektion erfolgen. (starker Konsens)
- Intraoperativ eingesetzte Schallsonden sind kritische Medizinprodukte. Das erforderliche Wirkspektrum des zu verwendenden Desinfektionsmittels muss bakterizid, levurozid und begrenzt viruzid sein, wenn anschließend sterilisiert wird. (starker Konsens)
- Ist eine Sterilisation nicht möglich, muss das Desinfektionsmittel bakterizid (einschließlich Mykobakterien) levurozid, fungizid und viruzid (ggf. sporozid) sein und zudem eine Schluss-Spülung mit sterilem oder steril-filtriertem Wasser erfolgen. (starker Konsens)

#### ABKÜRZUNGEN

ASGE	American Society for Gastrointestinal Endoscopy
AWMF	Arbeitsgemeinschaft der Wissenschaftlichen Medizinischen Fachgesellschaften
BfArM	Bundesamt für Arzneimittel und Medizinprodukte
CMV	Cytomegalie-Virus
DEGUM	Deutsche Gesellschaft für Ultraschall in der Medizin
DGVS	Deutsche Gesellschaft für Gastroenterologie, Verdauungs- und Stoffwechselkrankheiten
EBUS	Endobronchialer Ultraschall
EFSUMB	European Federation of Societies for Ultrasound in Medicine and Biology
ESGE	European Society for Gastrointestinal Endoscopy
ESR	European Society of Radiology
EU	Europäische Union
EUS	Endoskopischer Ultraschall
FNA	Feinnadelaspiration
HBV	Hepatitis-B-Virus
HCV	Hepatitis-C-Virus
HIV	Humanes Immundefizienz-Virus
HPV	Humanes Papillom-Virus
IfSG	Infektionsschutzgesetz
KBE	Kolonie-bildende Einheiten
KRINKO	Kommission für Krankenhaushygiene und Infektionsprävention
MPG	Medizinproduktegesetz
MRSA	Methicillin-resistenter Staphylococcus aureus
PIUS	Perkutaner interventioneller Ultraschall
RFA	Radiofrequenzablation
RKI	Robert-Koch-Institut
SEER	Surveillance Epidemiology and End Results
TBNA	Transbronchiale Nadelaspiration



TEE	Transösophageale Echokardiografie
TRUS	Transrektaler Ultraschall
UV C	UV-Strahlung der Kategorie C
WFUMB	World Federation for Ultrasound in Medicine and Biology

## Interessenkonflikt

Heiko Dudwies ist ein früherer Mitarbeiter von GE Healthcare. Die übrigen Autoren geben an, dass kein Interessenkonflikt besteht.

## Literatur

- [1] Dietrich CF, Nürnberg D (Hrsg) Interventioneller Ultraschall. Lehrbuch und Atlas für die interventionelle Sonografie. Stuttgart: Thieme; 2011
- [2] Hillmann R, Döffert J. Praxis der anästhesiologischen Sonografie. München: Elsevier; 2016
- [3] Kähler C, Gembruch U, Heling KS et al. Empfehlungen der DEGUM zur Durchführung von Amniozentese und Chorionzottenbiopsie. Ultraschall in Med 2013; 34: 435–440
- [4] Müller T, Blank W. Sonografisch gesteuerte perkutane Punktionen und Therapieverfahren. In: Braun B, Günther R, Schwert WB, (Ed.) Ultraschalldiagnostik. Lehrbuch und Atlas. Landsberg: ecomed; 2011. bk. 47. Ergänzungslieferung, 1–96
- [5] Marhofer P, Schebesta K, Marhofer D. Hygieneaspekte in der ultraschall-gestützten Regionalanästhesie. Anaesthesist 2016; 65: 492–498
- [6] Merz E. Transducer hygiene – an underrated topic? Ultraschall in Med 2005; 26: 7–8
- [7] Shokoohi H, Armstrong P, Tansek R. Emergency department ultrasound probe infection control: challenges and solutions. Open Access Emerg Med OAEM 2015; 7: 1–9
- [8] Nyhsen CM, Humphreys H, Nicolau C et al. Infection prevention and ultrasound probe decontamination practices in Europe: a survey of the European Society of Radiology. Insights Imaging 2016; 7: 841–847
- [9] Infektionsschutzgesetz. <https://www.gesetze-im-internet.de/bundesrecht/ifsg/gesamt.pdf> Letzter Zugriff 27.12.2017
- [10] Medizinproduktegesetz. <https://www.gesetze-im-internet.de/mpg/> Letzter Zugriff 27.12.2017
- [11] Richtlinie 93/42/EWG des Rates vom 14. Juni 1993 über Medizinprodukte. <http://eur-lex.europa.eu/legal-content/DE/TXT/?uri=celex%3A31993L0042> Letzter Zugriff 27.12.2017
- [12] Verordnung über das Errichten, Betreiben und Anwenden von Medizinprodukten (Medizinprodukte-Betreiberverordnung – MPBetreibV). <https://www.gesetze-im-internet.de/mpbetreibv/MPBetreibV.pdf> Letzter Zugriff 27.12.2017
- [13] KRINKO. Anforderungen an die Hygiene bei Punktionen und Injektionen. Bundesgesundheitsbl. 2011; 54: 1135–1144
- [14] KRINKO/BfArM. Anforderungen an die Hygiene bei der Aufbereitung von Medizinprodukten. Bundesgesundheitsbl. 2012; 55: 1244–1310
- [15] KRINKO. Prävention von Infektionen, die von Gefäßkathetern ausgehen: Teil 1 – Nichtgetunnelte zentralvenöse Katheter Empfehlung der Kommission für Krankenhaushygiene und Infektionsprävention (KRINKO) beim Robert Koch-Institut. Bundesgesundheitsbl. 2017; 60: 171–206
- [16] Amann B, Appel T, Aravopouou F et al. Aufbereitung von Ultraschallsonden. Zentralsterilisation. 2017; 3: 195–197
- [17] Arbeitskreis „Krankenhaus- & Praxishygiene“ der AWMF. Intraartikuläre Punktionen und Injektionen: Hygienemaßnahmen. AWMF-Register Nr. 029/006, S1-Leitlinie. Hyg Med 2015; 40: 366–368
- [18] Arbeitskreis „Krankenhaus- & Praxishygiene“ der AWMF. Hygienemaßnahmen bei intravasalen Punktionen und intravasaler Medikamentenapplikation. AWMF-Register Nr. 029/015, S1-Leitlinie. Hyg Med 2016; 41: 227–229
- [19] Deutsche Gesellschaft für Krankenhaushygiene e. V. Hinweise für die Aufbereitung ausgewählter semikritischer Medizinprodukte. Hyg Med 2016; 41: 317–318
- [20] Kerwat K, Schulz-Stübner S, Steinfeldt T et al. Hygieneempfehlungen für die Regionalanästhesie. Anesthesiol Intensivmed Notfallmed Schmerzther 2015; 56: 34–40
- [21] Lorentzen T, Nolsøe CP, Ewertsen C et al. EFSUMB Guidelines on Interventional Ultrasound (INVUS), Part I. General Aspects (long Version). Ultraschall in Med 2015; 36: E1–E14
- [22] Sanz GE, Theoret J, Liao MM et al. Bacterial contamination and cleanliness of emergency department ultrasound probes. CJEM 2011; 13: 384–389
- [23] Ridge C. Sonographers and the Fight Against Nosocomial Infections: How Are We Doing? J Diagn Med Sonogr 2005; 21: 7–11
- [24] Lawrence MW, Blanks J, Ayala R et al. Hospital-wide survey of bacterial contamination of point-of-care ultrasound probes and coupling gel. J Ultrasound Med 2014; 33: 457–462
- [25] Frazee BW, Fahimi J, Lambert L et al. Emergency department ultrasonographic probe contamination and experimental model of probe disinfection. Ann Emerg Med 2011; 58: 56–63
- [26] Fowler C, McCracken D. US probes: risk of cross infection and ways to reduce it—comparison of cleaning methods. Radiology 1999; 213: 299–300
- [27] Sykes A, Appleby M, Perry J et al. An investigation of the microbiological contamination of ultrasound equipment. Br J Infect Control 2006; 7: 16–20
- [28] Schneider D. Untersuchungen zur Kontamination von transdermalen Ultraschallsonden im klinischen Alltag in Verbindung mit einem Review zur Kontamination von Ultraschallsonden und der klinischen Relevanz. Dissertation. Greifswald, 2013 <http://d-nb.info/1041903901>
- [29] Westerway SC, Basseal JM, Brockway A et al. Potential Infection Control Risks Associated with Ultrasound Equipment – A Bacterial Perspective. Ultrasound Med Biol 2017; 43: 421–426
- [30] Skowronek P, Wojciechowski A, Leszczyński P et al. Can diagnostic ultrasound scanners be a potential vector of opportunistic bacterial infection? Med Ultrason 2016; 18: 326–331
- [31] Sartoretti T, Sartoretti E, Bucher C et al. Bacterial contamination of ultrasound probes in different radiological institutions before and after specific hygiene training: do we have a general hygienical problem? Eur Radiol 2017; 27: 4181–4187
- [32] Rutala W, Weber D. Guideline for disinfection and sterilization in healthcare facilities. <https://stacks.cdc.gov/view/cdc/11560> Letzter Zugriff 27.12.2017
- [33] Middendorf M. Haftungsrechtliche Aspekte der Krankenhaushygiene nach der Reform des Infektionsschutzgesetzes. Krankenhaushygiene Up2date 2011; 6: 313–321
- [34] KRINKO. Händehygiene in Einrichtungen des Gesundheitswesens. Bundesgesundheitsbl. 2016; 59: 1189–1220
- [35] Heudorf U, Hofmann H, Kutzke G et al. Aufbereitung von Ultraschallsonden im Krankenhaus – ein nicht zu vernachlässigendes Thema. Hyg Med 2007; 32: 183–186
- [36] KBV. Vereinbarung von Qualitätssicherungsmaßnahmen nach § 135 Abs. 2 SGB V zur Ultraschalldiagnostik (Ultraschall-Vereinbarung). <http://www.kbv.de/media/sp/Ultraschallvereinbarung.pdf> Letzter Zugriff 27.12.2017
- [37] McDonnell G, Burke P. Disinfection: is it time to reconsider Spaulding? J Hosp Infect 2011; 78: 163–170

- [38] Malavaud S, Joffre F, Auriol J et al. Hygiene recommendations for interventional radiology. *Diagn Interv Imaging* 2012; 93: 813–822
- [39] O'doherty AJ, Murphy PG, Curran RA. Risk of *Staphylococcus aureus* transmission during ultrasound investigation. *J Ultrasound Med* 1989; 8: 619–620
- [40] Chittick P, Russo V, Sims M et al. An outbreak of *Pseudomonas aeruginosa* respiratory tract infections associated with intrinsically contaminated ultrasound transmission gel. *Infect Control Hosp Epidemiol* 2013; 34: 850–853
- [41] Cheng A, Sheng WH, Huang YC et al. Prolonged postprocedural outbreak of *Mycobacterium massiliense* infections associated with ultrasound transmission gel. *Clin Microbiol Infect* 2016; 22: 382.e1–382.e11
- [42] Hutchinson J, Runge W, Mulvey M et al. *Burkholderia cepacia* infections associated with intrinsically contaminated ultrasound gel: the role of microbial degradation of parabens. *Infect Control Hosp Epidemiol* 2004; 25: 291–296
- [43] Marigliano A, D'Errico MM, Pellegrini I et al. Ultrasound echocardiographic gel contamination by *Burkholderia cepacia* in an Italian hospital. *J Hosp Infect* 2010; 76: 360–361
- [44] Provenzano DA, Liebert MA, Steen B et al. Investigation of current infection-control practices for ultrasound coupling gel: a survey, microbiological analysis, and examination of practice patterns. *Reg Anesth Pain Med* 2013; 38: 415–424
- [45] Olshtain-Pops K, Block C, Temper V et al. An outbreak of *Achromobacter xylosoxidans* associated with ultrasound gel used during transrectal ultrasound guided prostate biopsy. *J Urol* 2011; 185: 144–147
- [46] Weist K, Wendt C, Petersen LR et al. An outbreak of pyoderma among neonates caused by ultrasound gel contaminated with methicillin-susceptible *Staphylococcus aureus*. *Infect Control Hosp Epidemiol* 2000; 21: 761–764
- [47] Spratt HG, Levine D, Tillman L. Physical therapy clinic therapeutic ultrasound equipment as a source for bacterial contamination. *Physiother Theory Pract* 2014; 30: 507–511
- [48] Gaillot O, Maruéjols C, Abachin E et al. Nosocomial outbreak of *Klebsiella pneumoniae* producing SHV-5 extended-spectrum beta-lactamase, originating from a contaminated ultrasonography coupling gel. *J Clin Microbiol* 1998; 36: 1357–1360
- [49] Schabrun S, Chipchase L, Rickard H. Are therapeutic ultrasound units a potential vector for nosocomial infection? *Physiother Res Int J* 2006; 11: 61–71
- [50] Oleszkowicz SC, Chittick P, Russo V et al. Infections associated with use of ultrasound transmission gel: proposed guidelines to minimize risk. *Infect Control Hosp Epidemiol* 2012; 33: 1235–1237
- [51] Belavy D. Brief reports: regional anesthesia needles can introduce ultrasound gel into tissues. *Anesth Analg* 2010; 111: 811–812
- [52] Ejtehadi F, Ejtehadi F, Teb JC et al. A safe and practical decontamination method to reduce the risk of bacterial colonization of ultrasound transducers. *J Clin Ultrasound* 2014; 42: 395–398
- [53] Bello TO, Taiwo SS, Oparinde DP et al. Risk of nosocomial bacteria transmission: evaluation of cleaning methods of probes used for routine ultrasonography. *West Afr J Med* 2005; 24: 167–170
- [54] Chu K, Obaid H, Babyn P et al. Bacterial contamination of ultrasound probes at a tertiary referral university medical center. *Am J Roentgenol* 2014; 203: 928–932
- [55] Chuan A, Tiong C, Maley M et al. Decontamination of ultrasound equipment used for peripheral ultrasound-guided regional anaesthesia. *Anaesth Intensive Care* 2013; 41: 529–534
- [56] Kac G, Gueneret M, Rodi A et al. Evaluation of a new disinfection procedure for ultrasound probes using ultraviolet light. *J Hosp Infect* 2007; 65: 163–168
- [57] Savasci U, Oren NC, Akpak YK et al. Comparison of probe disinfection procedures in routine ultrasonography: hot water versus antiseptic wiping. *Intern Med Tokyo Jpn* 2014; 53: 2201–2204
- [58] Adhikari S, Blaivas M, Morrison D et al. Comparison of infection rates among ultrasound-guided versus traditionally placed peripheral intravenous lines. *J Ultrasound Med* 2010; 29: 741–747
- [59] Alakkad H, Naeeni A, Chan VWS et al. Infection related to ultrasound-guided single-injection peripheral nerve blockade: a decade of experience at Toronto Western hospital. *Reg Anesth Pain Med* 2015; 40: 82–84
- [60] González-Michaca L, Chew-Wong A, Soltero L et al. Percutaneous kidney biopsy, analysis of 26 years: complication rate and risk factors; comment. *Rev Investig Clin Organo Hosp Enfermedades Nutr* 2000; 52: 125–131
- [61] Nolsøe C, Nielsen L, Torp-Pedersen S et al. Major complications and deaths due to interventional ultrasonography: a review of 8000 cases. *J Clin Ultrasound JCU* 1990; 18: 179–184
- [62] Piccinino F, Sagnelli E, Pasquale G et al. Complications following percutaneous liver biopsy. A multicentre retrospective study on 68276 biopsies. *J Hepatol* 1986; 2: 165–173
- [63] Giorgio A, Tarantino L, de Stefano G et al. Complications after interventional sonography of focal liver lesions: a 22-year single-center experience. *J Ultrasound Med* 2003; 22: 193–205
- [64] Boyum JH, Atwell TD, Schmit GD et al. Incidence and Risk Factors for Adverse Events Related to Image-Guided Liver Biopsy. *Mayo Clin Proc* 2016; 91: 329–335
- [65] Strobel D, Bernatik T, Blank W et al. Incidence of bleeding in 8172 percutaneous ultrasound-guided intraabdominal diagnostic and therapeutic interventions – results of the prospective multicenter DEGUM interventional ultrasound study (PIUS study). *Ultraschall in Med* 2015; 36: 122–131
- [66] Caturelli E, Giacobbe A, Facciorusso D et al. Free-hand technique with ordinary antiseptics in abdominal US-guided fine-needle punctures: three-year experience. *Radiology* 1996; 199: 721–723
- [67] Micu MC, Vlad VM, Bolboacă SD et al. Musculoskeletal ultrasound guided manoeuvres – a security profile. *Med Ultrason* 2014; 16: 214–221
- [68] Cervini P, Hesley GK, Thompson RL et al. Incidence of infectious complications after an ultrasound-guided intervention. *Am J Roentgenol* 2010; 195: 846–850
- [69] Knudsen JM. Persönliche Mitteilung. 2017
- [70] Reisenauer C, Fazzio RT, Hesley G. JOURNAL CLUB: Ultrasound-Guided Breast Interventions: Low Incidence of Infectious Complications With Use of an Uncovered Probe. *Am J Roentgenol* 2017; 208: 1147–1153
- [71] Cartier V, Haenny A, Inan C et al. No association between ultrasound-guided insertion of central venous catheters and bloodstream infection: a prospective observational study. *J Hosp Infect* 2014; 87: 103–108
- [72] Karakitsos D, Labropoulos N, De Groot E et al. Real-time ultrasound-guided catheterisation of the internal jugular vein: a prospective comparison with the landmark technique in critical care patients. *Crit Care* 2006; 10: R162
- [73] Giorgio A, Tarantino L, de Stefano G et al. Complications after percutaneous saline-enhanced radiofrequency ablation of liver tumors: 3-year experience with 336 patients at a single center. *Am J Roentgenol* 2005; 184: 207–211
- [74] Leroy S. Infectious risk of endovaginal and transrectal ultrasonography: systematic review and meta-analysis. *J Hosp Infect* 2013; 83: 99–106
- [75] Masood J, Voulgaris S, Awogu O et al. Condom perforation during transrectal ultrasound guided (TRUS) prostate biopsies: a potential infection risk. *Int Urol Nephrol* 2007; 39: 1121–1124
- [76] Anderson E, Leahy O, Cheng AC et al. Risk factors for infection following prostate biopsy – a case control study. *BMC Infect Dis* 2015; 15: 580

- [77] Borghesi M, Ahmed H, Nam R et al. Complications After Systematic, Random, and Image-guided Prostate Biopsy. *Eur Urol* 2017; 71: 353–365
- [78] Liss MA, Ehdaie B, Loeb S et al. An Update of the American Urological Association White Paper on the Prevention and Treatment of the More Common Complications Related to Prostate Biopsy. *J Urol* 2017; 198: 329–334
- [79] Loeb S, Vellekoop A, Ahmed HU et al. Systematic review of complications of prostate biopsy. *Eur Urol* 2013; 64: 876–892
- [80] Patel U, Dasgupta P, Amoroso P et al. Infection after transrectal ultrasonography-guided prostate biopsy: increased relative risks after recent international travel or antibiotic use. *BJU Int* 2012; 109: 1781–1785
- [81] Raaijmakers R, Kirkels WJ, Roobol MJ et al. Complication rates and risk factors of 5802 transrectal ultrasound-guided sextant biopsies of the prostate within a population-based screening program. *Urology* 2002; 60: 826–830
- [82] Rudzinski JK, Kawakami J. Incidence of infectious complications following transrectal ultrasound-guided prostate biopsy in Calgary, Alberta, Canada: A retrospective population-based analysis. *Can Urol Assoc J* 2014; 8: E301–E305
- [83] Simsir A, Kismali E, Mammadov R et al. Is it possible to predict sepsis, the most serious complication in prostate biopsy? *Urol Int* 2010; 84: 395–399
- [84] Nam RK, Saskin R, Lee Y et al. Increasing hospital admission rates for urological complications after transrectal ultrasound guided prostate biopsy. *J Urol* 2013; 189: S12–S17; discussion S17–18
- [85] Loeb S, Carter HB, Berndt SI et al. Complications after prostate biopsy: data from SEER-Medicare. *J Urol* 2011; 186: 1830–1834
- [86] Williamson DA, Barrett LK, Rogers BA et al. Infectious complications following transrectal ultrasound-guided prostate biopsy: new challenges in the era of multidrug-resistant *Escherichia coli*. *Clin Infect Dis* 2013; 57: 267–274
- [87] Gillespie JL, Arnold KE, Noble-Wang J et al. Outbreak of *Pseudomonas aeruginosa* infections after transrectal ultrasound-guided prostate biopsy. *Urology* 2007; 69: 912–914
- [88] Akduman B, Akduman D, Tokgöz H et al. Long-term fluoroquinolone use before the prostate biopsy may increase the risk of sepsis caused by resistant microorganisms. *Urology* 2011; 78: 250–255
- [89] Kamdar C, Mooppan UMM, Gulmi FA et al. Multi-drug-resistant bacteremia after transrectal ultrasound guided prostate biopsies in hospital employees and their relatives. *Urology* 2008; 72: 34–36
- [90] Liss MA, Taylor SA, Batura D et al. Fluoroquinolone resistant rectal colonization predicts risk of infectious complications after transrectal prostate biopsy. *J Urol* 2014; 192: 1673–1678
- [91] Mosharafa AA, Torky MH, El Said WM et al. Rising incidence of acute prostatitis following prostate biopsy: fluoroquinolone resistance and exposure is a significant risk factor. *Urology* 2011; 78: 511–514
- [92] Yang L, Gao L, Chen Y et al. Prophylactic Antibiotics in Prostate Biopsy: A Meta-Analysis Based on Randomized Controlled Trials. *Surg Infect* 2015; 16: 733–747
- [93] Zani EL, Clark OAC, Rodrigues Netto N. Antibiotic prophylaxis for transrectal prostate biopsy. *Cochrane Database Syst Rev*. 2011. CD006576.
- [94] Leitlinienprogramm Onkologie. Interdisziplinäre Leitlinie der Qualität S3 zur Früherkennung, Diagnose und Therapie der verschiedenen Stadien des Prostatakarzinoms. [http://www.awmf.org/uploads/tx\\_szleitlinien/043-022OLL\\_S3\\_Prostatakarzinom\\_2016-12.pdf](http://www.awmf.org/uploads/tx_szleitlinien/043-022OLL_S3_Prostatakarzinom_2016-12.pdf) Letzter Zugriff 12.12.2017
- [95] Mottet N, Bellmunt J, Bolla M et al. EAU-ESTRO-SIOG Guidelines on Prostate Cancer. Part 1: Screening, Diagnosis, and Local Treatment with Curative Intent. *Eur Urol* 2017; 71: 618–629
- [96] Cussans A, Somani BK, Basarab A et al. The role of targeted prophylactic antimicrobial therapy before transrectal ultrasonography-guided prostate biopsy in reducing infection rates: a systematic review. *BJU Int* 2016; 117: 725–731
- [97] Fahmy A, Rhashad H, Mohi M et al. Optimizing prophylactic antibiotic regimen in patients admitted for transrectal ultrasound-guided prostate biopsies: A prospective randomized study. *Prostate Int* 2016; 4: 113–117
- [98] Roberts MJ, Williamson DA, Hadway P et al. Baseline prevalence of antimicrobial resistance and subsequent infection following prostate biopsy using empirical or altered prophylaxis: A bias-adjusted meta-analysis. *Int J Antimicrob Agents* 2014; 43: 301–309
- [99] Walker JT, Singla N, Roehrborn CG. Reducing Infectious Complications Following Transrectal Ultrasound-guided Prostate Biopsy: A Systematic Review. *Rev Urol* 2016; 18: 73–89
- [100] Yang L, Tang Z, Gao L et al. The augmented prophylactic antibiotic could be more efficacious in patients undergoing transrectal prostate biopsy: a systematic review and meta-analysis. *Int Urol Nephrol* 2016; 48: 1197–1207
- [101] Pu C, Bai Y, Yuan H et al. Reducing the risk of infection for transrectal prostate biopsy with povidone-iodine: a systematic review and meta-analysis. *Int Urol Nephrol* 2014; 46: 1691–1698
- [102] AbuGhosh Z, Margolick J, Goldenberg SL et al. A Prospective Randomized Trial of Povidone-Iodine Prophylactic Cleansing of the Rectum Before Transrectal Ultrasound Guided Prostate Biopsy. *J Urol* 2013; 189: 1326–1331
- [103] Issa MM, Al-Qassab UA, Hall J et al. Formalin disinfection of biopsy needle minimizes the risk of sepsis following prostate biopsy. *J Urol* 2013; 190: 1769–1775
- [104] Aryanti C. Contamination level of transvaginal ultrasound probes in standard setting: A meta-analysis. *J Physiol Pharm Pharmacol* 2017; 7: 1–12
- [105] Abramowicz JS, Evans DH, Fowlkes JB et al. Guidelines for Cleaning Transvaginal Ultrasound Transducers Between Patients. *Ultrasound Med Biol* 2017; 43: 1076–1079
- [106] AG Praxishygiene der Deutschen Gesellschaft für Krankenhaushygiene. Hygienische Aspekte in der gynäkologischen Praxis. *Hyg Med* 2015; 40: 104–115
- [107] Buescher DL, Möllers M, Falkenberg MK et al. Disinfection of transvaginal ultrasound probes in a clinical setting: comparative performance of automated and manual reprocessing methods. *Ultrasound Obstet Gynecol* 2016; 47: 646–651
- [108] Merz E. Is Transducer Hygiene sufficient when Vaginal Probes are used in the Clinical Routine? *Ultraschall in Med* 2016; 37: 137–139
- [109] Ngu A, McNally G, Patel D et al. Reducing transmission risk through high-level disinfection of transvaginal ultrasound transducer handles. *Infect Control Hosp Epidemiol* 2015; 36: 581–584
- [110] Geißdörfer W, Böhmer C, Pelz K et al. Tuboovarian Abscess Caused by *Atopobium vaginae* following Transvaginal Oocyte Recovery. *J Clin Microbiol* 2003; 41: 2788–2790
- [111] Lesourd F, Izopet J, Mervan C et al. Transmissions of hepatitis C virus during the ancillary procedures for assisted conception. *Hum Reprod* 2000; 15: 1083–1085
- [112] Sharpe K, Karovitch AJ, Claman P et al. Transvaginal oocyte retrieval for in vitro fertilization complicated by ovarian abscess during pregnancy. *Fertil Steril* 2006; 86: 219.e11–219.e13
- [113] Ludwig AK, Glawatz M, Griesinger G et al. Perioperative and post-operative complications of transvaginal ultrasound-guided oocyte retrieval: prospective study of >1000 oocyte retrievals. *Hum Reprod* 2006; 21: 3235–3240
- [114] Hignett M, Claman P. High rates of perforation are found in endovaginal ultrasound probe covers before and after oocyte retrieval for in vitro fertilization-embryo transfer. *J Assist Reprod Genet* 1995; 12: 606–609
- [115] Klett S, Heeg P. Zur Notwendigkeit der regelhaften Aufbereitung von transvaginalen Ultraschallsonden/ Ultraschallsonden mit Schleimhautkontakt. *Hyg Med* 2006; 31: 348–349

- [116] Schwabke I, Eggers M, Gebel J et al. Prüfung und Deklaration der Wirksamkeit von Desinfektionsmitteln gegen Viren zur Anwendung im human-medizinischen Bereich: Stellungnahme des Arbeitskreises Viruzidie beim Robert Koch-Institut. Bundesgesundheitsbl 2017; 60: 353–363
- [117] Combs CA, Fishman A. A proposal to reduce the risk of transmission of human papilloma virus via transvaginal ultrasound. Am J Obstet Gynecol 2016; 215: 63–67
- [118] M'Zali F, Bounizra C, Leroy S et al. Persistence of microbial contamination on transvaginal ultrasound probes despite low-level disinfection procedure. PloS One 2014; 9: e93368
- [119] Meyers J, Ryndock E, Conway MJ et al. Susceptibility of high-risk human papillomavirus type 16 to clinical disinfectants. J Antimicrob Chemother 2014; 69: 1546–1550
- [120] Heeg P, Gauer J. Automatische, validierte, nicht-toxische High-level-Desinfektion (HLD) von Ultraschallsonden. Krankenh-Hyg Infekt 2014; 36: 126–135
- [121] Ryndock E, Robison R, Meyers C. Susceptibility of HPV16 and 18 to high level disinfectants indicated for semi-critical ultrasound probes. J Med Virol 2016; 88: 1076–1080
- [122] Bloc S, Mercadal L, Garnier T et al. Evaluation of a new disinfection method for ultrasound probes used for regional anesthesia: ultraviolet C light. J Ultrasound Med 2011; 30: 785–788
- [123] Meyers C, Milici J, Robison R. UVC radiation as an effective disinfectant method to inactivate human papillomaviruses. PLOS ONE 2017; 12: e0187377
- [124] Côté G, Denault A. Transesophageal echocardiography-related complications. Can J Anaesth J Can Anesth 2008; 55: 622–647
- [125] Janssen J, König K, Knop-Hammad V et al. Frequency of bacteremia after linear EUS of the upper GI tract with and without FNA. Gastrointest Endosc 2004; 59: 339–344
- [126] Levy MJ, Norton ID, Wiersema MJ et al. Prospective risk assessment of bacteremia and other infectious complications in patients undergoing EUS-guided FNA. Gastrointest Endosc 2003; 57: 672–678
- [127] Levy PY, Teyssie N, Etienne J et al. A nosocomial outbreak of Legionella pneumophila caused by contaminated transesophageal echocardiography probes. Infect Control Hosp Epidemiol 2003; 24: 619–622
- [128] Werner M, Valenza G, Castellanos I et al. Eine schadhafte Echokardiografie-Sonde als Ursache für einen Kolonisations- und Infektionsausbruch mit 3 MRGN E. coli auf einer interdisziplinären operativen Intensivstation. [http://www.krankenhausinfektionen-ulmer-symposium.de/index.php?elD=tx\\_nawsecuredl&u=0&g=0&t=901487342700&hash=19f48777d844bb807652b383ed8ebaed57fd64d&file=fileadmin/congress/media/usk2017/pdf/USK2017\\_Programmheft.pdf](http://www.krankenhausinfektionen-ulmer-symposium.de/index.php?elD=tx_nawsecuredl&u=0&g=0&t=901487342700&hash=19f48777d844bb807652b383ed8ebaed57fd64d&file=fileadmin/congress/media/usk2017/pdf/USK2017_Programmheft.pdf) Letzter Zugriff 27.12.2017
- [129] Steinfurt DP, Johnson DF, Irving LB. Incidence of bacteraemia following endobronchial ultrasound-guided transbronchial needle aspiration. Eur Respir J 2010; 36: 28–32
- [130] Dietrich CF, Lorentzen T, Appelbaum L et al. EFSUMB Guidelines on Interventional Ultrasound (INVUS), Part III – Abdominal Treatment Procedures (Long Version). Ultraschall in Med 2016; 37: E1–E32
- [131] Sidhu PS, Brabrand K, Cantisani V et al. EFSUMB Guidelines on Interventional Ultrasound (INVUS), Part II. Diagnostic Ultrasound-Guided Interventional Procedures (Long Version). Ultraschall in Med 2015; 36: E15–E35
- [132] Barawi M, Gottlieb K, Cunha B et al. A prospective evaluation of the incidence of bacteremia associated with EUS-guided fine-needle aspiration. Gastrointest Endosc 2001; 53: 189–192
- [133] Levy MJ, Abu Dayyeh BK, Fujii LL et al. Prospective evaluation of adverse events following lower gastrointestinal tract EUS FNA. Am J Gastroenterol 2014; 109: 676–685
- [134] Levy MJ, Norton ID, Clain JE et al. Prospective study of bacteremia and complications With EUS FNA of rectal and perirectal lesions. Clin Gastroenterol Hepatol Off Clin Pract J Am Gastroenterol Assoc 2007; 5: 684–689
- [135] Fernández-Esparrach G, Sendino O, Araujo I et al. Incidence of bacteremia in cirrhotic patients undergoing upper endoscopic ultrasonography. Gastroenterol Hepatol 2014; 37: 327–333
- [136] Li N, Qi H, Liu Z et al. Effect of Povidone-iodine Washing of Gastrointestinal Mucosa or Taking Proton Pump Inhibitors on Bacteremia after Endoscopic Ultrasonography-guided Fine Needle Aspiration. Endosc Ultrasound 2012; 1: 90–95
- [137] Wang KX, Ben QW, Jin ZD et al. Assessment of morbidity and mortality associated with EUS-guided FNA: a systematic review. Gastrointest Endosc 2011; 73: 283–290
- [138] Jansen C, Alvarez-Sánchez MV, Napoléon B et al. Diagnostic endoscopic ultrasonography: assessment of safety and prevention of complications. World J Gastroenterol 2012; 18: 4659–4676
- [139] Fujii LL, Levy MJ. Basic techniques in endoscopic ultrasound-guided fine needle aspiration for solid lesions: Adverse events and avoiding them. Endosc Ultrasound 2014; 3: 35–45
- [140] Gleeson FC, Clain JE, Rajan E et al. EUS-FNA assessment of extramural lymph node status in primary rectal cancer. Gastrointest Endosc 2011; 74: 897–905
- [141] von Bartheld MB, van Breda A, Annema JT. Complication rate of endosonography (endobronchial and endoscopic ultrasound): a systematic review. Respir Int Rev Thorac Dis 2014; 87: 343–351
- [142] Asano F, Aoe M, Ohsaki Y et al. Complications associated with endobronchial ultrasound-guided transbronchial needle aspiration: a nationwide survey by the Japan Society for Respiratory Endoscopy. Respir Res 2013; 14: 50
- [143] Kim SY, Lee JW, Park YS et al. Incidence of Fever Following Endobronchial Ultrasound-Guided Transbronchial Needle Aspiration. Tuberc Respir Dis 2017; 80: 45–51
- [144] Çağlayan B, Yılmaz A, Bilaçeroğlu S et al. Complications of Convex-Probe Endobronchial Ultrasound-Guided Transbronchial Needle Aspiration: A Multi-Center Retrospective Study. Respir Care 2016; 61: 243–248
- [145] von Bartheld MB, Annema JT. Endosonography-related mortality and morbidity for pulmonary indications: a nationwide survey in the Netherlands. Gastrointest Endosc 2015; 82: 1009–1015
- [146] Vaidya PJ, Munavvar M, Leuppi JD et al. Endobronchial ultrasound-guided transbronchial needle aspiration: Safe as it sounds. Respirol 2017; 22: 1093–1101
- [147] DeWitt J, Al-Haddad M, Fogel E et al. Endoscopic transduodenal drainage of an abscess arising after EUS-FNA of a duodenal GI stromal tumor. Gastrointest Endosc 2009; 70: 185–188
- [148] Eckardt AJ, Adler A, Gomes EM et al. Endosonographic large-bore biopsy of gastric subepithelial tumors: a prospective multicenter study. Eur J Gastroenterol Hepatol 2012; 24: 1135–1144
- [149] Grandval P, Picon M, Coste P et al. Infection of submucosal tumor after endosonography-guided needle biopsy. Gastroenterol Clin Biol 1999; 23: 566–568
- [150] Polkowski M, Gerke W, Jarosz D et al. Diagnostic yield and safety of endoscopic ultrasound-guided trucut [corrected] biopsy in patients with gastric submucosal tumors: a prospective study. Endoscopy 2009; 41: 329–334
- [151] Sing J, Erickson R, Fader R. An in vitro analysis of microbial transmission during EUS-guided FNA and the utility of sterilization agents. Gastrointest Endosc 2006; 64: 774–779
- [152] Zhu H, Jiang F, Zhu J et al. Assessment of morbidity and mortality associated with endoscopic ultrasound-guided fine-needle aspiration for pancreatic cystic lesions: A systematic review and meta-analysis. Dig Endosc 2017; 29: 667–675

- [153] Iwashita T, Yasuda I, Uemura S et al. Infected mediastinal cyst following endoscopic ultrasonography-guided fine-needle aspiration with rupture into the esophagus. *Dig Endosc* 2012; 24: 386
- [154] Mahady SE, Moss A, Kwan V. EUS-guided drainage of a mediastinal collection complicating FNA of a bronchogenic cyst. *Gastrointest Endosc* 2011; 73: 1306–1308
- [155] Maturu VN, Dhooria S, Agarwal R. Efficacy and Safety of Transbronchial Needle Aspiration in Diagnosis and Treatment of Mediastinal Bronchogenic Cysts: Systematic Review of Case Reports. *J Bronchol Interv Pulmonol* 2015; 22: 195–203
- [156] Onuki T, Kuramochi M, Inagaki M. Mediastinitis of bronchogenic cyst caused by endobronchial ultrasound-guided transbronchial needle aspiration. *Respirol Case Rep* 2014; 2: 73–75
- [157] Westerterp M, van der Berg JG, van der Lanschot JJB et al. Intramural bronchogenic cysts mimicking solid tumors. *Endoscopy* 2004; 36: 1119–1122
- [158] Wildi SM, Hoda RS, Fickling W et al. Diagnosis of benign cysts of the mediastinum: the role and risks of EUS and FNA. *Gastrointest Endosc* 2003; 58: 362–368
- [159] ten Berge J, Hoffman BJ, Hawes RH et al. EUS-guided fine needle aspiration of the liver: indications, yield, and safety based on an international survey of 167 cases. *Gastrointest Endosc* 2002; 55: 859–862
- [160] Early DS, Acosta RD, ASGE Standards of Practice Committee et al. Adverse events associated with EUS and EUS with FNA. *Gastrointest Endosc* 2013; 77: 839–843
- [161] Denzer U, Beilenhoff U, Eickhoff A et al. S2k guideline: quality requirements for gastrointestinal endoscopy, AWMF registry no. 021-022. *Z Gastroenterol* 2015; 53: E1–E227
- [162] Jenssen C, Hocke M, Fusaroli P et al. EFSUMB Guidelines on Interventional Ultrasound (INVUS), Part IV – EUS-guided Interventions: General aspects and EUS-guided sampling (Long Version). *Ultraschall in Med* 2016; 37: E33–E76
- [163] Polkowski M, Jenssen C, Kaye P et al. Technical aspects of endoscopic ultrasound (EUS)-guided sampling in gastroenterology: ESGE Technical Guideline. *Endoscopy* 2017; 49: 989–1006
- [164] Wani S, Wallace MB, Cohen J et al. Quality indicators for EUS. *Gastrointest Endosc* 2015; 81: 67–80
- [165] Wani S, Wallace MB, Cohen J et al. Quality indicators for EUS. *Am J Gastroenterol* 2015; 110: 102–113
- [166] Guarner-Argente C, Shah P, Buchner A et al. Use of antimicrobials for EUS-guided FNA of pancreatic cysts: a retrospective, comparative analysis. *Gastrointest Endosc* 2011; 74: 81–86
- [167] Klein A, Qi R, Nagubandi S et al. Single-dose intra-procedural ceftriaxone during endoscopic ultrasound fine-needle aspiration of pancreatic cysts is safe and effective: results from a single tertiary center. *Ann Gastroenterol* 2017; 30: 237–241
- [168] Marinos E, Lee S, Jones B et al. Outcomes of single-dose peri-procedural antibiotic prophylaxis for endoscopic ultrasound-guided fine-needle aspiration of pancreatic cystic lesions. *United Eur Gastroenterol J* 2014; 2: 391–396
- [169] Ignee A, Jenssen C, Hocke M et al. Contrast-enhanced (endoscopic) ultrasound and endoscopic ultrasound elastography in gastrointestinal stromal tumors. *Endosc Ultrasound* 2017; 6: 55–60
- [170] Piscaglia F, Nolsøe C, Dietrich CF et al. The EFSUMB Guidelines and Recommendations on the Clinical Practice of Contrast Enhanced Ultrasound (CEUS): update 2011 on non-hepatic applications. *Ultraschall in Med* 2012; 33: 33–59
- [171] Seicean A, Jinga M. Harmonic contrast-enhanced endoscopic ultrasound fine-needle aspiration: Fact or fiction? *Endosc Ultrasound* 2017; 6: 31–36
- [172] Yamashita Y, Kato J, Ueda K et al. Contrast-Enhanced Endoscopic Ultrasonography for Pancreatic Tumors. *BioMed Res Int* 2015; 2015: 491782
- [173] Alvarez-Sánchez MV, Jenssen C, Faiss S et al. Interventional endoscopic ultrasonography: an overview of safety and complications. *Surg Endosc* 2014; 28: 712–734
- [174] Fusaroli P, Jenssen C, Hocke M et al. EFSUMB Guidelines on Interventional Ultrasound (INVUS), Part V. *Ultraschall in Med – Eur J Ultrasound* 2016; 37: 77–99
- [175] Fabbri C, Luigiano C, Lisotti A et al. Endoscopic ultrasound-guided treatments: are we getting evidence based—a systematic review. *World J Gastroenterol* 2014; 20: 8424–8448
- [176] Chantarojanasiri T, Aswakul P, Prachayakul V. Uncommon complications of therapeutic endoscopic ultrasonography: What, why, and how to prevent. *World J Gastrointest Endosc* 2015; 7: 960–968
- [177] Moshkanbaryans L, Meyers C, Ngu A et al. The importance of infection prevention and control in medical ultrasound. *Australas J Ultrasound Med* 2015; 18: 96–99
- [178] Koibuchi H, Fujii Y, Kotani K et al. Degradation of ultrasound probes caused by disinfection with alcohol. *J Med Ultrason* 2001 2011; 38: 97–100
- [179] Shukla B, Howell V, Griffiths A et al. Superiority of chlorhexidine 2%/alcohol 70% wipes in decontaminating ultrasound equipment. *Ultrasound* 2014; 22: 135–140