

Tratamiento de consolidaciones viciosas de fracturas intraarticulares de falanges mediante osteotomías extraarticulares y osteosíntesis con tornillos endomedulares

Treatment of Intra-Articular Phalanx Malunions with Extra-Articular Osteotomies and Osteosynthesis with Intramedullary Screws

Maria Larrea Zabalo¹ Angel Ferreres Claramunt² Miguel Eugenio Perez Abad^{2,3}

¹Hospital de Bidasoa, Hondarribia, Guipúzcoa, España

²Institut Kaplan, Clínica Creu Blanca, Barcelona, Cataluña, España

³Hospital de Mataró, Mataró, Cataluña, España

Dirección para correspondencia Maria Larrea Zabalo, Hospital de Bidasoa, Barrio Mendelu s/n, 20280 Hondarribia, Gipúzcoa, España (e-mail: maria.larrea.zabalo@gmail.com).

Rev Iberam Cir Mano 2024;52(1):e62–e66.

Resumen

Las consolidaciones viciosas de fracturas intraarticulares de falanges provocan deformidades que limitan funcionalmente y son mal toleradas. Por otra parte, su tratamiento mediante osteotomías intraarticulares está asociado a la aparición de complicaciones, principalmente la rigidez. Este artículo presenta dos casos de consolidaciones viciosas intraarticulares tratadas mediante una osteotomía extraarticular y síntesis por un método poco invasivo, el tornillo endomedular. Tras dicho procedimiento, los pacientes presentaron un rango de movimiento completo y una vuelta a sus actividades sin dolor en menos de 3 meses. Las ventajas principales de la técnica descrita son, por un lado, la evitación de las complicaciones secundarias a procedimientos intraarticulares, y, por otro, el uso de dispositivos que precisan abordajes menos agresivos y desperiostizaciones menos amplias.

Palabras Clave

- ▶ fractura interfalángica intraarticular
- ▶ unicondílea
- ▶ tornillo endomedular
- ▶ consolidación viciosa

Abstract

Malunions of intra-articular fractures in phalanges cause deformities that limit function and are not well tolerated. On the other hand, their treatment with intra-articular osteotomies is associated with complications, mainly stiffness. We herein present a series of two cases of intra-articular malunion treated through extra-articular osteotomy and synthesis through a little invasive method: intramedullary screws. After the aforementioned procedure, the patients presented full range of motion and were able to return to their activities without pain in less than 3 months. The main advantages of the technique described are, on the one hand, the avoidance of complications secondary to intra-articular procedures, and, on the other hand, the use of devices that require less aggressive approaches and less wide deperiostizations.

Keywords

- ▶ interphalangeal joint fracture
- ▶ unicondylar
- ▶ intramedullary screw
- ▶ malunion

recibido

24 de enero de 2023

aceptado

28 de enero de 2024

DOI <https://doi.org/10.1055/s-0044-1787074>.

ISSN 1698-8396.

© 2024. SECMA Foundation. All rights reserved.

This is an open access article published by Thieme under the terms of the Creative Commons Attribution-NonDerivative-NonCommercial-License, permitting copying and reproduction so long as the original work is given appropriate credit. Contents may not be used for commercial purposes, or adapted, remixed, transformed or built upon. (<https://creativecommons.org/licenses/by-nc-nd/4.0/>)

Thieme Revinter Publicações Ltda., Rua do Matoso 170, Rio de Janeiro, RJ, CEP 20270-135, Brazil

Introducción

Las fracturas que afectan a las superficies articulares de las falanges pueden pasar desapercibidas en el momento agudo y manifestarse al tiempo cuando se ha establecido una consolidación viciosa. Angulaciones de 10 a 20° en los planos coronal o sagital suelen tener un mínimo impacto en la función de la mano, pero la malrotación suele ser mal tolerada.¹

Por tanto, la presentación clínica de las consolidaciones viciosas intraarticulares de las falanges puede ser inflamación, dolor, deformidad, y limitación funcional por entrecruzamiento de dedos o efecto cuádriga,¹ y artrosis precoz en estadios más avanzados.²

Los pacientes con consolidaciones viciosas sintomáticas son susceptibles de tratamiento quirúrgico, que varía desde osteotomías correctoras articulares y extraarticulares a artrodesis y artroplastias.³ Por tanto, aunque la fractura sea intraarticular, se ha demostrado la posibilidad de poder tratarla satisfactoriamente de forma extraarticular, evitando las complicaciones relacionadas con los abordajes intraarticulares.⁴

Por otra parte, la técnica de enclavado endomedular mediante tornillos canulados en fracturas de falanges y metacarpianos y consolidaciones viciosas de estas ha demostrado ser una solución que disminuye significativamente el número de complicaciones asociadas a otros métodos de osteosíntesis.^{1,5}

En este artículo, presentamos dos casos con una opción quirúrgica menos agresiva en cuanto a abordaje y osteosíntesis para aquellos pacientes con consolidaciones viciosas de fracturas intraarticulares que no presenten artrosis ni dolor articular.

Casos clínicos

Caso 1

Mujer de 12 años que presentaba una fractura unicondílea de falange proximal de meñique, de mano dominante derecha,

de 6 meses de evolución (► **Figura 1**). El hundimiento del cóndilo cubital condicionaba una deformidad angular con desviación cubital e incapacidad para realizar el puño por entrecruzamiento de los dedos. La movilidad aislada del dedo era completa e indolora.

La planificación preoperatoria se realizó basada en las radiografías, estimando que la angulación que debía corregirse era de 15° en el plano coronal. Se realizó un abordaje dorsal en zigzag sobre el tercio distal de la falange proximal y la articulación interfalángica proximal. La necesidad de desperiostización fue mínima debido a que solo se desperiostizó la región donde se realizó la osteotomía correctora.

Se practicó una osteotomía metafisaria extraarticular, corrigiendo la deformidad angular de 15°, y se fijó mediante un tornillo endomedular canulado retrógrado de 2,2 × 22 mm (Aptus Hand, Medartis AG, Basilea, Suiza) (► **Figuras 2,3**). Se realizó el cierre del periostio, del tendón y de la piel. Se colocó un vendaje compresivo. La paciente recuperó movilidad completa y no presentaba dolor.

Caso 2

Mujer de 61 años con fractura de base de falange media de dedo anular, de mano izquierda no dominante, de 13 meses de evolución. La mala consolidación condicionaba deformidad rotacional y angular hacia cubital (► **Figura 4**). La paciente presentaba incapacidad para realizar el puño y asir objetos. La movilidad del dedo era completa e indolora. Se solicitó una tomografía computarizada (TC), que permitió determinar de forma más precisa las características de la deformidad y planificar la cirugía (► **Figura 5**).

Se realizó un abordaje dorsal en zigzag sobre el tercio distal y la articulación interfalángica distal. La necesidad de desperiostización fue mínima debido a que solo se desperiostizó la región donde se realizó la osteotomía correctora. Se realizó una osteotomía extraarticular a nivel

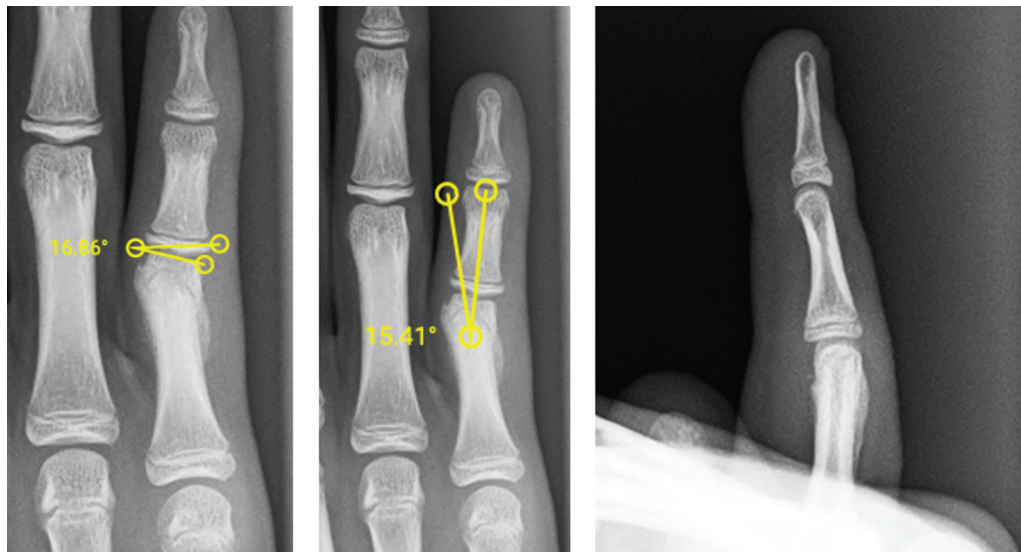


Fig. 1 Fractura unicondílea de falange proximal de 5° en dedo de mano dominante, de 6 meses de evolución, que condicionaba una deformidad angular con desviación cubital e incapacidad para realizar el puño.

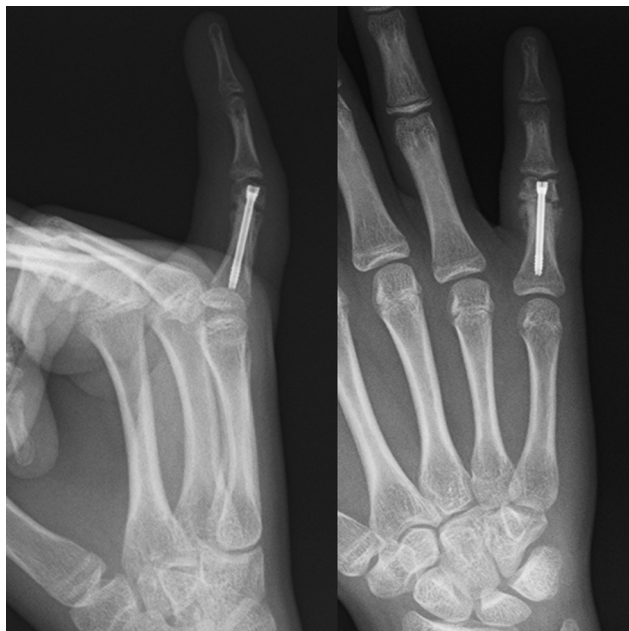

Fig. 2 Radiografía postoperatoria tras la realización de osteotomía metafisaria extraarticular, corrigiendo las deformidades angular y rotacional, y fijación mediante un tornillo endomedular canulado retrógrado.

diafisario, corrigiendo las deformidades angular y rotatoria. Se realizó una osteosíntesis mediante un tornillo endomedular retrógrado canulado de $2,2 \times 22$ mm de longitud (Aptus Hand) (→Figura 6).

Las pacientes fueron evaluadas mediante controles clínicos y radiográficos seriados, en los que se determinó el rango de movimiento, el dolor y los signos radiográficos de consolidación. En ambos casos se obtuvo un rango de movimiento completo, simétrico al contralateral, y las pacientes no presentaban dolor. Dicha técnica permitió una movilización temprana y una vuelta a las actividades de la vida diaria y deportivas en menos de 3 meses. En el control al año, las pacientes presentaban movilidad completa, función igual a la previa a la fractura y ausencia de dolor.

Discusión

Los principios básicos del tratamiento de las fracturas intraarticulares de falanges y también de metacarpianos se han basado en la restauración de la anatomía de la superficie articular.⁶ Sin embargo, las osteotomías intraarticulares correctoras que reproducen la fractura inicial son técnicamente difíciles de realizar, debido al pequeño tamaño de los fragmentos y la dificultad para fijarlos de forma estable.² El abordaje intraarticular, además, lleva implícitos el riesgo de rigidez, inflamación y la pérdida de fijación o necrosis del fragmento, que producirían una mayor deformidad e incongruencia articular.⁶ Por otra parte, la restauración de la superficie articular no asegura ni que se recupere el rango articular ni que no se desarrolle una artrosis en el futuro.³

Esta morbilidad asociada provocó que Harness et al.⁴ describieran técnicas que abordaban el problema de forma

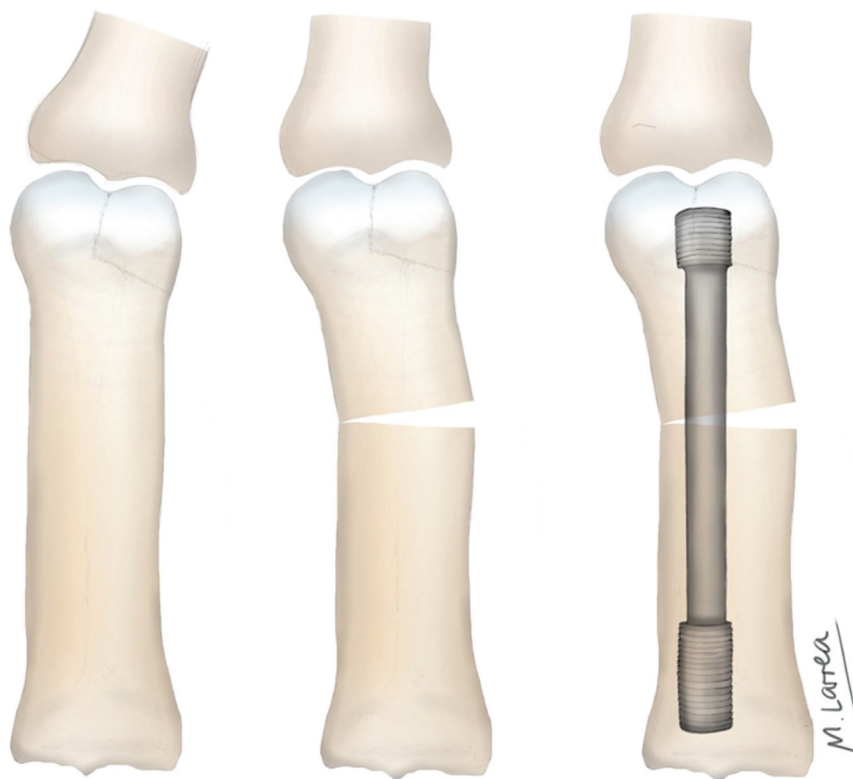


Fig. 3 Osteotomía extraarticular corrigiendo la deformidad secundaria a consolidación viciosa articular, y fijación mediante tornillo endomedular canulado.

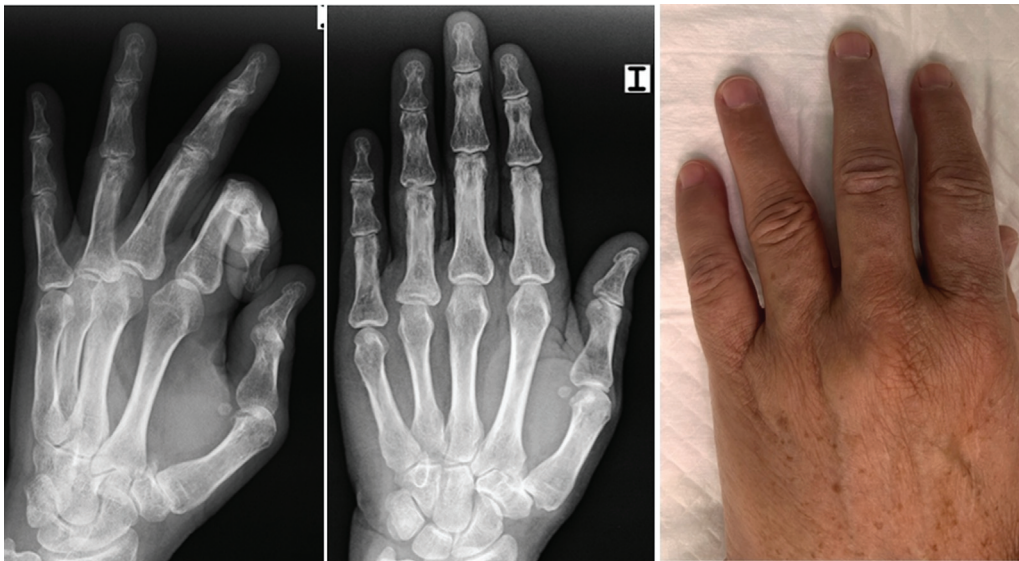


Fig. 4 Fractura de base de falange media del 4° dedo de la mano izquierda, de 13 meses de evolución, que condicionaba deformidades rotacional y angular hacia radial.

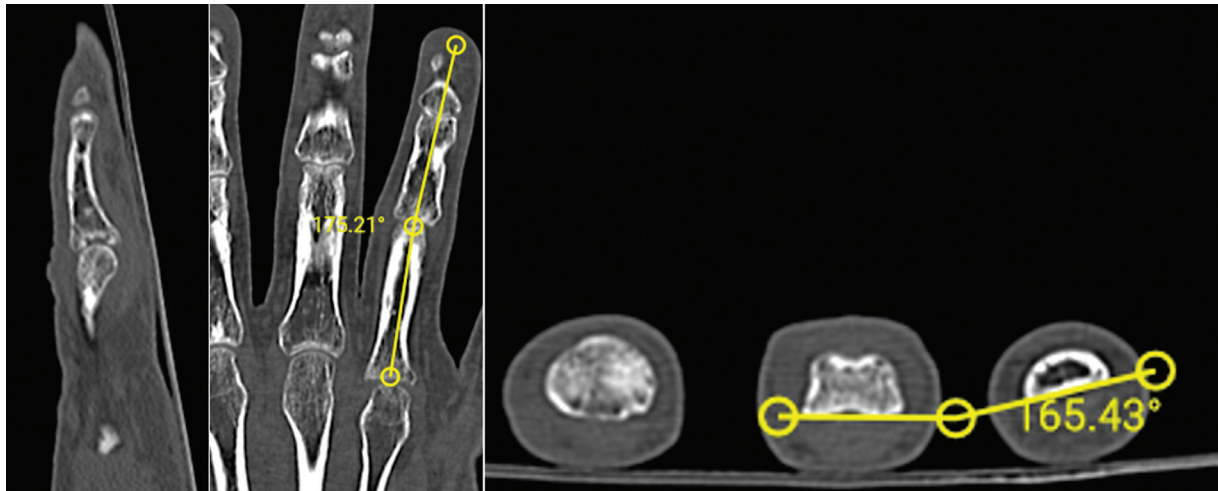


Fig. 5 Tomografía computarizada que muestra y cuantifica las deformidades angular y rotacional causadas por la fractura intraarticular.

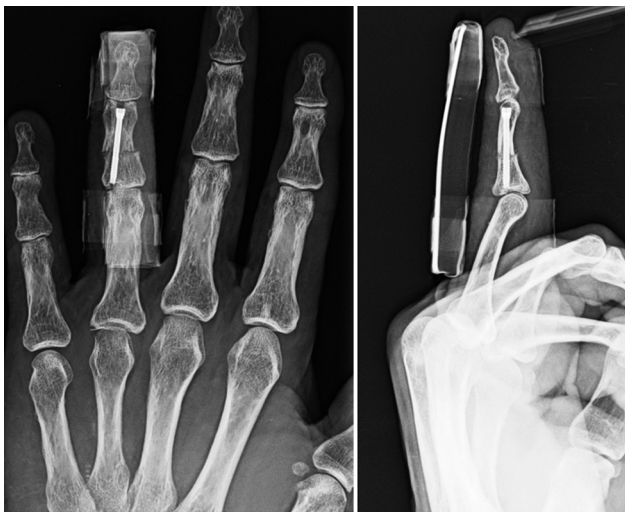

Fig. 6 Radiografía postoperatoria tras realización de osteotomía extraarticular correctora y osteosíntesis mediante un tornillo endomedular retrógrado canulado.

extraarticular. A pesar de no corregir la incongruencia articular, tratan de una forma menos agresiva las alteraciones rotacionales y angulares de las falanges, de forma que el rango de movilidad y la función puedan ser recuperadas,⁴ evitando el riesgo de empeorar la lesión del cartílago articular y disminuyendo el riesgo de rigidez articular. Es por ello que en la técnica descrita se ha realizado un abordaje extraarticular de la fractura, que presentó buenos resultados clínicos y evitó las complicaciones secundarias al abordaje intraarticular.

Por otra parte, las técnicas intraarticulares presentan limitaciones temporales en cuanto a su ejecución, y solo están recomendadas cuando el foco de la fractura esté consolidado, no antes de los 3 meses desde la fractura.² Tanto las que reproducen el trazo de fractura como las de avance no están indicadas cuando existe lesión cartilaginosa irreparable establecida, por lo que tampoco se recomiendan pasados los 4 a 6 meses.⁶ En el caso de la técnica extraarticular, al no abordarse el foco de la fractura, no

Tabla 1 Indicaciones de osteotomía extraarticular y osteosíntesis con tornillo endomedular canulado en consolidaciones viciosas de fracturas articulares de falanges

- Ausencia de dolor;
- Ausencia de artrosis; y
- Escalón articular menor de 2-3 mm.

presentan dichas limitaciones temporales, aunque la presencia de lesión cartilaginosa irreparable sí sería una contraindicación.

En cuanto al método de fijación, se ha descrito el uso de agujas de Kirschner con o sin cerclaje de alambre como método menos cruento, pero esta fijación no permite la movilización precoz. Las fijaciones más rígidas con tornillos o placas requieren, sin embargo, abordajes amplios y mayor riesgo de adherencias tendinosas. La osteosíntesis mediante tornillos endomedulares canulados permite realizar la fijación de forma más simple y menos invasiva. Se ha demostrado que la afectación que genera dicha técnica sobre la superficie articular no es significativa.¹

La técnica descrita no abarca la deformidad articular, y desconocemos hasta que grado de lesión articular es capaz de proporcionar corrección a deformidades angulares y rotacionales. Parece razonable que pueda aplicarse hasta fracturas con un escalón menor de 2 a 3 mm². Igualmente, estaría contraindicada en pacientes que presenten artrosis establecida o dolor. Las indicaciones de la técnica descrita se resumen en la **Tabla 1**.

Por otra parte, el seguimiento de los casos presentados fue de 1 año, por lo que los resultados a más largo plazo son desconocidos. Sin embargo, se trata de una técnica reproducible que evita las complicaciones de las osteotomías intraarticulares y de métodos de fijación más agresivos.

Conflicto de Intereses

Los autores no tienen conflicto de intereses que declarar.

Referencias

- 1 Del Piñal F, Ananos D, Rúas JS, Mazarrasa R, Studer AT. Minimally Invasive Procedure for Correcting Extra-Articular Malunions of Metacarpals and Phalanges. *J Hand Surg Am* 2023;48(05):511.e1-511.e10. Doi: 10.1016/j.jhsa.2021.11.024
- 2 Teoh LC, Yong FC, Chong KC. Condylar advancement osteotomy for correcting condylar malunion of the finger. *J Hand Surg [Br]* 2002; 27(01):31-35. Doi: 10.1054/jhsb.2001.0694
- 3 Wolfe Scott, W. et al. *Green's Operative Hand Surgery*. Available from: Elsevier eBooks+, Elsevier - OHCE, 2016
- 4 Harness NG, Chen A, Jupiter JB. Extra-articular osteotomy for malunited unicondylar fractures of the proximal phalanx. *J Hand Surg Am* 2005;30(03):566-572. Doi: 10.1016/j.jhsa.2004.12.003
- 5 del Piñal F, Moraleta E, Rúas JS, de Piero GH, Cerezal L. Minimally invasive fixation of fractures of the phalanges and metacarpals with intramedullary cannulated headless compression screws. *J Hand Surg Am* 2015;40(04):692-700. Doi: 10.1016/j.jhsa.2014.11.023
- 6 Duncan KH, Jupiter JB. Intraarticular osteotomy for malunion of metacarpal head fractures. *J Hand Surg Am* 1989;14(05): 888-893. Doi: 10.1016/s0363-5023(89)80096-6