



Osteotomía de la tuberosidad anterior de la tibia en inestabilidad patelar: No hay diferencias en resultados clínicos funcionales o consolidación entre una fijación con 1 tornillo de 6,5 mm y 2 tornillos de 4 mm

Anterior Tibial Tuberosity Osteotomy in Patellar Instability: There are No Differences in Functional Clinical Outcomes or Bone Healing between Fixation with One 6.5-mm Screw and Two 4-mm Screws

Alex Vaisman¹ Rodrigo Guilloff¹ Andrés Schmidt-Hebbel¹ Sergio Arellano¹ Rafael Calvo¹ David Figueroa¹

¹Departamento de Traumatología, Facultad de Medicina, Clínica Alemana, Universidad del Desarrollo, Santiago, Chile

Address for correspondence Rodrigo Guilloff, MD, Departamento de Traumatología, Facultad de Medicina, Clínica Alemana, Universidad del Desarrollo, Santiago, Chile (e-mail: rguilloff@gmail.com).

Rev Chil Ortop Traumatol 2024;65(2):e65–e73.

Resumen

Introducción Osteotomías de la tuberosidad anterior de la tibia (TAT) pueden fijarse con uno o más tornillos; no obstante, existe limitada evidencia sobre el número idóneo de tornillos.

Objetivo Comparar los resultados funcionales, radiológicos y las complicaciones de pacientes sometidos a osteotomías de la TAT fijadas con 1 tornillo de 6,5 mm y con 2 tornillos de 4 mm. Nuestra hipótesis es la de que, con la fijación de la TAT con 2 tornillos de 4 mm, se logran mejores resultados funcionales y radiológicos y menos complicaciones.

Materiales y Métodos Estudio retrospectivo, multicéntrico, con 30 pacientes sometidos a osteotomía de la TAT fijada con 1 tornillo de esponjosa de 6,5 mm (grupo 1; n = 15) o 2 tornillos de esponjosa de 4 mm (grupo 2; n = 15), con mínimo de 2 años de seguimiento. Se excluyeron pacientes sometidos a reconstrucción del ligamento patelofemoral medial, y aquellos con enfermedad inflamatoria o degenerativa avanzada de rodilla. Se registraron datos clínicos, radiológicos y complicaciones. Se utilizaron las escalas de Lysholm y de Kujala para la evaluación funcional, y la de Cornu, para la consolidación. En el análisis estadístico, valores de

Palabras clave

- ▶ inestabilidad patelofemoral
- ▶ osteotomía del tubérculo tibial anterior
- ▶ fijación
- ▶ tornillos
- ▶ consolidación ósea

recibido
18 de abril de 2023
aceptado
29 de mayo de 2024

DOI <https://doi.org/10.1055/s-0044-1788924>.
ISSN 0716-4548.

© 2024. Sociedad Chilena de Ortopedia y Traumatología. All rights reserved.

This is an open access article published by Thieme under the terms of the Creative Commons Attribution-NonDerivative-NonCommercial-License, permitting copying and reproduction so long as the original work is given appropriate credit. Contents may not be used for commercial purposes, or adapted, remixed, transformed or built upon. (<https://creativecommons.org/licenses/by-nc-nd/4.0/>)

Thieme Revinter Publicações Ltda., Rua do Matoso 170, Rio de Janeiro, RJ, CEP 20270-135, Brazil

$p < 0,05$ fueron considerados significativos, y se consideró grado 1 en la escala de Cornu como parámetro de consolidación ósea.

Resultados Respecto a los resultados funcionales, en la escala de Lysholm, la mediana del puntaje en el grupo 1 fue de 78 (rango: 23–95), y en el grupo 2, de 81 (rango: 25–100) ($p = 0,632$); y en la escala de Kujala, la mediana en el grupo 1 fue de 79 (rango: 38–97) puntos, y en el grupo 2, de 80 (rango: 39–100) puntos ($p = 0,819$). La mediana del tiempo hasta la consolidación ósea en ambos grupos fue de 2 meses ($p = 0,694$). Respecto a las complicaciones, se observó un caso de retraso de unión y un caso de retirada sintomática del dispositivo en cada grupo.

Conclusión No se encontraron diferencias clínicas ni radiológicas significativas entre fijar las osteotomías de la TAT con 1 tornillo de 6,5 mm o 2 tornillos de 4 mm.

Nivel de Evidencia IV.

Abstract

Introduction Anterior tibial tubercle (ATT) osteotomies can be fixed with one or more screws. Nevertheless, limited evidence is available regarding the optimal number of screws.

Objective To compare the functional and radiographic outcomes and complications of patients who underwent ATT osteotomy fixed with one 6.5-mm or two 4-mm screws. Our hypothesis is that fixation of the ATT with two 4mm screws yields better functional and radiological outcomes and fewer complications.

Materials and Methods We conducted a retrospective, multicentric study including 30 patients who underwent ATT osteotomy fixation with one 6.5-mm cancellous screw (group 1; $n = 15$) or two 4-mm cancellous screws (group 2; $n = 15$) with a minimum follow-up of 2 years. We excluded patients who underwent medial patellofemoral ligament reconstruction and those with inflammatory or severe degenerative knee disease. Clinical and radiological data, as well as complications, were recorded. The functional outcomes were assessed through Lysholm and Kujala scales and bone healing, through the Cornu scale. In the statistical analysis, values of $p < 0.05$ were deemed significant, and grade 1 on the Cornu scale was considered the parameter for bone healing.

Results As for the functional results, on the Lysholm scale, group 1 presented a median score of 78 (range: 23–95) points, and group 2, a median of 81 (range: 25–100) points ($p = 0.632$); On the Kujala scale, group 1 presented a median score of 79 (range: 38–97) points, and group 2, a median of 80 (range: 39–100) points ($p = 0.819$). The median time until bone healing was of 2 months in both groups ($p = 0.694$). Regarding complications, one case of delayed union and one case of symptomatic hardware removal were observed in each group.

Conclusion No clinical and radiographical differences were observed between the fixation of ATT osteotomies with one 6.5-mm or two 4-mm screws.

Level of evidence IV.

Keywords

- ▶ patellofemoral instability
- ▶ anterior tibial tubercle osteotomy
- ▶ fixation
- ▶ screws
- ▶ bone healing

Introducción

La osteotomía de la tuberosidad anterior de la tibia (TAT) es indicada en pacientes con inestabilidad patelar recurrente asociada a patela alta, TAT lateralizada (ángulo Q elevado) o artrosis patelofemoral lateral.¹ Consiste en transferir la TAT hacia anterior, medial, distal o una combinación de estas, dependiendo de la sintomatología del paciente y de la alteración de la anatomía ósea a corregir.²

La medialización de la TAT tiene como objetivo disminuir el vector lateral que ejerce el mecanismo extensor distal sobre la patela.² Entre los procedimientos de medialización³ destacan las técnicas de Elmslie-Trillat, Maquet, Fulkerson y combinaciones de estas.⁴ La osteotomía de la TAT frecuentemente se combina con procedimientos de estabilización patelar, como la reconstrucción del ligamento patelofemoral medial (RLPFM), alargamiento o liberación retinacular lateral. Con menor frecuencia, es

asociada a osteotomías varizantes o derrotadoras femorales o tibiales, siguiendo el principio de “cirugía a la carta” (enfocada en corregir los factores predisponentes a la inestabilidad patelar recurrente).^{5,6}

El objetivo principal de las transferencias de la TAT, en contexto de inestabilidad patelar lateral, es corregir el malalineamiento predisponente. Para esto, se realiza una osteotomía de medialización de la tuberosidad, la que puede ser acompañada de un avance (anteriorización) o distalización, según corresponda. Independiente de la técnica escogida, la fijación de la TAT es clave para asegurar la consolidación de la osteotomía y el éxito del procedimiento.

La osteotomía de la TAT puede ser fijada por medio de uno o más tornillos, placas o con cerclaje de alambre, siendo la fijación con tornillos la más reproducida, debido a su ventaja biomecánica en comparación con el cerclaje, menor costo y menor riesgo de osteosíntesis sintomática respecto a las placas.⁷ Sin embargo, existe controversia y baja evidencia respecto al número y al diámetro de los tornillos que deben ser utilizados para asegurar una transferencia estable.⁸ Utilizar solamente un tornillo tiene como resultado un menor costo y menor tiempo quirúrgico; sin embargo, un mayor riesgo teórico de rotación y más reabsorción ósea en casos de acompañarse de avances en la TAT.^{9,10}

El objetivo de este trabajo es comparar los resultados clínicos y radiológicos de pacientes sometidos a osteotomías de realineamiento de la TAT con la técnica de Elmslie-Trillat fijadas con 1 tornillo de 6,5 mm versus 2 tornillos de 4 mm. La hipótesis es la de que la fijación con 2 tornillos de 4 mm presenta mejores resultados funcionales y radiológicos y menor tasa de complicaciones que la fijación con 1 tornillo de 6,5 mm.

Materiales y Métodos

Estudio retrospectivo, multicéntrico, realizado en dos centros asistenciales de la Región Metropolitana de Santiago, Chile. El estudio fue aprobado por el Comité de Ética institucional.

Se incluyeron pacientes operados por 3 cirujanos de un mismo equipo quirúrgico entre 2003 y 2008, con diagnóstico de luxación patelar recidivante, con radiografías y tomografía computarizada (TC) compatibles con un síndrome de mal alineamiento patelar con una distancia entre la TAT y el centro del surco troclear (TT-TG) mayor a 20 mm. Todos los pacientes tuvieron un seguimiento mínimo de 2 años. Se excluyeron pacientes sometidos a RLPFM, trocleoplastias u

osteotomías correctoras de eje femoral y aquellos con patología degenerativa avanzada o inflamatoria de rodilla. En todos los casos, se realizó una medialización de la TAT con la técnica de Elmslie-Trillat fijada con 1 tornillo de 6,5 mm (grupo 1) o 2 tornillos de 4 mm (grupo 2). La elección del número de tornillos fue según el protocolo institucional: en un centro, se realizó siempre la fijación con 2 tornillos de 4 mm y en el otro, siempre con 1 tornillo de 6,5 mm. De un total de 60 pacientes (27 en el grupo 1 y 33 en el grupo 2) se excluyeron 19 que habían sido sometidos a un RLPFM de manera concomitante a la osteotomía de la TAT (5 en el grupo 1 y 14 en el grupo 2), y 9, por patología degenerativa avanzada o inflamatoria de rodilla (5 en el grupo 1 y 4 en el grupo 2). Se seleccionaron de forma aleatoria 15 pacientes para el grupo 1 de manera de equiparar con el grupo 2. La **Tabla 1** resume los datos demográficos y los parámetros radiológicos de ambos grupos, que eran equivalentes según edad, género y TT-TG.

Luego de obtener el estudio de imágenes con radiografía y TC, se definió el tratamiento quirúrgico a realizar: si el paciente tenía un TT-TG > 20 mm, se realizó una medialización de la TAT. Si el paciente tenía signos de condromalacia, se agregó un avance de la TAT. No hubo casos de descenso patelar en esta casuística.

Técnica Quirúrgica

Primer Tiempo: Artroscópico

En todos los casos, se operó con el paciente en decúbito supino en mesa radiolúcida, con la extremidad bajo manguito de isquemia durante todo el procedimiento.

Se comenzó con una artroscopia diagnóstica por portales clásicos anteromedial y anterolateral para observar posibles lesiones condrales producto de la inestabilidad. Ningún paciente requirió de un tratamiento específico para lesión condral mayor a una condroplastia térmica focal.

Segundo Tiempo: Abierto

Se marcaron las referencias anatómicas para la incisión quirúrgica: polo distal patelar, TAT y tendón patelar. Se realizó una incisión longitudinal de 4 cm, 1 cm lateral a la línea media de la TAT, iniciando desde la inserción del tendón patelar en la TAT hacia distal (→ **Imagen 1**). Se realizó disección por planos hasta identificar la TAT, liberando su margen lateral con electrobisturí. Se identificó y protegió el tendón patelar.

Osteotomía: Se marcó la tuberosidad 5 cm distal a la inserción del tendón patelar, y en ese punto, con broca de 2 mm, se realizaron 5 a 6 perforaciones en la cortical tibial anterior, paralelas entre sí y perpendiculares al eje de la tibia,

Tabla 1 Datos demográficos y parámetro radiológico de pacientes según grupo de estudio

	Grupo 1: 1 tornillo de 6,5 mm (n = 15)	Grupo 2: 2 tornillos de 4 mm (n = 15)	p
Edad: mediana (rango)	32 (16–48)	31 (16–46)	0,967
Género femenino: n (%)	12 (80%)	13 (87%)	0,999
TAT-SG (mm) [Mediana (Rango)]	22,4 (20,3–25,4)	23 (20,1–26,1)	0,971

Abreviatura: TAT-SG, distancia entre la tuberosidad anterior de la tibia y el centro del surco troclear.

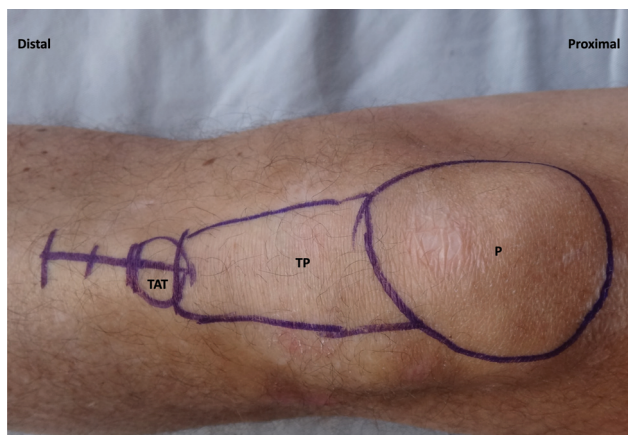


Imagen 1 Referencias anatómicas de superficie para el abordaje de la osteotomía de la tuberosidad anterior de la tibia (TAT). Se demarcan de proximal a distal en una rodilla izquierda la patela (P), el tendón patelar (TP) y la TAT. La incisión longitudinal mide entre 4 y 6 cm aproximadamente, desde la inserción del TP en la TAT hacia distal.

con el objetivo de disminuir la resistencia distal de la TAT, sin fracturarla, obteniendo así un efecto de bisagra, sin ascenso al momento de la medialización, y que ha demostrado favorecer la tasa de unión de la osteotomía y disminuir el riesgo de fractura de la tibia.¹¹ Se realizó osteotomía longitudinal de la TAT con osteótomo de lámina, en plano coronal al eje tibial, dejando un fragmento de aproximadamente 10 a 15 mm de espesor (► **Imagen 2**). Una vez completada la osteotomía, la TAT se medializó de manera estándar en 10 mm. Se colocó una aguja de Kirschner de 2 mm en la metáfisis tibial, de manera transitoria, directamente lateral a la TAT ya medializada, con el objetivo de evitar una relateralización del fragmento (► **Imagen 3**).

En los casos en que se indicó un avance, se tomó autoinjerto estructurado en forma de cuña desde el tubérculo de Gerdy, ya expuesto en la misma incisión. Este

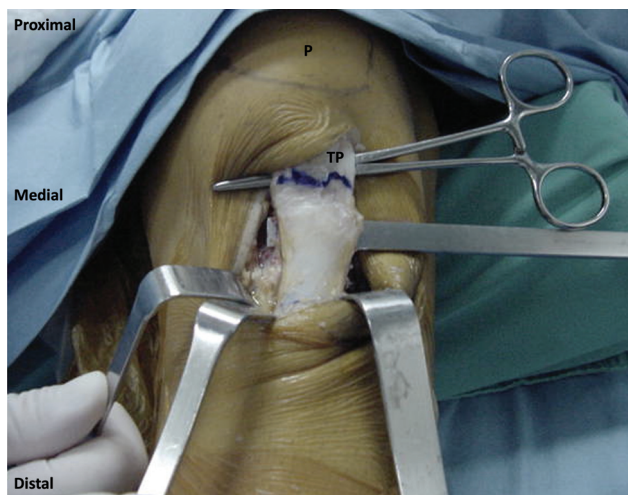


Imagen 2 Osteotomía longitudinal de la tuberosidad anterior de la tibia en una rodilla izquierda. Se realiza una osteotomía en el plano coronal de la tibia por detrás de la TAT con un espesor de aproximadamente 10 a 15 mm. Se observa marcado el límite distal del TP, que se protege para evitar su daño. Abreviatura: P, patela.

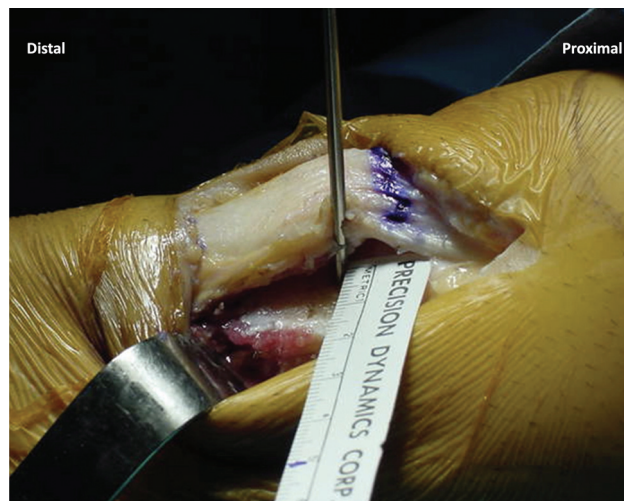

Imagen 3 Medialización de la TAT en una rodilla izquierda. La TAT se medializa 10 mm. Se coloca una aguja de Kirschner de 2 mm en la metáfisis tibial, de manera transitoria, directamente lateral a la TAT ya medializada, con el objetivo de evitar la pérdida de medialización de la osteotomía en su nueva posición, hasta que se realice la fijación definitiva. Se aprecia el límite distal del TP marcado.

injerto se colocó posterior a la TAT ya medializada, logrando un avance de 10 mm en todos los casos.

Una vez corregidos los ejes, se fijó la TAT con uno o dos tornillos de esponjosa de rosca parcial, para lograr una técnica de compresión. En todos los procedimientos, se complementó la fijación con una aguja de Kirschner de 2 mm transitoria (independiente a la utilizada para mantener la lateralización), que atraviesa el fragmento de la osteotomía para evitar su rotación durante la fijación con tornillos.

Grupo 1–Fijación con 1 tornillo de 6,5 mm: se realizó una osteosíntesis en el centro de la TAT medializada, brocando con broca de 3,2 mm, incluyendo la cortical posterior de la tibia. Se midió la longitud del brocado, terrajado del canal, avellanado de la cortical anterior y fijación con 1 tornillo esponjoso de rosca de 32 mm, de gran fragmento (6,5 mm), comprimiendo el foco de osteotomía (► **Imagen 4A**). Se utilizó arandela en los casos en los que la resistencia ósea fue subjetivamente considerada subóptima por el cirujano.

Grupo 2–Fijación con 2 tornillos de 4 mm: se realizó una osteosíntesis de la TAT con 2 tornillos de esponjosa de pequeño fragmento (4 mm), uno situado a 20 y otro a 40 mm distal a la inserción del tendón patelar, brocando la TAT con broca de 2,5 mm, incluyendo la cortical tibial posterior (► **Imagen 4B**). Se colocó un primer tornillo esponjoso de rosca de 32 mm para lograr compresión interfragmentaria de la TAT y un segundo de rosca completa para aumentar la resistencia de la fijación. Se utilizó arandela en los casos en los que la resistencia ósea fue considerada subjetivamente subóptima por el cirujano durante el procedimiento quirúrgico.

Luego de fijar la TAT con uno o dos tornillos, se confirmó, bajo visión radioscópica, la correcta reducción y osteosíntesis de los fragmentos, y se corrigió cualquier alteración.

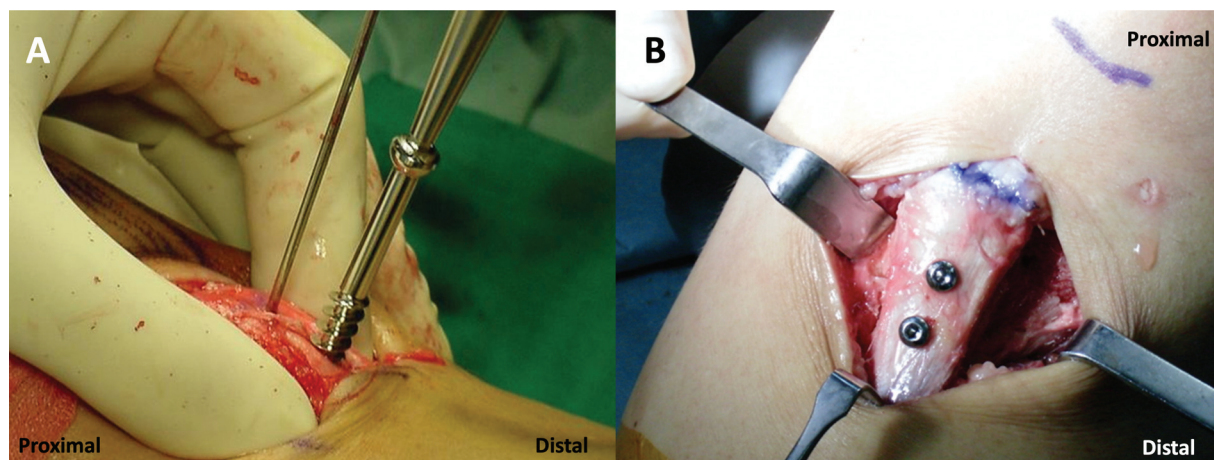


Imagen 4 Fijación de la TAT con 1 tornillo de 6,5 mm o 2 tornillos de 4 mm en rodillas izquierdas. La fijación de TAT se puede realizar por medio de tornillo esponjoso de gran fragmento (de 6,5 mm) de rosca de 32 mm, posicionado en el centro de la osteotomía (A), o mediante 2 tornillos esponjosos de pequeño fragmento (de 4 mm), aproximadamente a 20 y 40 mm distal de la inserción del TP, marcada en azul (B).

Posteriormente, se liberó la isquemia y se realizó hemostasia y cierre de los planos, cerrando la piel con sutura intradérmica y parches estériles. Se instaló una férula articulada de rodilla en rango de 0° a 30° desde el pabellón en todos los pacientes.

Manejo y Rehabilitación Posoperatoria

El posoperatorio inmediato consistió en manejo del dolor con analgésicos endovenosos, crioterapia y ejercicios activos de tobillo y cadera dentro de las primeras 24 horas. Se utilizó profilaxis antibiótica por 24 a 48 horas y tromboprofilaxis durante los primeros 10 días del posoperatorio, dependiendo de la presencia de factores de riesgo de enfermedad tromboembólica para cada caso.

A los pacientes se les permitió carga parcial con 2 bastones según el dolor y con su férula articulada permitiendo rango de 0° a 30° de flexión durante las 2 primeras semanas, aumentando 30° cada 2 semanas. La carga progresiva se autorizó hasta llegar al 100% durante las 2 a 3 primeras semanas, dependiendo de los síntomas del paciente, siempre con la férula de rodilla *in situ*.

La rehabilitación con kinesiólogo comenzó la primera semana posoperatoria utilizando fisioterapia, ejercicios isométricos de cuádriceps desde la primera semana de rehabilitación, y ejercicios de rango de movimiento pasivos y progresivos hasta 90° el primer mes y hasta el rango completo durante las 4 semanas siguientes. Los ejercicios aeróbicos con la extremidad se iniciaron a las 4 semanas de la operación. Ejercicios de fortalecimiento activo se iniciaron una vez controlados la inflamación y el dolor, aproximadamente después de 6 a 8 semanas.

La fase de rehabilitación específica para el deporte se inició a las 12 semanas en aquellos pacientes que practicaban deportes, y el retorno al deporte se realizó una vez constatada la consolidación radiológica y clínica después de los 4 meses y dependiendo del grado de rehabilitación muscular en ese momento, habitualmente después del sexto mes.

Todos los pacientes fueron controlados cada 4 semanas con radiografías para evaluar la consolidación de la

osteotomía, hasta completar la consolidación radiológica de la TAT.

Medición de Resultados Clínicos Funcionales

Se objetivó la funcionalidad de los pacientes operados mediante el registro en fichas clínicas de los puntajes en las escalas de Lysholm¹² y de Kujala,¹³ con al menos 2 años de seguimiento desde la operación.

Medición de la Consolidación Ósea

Se consideró el tiempo necesario para alcanzar la consolidación de la TAT evaluando las radiografías posoperatorias consecutivas de todos los pacientes. Para la determinación de la consolidación ósea, se utilizó la reemplazara por categoría de la escala de Cornu¹⁰ que evalúa la fusión de la osteotomía de la TAT y se basa en la visualización o ausencia de la línea de osteotomía, dividiéndola en tres grados: grado 0—línea de fusión no consolidada, o aún visible; grado 1—línea de fusión parcialmente visible; y grado 2—línea de fusión no visible. Para este estudio, se consideró el grado 1 (fusión inicial radiológica) como medida de consolidación, acompañada de una evolución clínica favorable, parámetro necesario para permitir la carga y rango completo de la articulación y ejercicios concéntricos en todos los pacientes.

Medición de Complicaciones

Se analizó la descripción en el protocolo operatorio y en la radiografía posoperatoria inmediata de la presencia de complicaciones intraoperatorias tales como: fractura de la tuberosidad tibial, insuficiente fijación de la osteosíntesis, y pérdida de avance por excesiva compresión del tornillo o medialización insuficiente de la TAT. Se analizó la descripción en ficha clínica, radiografías posoperatorias y la presencia de nuevos protocolos quirúrgicos en búsqueda de complicaciones posoperatorias tales como: problemas en el cierre de la herida operatoria, infecciones, lesiones neurovasculares, enfermedad tromboembólica, artrofibrosis que requirió cirugía, osteosíntesis sintomática, desplazamiento o falla de osteosíntesis y no unión de la

Tabla 2 Resultados clínicos funcionales y radiológicos

	Grupo 1: 1 tornillo de 6,5 mm (n = 15)	Grupo 2: 2 tornillos de 4 mm (n = 15)	p
Escala de Lysholm: ¹² mediana (rango)	78 (23–95)	81 (25–100)	0,632
Escala de Kujala et al. ¹³ mediana (rango)	79 (38–97)	80 (39–100)	0,819

osteotomía de la TAT. Se consideró no unión la ausencia de consolidación ósea que requirió de un procedimiento de revisión y retardo de consolidación, como aquella ausencia de consolidación a los 3 meses que resolvió sin necesidad de intervención quirúrgica.¹⁴

Análisis Estadístico

Se condujo un análisis de potencia para el cálculo del tamaño muestral, que consideró una diferencia de medias esperada en la escala de Lysholm¹² de 10 puntos entre los grupos comparados, que corresponde a la diferencia mínima clínicamente importante (*minimal clinically important difference*, MCID por sus siglas en inglés),¹⁵ y una desviación estándar de 9 puntos según la dispersión encontrada en la población local,¹⁶ con una significancia de 5% y un poder estadístico de 80%. El resultado del análisis indicó un número mínimo de 13 rodillas por grupo. Se incluyeron 15 rodillas por grupo, pues fue el máximo encontrado para pacientes sometidos a una osteotomía aislada de la TAT fijada con 2 tornillos de 4 mm.

Se utilizaron las pruebas de Mann-Whitney para la comparación de medianas, exacta de Fisher para variables

categorías y regresión de modelos proporcionales de Cox para la asociación entre el tiempo hasta alcanzar la consolidación de grado 1 de Cornu¹⁰ y el número de tornillos utilizados. Se estableció un $p < 0,05$ para significancia estadística.

Los datos fueron tabulados en el programa Microsoft Excel (Microsoft Corp., Redmond, WA, Estados Unidos), versión 16.64, y analizados con el programa Stata (StataCorp LLC, College Station, TX, Estados Unidos), versión 14.1.

Resultados

La mediana de tiempo de seguimiento para el registro de las pruebas funcionales fue de 2,8 (rango: 2–4,3) años para el grupo con TAT fijada con 1 tornillo de 6,5 mm, y de 3 (rango: 2–4) años en el grupo con fijación con 2 tornillos de 4 mm. No hubo diferencias significativas entre los grupos ($p = 0,647$).

Resultados Clínicos Funcionales

La **Tabla 2** resume los resultados clínicos funcionales encontrados. No hubo diferencias significativas entre los grupos para las medianas en las escalas de Lysholm¹² ($p = 0,632$) y de Kujala et al.¹³ ($p = 0,819$).

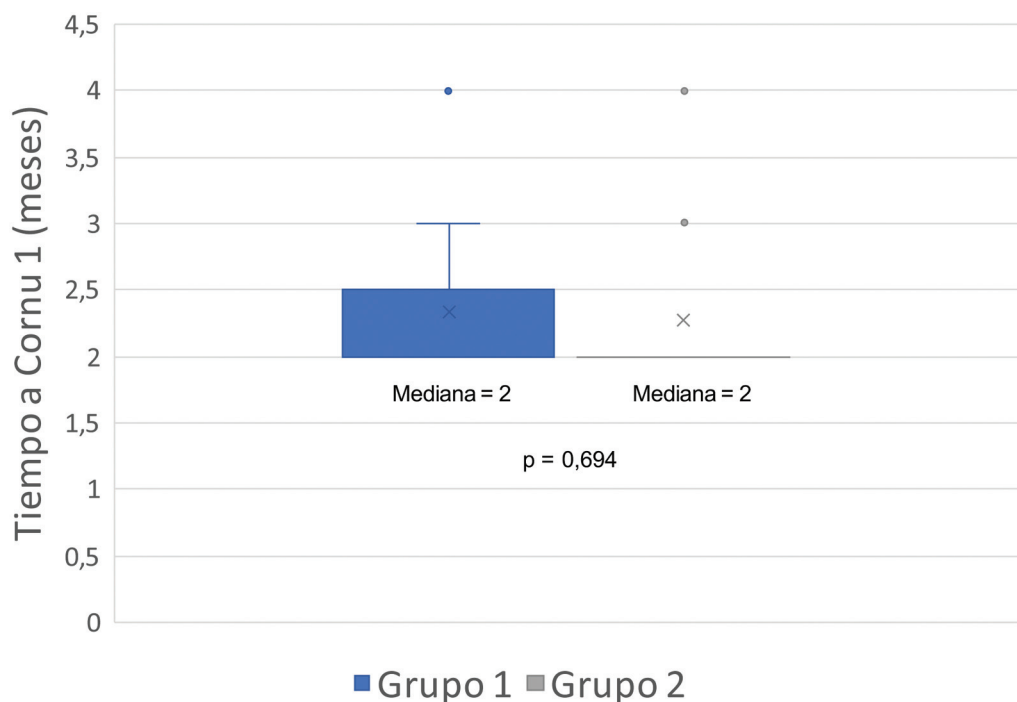


Imagen 5 Tiempo hasta alcanzar la consolidación ósea radiológica (grado 1 de Cornu).¹⁰ El gráfico de caja y bigote muestra la distribución de los pacientes según el grupo de estudio respecto al tiempo hasta alcanzar la consolidación ósea radiológica establecida como Cornu grado 1. Ambos grupos presentaron una mediana de 2 meses, con un rango de 2 a 4 meses. La media del grupo con TAT fijada con 1 tornillo de 6,5 mm fue de 2,33 meses, y la del grupo de TAT fijada con 2 tornillos de 4 mm fue de 2,26 meses.

Tiempo a Consolidación Ósea:

La ► **Imagen 5** muestra la distribución de los pacientes según el tiempo hasta alcanzar la consolidación ósea radiológica (grado 1 de Cornu).¹⁰ La mediana del tiempo de consolidación fue de 2 meses en ambos grupos, sin diferencias significativas ($p = 0,694$). El análisis regresivo tampoco evidenció asociación significativa entre el tiempo hasta la consolidación y el número de tornillos utilizados para la fijación de la TAT ($p = 0,682$).

Complicaciones

No hubo complicaciones intraoperatorias en ninguno de los grupos. Respecto a las complicaciones posoperatorias, se observaron dos retardos de consolidación (uno en cada grupo), dos retiros de material de osteosíntesis sintomático (uno en cada grupo) y una dehiscencia parcial de herida operatoria con cierre por segunda intención (en el grupo de fijación con 1 tornillo de 6,5 mm), sin diferencias significativas ($p = 0,99$) entre los grupos. No hubo casos de infecciones, lesiones neurovasculares, tromboembólicas, artrofibrosis que requirió cirugía, desplazamiento de la osteotomía, falla de osteosíntesis o no unión de la osteotomía.

Discusión

El resultado más relevante de este estudio es que no se encontraron diferencias significativas clínicas ni radiológicas entre la fijación de la TAT con 1 tornillo de 6,5 mm o 2 tornillos de 4,0 mm.

Desde un punto de vista teórico, mecánicamente, la fijación con un tornillo de gran fragmento lograría mayor compresión al ser de diámetro mayor; sin embargo, aumentaría el riesgo de rotación de un fragmento o fractura ósea que se desea fijar.⁹ Si bien dos tornillos disminuirían significativamente el riesgo de rotación de este, proponemos que tendrían un riesgo aumentado de fracturar longitudinalmente el fragmento de la TAT. A pesar del riesgo teórico de desplazamiento rotacional del fragmento al utilizar una fijación solamente con un tornillo, no se observó durante la cirugía una rotación en la TAT en el grupo con un tornillo de 6,5 mm, debido a que se complementó la fijación con una aguja de Kirschner transitoria. Tampoco se observaron fracturas del fragmento ni en la tibia en el grupo con dos tornillos, lo que difiere del 5% de fracturas tibiales reportado por Lundeen et al.¹⁴ utilizando 2 tornillos de 3,5 mm. La evidencia sobre medidas para prevención de fracturas tibiales es limitada y no se encontraron estudios específicos que reporten sobre la distancia entre los tornillos. Recomendamos una separación de al menos 20 mm entre los tornillos.

Por otra parte, se ha descrito que tornillos de mayor tamaño tienen significativamente mayor riesgo de generar osteosíntesis sintomática y, en consecuencia, también un mayor número de procedimientos secundarios para su retiro.⁸ Estudios descriptivos han reportado una tasa de retiro de osteosíntesis sintomática de 16% con tornillos de 3,5 mm,¹⁷ de 30% con tornillos de 4 mm,¹⁸ y de 52% con tornillos de 4,5 mm.¹⁹⁻²¹ En una serie retrospectiva comparativa, Johnson et al.⁸

demonstraron que las fijaciones con 3 tornillos de 3,5 mm tuvieron significativamente menor tasa de osteosíntesis sintomática y retiros que las fijaciones con 2 tornillos de 4,5 mm (2,6% versus 27%, respectivamente). Se ha descrito que los tornillos de 6,5 mm son frecuentemente retirados.^{8,22} No obstante, el estudio de Endres y Wilke,²² en que se retiró la osteosíntesis en al menos 72% de los casos, fue el único estudio encontrado en que se describe la tasa de retiro al utilizar tornillos de 6,5 mm. En la serie del presente estudio, con un tornillo de 6,5 mm, hubo solo 1 caso (6,6%) que requirió retiro de osteosíntesis sintomática, al igual que en el grupo con 2 tornillos (6,6%). A diferencia del estudio de Endres y Wilke,²² en que se fijó la TAT con 2 tornillos de 6,5 mm, la fijación de la TAT del presente estudio fue solamente con 1 tornillo de 6,5 mm, generando menor irritación local.⁸ Por otra parte, posiblemente, esta misma razón explicaría por qué el grupo con tornillos de 4 mm del presente estudio presentó una baja tasa de retiro de osteosíntesis (6,6%), pues se usaron 2 tornillos en vez de 3.¹⁸

Respecto a la consolidación radiográfica, si bien existió una mayor cantidad de pacientes que alcanzaron la consolidación en menor tiempo en el grupo con 2 tornillos de 4,0 mm, las medianas fueron iguales, y no se demostraron diferencias significativas entre los grupos. El análisis estadístico regresivo tampoco evidenció una asociación entre el número de tornillos utilizados y el tiempo hasta alcanzar la consolidación ósea. En el estudio comparativo ya mencionado de Johnson et al.,⁸ tampoco se observaron diferencias significativas entre los grupos; sin embargo, hubo una menor tasa de retardo de consolidación en el grupo fijado con 3 tornillos de 3,5 mm (11%) en comparación con el grupo fijado con 2 tornillos de 4,5 mm (27%). Se necesitan más estudios, con mayor número de pacientes, enfocados directamente en la consolidación ósea y en el número y tamaño de tornillos utilizados para la fijación de la TAT para demostrar estas observaciones. Otro aspecto que podría influir en la consolidación de la osteotomía de la TAT fijada con tornillos es su orientación. Si bien en este estudio todos los tornillos fueron colocados paralelos entre sí, recientemente Aykanat et al.²³ demostraron, en un análisis de modelos finitos, que una configuración de tornillos divergentes entre sí podría ser favorable para la consolidación ósea. Futuros estudios clínicos podrán contribuir a dilucidar esta evidencia.

En términos de complicaciones, se presentó un retiro de material de osteosíntesis sintomático en cada grupo y solo un caso de dehiscencia superficial de herida, sin exposición de osteosíntesis, en un paciente fijado con un tornillo que cerró por segunda intención. Esta complicación menor no fue significativa para concluir que el grupo de un tornillo tiene mayores complicaciones que el con dos tornillos. Además, no se presentaron complicaciones mayores en los grupos estudiados (tales como fractura tibial, trombosis venosa profunda o no unión), lo que es concordante con lo reportado en la literatura por Johnson et al.,⁸ en una serie multicéntrica de 240 pacientes, en la que reportaron tasas menores o iguales a 3% de estas complicaciones mayores, y por van Sambeek et al.,²⁴ con incidencias de no unión de

0,6% y de 0,4% de fracturas tibiales en 529 osteotomías realizadas. Estas cifras difieren de lo recientemente publicado por Lundeen et al.,¹⁴ que reportaron una alta tasa de complicaciones mayores, de hasta un 21,5%, en 163 osteotomías de la TAT. No obstante, del total de estas complicaciones mayores reportadas en su serie, el 50% correspondieron a artrofibrosis que requirieron cirugía, siendo también mayor al 2,8% reportado en la literatura.²⁰ Las diferencias reportadas pueden deberse al momento que se establece la necesidad de realizar un procedimiento para tratar la artrofibrosis, lo que varía en la literatura y debe reservarse para aquellos casos refractarios al tratamiento conservador.²⁵ Excluyendo la artrofibrosis y considerando solo al subgrupo de Lundeen et al.¹⁴ comparativo al del presente estudio en que no se distalizó la TAT (66 pacientes), las complicaciones mayores reportadas bajan a un 12,1% y, específicamente, las fracturas de la tibia, falla de osteosíntesis y retardo de consolidación fueron menores o iguales al 3%, sin reporte de no uniones.

Al entender de los autores, este es el primer estudio en evaluar las diferencias clínicas y radiológicas entre la fijación de la transferencia de la TAT con un tornillo de 6,5 mm versus dos tornillos de 4 mm. Se utilizaron escalas funcionales validadas en la literatura para patología de rodilla²⁶ y específicamente para patología patelofemoral.¹³ Sin embargo, el estudio no está exento de limitaciones. En primer lugar, los resultados provienen de una serie retrospectiva con todos los sesgos que ello conlleva. En particular, datos demográficos que podrían haber afectado en la consolidación ósea y resultados funcionales posoperatorios, tales como hábito tabáquico, comorbilidades y uso de medicamentos, no pudieron ser incluidos. En segundo lugar, si bien se utilizó un número de pacientes mayor a lo indicado según el test de potencia estadístico para alcanzar un poder de 80%, y se reunió una cantidad de pacientes similar a los descritos en la literatura,^{18,27} existe un número limitado de pacientes en cada grupo para extrapolar globalmente los resultados, en particular para complicaciones mayores (fracturas, infecciones, complicaciones de heridas operatoria, trombosis venosas profundas, no unión sintomática), que se han descrito entre un 3% y un 21,5%.^{14,28,29} Es importante mencionar que se utilizaron criterios de selección estrictos; en particular, los autores son conscientes de lo recomendado en los consensos respecto a que la RLPFM es el pilar fundamental en el tratamiento de la inestabilidad patelar,^{5,6,30} se decidió por la exclusión de pacientes sometidos a RLPFM, trocleoplastias u otras osteotomías, con la finalidad de disminuir otras variables que podrían haber afectado los resultados del estudio. Tercero, si bien se consideró la clasificación de Cornu,¹⁰ que no ha sido validada específicamente para consolidación ósea, es la única clasificación encontrada que evalúa específicamente la fusión ósea de una osteotomía en la TAT. La mayoría de los estudios revisados no mencionan cómo determinaron la consolidación ósea,^{14,24} o utilizan métodos descritos para otros sitios anatómicos.⁸ Finalmente, al ser un estudio multicéntrico, existe la posibilidad de que los pacientes de

las diferentes instituciones entiendan de forma distinta las indicaciones postoperatorias, afectando su funcionalidad. No obstante, los pacientes fueron operados por cirujanos de un mismo equipo quirúrgico, quienes estandarizaron las indicaciones posoperatorias en ambos centros.

Este estudio explora la posibilidad de fijación de una osteotomía de la TAT con 1 tornillo de 6,5 mm, y se obtuvieron resultados comparables y sin diferencias significativas respecto a la utilización de 2 tornillos de 4 mm. Esto expone este método de fijación como opción válida, con las ventajas económicas y técnicas que esto implica. Considerando que existe una limitada evidencia respecto al número y al diámetro de tornillos necesarios para la fijación de una osteotomía de la TAT, surge la necesidad de conducir estudios prospectivos con un mayor número de pacientes para poder esclarecer si existe un número y un diámetro idóneo de tornillos para realizar la osteosíntesis en estos casos.

Conclusión

No se encontraron diferencias clínicas ni radiológicas significativas entre fijar las osteotomías de la TAT con 1 tornillo de 6,5 mm o 2 tornillos de 4 mm.

Apoyo Financiero

Los autores declaran que no han recibido financiación de agencias en los sectores público, privado, o sin ánimo de lucro para conducir este estudio.

Conflicto de Intereses

Los autores no tienen conflicto de intereses que declarar.

Referencias

- 1 Caton JH, Dejour D. Tibial tubercle osteotomy in patello-femoral instability and in patellar height abnormality. *Int Orthop* 2010;34(02):305–309. Doi: 10.1007/s00264-009-0929-4
- 2 Middleton KK, Gruber S, Shubin Stein BE. Why and Where to Move the Tibial Tubercle: Indications and Techniques for Tibial Tubercle Osteotomy. *Sports Med Arthrosc Rev* 2019;27(04):154–160. Doi: 10.1097/JSA.0000000000000270
- 3 Fu FH, Maday MG. Arthroscopic lateral release and the lateral patellar compression syndrome. *Orthop Clin North Am* 1992;23(04):601–612
- 4 Ahmad CS, Shubin Stein BE, Matuz D, Henry JH. Immediate surgical repair of the medial patellar stabilizers for acute patellar dislocation. A review of eight cases. *Am J Sports Med* 2000;28(06):804–810. Doi: 10.1177/03635465000280060701
- 5 Arendt EA, Donell ST, Sillanpää PJ, et al. The management of lateral patellar dislocation: state of the art. *J ISAKOS* 2017; 2:205–212. Doi: 10.1136/jisakos-2015-000011
- 6 Dejour DH, Mesnard G, Giovannetti de Sanctis E. Updated treatment guidelines for patellar instability: “un menu à la carte”. *J Exp Orthop* 2021;8(01):109. Doi: 10.1186/s40634-021-00430-2
- 7 Davis K, Caldwell P, Wayne J, Jiranek WA. Mechanical comparison of fixation techniques for the tibial tubercle osteotomy. *Clin Orthop Relat Res* 2000;(380):241–249. Doi: 10.1097/00003086-200011000-00033
- 8 Johnson AA, Wolfe EL, Mintz DN, Demehri S, Shubin Stein BE, Cosgarea AJ. Complications After Tibial Tuberosity Osteotomy:

- Association With Screw Size and Concomitant Distalization. *Orthop J Sports Med* 2018;6(10):2325967118803614. Doi: 10.1177/2325967118803614
- 9 Acar B, Köse Ö, Turan A, Katı YA, Güler F. Single versus double screw fixation for the treatment of scaphoid waist fractures: Finite element analysis and preliminary clinical results in scaphoid nonunion. *Jt Dis Relat Surg* 2020;31(01):73–80. Doi: 10.5606/ehc.2020.71521
 - 10 Cornu OH, de Halleux J, Banse X, Delloye C. Tibial tubercle elevation with bone grafts. A comparative study of autograft and allograft. *Arch Orthop Trauma Surg* 1995;114(06):324–329. Doi: 10.1007/BF00448955
 - 11 Luhmann SJ, Fuhrhop S, O'Donnell JC, Gordon JE. Tibial fractures after tibial tubercle osteotomies for patellar instability: a comparison of three osteotomy configurations. *J Child Orthop* 2011;5(01):19–26. Doi: 10.1007/s11832-010-0311-5
 - 12 Lysholm J, Gillquist J. Evaluation of knee ligament surgery results with special emphasis on use of a scoring scale. *Am J Sports Med* 1982;10(03):150–154. Doi: 10.1177/036354658201000306
 - 13 Kujala UM, Jaakkola LH, Koskinen SK, Taimela S, Hurme M, Nelimarkka O. Scoring of patellofemoral disorders. *Arthroscopy* 1993;9(02):159–163. Doi: 10.1016/S0749-8063(05)80366-4
 - 14 Lundeen A, Macalena J, Agel J, Arendt E. High incidence of complication following tibial tubercle surgery. *J ISAKOS* 2023;8(02):81–85. Doi: 10.1016/j.jisako.2022.11.005
 - 15 Nwachukwu BU, Chang B, Voleti PB, et al. Preoperative Short Form Health Survey Score Is Predictive of Return to Play and Minimal Clinically Important Difference at a Minimum 2-Year Follow-up After Anterior Cruciate Ligament Reconstruction. *Am J Sports Med* 2017;45(12):2784–2790. Doi: 10.1177/0363546517714472
 - 16 Figueroa D, Arellano S, Schmidt-Hebbel A, et al. Estudio comparativo de reconstrucción de ligamento cruzado anterior con y sin lesiones condrales; resultados funcionales a largo plazo. *Revista Chilena de Ortopedia y Traumatología* 2017;58:084–088. Doi: 10.1055/s-0037-1606596
 - 17 Shelbourne KD, Porter DA, Rozzi W. Use of a modified Elmslie-Trillat procedure to improve abnormal patellar congruence angle. *Am J Sports Med* 1994;22(03):318–323. Doi: 10.1177/036354659402200304
 - 18 Naveed MA, Ackroyd CE, Porteous AJ. Long-term (ten- to 15-year) outcome of arthroscopically assisted Elmslie-Trillat tibial tubercle osteotomy. *Bone Joint J* 2013;95-B(04):478–485. Doi: 10.1302/0301-620X.95B4.29681
 - 19 Karataglis D, Green MA, Learmonth DJA. Functional outcome following modified Elmslie-Trillat procedure. *Knee* 2006;13(06):464–468. Doi: 10.1016/j.knee.2006.08.004
 - 20 Pidorian AJ, Weinstein RN, Buuck DA, Fulkerson JP. Correlation of patellar articular lesions with results from anteromedial tibial tubercle transfer. *Am J Sports Med* 1997;25(04):533–537. Doi: 10.1177/036354659702500417
 - 21 Tjoumakaris FP, Forsythe B, Bradley JP. Patellofemoral instability in athletes: treatment via modified Fulkerson osteotomy and lateral release. *Am J Sports Med* 2010;38(05):992–999. Doi: 10.1177/0363546509357682
 - 22 Endres S, Wilke A. A 10 year follow-up study after Roux-Elmslie-Trillat treatment for cases of patellar instability. *BMC Musculoskelet Disord* 2011;12:48. Doi: 10.1186/1471-2474-12-48
 - 23 Aykanat F, Kose O, Guneri B, et al. Comparison of four different screw configurations for the fixation of Fulkerson osteotomy: a finite element analysis. *J Orthop Traumatol* 2023;24(01):30. Doi: 10.1186/s10195-023-00714-6
 - 24 van Sambeek JDP, Rood A, Tigchelaar S, van de Groes SAW, Koëter S. Complications of a self-centering sliding tibial tubercle osteotomy for patellofemoral complaints; low incidence of non-union and fracture. *Orthop Traumatol Surg Res* 2020;106(05):957–961. Doi: 10.1016/j.otsr.2020.03.020
 - 25 Lee DR, Therrien E, Song BM, et al. Arthrofibrosis Nightmares: Prevention and Management Strategies. *Sports Med Arthrosc Rev* 2022;30(01):29–41. Doi: 10.1097/JSA.0000000000000324
 - 26 Kuenze C, Hart J. Sports Knee Rating Systems and Related Statistics. In: Soctt W, Hrsg. *Insall & Scott Surgery Of The Knee*. Philadelphia: Elsevier; 2018:571–583
 - 27 Barber FA, McGarry JE. Elmslie-Trillat procedure for the treatment of recurrent patellar instability. *Arthroscopy* 2008;24(01):77–81. Doi: 10.1016/j.arthro.2007.07.028
 - 28 Payne J, Rimmke N, Schmitt LC, Flanigan DC, Magnussen RA. The Incidence of Complications of Tibial Tubercle Osteotomy: A Systematic Review. *Arthroscopy* 2015;31(09):1819–1825. Doi: 10.1016/j.ARTHRO.2015.03.028
 - 29 Saltzman BM, Rao A, Erickson BJ, et al. A Systematic Review of 21 Tibial Tubercle Osteotomy Studies and More Than 1000 Knees: Indications, Clinical Outcomes, Complications, and Reoperations. *Am J Orthop* 2017;46(06):E396–E407
 - 30 Bailey MEA, Metcalfe A, Hing CB, Eldridge JBASK Patellofemoral Working Group. Consensus guidelines for management of patellofemoral instability. *Knee* 2021;29:305–312. Doi: 10.1016/j.knee.2021.02.018