

B. Kreft  
V. Stadie  
K. P. Preusser  
W. C. Marsch

# Chronische Ulcera crurum mit Faszienklerose

Erfolgreiche Behandlung durch krurale Fasziektomie

*Chronic Ulcers of the Legs with Sclerosis of the Crural Fascia – Successful Treatment by Means of Fasciectomy*

Originalarbeit

## Zusammenfassung

Wir berichten über zwei Patienten mit Ulcera crurum, die seit 4 beziehungsweise mehr als 50 Jahren kontinuierlich bestanden und bei denen kernspintomographisch jeweils eine ausgeprägte Faszienklerose gesichert wurde. Nach vorausgegangenen wiederholten konservativen und operativen frustrierten Therapieversuchen wurde bei beiden Patienten eine Dermatolipofasziektomie vorgenommen und der Gewebedefekt am Unterschenkel anschließend mittels Mesh-graft-Transplantat gedeckt. Dies führte innerhalb von 6 Wochen in beiden Fällen zur anhaltenden Abheilung der Ulzera. Die Kasuistiken verdeutlichen, dass sich eine wirkungsvolle chirurgische Therapie chronischer und therapie-refraktärer Ulcera crurum bei chronisch-venöser Insuffizienz mit begleitender Sklerose der Fascia cruris nicht nur auf die Sanierung der insuffizienten Venen beschränken darf, sondern die krurale Fasziektomie inklusive Entfernung der Dermatoliposklerose als wesentliches Moment der Beseitigung eines lokalen, hämodynamisch adversen Kompressionssyndroms letztlich unverzichtbar ist.

## Abstract

Two patients with persistent chronic crural ulcers and serious sclerosis of the crural fascia were treated by dermatolipofasciectomy followed by mesh-graft transplantation. In both patients we could observe a long-lasting healing of the ulcerations within 6 weeks. In this presentation we demonstrate that effective surgical treatment of chronic and therapy-resistant ulcers due to venous insufficiency with associated sclerosis of the crural fascia should not be limited to surgery of insufficient veins. The additional removal of sclerotic fascia and sclerotic subcutaneous tissue is of great importance in reducing pathologically elevated local pressure due to chronic compartment syndrome within crural fascia and leads to improvement of the hemodynamic situation.

## Einleitung

Das Ulcus cruris bei chronisch-venöser Insuffizienz gilt als hartnäckige und mit hoher Rezidivrate behaftete Erkrankung [1]. Ursächlich liegen meist eine Stammvaricosis der V. saphena magna im Stadium IV nach Hach und/oder parva im Stadium III nach Hach mit ausgeprägter Perforansveneninsuffizienz, Seitenastvarikosis und zusätzlicher sekundärer Leitveneninsuffizienz zugrunde.

Die Folge lange bestehender Ulcera crurum ist eine durch multifaktorielle Einflüsse der Mikrozirkulationsstörung bedingte Fibrosierung des epifaszialen und faszialen Weichteilmantels im Sinne einer *Dermatolipofasziosklerose* – von Hach als „*chronisches Faszienkompressionssyndrom*“ bezeichnet [2]. Greift der chronisch-entzündliche Prozess auf den Kapselapparat des Sprunggelenks über, kann es zum arthrogenen Stauungssyndrom mit dadurch bedingtem Defizit des venösen Rückstroms kommen [3]. Auch andere Konditionen wie ausgedehnte Ver-

### Institutsangaben

Universitätsklinik und Poliklinik für Dermatologie und Venerologie der Martin-Luther-Universität Halle-Wittenberg, Halle/Saale (Direktor: Prof. Dr. W. C. Marsch)

### Widmung

Herrn Prof. Dr. Wolfgang Hach (Frankfurt am Main) gewidmet.  
Vorgetragen auf dem 10. Bad Lauchstädter Venensymposium am 19. Mai 2001.

### Korrespondenzadresse

Dr. med. B. Kreft · Universitätsklinik und Poliklinik für Dermatologie und Venerologie · Martin-Luther-Universität Halle-Wittenberg · Ernst-Kromayer-Str. 5/6 · 06097 Halle (Saale)

### Bibliografie

Akt Dermatol 2002; 28: 25–30 © Georg Thieme Verlag Stuttgart · New York · ISSN 0340-2541

brennungswunden führen zu Störungen der Mikrozirkulation mit daraus resultierender Sklerosierung von Haut, Unterhautgewebe und Faszie. Bei der chronisch-venösen Insuffizienz stellen die Krossektomie, die Stammexhairese und die Ausschaltung der Perforansvenen das konsekutive Therapieoptimum dar. Bei Patienten mit großflächigen Ulzera, langer Bestandsdauer und arthrogenem Stauungssyndrom bringen konservative Therapieoptionen oft keinen dauerhaften Erfolg. Hingegen sind operative Therapieverfahren häufig kausal wirksam. Diskutiert werden bei chronischen Ulzera u. a. Shaving-Verfahren, Einsatz autologer Wachstumsfaktoren, Transfer von Keratinozyten und Fibroblasten. Bei ausgeprägter Dermatolipofaszioklerose ist vor allem die Fasziektomie in Kombination mit plastisch-chirurgischen Maßnahmen erfolgsversprechend [4], wie auch die beiden folgenden Casus mit jeweils langer Ulkus-Anamnese belegen.

### Kasuistik 1

Patient: U. G., 76 Jahre

#### Anamnese

Im Jahre 1935 unterzog sich der jetzt 76-jährige Patient nach einem Trauma im rechten oberen Sprunggelenk einer Muskeltransposition; später entwickelte sich in diesem Gelenk eine Ankylose mit fixierter Spitzfußstellung. Aufgrund einer Tibiakopffraktur rechts mit posttraumatischer Instabilität des Kniegelenks 1988 erfolgte eine osteosynthetische Versorgung. Parallel entwickelte sich eine V. saphena magna Stammvaricosis rechts im Stadium IV nach Hach mit ausgeprägter Perforansveneninsuffizienz des gleichen Beines. Vor 4 Jahren trat erstmals ein Ulkus am rechten Innenknöchel – vom Malleolus medialis bis zur distalen Grenze des Unterschenkeldrittels reichend – auf. Wenige Monate nach Abheilung kam es zum Ulkusrezidiv. Dabei bestand eine ausgeprägte Schmerzsymptomatik. Trotz intensiver konservativer und wiederholt auch operativer Therapiemaßnahmen (Striping der V. saphena magna, subkutane Fasziotomie der Tibialis-anterior-Loge, Ulkus-Shaving, Mesh-graft-Transplantation, Reverdin-Transplantation) konnte eine dauerhafte Abheilung der Ulzera nicht erreicht werden. Eine periphere arterielle Verschlusskrankheit wurde angiographisch ausgeschlossen.

#### Dermatologischer Befund

Am rechten Unterschenkel medialseitig besteht ein ca. handtellergroßes, wenig belegtes, mäßig granulierendes Ulkus mit entzündlichem Umgebungserythem (Abb. 1).

#### Histopathologischer Befund

Fasziektomie-Material: Faszie mit hyalinisiertem Kollagenumbau und/oder Kollagenanbau. Diagnose: *hyalinisierte Faszie*.

#### Ergänzende Untersuchungen

Eine Röntgenaufnahme des rechten Unterschenkels zeigte eine ausgeprägte Mineralsalz-minderung bei Ankylose des oberen Sprunggelenkes und Talonaviculararthrose.

Kernspintomographisch konnte eine ausgeprägte Faszien-sklerose mit mäßiger Muskelatrophie (Abb. 2) nachgewiesen werden.

Es wurde weiterhin eine Phlebographie des rechten Beines veranlasst. Hier ließ sich eine Vena saphena magna Stamminsuffizienz

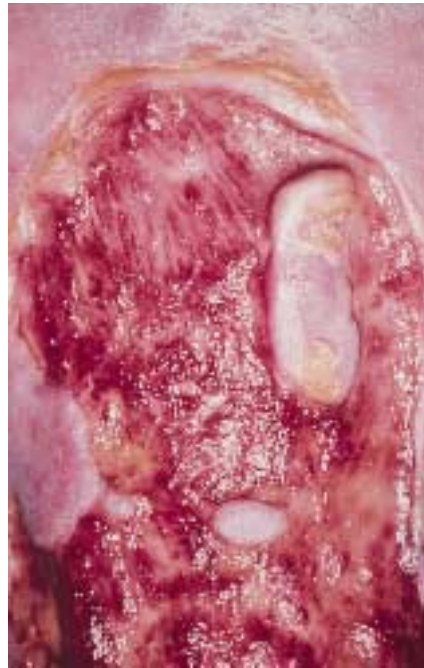

Abb. 1 Klinischer Befund rechter Unterschenkel vor OP (Patient 1): wenig belegtes, mäßig granulierendes Ulkus mit entzündlichem Umgebungserythem.

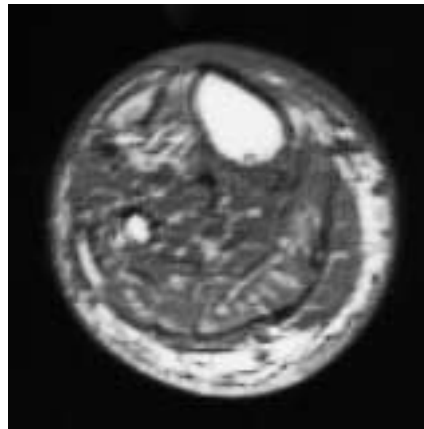


Abb. 2 MRT-Befund rechter Unterschenkel vor OP (Patient 1): ausgeprägte Faszien-sklerose mit mäßiger Muskelatrophie.

zienz Hach IV mit insuffizienten Perforansvenen Cockett II und III sowie Shermanscher und Boydscher Perforansveneninsuffizienz erkennen. Eine Becken-Bein-Angiographie ergab unauffällige arterielle Gefäßverhältnisse im Bereich des rechten Beines, insbesondere ohne Nachweis einer Stenose. Nebenbefundlich: in situ befindliche Winkelplatte nach Tibiakopffraktur.

#### Therapie und Verlauf

Nach vorausgegangener Shaving-Operation und incompletter Krossektomie am distalen rechten Unterschenkel wurde die stark verdickte Fascia cruris im Ulkusbereich vollständig reseziert. In gleicher Sitzung wurde der entstandene Gewebedefekt am Unterschenkel mittels Mesh-graft-Transplantat gedeckt. Wir unterzogen den Patienten außerdem einer Rekrossektomie und Ligatur der Boydschen Perforansvene wegen phlebographisch und duplexsonographisch gesicherter inguinaler Restvarikose mit gleichzeitiger Beteiligung der Vena saphena accessoria. Der postoperative Verlauf gestaltete sich komplikationslos. Das Transplantat heilte gut ein, und innerhalb von 6 Wochen kam es zur Abheilung des Ulkus (Abb. 3). Eine konsequente Physiothera-

pie, eine neue orthetische Versorgung am rechten Kniegelenk und die adäquate Beschuhung schlossen das Behandlungskonzept erfolgreich ab.

## Kasuistik 2

Patient: W. B., 65 Jahre

### Anamnese

Im Jahre 1945 erlitt der jetzt 65-jährige Patient kriegsbedingt eine ausgedehnte Phosphorverbrennung an beiden Beinen. Es entwickelten sich daraufhin großflächige Ulzerationen, welche sich im Laufe der Jahre fast auf die gesamte Zirkumferenz beider Unterschenkel ausbreiteten. Es wurden mehrfach Versuche unternommen, die chronischen Ulzera konservativ und operativ zu schließen. Es kam initial jeweils nach kurzfristiger, nur wenige Wochen anhaltender Abheilung zu wiederholten Rezidivulzerationen. Letztendlich bestanden bei dem Patienten chronische Ulcera crurum kontinuierlich seit mehr als 50 Jahren.

### Dermatologischer Befund

An beiden Unterschenkeln bestanden fast den gesamten distalen Unterschenkel einnehmende zirkumferenzielle bakteriell superinfizierte Ulzerationen mit zum Teil ausgeprägten fibrinösen Belägen.

### Histopathologischer Befund

Fasziektomiematerial inklusive Haut: Narbenartige Proliferation mit reaktiver Epidermishyperplasie und entzündlichen Infiltraten aus Lymphozyten und Plasmazellen. Hyalinisierende Fibrose im mittleren und unteren Korium.

### Ergänzende Untersuchungen

Kernspintomographisch zeigten sich an beiden Unterschenkeln deutlich sklerosierte Bereiche mit teilweise fehlendem subkutanen Fettgewebe. Im Bereich der Kutis und der Subkutis bds. jeweils medial und lateral konnte ein kontrastmittelaufnehmendes, flächiges Hautareal nachgewiesen werden, das für einen chronischen Entzündungsprozess spricht. Auffällig war des Weiteren ein Ödem im M. soleus und M. tibialis anterior rechts (Abb. 4).

Phlebographisch gelang der Nachweis eines postthrombotischen Syndroms III<sup>o</sup> beidseits mit ausgeprägter Kollateralversorgung und funktionstragendem Vena saphena magna- et parva-Stromgebiet. Die Beckenachsen waren frei.

## Therapie und Verlauf

Zunächst erfolgte am rechten Unterschenkel unter intraoperativer ultraschallkontrollierter Schonung der Vena saphena magna die operative Abtragung der Fibrose unter Einbeziehung der Faszie und in zweiter Sitzung Deckung des Gewebedefektes mittels Mesh-graft-Transplantation (Abb. 5).

In einer dritten Sitzung – sechs Monate später – wurde unter gleicher Vorsichtsmaßnahme die Abtragung der Faszioliposklerose am linken medialen Unterschenkel bis zum Erreichen freiliegender Muskeln und Sehnen, bei denen das Peritendineum

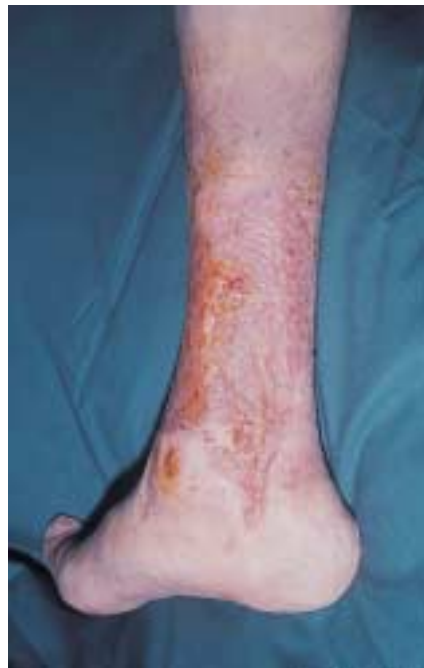

Abb. 3 Klinischer Befund rechter Unterschenkel 6 Wochen nach OP (Patient 1): Ulkus vollständig epithelisiert.

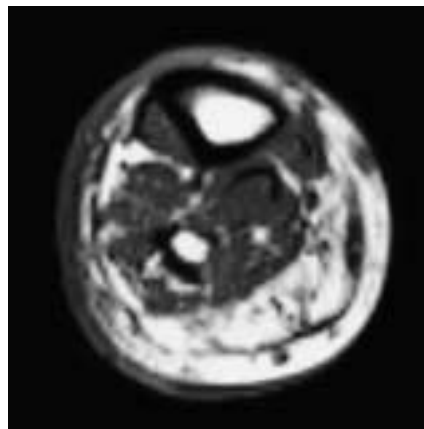


Abb. 4 MRT-Befund rechter Unterschenkel vor OP (Patient 2): sklerosierte Areale mit teilweise fehlendem subkutanen Fettgewebe, Ödem im M. soleus und M. tibialis anterior rechts.

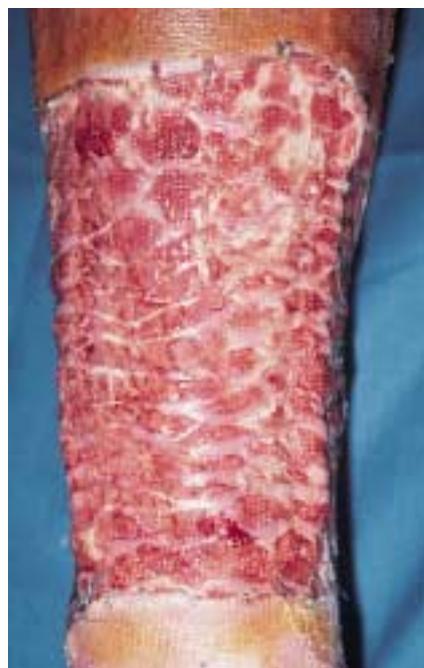

Abb. 5 Klinischer Befund rechter Unterschenkel 1 Woche nach OP (Patient 2): Einwachsen des Mesh-graft-Transplantates mit deutlichen Epithelinseln.



unversehrt blieb, durchgeführt. Um einen Schub auf die M. tibialis-anterior-Loge mit der Gefahr einer Schädigung des Nervus peroneus zu verhindern, wurde im kranialen Drittel der M.-tibialis-anterior-Loge die Dermatolipofasziotomie ohne Nerven- und Weichteilverletzung reseziert und in den distalen zwei Dritteln wurde die hier nicht wesentlich verdickte Faszie der M.-tibialis-anterior-Loge subkutan gespalten.

Es schloss sich sofort die Deckung des entstandenen Gewebedefektes am Unterschenkel mittels Mesh-graft-Transplantat an, um ein Austrocknen der freiliegenden Sehne zu verhindern. Der postoperative Verlauf gestaltete sich überraschend komplikationslos. Das Transplantat heilte gut ein, und innerhalb von 6 Wochen kam es zur Abheilung der Ulzera (Abb. 6).

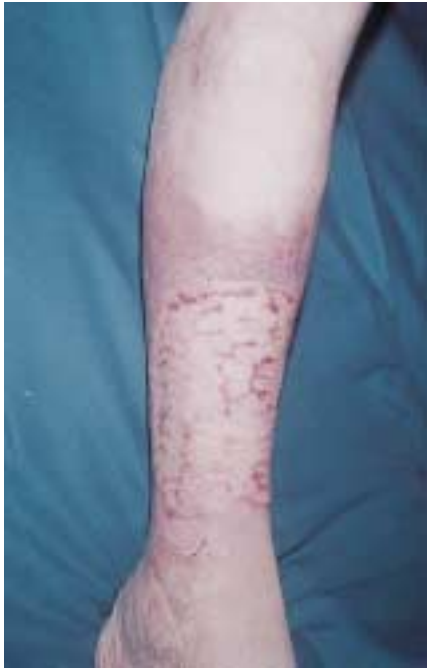

Abb. 6 Klinischer Befund rechter Unterschenkel 6 Wochen nach OP (Patient 2): Ulkus vollständig epithelisiert.

## Diskussion

Chronische Unterschenkelgeschwüre sind häufig und von erheblicher sozialmedizinischer und volkswirtschaftlicher Bedeutung [5]. Zumeist ist eine chronisch-venöse Insuffizienz die Ursache, seltener sind zusätzliche multifaktorielle Komponenten eine Heilungsbremse. So bleibt bei ausgeprägter Dermatolipofasziotomie die ansonsten gut etablierte Basistherapie durch eine Kompression der Unterschenkel [6] ineffektiv.

Besonders therapierefraktäre, hartnäckige Verläufe finden sich bei Patienten mit großflächigen Ulzera, langer Bestandsdauer und arthrogenem Stauungssyndrom [7]. Die zwei dargestellten Patienten wiesen derartige chronische Ulzera auf, wobei bei dem einen Patienten eine chronisch-venöse Insuffizienz mit arthrogenem Stauungssyndrom und ein Trauma des rechten Kniegelenks zugrunde lagen, bei dem zweiten Patienten ein Verbrennungstrauma in der Adoleszenz mit postthrombotischem Syndrom ursächlich war. Hach et al. [2] sowie Pflug u. Mitarb. [8] wiesen darauf hin, dass die kralen Faszien bei zugrunde liegender Veneninsuffizienz hinsichtlich der Lokalisation, Entstehung, Progredienz und Therapieresistenz schlecht heilender Ulzera

entscheidend beteiligt sind. 1985 wurden erstmals kausale Zusammenhänge zwischen ausgedehnten venösen Ulzerationen und Fibrosierung bzw. Dickenzunahme der Fascia cruris belegt [9]. Dabei spielen Mikrozirkulationsstörungen eine entscheidende pathogenetische Rolle [2]. Die genauen pathophysiologischen Vorgänge sind noch nicht restlos aufgeklärt [10]. Die Gewebesklerose wird durch das proteinreiche Stasis-Ödem induziert [11]. Angeschuldigt wird außerdem eine durch die Störung der Mikrozirkulation bedingte funktionelle Schädigung der Fibroblasten mit Zunahme atypischer (= „dysplastischer“) kollagener Fibrillen. Dabei schreitet der Prozess von der Dermis und Subkutis in Richtung Faszie fort [11]. Es kommt zur „Fasziensuffizienz“ [4] und durch die Sklerose zu einer zusätzlichen Störung der Durchblutung. Aggravierend wirken wiederholte Dehnungstraumata mit begleitenden Entzündungsreaktionen [11]. Letztendlich resultiert eine erhebliche Beeinträchtigung der Muskelpumpfunktion mit antegrader Strömungsinsuffizienz, ggf. verstärkt durch ein arthrogenes Stauungssyndrom [12]. Die Graduierung der chronisch-venösen Insuffizienz nach Hach von 1994 ergibt sich aus dem Palpationsbefund der sklerotischen Areale und versucht der Ausdehnung der Haut- und Gewebesklerose Rechnung zu tragen [13]. Diese kann durch die Magnetresonanztomographie eindeutig belegt werden. Histologisch zeigt die Sklerose der Fascia cruris Ähnlichkeiten zu Narbengewebe, gelegentlich kommt es auch zu Kalzifikationen und Ossifikationen [14]. Pflug prägte für diese spezifische Pathophysiologie den Begriff des „venösen supramalleolären Konstriktionssyndroms“ [8]. Peschen et al. [15] sowie Hach und Hach-Wunderle [16] sprechen von „chronischem Fasziensuffizienzsyndrom“ oder „chronischem venösen Kompartmentsyndrom“ [11] als schwerste Form des chronisch-venösen Stauungssyndroms mit ausgeprägter zirkulärer Dermatolipofasziotomie. Staubesand et al. [17] bezeichnen diesen Vorgang als „Fasziensuffizienz“, basierend auf dem elektronenmikroskopischen Nachweis, dass bei der Fasziensuffizienz die normalerweise vorhandene Ordnung des Kollagens innerhalb der Faszie nach dem „Scherengitterprinzip“ vollständig aufgehoben ist mit daraus resultierendem Verlust der Anpassungsfähigkeit des Fasziengewebes an die Druckveränderungen der Muskulatur bei der Kontraktion. Dies betrifft vorwiegend das tiefe posteriore Segment der Wadenmuskulatur. Die Tibialis-anterior-Loge hingegen (wie auch die Unterarmbeugegele) weist einen queren Faserverlauf auf, so dass hier schon physiologischerweise bei Zunahme des Druckes im Kompartiment keine Dehnung möglich ist [2]. Später lassen sich sogar degenerative Veränderungen der Unterschenkelmuskulatur und sklerotische Umbauvorgänge an Sehnen und Bändern im Sprunggelenkbereich nachweisen [4]. Der therapeutische Erfolg der von Hach Anfang der 80er Jahre eingeführten paratibialen Fasziotomie [3] ist durch diese Beobachtung zu erklären. Durch eine Spaltung der Fascia cruris an der Tibiakante vom Tibiakopf bis zum Innenknöchel werden das tiefe und oberflächlich dorso-mediale Unterschenkelkompartiment aufgespalten (zur Anatomie s. Abb. 7). Es kommt zu einer entscheidenden Druckentlastung am Unterschenkel. Durch die folglich hergestellte Kommunikation des sub- mit dem epifaszialen Raum wird eine verbesserte Vaskularisation und Sauerstoffversorgung erreicht [15]. Wechselberger et al. [18] favorisieren die Exzision des gesamten in die Tiefe reichenden indurierten und sklerotischen Gewebes unter Mitnahme der sklerotierten Faszie (Fasziotomie). Operationen mit Eröffnung bzw. Resektion von Anteilen der Unterschenkelfaszie wurden schon zu Beginn des letzten Jahrhunderts durchgeführt

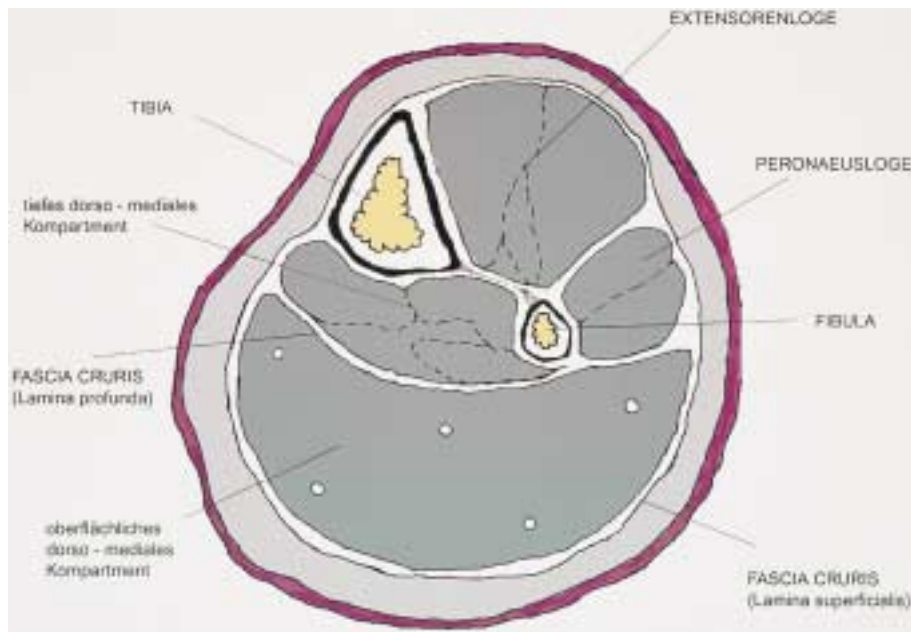


Abb. 7 Schematische Darstellung der Anatomie am Unterschenkelquerschnitt.

[19]. Die Fasziektomie wurde von Hach Anfang der 90er Jahre wieder aufgegriffen, da er erkannte, dass die sklerosierte Unterschenkelfaszie in der Genese des Ulkus und des Ulkusrezidivs von Bedeutung ist und die Faszienresektion eine entscheidende Verbesserung der Heilungstendenz zur Folge hat [2,3]. Gegebenenfalls muss die Exzision bis zum Knochen erfolgen, allerdings unter Schonung des Periosts, um eine Anheilung der Hauttransplantate zu ermöglichen. Bei der kruralen Fasziektomie wird in der Regel das gesamte Ulkus ausgeschnitten und die Unterschenkelfaszie in toto entfernt. Der Wundgrund wird anschließend mit Mesh-graft-Transplantaten gedeckt (Tab. 1).

Das Ausmaß und die Lokalisation der morphologischen Veränderungen einer fasziellen und epifaszialen Fibrosierung lässt sich durch eine computer- oder kernspintomographische Untersuchung objektivieren [15,20]. Bei den hier vorgestellten Patienten konnten wir somit eine die Fascia cruris miteinbeziehende Sklerose der Subkutis feststellen. Wir erreichten bei 2 Patienten eine vollständige Abheilung von langjährig bestehenden (4 bzw. mehr als 50 Jahre) Unterschenkelulzera mit ausgeprägter Faszien-sklerose durch eine Fasziektomie, nachdem konservative

und operative Therapiemaßnahmen bisher erfolglos geblieben waren.

Hach u. Mitarb. berichteten über eine Abheilung bei 17 von 18 Patienten mit bisher inkurablen Gamaschenulkus innerhalb von 10–16 Wochen nach kruraler Fasziektomie [2].

Die von Schmeller und Gaber [7] beschriebene Shave-Therapie therapieresistenter venöser Ulzera scheint trotz Belassung der indurierten Faszie ein gleich gutes Ergebnis bei geringerer Radikalität zu zeigen. Ob jedoch nur die epifaszial gelegenen Veränderungen an Dermis und Subkutis und weniger die Fasziosklerose maßgeblich für die Therapieresistenz der Ulzera sind, bleibt anhand der Langzeitergebnisse abzuwarten. Die Stammexhairese als Therapieoptimum bei chronisch-venöser Insuffizienz scheint nur dann langfristig erfolgversprechend zu sein, wenn keine Störung der Mikrozirkulation durch eine begleitende Faszien-sklerose vorliegt.

Die Ulkusexzision mitsamt der darunter liegenden sklerosierten Faszie (Krurale Fasziektomie) stellt heute eine überzeugende und effektive Behandlungsmaßnahme bei chronischen therapierefraktären Ulcera crurum dar.

Tab. 1 Synopse Fasziektomie

paratibiale Fasziektomie (Hach)	krurale Fasziektomie
<ul style="list-style-type: none"> <li>- seit 1981 praktiziert</li> <li>- OP: Spaltung der Fascia cruris unmittelbar neben der medialen Tibiakante vom Tibiakopf bis zum Innenknöchel, dadurch Spaltung des tiefen und oberflächlichen Unterschenkelkompartments → Druckentlastung</li> <li>- Indikation: Ulcus cruris mit Dermato(lipofaszi)sklerose</li> <li>- Ziel:</li> <li>1. Kommunikation der extra- und intrafasziellen Gewebsräume</li> <li>2. Beseitigung von insuffizienten Vv. perforantes</li> </ul>	<ul style="list-style-type: none"> <li>- OP: Resektion der sklerosierten Faszie</li> <li>- Indikation: chronisches Faszienkompressionssyndrom</li> <li>- Ziel: Druckentlastung des Kompartments → Beseitigung der Auswirkungen der Mikrozirkulationsstörungen auf die Weichteile des Unterschenkels</li> </ul>

## Literatur

- 1 Kohler U, Thiele H, Wegener K. Die chirurgische Therapie des Ulcus cruris venosum durch Fasziektomie und Vakuumversiegelung. Gefäßchirurgie 1988; 3: 82–87
- 2 Hach W, Schwahn-Schreiber C, Kirschner P, Nestle HW. Die krurale Fasziektomie zur Behandlung des inkurablen Gamaschenulkus (chronisches Faszienkompressionssyndrom). Gefäßchirurgie 1997; 2: 101–107
- 3 Hach W, Vanderpuye R. Operationstechnik der paratibialen Fasziektomie. Medwelt 1985; 36: 1616–1618
- 4 Hauer G, Staubesand J, Li Y, Wienert V, Lentner A, Salzmann G. Die chronisch-venöse Insuffizienz. Chirurg 1996; 67: 505–514
- 5 Miller A, Ruzicka Th. Differenzialdiagnose des Ulcus cruris. Hautarzt 2001; 52: 593–603
- 6 Gaber Y, Schmeller W. Welche Faktoren beeinflussen den Therapieerfolg bei venösen Ulzera? Vasomed 1999; 11: 28–33

- <sup>7</sup> Schmeller W, Gaber Y. Behandlung therapieresistenter venöser Ulzera mittels Shave-Therapie. *Deutsches Ärzteblatt* 2000; 97, Heft 38: A2464 – A2467
- <sup>8</sup> Pflug JJ. Operative Behandlung des supramalleolären medialen Konstriktionssyndroms bei nicht oder schlecht heilenden *Ulcer cruris venosa*. *Phlebol* 1995; 24: 36 – 43
- <sup>9</sup> Pflug JJ, Davis DM. Chronic swelling of the leg and stasis ulcer. *Br Med J (Clin Res Ed)* 1985; 290: 1273 – 1276
- <sup>10</sup> Ahnlide I, Bjellerup M, Akesson H. Excision of lipodermatosclerotic tissue: an effective treatment for non-healing venous ulcers. *Acta Derm Venereol* 2000; 80: 28 – 30
- <sup>11</sup> Hach W, Präve F, Hach-Wunderle V, Sterk J, Martin A, Willy C, Gerngroß H. The chronic venous compartment syndrome. *VASA* 2000; 29: 127 – 132
- <sup>12</sup> Hach W, Hach-Wunderle V. Die retrograde und die antegrade Strömungsinsuffizienz der tiefen Beinvenen als Grundlage für chirurgische Überlegungen. *Gefäßchirurgie* 1998; 3: 110 – 116
- <sup>13</sup> Hach W, Hach-Wunderle V, Präve F. Die Graduierung der chronischen venösen Insuffizienz. *Gefäßchirurgie* 2000; 5: 255 – 261
- <sup>14</sup> Brinckmann J, Acil Y, Tronnier M, Bätge B, Schmeller W, Müller PK, Wolff HH. Skelett-typische Quervernetzungen im kollagenen Bindegewebe bei Dermatoliposklerose. *Phlebol* 1996; 25: 193 – 196
- <sup>15</sup> Peschen M, Vanscheidt W, Sigmund G, Behrens JO, Schöpf E. Computertomographische und magnetresonanztomographische Untersuchungen vor und nach paratibialer Fasziotomie. *Hautarzt* 1996; 47: 521 – 525
- <sup>16</sup> Hach W, Hach-Wunderle V. Die Rezirkulationskreise der primären Varikose. Berlin Heidelberg: Springer, 1994
- <sup>17</sup> Staubesand J, Li Y. Begriff und Substrat der Fasziensklerose bei chronisch-venöser Insuffizienz. *Phlebol* 1997; 26: 72 – 79
- <sup>18</sup> Wechselberger G, Hefel L, Schwabegger A, Papp Ch. Plastisch-chirurgische Behandlung chronisch venöser *Ulcer cruris*. *Chirurg* 1995; 66: 216 – 219
- <sup>19</sup> Kondoleon J. Die operative Behandlung der elephantiasischen Ödeme. *Zentralbl Chir* 1912; 39: 1022 – 1025
- <sup>20</sup> Gmelin E, Rosenthal M, Schmeller W, Tichy P, Busch D. Computertomographie und Kernspintomographie des Unterschenkels bei chronischer Veneninsuffizienz. *Fortschr Röntgenstr* 1989; 151: 50 – 56

## Buchbesprechung

### Naturheilverfahren bei Hauterkrankungen

M. Augustin (Hrsg.)

320 Seiten. Hippokrates-Verlag, Stuttgart 2001. Geb. 64,95. ISBN 3 – 777 – 3-1156 – 1

Patienten fragen danach, und die Politik fordert sie als Allheilmittel für die Gebrechen unseres Gesundheitssystems: Naturheilverfahren. Insofern erscheint dieses Buch überfällig, denn es macht für jeden klinisch tätigen Dermatologen Sinn, sich mit den Möglichkeiten und Grenzen naturheilkundlicher Verfahren kritisch auseinanderzusetzen. Dass viele Therapieverfahren nicht das halten, was sie versprechen, weiß ein junger Dermatologe schon nach kurzer Zeit. Dies gilt im übrigen gleichermaßen für so genannte High-tech-Verfahren, wie die Genterapie oder Immuntherapie, wie für naturheilkundliche Ansätze.

In dem vorliegenden Werk von Mathias Augustin werden zahlreiche Naturheilverfahren in der Dermatologie dargestellt. Etwas unklar ist allerdings die Zielgruppe des Buches. Der Herausgeber schreibt zwar in seinem Vorwort, dass er sich an dermatologisch tätige Leserinnen und Leser richte. Etwas unverständlich ist dann allerdings, warum es eines eigenen Kapitels über die Diagnostik dermatologischer Erkrankungen und dermatologischer Differenzialdiagnosen bedarf. Hier werden absolute Basiskenntnisse vermittelt, die jedem Dermatologen geläufig sein dürften. Den überwiegenden Teil des Buches nimmt die Darstellung der Therapie dermatologischer Erkrankungen ein, wobei von den infektiösen Hauterkrankungen bis zu den psychiatrisch-psychogenen Erkrankungen mit Ausnahme der Genodermato-

sen praktisch die gesamte Dermatologie abgehandelt wird. Bei jedem Krankheitsbild wird zunächst die Diagnostik und Therapie der wissenschaftlichen Medizin referiert und in der Folge das Spektrum von möglichen Naturheilverfahren. Hier werden sehr konkrete Therapieanweisungen gegeben, allerdings ohne kritisch die Evidenzbasierung dieser Maßnahmen zu hinterfragen. Im letzten Teil des Buches werden schließlich die naturheilkundlichen Verfahren von A wie Akupunktur bis U wie Umweltmedizin vorgestellt. Diese Kapitel sind teilweise von Vertretern dieser Therapierichtungen verfasst und enthalten damit ungefiltert die häufig unwissenschaftlichen pathophysiologischen Vorstellungen dieser Richtungen. Leider fehlen gerade dort, wo wissenschaftlich solide Daten existieren, bei der Phytotherapie, die entsprechenden Literaturangaben und es wird auf „umfangreiche Literatur beim Autor“ verwiesen.

Zusammenfassend hinterlässt das Buch einen zwiespältigen Eindruck. Verdienstvoll ist es, die kritische Diskussion über Naturheilverfahren in der Dermatologie zu führen. Der Anspruch der Aufklärung, dem wir als Ärzte der Neuzeit verpflichtet sind, wird in diesem Buch jedoch leider nicht realisiert. Dies würde eine kritische evidenzbasierte Einordnung der verschiedenen naturheilkundlichen Therapieansätze erfordern, die in vielen Fällen mit der ernüchternden Feststellung schließen müsste, dass es für Wirksamkeit und Sicherheit keinen Beleg gibt. Die Gefahr besteht, dass das Buch in „falsche Hände“ gerät und unkritisch als Manual für ungesicherte Alternativtherapien genutzt wird.

P. Elsner, Jena