

15. Tagung der Arbeitsgemeinschaft „Mykologische Laboratoriumsdiagnostik“ innerhalb der Deutschsprachigen Mykologischen Gesellschaft (DMyKG) am 16. November 2001 in Leipzig

P. Nenoff¹
Monika Krüger²
U.-F. Haustein¹

Am 16. November 2001 fand in Leipzig die 15. Tagung der Arbeitsgemeinschaft „Mykologische Laboratoriumsdiagnostik“ der Deutschsprachigen Mykologischen Gesellschaft (DMyKG) statt. Damit war Leipzig nach dem Jahr 2000 erneut Tagungsort, und mit in diesem Jahr ca. 100 Teilnehmern aus dem gesamten Bundesgebiet war die Tagung sowie der anschließende Kurs zur Differenzierung von Dermatophyten und Dermatophyten-ähnlichen Schimmelpilzen mehr als ausgebucht. Der Kurs wurde, um allen Tagungsteilnehmern die praktischen Übungen zu ermöglichen, von Herrn Dr. H. P. Seidl aus München dankenswerterweise zweimal durchgeführt.

Die *Tinea* aus historischer Sicht

**Hannelore Mittag, Universitätsklinik Marburg,
Deutschhausstraße 9, 35033 Marburg**

Pilzkrankungen der Haut werden heute meistens, in Verbindung mit einer Körperregion, als *Tinea* bezeichnet. In der medizinischen Terminologie wird *Tinea* als *nagender Wurm*, *Motte*, *Hautflechte* verstanden. Andere gebräuchliche Begriffe für Pilzkrankungen sind *Favus*, *Trichophytie* und *Microsporie*. Diese Formen der Erkrankung kommen hauptsächlich am behaarten Kopf vor und werden mit jeweils bestimmten Pilzen als Erreger in Verbindung gebracht. Im englischsprachigen Raum gibt es den Begriff *ringworm of the scalp* für die Mykosen an der Kopfhaut.

Der tabellarische Überblick (Tab. 1) soll einige Eckdaten des historischen Diskurses über die *Tinea* und vergleichbare Erkrankungen aufzeigen. Ein besonderes Augenmerk richtet sich zum einen auf die Frage, ob in früheren Epochen ein eigenständiges Krankheitsbild im Sinne der *Tinea* erkannt wurde. Des Weiteren muss geklärt werden, ob früher gebräuchliche und zum Teil heute noch gängige klinische Begriffe auch noch die gleiche Bedeutung haben. Die Tabelle soll weiterhin Auskunft über den Zeitab-

schnitt geben, in dem die *Tinea* als pilzbedingte Erkrankung erkannt und ätiopathogenetisch genauer bestimmt wurde (letzte 200 Jahre).

Dermatophytosen – klinische Aspekte der Diagnostik

**Pietro Nenoff, Universitätsklinik Leipzig,
Stephanstraße 11, 04103 Leipzig**

Ubiquitär vorkommend ist *Trichophyton (T.) rubrum* nach wie vor der am häufigsten isolierte Dermatophyt. *T. mentagrophytes* meint heute vor allem den zoophilen Erreger, der von kleinen Nagetieren auf Kinder und Jugendliche übertragen wird. Die anthropophile Varietät von *T. mentagrophytes* (var. *interdigitale*) wird jetzt dagegen in der 2. Auflage des Atlas of clinical fungi von S. de Hoog et al. [5] als eigenständige Spezies *T. interdigitale* aufgeführt. Letztlich zählt – basierend auf molekularbiologischer Differenzierung – nur die „alte“ Varietät *T. mentagrophytes* var. *quinckeanum*, der Erreger des Mäusefavus [7,11], zur Art *T. mentagrophytes*.

Onychomykosen haben laut der „Foot Check-Studie“ in Deutschland eine Prävalenz von 12,4%. Eine aktuelle Studie beweist, dass statistisch hochsignifikante Risikofaktoren für Onychomykosen Rauchen (Odds Ratio 1,9) und periphere arterielle Verschlusskrankheit (Odds Ratio 4,8) sind.

Unilaterale Pilzinfektionen der Hand – meist der linken – mit adäquaten Läsionen an Füßen sowie Finger- und Zehennägeln sind ein Indiz für das „Two feet-one hand syndrome“. Diese Mykose ist lange bekannt. Beim kürzlich beschriebenen *Trichophyton rubrum*-Syndrom – einem chronischen Dermatophytosenyndrom mit mindestens vier Lokalisationen der Infektion am Körper – handelt es sich nicht nur um eine diagnostische, sondern vor allem therapeutische Herausforderung, wenn an die Rezidiv-

Institutsangaben

¹ Klinik und Poliklinik für Hautkrankheiten der Universität Leipzig

² Institut für Bakteriologie und Mykologie der Universitätstierklinik Leipzig

Korrespondenzadresse

Priv.-Doz. Dr. med. P. Nenoff · Gemeinschaftspraxis für Medizinische Mikrobiologie
Dr. rer. nat. Jürgen Herrmann und Priv.-Doz. Dr. med. Pietro Nenoff · Straße des Friedens 6 ·
04579 Mölbis · E-mail: pietro.nenoff@gmx.de

Bibliografie

Akt Dermatol 2002; 28: 44–50 © Georg Thieme Verlag Stuttgart · New York · ISSN 0340-2541

Tab. 1 Geschichtlicher Überblick zu den Dermatomykosen

Geschichtlicher Überblick	
1. Jh. n. Chr.	Aurelius Celsus [3] prägte die Begriffe <i>Favus</i> und <i>Sycosis</i> .
10. Jh. n. Chr.	Abenzoar, Avicenna, Rhazes, Ali Abbas, arabische Ärzte, unterschieden zwischen feuchtem Ekzem und trockenem <i>Sahafats</i> , <i>Safati</i> , <i>Albathin</i> oder <i>Alvathin</i> . Die letztere der beiden Varianten wurde mit Haarverlust in Verbindung gebracht.
Mittelalter	Der Begriff <i>Tinea</i> entstand aus den arabischen <i>Sahafats</i> bzw. <i>Alvathin</i> , wahrscheinlich spielte auch die Übersetzung durch Stephan von Antiochien in <i>Tinea</i> , die <i>Kleidermotte</i> , eine Rolle. <i>Tinea</i> wurde als Begriff für verschiedene Erkrankungen der Kopfhaut, darunter auch für <i>Favus</i> , verwendet.
Barock, Aufklärung	<p>1561: Erste gedruckte deutschsprachige Ausgabe von Celsus Werk, darin Vom <i>Erbgrindt</i> (der das haupt überzeucht) und Von den feigblattern ... <i>Sycosis</i>.</p> <p>1687: Marcello Malpighi [13] machte ausführliche Angaben über „Pflanzen, die in anderen wachsen“ mit Abbildungen von Schimmelpilzen und Hefen als Besiedler.</p> <p>1690: Tobias Vogel [32] veröffentlichte das erstes deutschsprachige Dermatologiebuch, darin sind u. a. klinische Angaben zu den Krankheiten:</p> <ul style="list-style-type: none"> – von <i>Schuppen</i> (De Furfuribus)... Kleyen(artig) Griechisch $\pi\epsilon\rho\rho\alpha\sigma\iota\zeta$, Lateinisch <i>Porrigio</i>, – von <i>Flechten</i>/Zittrachen (De Lichenibus), – von Schwinden oder Haar-Wurm (De Serpigine), – von bösen Köpfen (De Achoribus s. Favis), – vom bösen Grind/Erb-Grindt (De Tinea).
Letzte 200 Jahre	
1813	Willan und Bateman: „ <i>Porrigio</i> “ als Bezeichnung für <i>Favus</i> , eine pustulöse Erkrankung.
1829	Klinische Beschreibung der „ <i>Trichophytia capitis</i> “ durch Mahon.
1835/1836	Agostino Bassi: Bericht über die infektiöse Natur der <i>Muscardine</i> der Seidenraupe.
1837/1842/1845	Robert Remak: Mikroskopische Beobachtungen bei <i>Favus</i> , Mitteilung und Erwähnung in der Dissertation des Freundes Xaver Hube. Benennung des Mikroorganismus: „ <i>Achorion schönleinii</i> “ zur Ehre Schönleins.
1839	Lukas Schönlein erkennt Pilzelemente in Läsionen von „ <i>Porrigio lupinosa</i> “ (<i>Tinea favosa</i>).
1841/1842	David Gruby bestätigt unabhängig die Befunde von Schönlein und entdeckt drei verschiedene Arten von Pilzen bei „ <i>Herpes tonsurans</i> “: 1) einen Pilz im Bart eines Mannes (<i>Mentagrophyt</i>), 2) einen Pilz „ <i>Microsporum audouini</i> “ bei „ <i>Porrigio decalvans</i> “, 3) einen Pilz bei „ <i>Herpes tonsurans</i> “.
1856–1876	Ferdinand Hebra [10] und andere publizieren Atlanten mit klinischen Bildern zur <i>Tinea</i> .
1904/1910	Raymond Sabouraud [22] veröffentlicht „ <i>Les teignes</i> “ mit der Beschreibung verschiedener Arten von Pilzen. Er beendet das Dogma von einer Pilzart als Ursache der <i>Trichophytie</i> .
1930	Langeron und Milochewitch vereinigen „ <i>Achorion</i> “ mit der Gattung „ <i>Trichophyton</i> “.

freudigkeit dieser *Tinea* gedacht wird. Mit exotischen Dermatophyten muss jeder mykologisch tätige Dermatologe rechnen. Auffällig ist, dass *T. violaceum* nicht selten „mittelbar“ importiert wird, z.B. über Freunde/Spielgefährten aus afrikanischen Ländern. Hier ist detektivischer Spürsinn bei der Anamnese gefragt.

T. soudanense – 1912 von Joyeux beschrieben – kommt als anthropophiler Dermatophyt in Afrika endemisch bei *Tinea capitis et corporis* vor und ist in Zeiten zunehmender Migration in die Differenzialdiagnose einzubeziehen. Molekularbiologische Untersuchungen zum ITS Restriktionsmuster haben überraschend gezeigt, dass eine genotypische Übereinstimmung von *T. soudanense* mit *T. violaceum* besteht, demzufolge dieser Pilz als *T. violaceum* reklassifiziert wurde.

Die *In-vitro*-Empfindlichkeitstestung von 64 Dermatophyten mit Agardilution erbrachte keine verminderte Antimykotikaempfindlichkeit. MHK-Werte von Griseofulvin lagen bei 0,013–1,56 µg ml⁻¹. Terbinafin und Itraconazol hatten eine exzellente *In-vitro*-Aktivität (MHK 0,006 µg ml⁻¹). Insgesamt fand sich kein Hinweis auf eine *In-vitro*-Resistenz.

Seltene Dermatophyten – Klinik, Diagnostik und Epidemiologie

Johannes Mayer, Universitätshautklinik Würzburg, Josef-Schneider-Straße 2, 97080 Würzburg

Mykosen der Haut gehören in den Industrienationen zu den häufigsten dermatologischen Krankheitsbildern. In den letzten Jahren zeigen bislang selten beobachtete Erreger zunehmende Häufigkeit.

T. tonsurans, erstmals 1845 von Malmsten isoliert, ist in Kultur ein relativ langsam wachsender Dermatophyt. Er ist anthropophil und zeigt weltweite Verbreitung. Als Erreger der *Tinea corporis* tritt er in Ringerkreisen und im Fitness-Bereich in Deutschland gehäuft auf. Gelegentlich findet man ihn als Erreger einer Onychomykose. In einigen Großstädten der USA ist *T. tonsurans* der häufigste Dermatophyt weit vor *T. rubrum* (Chicago). Bis vor einigen Jahren war *T. tonsurans* in Mitteleuropa sehr selten anzutreffen. Mittlerweile hat sich sein Vorkommen in europäischen Ländern deutlich gesteigert und er ist mittlerweile regelmäßig unter den 10 häufigsten dermatopathogenen Pilzarten hierzulande anzutreffen.

T. violaceum ist ein in Kultur sehr langsam wachsender anthropophiler Dermatophyt, der meist ein purpurrotes Pigment bildet. Makrokonidien werden nur selten ausgebildet. Vorkommen hauptsächlich in Afrika, besonders in Ostafrika. Infektionen mit

T. violaceum werden als typisch für Gegenden mit niedrigem Lebensstandard angesehen. Der Pilz wird auch in Osteuropa und Zentralamerika beobachtet. In Mitteleuropa wird *T. violaceum* wieder häufiger als Einwanderungspilz beobachtet (Abb. 1).

Auch das Auftreten von *T. soudanense* wird wieder häufiger bei uns beobachtet. *T. soudanense* ist anthropophil und bildet in Kultur selten Mikrokonidien und keine Makrokonidien aus. In Europa wird er häufiger als Einwanderungspilz gesehen oder von Urlaubsreisen mitgebracht.

T. verrucosum ist ein zoophiler heimischer Dermatophyt, der in Kultur ein sehr langsames Wachstum zeigt. Makrokonidien sind selten nachweisbar; charakteristisch ist ein stark verzweigtes Hyphenwachstum mit terminal angeordneten Chlamydo-sporen. *T. verrucosum* ist weltweit verbreitet und tritt als Erreger der Rinderflechte in ländlichen Gebieten auf. Durch Massentierhaltung, gehäufte Antibiotikagabe sowie nachlassenden Impfschutz sind zahlreiche Rinderbestände mit *T. verrucosum* infiziert.

Molekularbiologische Differenzierung von Dermatophyten – Konsequenzen für die Taxonomie?

Yvonne Gräser, Institut für Mikrobiologie und Hygiene (Charité), Dorotheenstr. 96, 10117 Berlin

Dermatophytosen sind weltweit verbreitet und zeigen mit die höchste Inzidenz unter den Infektionskrankheiten. Eine schnelle und akkurate Identifizierung des ätiologischen Agens solcher Infektionen ist aufgrund der ständig wachsenden Zahl von Antimykotika mit verschiedenen Aktivitätsspektren notwendig. Die neueren Azole zeigen beispielsweise unterschiedliche minimale Hemmkonzentrationen für morphologisch schwer zu differenzierende Dermatophytenarten wie *T. rubrum* und *T. interdigitale*.

Ein anderer zwingender Grund ist, dass sich das Erregerspektrum der Dermatophyten dynamisch verändert [30]. Obwohl anthropophile Erreger wie *T. rubrum* und *T. interdigitale* derzeit die weltweit weitestverbreiteten Dermatophytenarten darstellen, ist die Inzidenz zoophiler Taxa wie *M. canis* in Zentraleuropa und Amerika in den letzten Jahren drastisch gestiegen [1].

In der klinischen Mykologie werden Dermatophyten traditionell auf Basis morphologischer und physiologischer Merkmale bestimmt. Dermatophyten neigen jedoch zur Pleomorphie, d.h. phänotypische Merkmale werden u.U. nach Passagierung nicht mehr exprimiert; farbige Metabolite, die für Primärkulturen charakteristisch sind, gehen verloren; flaumige sterile Sektoren entstehen innerhalb einer solchen Pilzkolonie, ein Zeichen dafür, dass keine Sporulation mehr stattfindet. Dieser Umstand erschwert die Differenzierung von Dermatophytenspezies erheblich.

Die vielen Ausnahmen und Varianten, welche oft genug als separate Mikrotaxa, bis hin zum Niveau von Form und Subvarietät eingeführt wurden, verkomplizieren die klassische Taxonomie der Dermatophyten in entscheidendem Maße. Nur wenige Experten sind daher in der Lage, seltene oder eng verwandte Spezies präzise zu bestimmen.

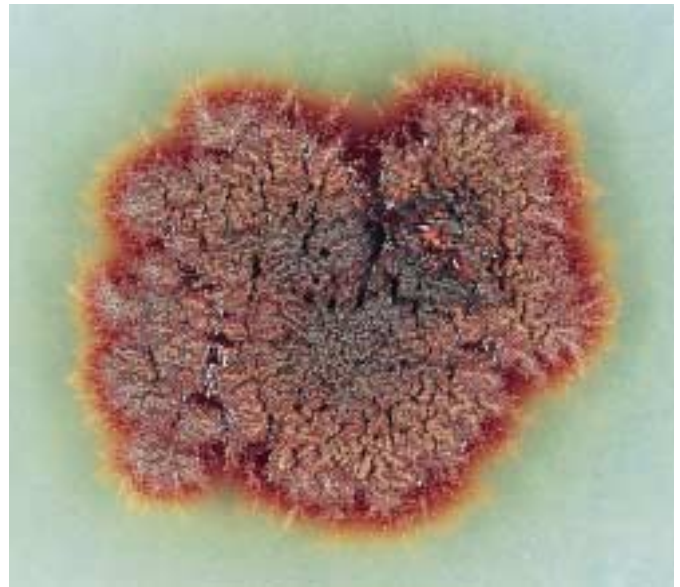


Abb. 1 *Trichophyton violaceum*: Isolat bei Tinea capitis. Glabröse, violett gefärbte Kolonie mit spärlichem Luftmyzel auf Sabouraud 4%-Glukose-Agar.

Ziel molekularer Biodiversitätsstudien innerhalb der Dermatophyten ist deshalb zunächst die Klärung phylogenetischer und taxonomischer Zusammenhänge, die aber gleichzeitig dazu beiträgt, geeignete DNA-Marker für die Anwendung in der medizinischen Diagnostik und Epidemiologie zu finden.

Unsere molekulargenetischen Studien haben gezeigt, dass vor allem die anthropophilen *Trichophyton*- und *Microsporum*-Spezies entwicklungs-geschichtlich erst kürzlich entstanden sein müssen, da selbst in ansonsten variablen ribosomalen Genabschnitten wie der ITS-Region (internal transcribed spacer) zwischen sehr nah verwandten Spezies wie *T. equinum* und *T. tonsurans* oder *T. mentagrophytes* und *T. schoenleinii* keine oder nur vereinzelte Basensubstitutionen zu finden sind [8]. Selbst mit hochvariablen Methoden wie dem PCR-Fingerprinting oder der AFLP-Analyse äußern sich Unterschiede nur in einem leicht veränderten Bandenmuster (1–2 Banden). Morphologische Varietäten von Spezies wie *T. verrucosum* oder *T. tonsurans* waren mit diesen Methoden bisher nicht zu unterscheiden [12]. In Übereinstimmung mit ökologischen (anthropo-, zoo-, geophil) und klinischen Aspekten der jeweiligen Arten (Krankheitsbild; Onychomykose/Tinea corporis – *T. rubrum* vs. *T. capitis* – *T. violaceum*) haben wir aus diesen Gründen eine neue Systematik der Dermatophyten vorgeschlagen, die zu einer Reduktion der morphologisch beschriebenen Taxa führt (Tab. 2) [9]. Das bedeutet, dass mit Hilfe molekularbiologischer Methoden längst nicht so fein (außer bei den Varianten von *T. mentagrophytes*) wie mit morphologischen Techniken differenziert werden kann, dafür aber akkurater. Das heißt, ein gut sporulierendes, Urease-positives *T. rubrum*-Isolat wird immer als solches differenziert werden, auch wenn es sich morphologisch/physiologisch nur schwer von *T. mentagrophytes*/*T. tonsurans* unterscheiden lässt. Für die konventionelle Routinediagnostik bedeutet die veränderte Systematik, dass die morphologisch/physiologischen Merkmale der meisten Dermatophytenspezies weiter gefasst werden müssen,

Tab. 2 Die neue Taxonomie der Familie der *Arthrodermataceae* auf Grundlage morphologischer, ökologischer und genetischer Daten

neue Taxonomie (Ana/Teleomorph)	alte Taxonomie (synonymisierte Taxa)	neue Taxonomie (Ana/Teleomorph)	alte Taxonomie (synonymisierte Taxa)	
<i>T. tonsurans</i>	<i>T. areolatum</i>	<i>T. rubrum</i>	<i>T. pervesii</i>	
	<i>T. floriforme</i>		<i>T. raubitscheckii</i>	
	<i>T. spadiceum</i>		<i>T. rodhainii</i>	
	<i>T. tonsurans</i> var. <i>crateriforme</i>		<i>T. violaceum</i>	<i>T. gourvillii</i>
	<i>T. tonsurans</i> var. <i>epilans</i>			<i>T. soudanense</i>
<i>T. equinum</i>	<i>T. tonsurans</i> var. <i>sulfureum</i>	<i>T. violaceum</i> var. <i>indicum</i>	<i>T. violaceum</i> var. <i>violaceum</i>	
	<i>T. equinum</i> var. <i>autotrophicum</i>		<i>T. yaoundei</i>	
<i>T. balcanicum</i>	<i>T. abissinicum</i>	<i>M. audouinii</i>	<i>M. langeronii</i>	
	<i>T. balcanicum</i>	<i>M. canis/A. otae</i>	<i>M. rivalieri</i>	
	<i>T. immergens</i>		<i>M. distortum</i>	
<i>T. interdigitale/A. vanbreuseghemii</i>	<i>T. radicosum</i>	<i>M. ferrugineum</i>	<i>M. equinum</i>	
	<i>T. batonrougei</i>		identisch	
	<i>T. candelabreum</i>		<i>E. floccosum</i>	identisch
	<i>T. krajdenui</i>		<i>M. nanum/A. obtusum</i>	identisch
	<i>T. mentagrophytes</i> var. <i>interdigitale</i>		<i>M. praecox</i>	identisch
	<i>T. mentagrophytes</i> var. <i>nodulare</i>		<i>M. persicolor/A. persicolor</i>	identisch
	<i>T. mentagrophytes</i> var. <i>goetzii</i>		<i>M. gypseum/A. gypseum</i>	identisch
	<i>T. mentagrophytes</i> var. <i>granulosum</i>		<i>M. duboisii</i>	identisch
	<i>T. mentagrophytes</i> var. <i>asteroides</i>		<i>M. sp./A. corniculatum</i>	identisch
	<i>T. mentagrophytes</i> var. <i>mentagrophytes</i>		<i>M. fulvum/A. fulvum</i>	<i>K. longifusus</i>
	<i>T. rotundum</i>		<i>M. boullardii</i>	<i>M. ripariae</i>
	<i>T. verrucosum</i> var. <i>autotrophicum</i>			identisch
<i>T. mentagrophytes</i>	<i>T. depressum</i>	<i>M. gypseum/A. incurvatum</i>	identisch	
	<i>T. langeronii</i>	<i>M. cookei/A. cajetani</i>	identisch	
	<i>T. mentagrophytes</i> var. <i>quinckeanum</i>	<i>M. racemosa/A. racemosum</i>	identisch	
	<i>T. papillosum</i>	<i>A. cookiella</i>	identisch	
	<i>T. sarkisovii</i>	<i>M. gallinae/A. grubyi</i>	<i>M. vanbreuseghemii</i>	
<i>T. simii/A. simii</i>	identisch	<i>M. amazonicum/A. borelli</i>	identisch	
<i>T. schoenleinii</i>	identisch	<i>T. gloriae/A. gloriae</i>	identisch	
<i>T. erinacei/A.</i>	<i>T. mentagrophytes</i> var. <i>erinacei</i>	<i>T. vanbreuseghemii/A. gertleri</i>	identisch	
<i>A. benhamiae</i>	<i>T. proliferans</i>	<i>T. ajelloi/A. uncinatum</i>	<i>T. ajelloi</i> var. <i>nanum</i>	
<i>T. verrucosum</i>	<i>T. verrucosum</i> var. <i>album</i>	<i>E. stockdaleae</i>	identisch	
	<i>T. verrucosum</i> var. <i>discoides</i>		identisch	
	<i>T. verrucosum</i> var. <i>ochraceum</i>		identisch	
	<i>T. verrucosum</i> var. <i>verrucosum</i>		identisch	
<i>T. concentricum</i>	identisch	<i>T. terrestre/A. lenticulare</i>	identisch	
<i>T. eriotrephon</i>	identisch	<i>T. terrestre/A. quadrifidum</i>	identisch	
<i>T. rubrum</i>	<i>T. verrucosum</i> var. <i>ochraceum</i>	<i>T. terrestre/A. insingulare</i>	identisch	
	<i>T. circonvolutum</i>	<i>T. flavescens/A. flavescens</i>	identisch	
	<i>T. fischeri</i>	<i>A. melis</i>	identisch	
	<i>T. fluviomuniense</i>	<i>T. georgiae/A. ciferrii</i>	identisch	
	<i>T. kanei</i>	<i>C. sp./A. multifidum</i>	identisch	
	<i>T. kuryangei</i>	<i>C. sp./A. tuberculatum</i>	identisch	
	<i>T. megninii</i>	<i>C. sp./A. cuniculi</i>	identisch	
	<i>T. pedis</i>	<i>T. thuringiense</i>	identisch	
		<i>T. phaseoliforme</i>	identisch	
		<i>C. sp./Ctenomyces serratus</i>	identisch	
		<i>K. ceretanicus</i>	identisch	
		<i>C. sp./A. curreyi</i>	identisch	

dass z.B. *T. interdigitale*-Stämme auch eine granuläre Morphologie besitzen und von zoophilen Wirten isoliert werden können.

Ansatzpunkte für eine molekulare Differenzierung von Dermatophyten auf Basis der ITS-Region direkt aus dem klinischen Isolat werden bereits erfolgreich angewendet [14]. Diese sind zwar bisher auf seltene Dermatophytenarten beschränkt, können aber problemlos auf andere Spezies übertragen werden.

Differenzierung der klinisch wichtigsten Dermatophyten und Dermatophyten-ähnlichen Schimmelpilze

Hans-Peter Seidl, Hautklinik der Technischen Universität München, Biedersteiner Straße 29, 80802 München
Pietro Nenoff, Hautklinik der Universität Leipzig, Stephanstraße 11, 04103 Leipzig

Eine Vielzahl verschiedener Dermatophyten-Spezies aller drei bekannten Gattungen waren Gegenstand des Differenzierungs-

kurses auf der Arbeitstagung. Daneben wurden einige weitere, seltener vorkommende Arten mikroskopisch identifiziert. Aus dem Spektrum sollen hier nur einige wenige herausgegriffen werden:

- *T. tonsurans* zählt zu den anthropophilen, humanpathogenen Dermatophyten mit besonderer Affinität zum Haar (Erreger der Tinea capitis). Interessant ist, dass dieser Hautpilz in Deutschland zunehmend auch bei Tinea corporis isoliert wird [16]. Sehr selten verursacht *T. tonsurans* auch eine Onychomykose [19]. Die hohe Kontagiosität bereitet Probleme u. a. in Kampfsportgruppen und Sportclubs, wo endemische Infektionen auftreten. Diese als Tinea gladiatorum bezeichnete, hoch kontagiöse Infektion betrifft u. a. Ringkämpfer. Übertragung erfolgt direkt und vor allem indirekt, z. B. über die Matten („Mattenpilz“) und sogar über gemeinschaftlich benutzte Käämme [18]. Auf Sabouraud-4%-Glukose-Agar bilden sich Kolonien, die zerebriform oder kraterform strukturiert sind. Ein flacher, breiter Rand besteht aus peripher ausstrahlenden Hyphen. Die Kolonieoberseite ist weiß, rötlich-violett, manchmal auch braun-gelblich gefärbt. Gar nicht selten, jedoch für den Untersucher irritierend, sind morphologische Varianten von *T. tonsurans*. So kann die gefaltete Struktur völlig fehlen, der Pilz wächst glatt und flach, rötlich-braun-violett, langsamer als *T. mentagrophytes*, aber schneller als *T. rubrum*. Die Kolonieunterseite ist mahagonifarben, oft geht der Farbton in ein braun-rot über, welches nicht so leuchtend ist wie das von *T. rubrum*, es erscheint eher dunkel. *T. tonsurans* var. *sulphureum* hat typischerweise einen gelben Thallus [26]. D. h. eine gelbe Färbung eines Dermatophyten sollte immer Anlass sein, nicht nur an *Microsporium canis*, sondern auch an *T. tonsurans* zu denken! *T. tonsurans* bildet reichlich Mikrokonidien von unterschiedlicher Form und Größe, die lateral an den Hyphen oder in einfacher Traubenform angeordnet sind. Makrokonidien sind fast immer vorhanden und erscheinen oft deformiert oder rudimentär. Chlamydosporen sind die bevorzugte vegetative Vermehrungsform von *T. tonsurans* und deshalb im mikroskopischen Präparat in unterschiedlicher Form und Größe zu sehen.
- *T. terrestre* ist ein Saprophyt und stellt nicht selten eine sekundäre Besiedlung von Untersuchungsmaterial dar (z. B. von Fußnägeln in den Sommer- oder Herbstmonaten). Der natürliche Lebensraum dieses weltweit verbreiteten Dermatophyten ist der Erdboden. *T. terrestre* ist leicht mit *T. mentagrophytes* zu verwechseln. Um Fehlbeurteilungen zu vermeiden, ist eine genaue Kenntnis seiner Merkmale wichtig. Die Kolonieoberseite ist durch pudrig weißes, flaumiges Myzel mit unregelmäßig begrenztem Rand gekennzeichnet. Die Unterseite des Thallus ist farblos bis gelb-rötlich-braun, wobei das Pigment nicht in den Nährboden diffundiert. Im mikroskopischen Bild herrschen Mikro- und Makrokonidien vor. Die gekammerten Makrokonidien sind schlank, wurstförmig, sowie dünn- und glattwandig mit abgerundeten Polen. Die Mikrokonidien sind einzellig bzw. vorwiegend zweizellig und haben eine längliche Form mit breiter Basis [29].
- *T. ajelloi* kommt als terrestrischer Pilz vorwiegend im Erdboden vor. Dieser Dermatophyt hat große morphologische Ähnlichkeit mit *M. vanbreuseghemii*, wodurch es immer wieder zu Verwechslungen kommen kann [21]. Der schnell wachsende Pilz ist gekennzeichnet durch eine flache, staubig-gipsig orangebraun-braun gefärbte Kulturoberseite. Die Kolonieseite hat eine sehr variable Färbung, von orange über braun bis violett.

Das Pigment diffundiert in die Umgebung und verfärbt den Nährboden. Im mikroskopischen Bild herrschen dickwandige, vielzellige gestielte Makrokonidien vor (Abb. 2). Mikrokonidien kommen nur in geringer Zahl vor oder fehlen [27].

- *Microsporium (M.) canis* zählt mit ca. 12% Anteil an den Isolat-ten der Hautklinik der Universität Leipzig zu den häufigsten Dermatophyten. Der Erreger ist primär ein zoophiler Dermatophyt pelztragender Wild- und vor allem Haustiere. Durch Hunde und häufiger jedoch Katzen wird der zusätzlich humanpathogene Pilz auf den Menschen übertragen. Besonders hohe Kontagiosität und Infektiosität besitzt *M. canis* für Kinder und Jugendliche (Tinea corporis et capitis). Eine Übertragung von Mensch zu Mensch mit nachfolgender Endemie in Kindergärten, Schulen oder Familien ist auch möglich – häufiger ist jedoch ein Tier die eigentliche Infektionsquelle [17]. *M. canis* bildet auf Sabouraud-Glukose-Agar weißes, flaches Luftmyzel, das gelegentlich nicht radiär ausstrahlt, sondern angeordnet zirkulär angeordnet ist. Die Kulturoberseite zeigt nur wenig gelbes Pigment, die Unterseite dagegen ist kräftig gelb gefärbt und teilweise gefurcht. Auf Mais-Glukose-Nährboden wird ein leuchtend gelber, fast orange wirkender Farbstoff gebildet. *M. canis* lässt sich im Gegensatz zu *M. audouinii* auch auf Reisagar (ungeschälte, gekochte und autoklavierte Reiskörner) kultivieren, was zur Differenzierung genutzt wird. Makrokonidien in typischer Spindelform bildet dieser zoophile Dermatophyt in unterschiedlicher Intensität aus. Wenn diese nur vereinzelt vorkommen, braucht es Geduld, sie unter dem Mikroskop zu finden. Bewährt hat sich hierfür die Anfertigung eines so genannten Quetschpräparates mit Lactophenol-Baumwollblau-Farbblösung (anstelle des Tesafilm-Abriss-Präparates). Typisch sind an beiden Polen spitz zulaufende, spindelförmige Makrokonidien mit Protuberantien vorzugsweise an den Polen, entsprechend der Anordnung der Querteilung durch die Kammerung bzw. Septierung, so dass ein „raues“ Erscheinungsbild der dicken Wände imponiert. Mikrokonidien sind weniger zahlreich.
- *M. gypseum*-Infektionen geht in der Regel der Kontakt zur Erde oder eine Bodenbearbeitung voraus, d. h. es handelt sich um einen geophilen Dermatophyten. Eine Infektion steht oft im Zusammenhang mit beruflicher Exposition, betroffen sind unter anderem Gärtner (Tinea manuum) [23]. *M. gypseum* erinnert makroskopisch an *T. mentagrophytes*. Der Erreger ist

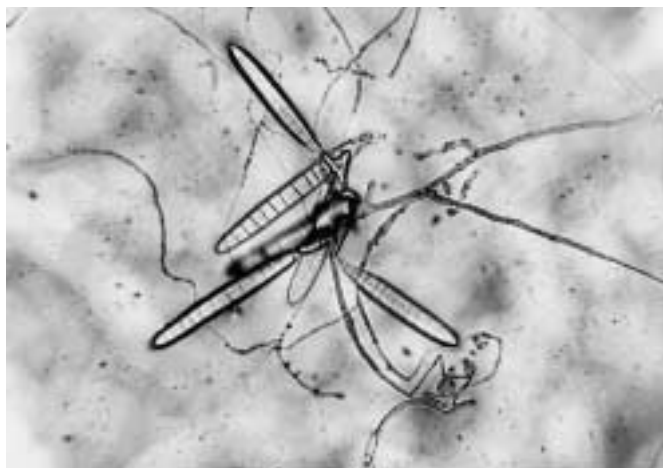


Abb. 2 *Trichophyton (Keratinomyces) ajelloi*: Mikrokonidien sowie charakteristische, lange, vielzellige, gestielte Makrokonidien. Zupfpräparat, Lactophenol-Baumwollblau-Färbung.

ein schnell wachsender Dermatophyt und bildet flaches, granuläres Luftmyzel. Die Kulturoberseite hat auf Sabouraud-Glukose-Agar eine weiß-gelbliche, fast zimtbraune Färbung. Die Unterseite der Kolonien ist farblos oder dunkelgelbbraun. Das Pigment diffundiert nicht in den Nährboden. Das mikroskopische Bild beherrschen massenhaft vorkommende spindelförmige, dünnwandige, „raue“ Makrokonidien mit etwas abgerundeten Polen, die oft birnenförmig zusammenstehen [31]. Außerdem bildet *M. gypseum* reichlich Mikrokonidien.

- *M. persicolor* ist ein seltener zoophiler Dermatophyt mit Vorkommen insbesondere in westlichen Teilen Europas. Dieser Pilz wurde bei seiner Erstbeschreibung durch Sabouraud 1910 als vermeintliche *Trichophyton*-Art beschrieben. Erst 1967 ordnete ihn Stockdale in die Gattung *Microsporium* ein. *M. persicolor* hat äußerlich gewisse Ähnlichkeit mit *T. mentagrophytes* und wird deshalb oft nicht richtig identifiziert. Der schnell wachsende Dermatophyt ist durch eine pfirsichfarbene, rötliche bis sandfarbene Oberseite mit Randsaum und eine rot-braun bis weinrot gefärbte Unterseite gekennzeichnet. Das mikroskopische Bild unterscheidet sich etwas von dem von *T. mentagrophytes*. *M. persicolor* bildet reichlich Mikrokonidien, die entweder rund, tropfenförmig oder oval-länglich sein können. Die spindelförmigen dünnwandigen Makrokonidien sind im Bereich der Pole mit zahlreichen Protuberanzen versehen und oft erst mit Ölimmersion erkennbar. Spiralhyphen werden nach ca. drei Kulturwochen gebildet.
- *M. cookei* zählt zu den geophilen, keratinophilen Dermatophyten, ist in allen Teilen der Welt im Erdboden verbreitet und im Gegensatz zu *M. gypseum* humanpathogenetisch nur von geringer Bedeutung. Die Kolonieoberseite ist gekennzeichnet durch eine pudrige Konsistenz mit gelbbraun gefärbtem Zentrum und einer weiß-wollig erscheinenden peripheren Zone. Die Kolonieunterseite ist von intensiver braun-roter Farbe. Die Kolonieentwicklung und Konidienbildung kann durch Wärme gehemmt werden. Das mikroskopische Bild wird von einer großen Zahl spindelförmiger rauer Makrokonidien bestimmt, ähnlich wie zuvor für *M. gypseum* beschrieben. Die Mikrokonidien stehen lateral an den Hyphen.
- Innerhalb der Gattung *Epidermophyton* (*E.*) ist *E. floccosum* die bisher einzig bekannte humanpathogene Art. *E. floccosum* ist ein schnell wachsender Pilz und hat einige typische Merkmale, wodurch eine frühzeitige Differenzierung möglich ist. Nach einigen Tagen Bebrütung auf Sabouraud-4%-Glukose-Agar ist die Kulturoberseite durch eine gelblich-grünliche Färbung („olivgrün“) und flaches Myzel gekennzeichnet. Sehr früh bildet sich indirektes weißes oder „steriles“ Myzel, das mit jeder Subkultivierung zunimmt, so dass der gesamte Thallus wollig-weiß erscheint und die anfänglich samtartige, gelbgrüne Oberfläche völlig verschwindet. Man spricht in diesem Zusammenhang von Pleomorphismus, d. h. der Dermatophyt wird pleomorph aufgrund der Zunahme des so genannten sterilen Myzels und der Abnahme des Vorkommens von Makrokonidien. Die Kulturunterseite ist gelblich-braun pigmentiert [25]. Im mikroskopischen Bild herrschen keulenförmige, gekammerte Makrokonidien vor, die einzeln lateral an Hyphen oder in Gruppen terminal angeordnet sind. Es sei betont, dass Mikrokonidien völlig fehlen. Mit zunehmendem Alter der Kultur bilden sich Chlamydosporen in großer Zahl, welche die bevorzugte Dauerform darstellen, da sie aufgrund ihrer dicken doppelten Außenwand vor Austrocknung geschützt sind.

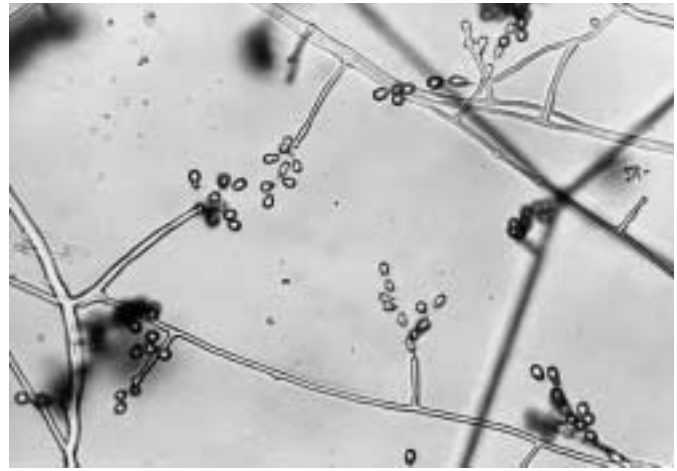


Abb. 3 *Geomyces* (*Chrysosporium*) *pannorum*: weiße hyaline Hyphen, teilweise Bildung von einfachen Konidiophoren, daran glattwandige clavate Konidien.

- *Scopulariopsis brevicaulis* kann bei vorgeschädigten Nägeln als primärer Erreger der Onychomykose isoliert werden. In der Regel sind nur die Großzehennägel betroffen [24, 28]. Ansonsten stellt der ubiquitär verbreitete Schimmelpilz keine Gefahr für Haare oder Epidermis des Menschen dar. Nur selten wird eine Infektion der plantaren Hornhaut durch *Scopulariopsis brevicaulis* verursacht. Die Kolonien von *Scopulariopsis brevicaulis* sind zunächst weiß, werden nach einigen Tagen auf Sabouraud-4%-Glukose-Agar bald bräunlich bzw. typisch zimt-farben und erscheinen staubig. Die Rückseite ist gelblich-grau. Ähnlich wie *Penicillium* bildet *Scopulariopsis brevicaulis* reichlich Konidienketten, jedoch mit vergleichsweise deutlich größeren, rauwandigen Konidien.
- *Geomyces pannorum* (früher *Chrysosporium pannorum*) zeigt innerhalb von 5 Tagen Wachstum von weißen granulären Kolonien von ca. 3 cm Durchmesser. Teilweise pleomorph. Typisch ist die gelbe Pigmentierung der Kolonieunterseite. Makroskopisch ist Verwechslung mit *T. verrucosum* möglich. Kein oder schlechtes Wachstum bei 37 °C = wichtiges Unterscheidungskriterium zu Dermatophyten = diese wachsen fast immer bei 37 °C! Weiße hyaline Hyphen, teilweise Bildung von einfachen Konidiophoren, daran glattwandige clavate Konidien (Abb. 3), teilweise auch Bildung an kurzen Protrusionen oder direkt am Myzel [2]. Der Keratinolytisch wirksame Pilz ist selten Erreger von Mykosen der Haut und der Nägel.
- *Chrysosporium keratinophilum* hat endständige und lateral angeordnete ovale bis piriforme (birnenförmige) Konidien, deren Größe zwischen der von Mikrokonidien der Dermatophyten und der einzelligen Sporen von *Scedosporium apiospermum* liegt. Die Anordnung ähnelt der Botrytis-Form (weintraubenartig) von *T. interdigitale*/*T. mentagrophytes* [29]. Der dermatophytenähnliche Schimmelpilz hat keratinolytische Aktivität und wird gelegentlich aus Hautschuppen oder Nagelspänen isoliert. Meist handelt es sich nicht um eine Mykose, sondern um sekundäres Wachstum oder eine Kontamination.
- *Aspergillus candidus* fällt durch weiße, manchmal schwach gelbliche Kolonien, die mit zunehmender Kultivierungszeit am Rand hellbraun verfärbt sein können, auf. Die Konidiophoren (Konidienträger) der weißen *Aspergillus*-Spezies sind

glattwandig (bis sehr diskret rauwandig). Die runden Vesikel tragen auf der gesamten Oberfläche ein- und zweireihig angeordnete Phialiden [5]. Wenn Cleistothecien nachweisbar sind, dann haben diese eine purpurne bis schwarze Färbung. Bisher liegen Berichte über systemische Mykosen durch *A. candidus* vor, außerdem über Otomykosen. Darüber hinaus wurde *A. candidus* im mykologischen Labor der Universitätshautklinik Leipzig bereits 1970 als Erreger von Onychomykosen isoliert [24].

Literatur

- ¹ Aly R, Hay RJ, Del Palacio A, Galimberti R. Epidemiology of tinea capitis. *Med Mycol* 2000; 38 Suppl 1: 183–188
- ² Campbell CK, Johnson EM, Philpot CM, Warnock DW. Identification of pathogenic fungi. London: Public Health Laboratory Service, 1996
- ³ Celsus: De medicina libri octo... Khüffner von Ratemberg am Inn, Übersetzer u. Hrsg. (1531): Die acht Bücher des hochberühmten Aurelii Cornelii Celsi von beyderley Medicine... Schöffer, Mainz
- ⁴ de Bersaques J. Histoire visuelle de la dermatologie et de la mycologie. Beerse: Janssen-Cilag, 1994
- ⁵ de Hoog GS, Guarro J, Gené J, Figueras MJ. Atlas of clinical fungi. 2nd edition. Utrecht, The Netherlands & Universitat Rovira i Virgili, Reus, Spain: Centraalbureau voor Schimmelcultures, 2000
- ⁶ Dörfelt H, Heklau H. Die medizinische Mykologie. In: Die Geschichte der Mykologie. Schwäbisch Gmünd: Einhorn, 1998
- ⁷ Fuchs O. Seit 4 Generationen familiärer Favus in Sachsen. *Dermatol Wschr* 1960; 141: 301–309
- ⁸ Gräser Y, Kuipers AF, Presber W, de Hoog GS. Molecular taxonomy of *Trichophyton mentagrophytes* and *T. tonsurans*. *Med Mycol* 1999; 37: 315–330
- ⁹ Gräser Y, Kuijpers AF, Presber W, de Hoog GS. Molecular taxonomy of the *Trichophyton rubrum* complex. *J Clin Microbiol* 2000; 38 (9): 3329–3336
- ¹⁰ Hebra F. Atlas der Hautkrankheiten. Wien: Kaiserl.-Königl. Hof- und Staatsdruckerei, 1856–1876
- ¹¹ Kaben U, Plötz W-D. Mäusefavus im Bereich des behaarten Kopfes. *Dermatol Wschr* 1964; 146: 270–276
- ¹² Kielstein P, Wolf H, Gräser Y, Buzina W, Blanz P. Variability of *Trichophyton verrucosum* isolates from vaccinated herds with cattle ringworm. *Mycoses* 1998; 41 Suppl 2: 58–64
- ¹³ Malpighi M. Opera omnia. Petrus Vander, Lugduni Batavorum 1687
- ¹⁴ Mayer J, Schmitt A, Bröcker EB, Reischl U. Rapid cycle real time PCR for early diagnosis of infections due to *Trichophyton verrucosum*. *Mycoses* 2001; 44 (6): 213
- ¹⁵ Michler M, Benedum J. Einführung in die medizinische Fachsprache. Berlin u. a.: Springer, 1972
- ¹⁶ Nenoff P, Haustein UF. Tinea corporis due to *Trichophyton tonsurans* Malmsten. Report of a patient from Zaire. *Mycoses* 1997; 40: 127–129
- ¹⁷ Nenoff P, Gebauer Silke, Rytter M, Haustein UF. Tinea capitis et corporis durch *Microsporum canis*. *Derm Prakt Dermatologie* 1997; 3: 302–308
- ¹⁸ Nenoff P, Gebauer S, Lipski S, Haustein UF. Tinea capitis et faciei gladiatorum durch *Trichophyton tonsurans* Malmsten. *Zeitschr H+G* 1998; 73 (4): 217–222
- ¹⁹ Nenoff P, Gebauer S, Wolf T, Haustein UF. *Trichophyton tonsurans* as rare but increasing cause of onychomycosis. *Br J Dermatol* 1999; 140: 555–557
- ²⁰ Plaut HC. Dermatomykosen – Geschichtliche Notizen. In: Mràcek F (Hrsg.). Handbuch der Hautkrankheiten. Wien: Hölder, 1909: 27–32
- ²¹ Rioux J-A, Jarry D-T, Jarry D-M, Juminer B. *Trichophyton vanbreuseghemii* Rioux, Jarry et Juminer, 1964. *Ann Parasitol (Paris)* 1966; 41: 195–201
- ²² Sabouraud R. Les teignes. Paris: 1904
- ²³ Schönborn C, Pöhler H. Dermatophytosen des Inguinalbereiches, unter besonderer Berücksichtigung einer *Microsporum-gypseum*-Infektion. *Derm Mschr* 1972; 158: 586–594
- ²⁴ Schönborn C, Schmoranz H. Untersuchungen über Schimmelpilzinfektionen der Zehennägel. *Mykosen* 1970; 13: 253–272
- ²⁵ Schönborn C, Schuhmann P. Durch *Epidermophyton floccosum* verursachte Dermatomykosen. *Derm Mschr* 1973; 159: 690–698
- ²⁶ Schönborn C. Spezielle Pilzdiagnostik in Medizinische Mikrobiologie, Immunologie und Epidemiologie (Band IV/2). 2. neubearbeitete, erweiterte Auflage. Thieme Verlag, 1982
- ²⁷ Seebacher C, Blaschke-Hellmessen R. Mykosen. 1. Auflage. Jena: Gustav Fischer-Verlag, 1990
- ²⁸ Seeliger HRP, Heymer T. Diagnostik pathogener Pilze des Menschen und seiner Umwelt. Lehrbuch und Atlas. Stuttgart, New York: Georg Thieme Verlag, 1981
- ²⁹ St. Germain BS, Summerbell R. Identifying filamentous fungi. A clinical Handbook. Belmont, California, USA: Star Publishing Company, 1996
- ³⁰ Tietz HJ, Kunzelmann V, Schönian G. Changes in the fungal spectrum of dermatomycoses. *Mycoses* 1995; 38 Suppl 1: 33–39
- ³¹ Tietz HJ, Ulbricht H. Humanpathogene Pilze der Haut und Schleimhaut. Entnahme, Anzucht und Differenzierung. 1. Auflage. Hannover: Schlütersche Verlag und Druckerei GmbH, 1999
- ³² Vogel T. Curiöseer Haut-Diener. Leipzig: Gleditsch, 1690