

S. Schiekofer
P. Heilmann
P. P. Nawroth
T. Schilling

Der „Nadel-Mann“: mehr als 40 000 Injektionen in 40 Jahren

The „needle man“: more than 40000 i.v. injections of a calcium preparation

Anamnese und klinischer Befund: Bei einem jetzt 65-jährigen Patienten führte eine subtotale Thyreoidektomie vor über 40 Jahren zum postoperativen Hypoparathyreoidismus. Der behandelnde Arzt begann mit täglichen intravenösen Calcium-Gaben, die über 40 Jahre von mehr als 15 Ärzten fortgeführt wurden. Jetzt klagte der Patient über periorale Parästhesien und Parästhesien der Extremitäten.

Untersuchungen: Erniedrigte Calcium- bzw. Parathormonwerte unterstützten die Diagnose Hypoparathyreoidismus.

Therapie und Verlauf: Nach Erreichen der Normocalciämie bei kurzer Gabe von 1.25-Dihydroxy-Vitamin D wurde eine alleinige Therapie mit Cholecalciferol und Calcium fortgeführt. Nach Ansetzen dieser Therapie war der Patient beschwerdefrei und Calcium Werte waren normwertig. Als Spätkomplikationen wurden eine Verkalkung der Basalganglien, erste Symptome einer Nephrocalzinose bzw. ein frühes Stadium einer Katarakt beider Augen beobachtet.

Folgerung: Dieser Fall zeigt, dass eine adäquate Behandlung eines Hypoparathyreoidismus nicht für jeden Patienten erreichbar ist.

History and admission findings: A now 65-year-old man had undergone a subtotal thyroidectomy over 40 years ago, which postoperatively resulted in hypoparathyroidism. His doctor began daily intravenous injections of a calcium preparation (1880 mg to 3760 mg calcium per day, over 40000 injections during this period), a regimen continued subsequently by a total of more than 15 other doctors for over 40 years. On admission the patient complained of oral paresthesias and paresthesias of the limbs.

Investigations: Low calcium and parathormone levels confirmed the diagnosis of hypoparathyroidism.

Treatment and course: Normal levels of calcium were achieved after a short course of 1.25-dihydroxycalciferol. This was followed by the administration of cholecalciferol and calcium. The patient soon became symptom-free and calcium levels returned to normal. Late sequelae have been calcification of the basal ganglia, first signs of nephrocalcinosis and bilateral cataract.

Conclusion: This case demonstrates that appropriate treatment of hypothyroidism might not be given in every case.

Kasuistik

Anamnese

Bei dem jetzt 65-jährigen Patienten war vor ca. 40 Jahren eine subtotale Thyreoidektomie wegen Tracheomalazie durchgeführt worden. Diese führte postoperativ zum Hypoparathyreoidismus. Der damals ermittelte Parathormonwert und das Serum-Calcium lagen beide unterhalb der Norm. Der Patient litt unter schweren Tetanien.

Der behandelnde Arzt startete als einzige Therapie mehrfache, teils tägliche intravenöse Calcium-Gaben. Diese Calcium-Gaben wurden über 40 Jahre fortgeführt. Der Patient erhielt täglich 2–4 Calciuminjektionen (1880mg bis 3760mg Calcium pro Tag).

Der Hypoparathyreoidismus ist eine seltene Erkrankung mit Hypocalciämie als Leitsymptom. Bei Erwachsenen tritt eine Hypocalciämie am häufigsten nach Exstirpation der Nebenschilddrüsen im Rahmen einer Thyreoidektomie oder nach Unterbrechung der Blutzufuhr mit konsekutiver Infarzierung der Nebenschilddrüsen auf (1, 2).

Wir berichten über einen Patienten mit postoperativem Hypoparathyreoidismus.

Institut

Medizinische Klinik I, Universität Heidelberg

Korrespondenz

Prof. Dr. P. P. Nawroth · Medizinische Klinik I
Universität Heidelberg · Bergheimerstraße 58 · 69115 Heidelberg · Tel.: 0049/6221568601 · Fax: 0049/
6221565226 · E-Mail: peter_nawroth@med.uni-heidelberg.de

eingereicht: 6.8.2002 · akzeptiert: 23.9.2002

Bibliografie

Dtsch Med Wochenschr 2002; 127: 2447–2448 · © Georg Thieme Verlag Stuttgart · New York · ISSN 0012-0472

Zusammengerechnet ergibt sich eine Gesamtzahl der intravenösen Calcium-Injektionen von mehr als 40000 Injektionen.

Im Rahmen von Urlaubsvertretungen, Notfällen etc. wurde der Patient insgesamt von mehr als 15 Ärzten so therapiert. Während dieser Leidenszeit suchte er mehr als 10 verschiedene Hausärzte auf und wurde zusätzlich von mehr als fünf Notärzten wegen wiederholt auftretender Hypocalciämieepisoden, einhergehend mit Krampfanfällen, behandelt. Keiner der behandelnden Ärzte ergriff die Initiative zur Änderung der Behandlung, alle führten die tägliche mehrmalige intravenöse Calcium-Gabe als alleinige Behandlung des postoperativen Hypoparathyreoidismus fort. Ein Arzt empfahl sogar die Anlage eines Ports, um die intravenöse Gabe von Calcium zu „erleichtern“.

Im Verlauf dieser 40 Jahre konnten Calcium-Werte von etwa 1,7 mmol/l und darunter dokumentiert werden (Normwert 2,1–2,65 mmol/l). Der Patient war in dieser Zeit niemals völlig beschwerdefrei. Es gab immer wieder Zeichen und Symptome einer Hypocalciämie, wie periorale Parästhesien oder Parästhesien der distalen Extremitäten.

Da der Patient sich nie wohlfühlte, begann er mit eigenen Recherchen und fand einen Artikel unserer Abteilung hinsichtlich der Behandlung des postoperativen Hypoparathyreoidismus (3) im Internet. Er bat um stationäre Aufnahme.

Klinischer Befund

Bei stationärer Aufnahme wog der 65-jährige Patient bei einer Körpergröße von 170 cm 60 kg. Er klagte über intermittierend auftretende periorale Parästhesien, über Parästhesien der distalen Extremitäten bzw. über eine diskrete Hypästhesie des rechten Daumenballens als Folge einer Schädigung des Hautastes des Nervus radialis nach Calciuminjektionen. Die Injektionsstellen im Bereich der Cubitalvenen bds. waren derbknötig verändert

Klinisch-chemische Untersuchungen

Das Aufnahmelabor des Patienten erbrachte mit Ausnahme des Calcium- bzw. des Parathormonwertes keine Auffälligkeiten. Ein Calcium-Wert von 1,74 mmol/l (Normwert 2,1–2,65 mmol/l) bzw. ein Parathormonwert von $<1,0$ pg/ml (Normwert 10,0–65,0 pg/ml) unterstützte bei typischer Klinik die Diagnose Hypoparathyreoidismus.

Therapie und Verlauf

Wir begannen eine Therapie mit 1000mg Calcium, 1,25-Dihydroxy-Vitamin D ($0,5 \mu\text{g}$) und Cholecalciferol (20000 Einheiten) pro Tag. Nach Erreichen der Normocalciämie wurde die Gabe von 1,25-Dihydroxy-Vitamin D ($0,5 \mu\text{g}$ pro Tag) gestoppt und eine Therapie mit Cholecalciferol (40000 Einheiten) und 1000mg Calcium pro Tag fortgeführt. Nach Ansetzen dieser Therapie war der Patient beschwerdefrei, und wiederholt ermittelte Calcium-Werte befanden sich im unteren Normbereich.

Als Spätkomplikationen dieser ungewöhnlichen, exzessiven intravenösen Verabreichung von Calcium, beobachteten wir eine Verkalkung der Basalganglien (**Abb.1**), erste Symptome einer Nephrokalzinose bzw. ein frühes Stadium einer Katarakt an beiden Augen. Glücklicherweise traten keine Thrombophlebitiden oder psychiatrische Symptome über die 40 Jahre der inadäquaten Therapie mit Calcium-Injektionen auf.

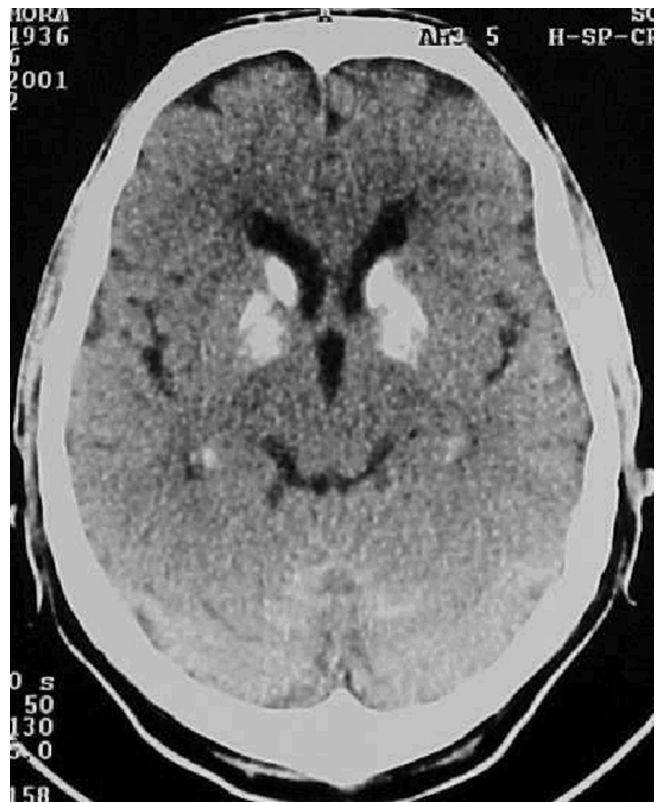


Abb. 1 Native Computertomographie des Kopfes bei einem Patienten, der 40 Jahre lang Calcium-Injektionen erhalten hat: Verkalkung der Basalganglien beidseits.

Diskussion

Dieser Fall zeigt, dass selbst in einem hochindustrialisierten Land mit guter Ausbildung in Endokrinologie (?) eine adäquate Behandlung eines Hypoparathyreoidismus nicht ohne weiteres für jeden Patienten erreichbar ist. Zusätzlich kann uns Ärzten dieser Fall eine Vorstellung vermitteln, wie lange Patienten bereit sein können, eine unangemessene Behandlung zu ertragen. Schließlich ermöglichte es dem Patienten nicht die medizinische Ausbildung von mehr als 15 behandelnden Ärzten, sondern seine Eigeninitiative, letztlich eine adäquate Therapie zu erhalten.

Autorenerklärung: Die Autoren erklären, dass sie keine finanziellen Verbindungen mit einer Firma haben, deren Produkt in dem Beitrag eine wichtige Rolle spielt (oder mit einer Firma, die ein Konkurrenzprodukt vertreibt).

Literatur

- Sanders L, Rossi R, Cady B. Surgical complications and their management. Philadelphia, Pa: WB Saunders, In: Cady B, Rossi R, eds. Surgery of the Thyroid and Parathyroid Glands. 3rd ed. 1991: 326–333
- Kahky M, Weber R. Complications of surgery of the thyroid and parathyroid glands. Surg Clin North Am 1993; 73: 307–321
- Schilling T, Ziegler R. Current therapy of hypoparathyroidism – a survey of german endocrinology centers. Exp Clin Endocrinol Diabetes 1997; 105: 237–241