

Lasertherapie vaskulärer Hautveränderungen – Aktueller Stand

B. Greve¹
C. Raulin²

Laser Therapy of Vascular Lesions – Current Status

Zusammenfassung

Das Spektrum vaskulärer Hautveränderungen umfasst eine inhomogene Gruppe dermatologischer Erkrankungen. Neben Hämangiomen, Naevi flammei, Angiomen, Naevi aranei und primären/sekundären Teleangiectasien, die als klassische Indikationen für eine dermatologische Lasertherapie gelten, sind auch Besenreiser, die Rubeosis und venöse Malformationen Ziele der dermatologisch/ästhetischen Lasermedizin. Der früher häufig eingesetzte Argonlaser wurde in den 80er-Jahren durch den gepulsten Farbstofflaser abgelöst. Des Weiteren konnten sich der langgepulste KTP-Nd:YAG-Laser und in den letzten Jahren auch der langgepulste 1064nm-Nd:YAG-Laser durchsetzen. Diodenlaser sind in der Entwicklung und werden in der Zukunft sicher ihren Stellenwert finden. Die Kuperdampf-/Bromid- und Kryptonlaser haben in Deutschland keine weite Verbreitung finden können. Neben den gefäßspezifischen Lasern haben sich auch (IPL)-Intense-pulsed-light-Systeme etablieren können, auf die jedoch aus thematischen Gründen hier nicht weiter eingegangen werden soll. Das Ansprechen der jeweiligen Hautveränderung auf ein oder mehrere Lasersysteme wird im Wesentlichen vom Hauttyp sowie von der Tiefe und Größe der zugrunde liegenden Gefäße bestimmt. Die dermatologische Lasertherapie ist bei korrekter Diagnose- und Indikationsstellung sowie korrekter Durchführung eine nebenwirkungsarme und effektive Behandlungsoption.

Abstract

The spectrum of vascular skin changes includes a heterogeneous group of dermatological diseases. In addition to hemangiomas, port-wine stains, angiomas, spider naevi, and primary and secondary telangiectasias, which are considered classic indications for dermatological laser treatment, spider veins, poikiloderma of Civatte and venous malformations can also be the focus of dermatological and esthetic laser medicine. The argon laser which was so commonly utilized in the 80's has been replaced by the pulsed dye laser. Furthermore, the long-pulsed KTP-Nd:YAG laser has become more widespread, as has the long-pulsed 1064nm-Nd:YAG laser in recent years. Diode lasers are currently being developed and will certainly have a role in the future. Copper vapor lasers, bromide lasers, and krypton lasers have not found standard use in Germany. In addition to vascular-specific lasers, intense pulsed-light (IPL) systems have established themselves well, although they will not be addressed in greater detail in this paper. The response of a skin change to one or more laser systems is generally a question of the skin type as well as the size and depth of the underlying vessels. Given correct diagnoses and indications, when correctly performed dermatological laser treatment is an effective treatment option with few side effects.

Institutsangaben

¹Universitätshautklinik Heidelberg (Direktor: Prof. Dr. D. Petzoldt)

²Laserklinik Karlsruhe (Leitender Arzt: Priv.-Doz Dr. med. C. Raulin)

Korrespondenzadresse

Priv.-Doz. Dr. med. C. Raulin · Praxis für Dermatologie und Venerologie · Kaiserstraße 104 · 76133 Karlsruhe · E-mail: info@laserklinik.de

Bibliografie

Akt Dermatol 2003; 29: 12–20 © Georg Thieme Verlag Stuttgart · New York · ISSN 0340-2541

Geschichte

1968 behandelte Goldman erstmals vaskuläre Hautveränderungen mit dem Argonlaser. Schon bald wurde ersichtlich, dass der unspezifisch koagulierende Argonlaser vom theoretischen Ansatz und kosmetischen Ergebnis für vaskuläre Hautveränderungen nicht als Goldstandard gelten konnte.

Im Jahr 1966 baute und publizierte Schäfer aus dem Physikalischen Institut der Phillips-Universität Marburg den ersten Laser mit einem organischen Farbstoff (zeitgleich mit den amerikanischen Physikern Sorokin und Lankard). 1980 wurde auf Drängen von Stempel in der Hautklinik Aachen erstmals ein Farbstofflaser für die klinische Forschung etabliert. Dieses Gerät bestand damals aus zwei großen 2 m hohen und 1 m breiten Schränken, der Laserkopf selbst war mehr als 2 m lang. Hiermit behandelte die Gruppe um Stempel erfolgreich die ersten Patienten mit Naevi flammei [48]. Es sollte noch einige Jahre dauern bis 1989 der erste kommerzielle Farbstofflaser auf den Markt kam. Heute gilt der gepulste Farbstofflaser als Standardtherapie für oberflächliche vaskuläre Hautveränderungen.

1983 veröffentlichten Anderson und Parrish in „Science“ am Beispiel des Farbstofflasers die Beschreibung des Prinzips der selektiven Photothermolyse, durch die die Entwicklung von Lasersystemen für die medizinisch-klinische Anwendung entscheidend beeinflusst wurde und zum Verständnis der Gewebeinteraktionen wesentlich beitrug [3].

Technik

Die Wirkungsweise des Lasers basiert auf der Lichtemission von Molekülen des Lasermediums in einem angeregten Zustand. Die Aussendung von Strahlung wird dabei durch Lichtquanten (Photonen) stimuliert. Die Wahrscheinlichkeit der stimulierten Lichtemission kann durch den mehrfachen Durchgang von Photonen durch das Lasermedium erhöht werden. Dies wird durch Reflexion von Photonen an beidseitig angeordneten Spiegeln erreicht. Einer der Spiegel ist dabei teildurchlässig, um die Aussendung der Laserstrahlung zu ermöglichen. Der Laser basiert somit auf

der Lichtverstärkung durch stimulierte Emission von Strahlung (light amplification of stimulated emission of radiation).

Die drei Grundelemente des Lasers sind die Pumpquelle (Energiequelle zur Anregung des Lasermediums), das Lasermedium (aktives Medium) und der Resonator (Spiegelanordnung).

Die Laser werden in der Regel nach ihrem Lasermedium benannt, das als Gas, Festkörper, Farbstoff oder als Halbleiterkristall (Diodenlaser) vorliegen kann.

Lasertypen

Alexandritlaser

Der Alexandritlaser (Wellenlänge 755 nm, Abb. 1) war zunächst im gütegeschalteten Modus (Impulslänge im Nanosekundenbereich) nur für die Entfernung von pigmentierten Hautveränderungen geeignet. Durch Verlängerung der Impulszeit in den Millisekundenbereich ist er jetzt auch für die Haarentfernung und die Behandlung von vaskulären Hautveränderungen geeignet.

Diodenlaser

Zur Zeit stehen verschiedene Diodenlaser zur Verfügung bzw. befinden sich in der Entwicklung mit Wellenlängen zwischen 800 bis 1450 nm. Für die Behandlung vaskulärer Hautveränderungen werden sie zwischen 800 und 940 nm eingesetzt. Einer der Gründe für eine Verlängerung der Wellenlänge in den Bereich von 900 nm ist das Vorhandensein eines dritten, minimalen Absorptionsmaximums von Hämoglobin bei 915 nm, wodurch vor allem die Wirkung der Photosklerosierung optimiert werden soll. Die wissenschaftliche Evaluation der Diodenlaser befindet sich jedoch noch am Anfang.

Gepulster Farbstofflaser

Der klassische Farbstofflaser arbeitete früher bei einer Wellenlänge von 577 nm, die jedoch zugunsten von 585 nm verlassen wurde. Erweiterungen gibt es mittlerweile auf 590 nm, 595 nm und 600 nm. Die Impulslänge kann ebenfalls variabel eingestellt werden und liegt für den „klassischen“ Farbstofflaser bei 450 µs, für den langgepulsten bis 40 ms. Die Energiedichten enden bei

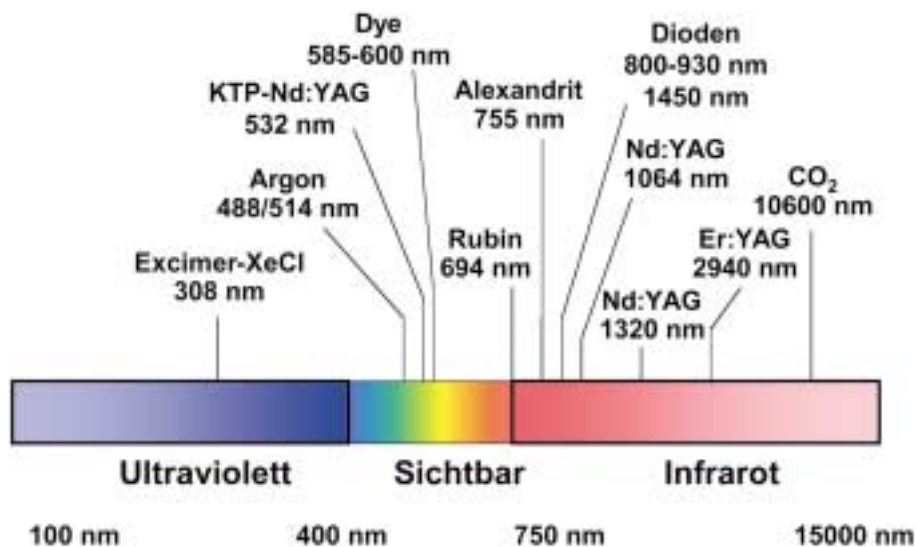


Abb. 1 Spektrum der Laserwellenlängen in der Dermatologie (aus Raulin C, Greve B [Hrsg]. Laser und IPL-Technologie in der Dermatologie und Ästhetischen Medizin, 2. Auflage. Schattauer, 2002).

maximal 20J/cm². Typischerweise werden Impulsdurchmesser von 5, 7 und 10 mm verwendet.

Zielstrukturen des kurz gepulsten Farbstofflasers sind kleine dermale Gefäße. Durch eine photoakustische Energieumwandlung kommt es zur mechanischen Schädigung der Gefäßendothelien, was letztendlich zur thrombogenen Gefäßobliteration führt.

Krypton- und Kupferdampf-/bromidlaser

Der Kryptonlaser emittiert grünes Licht der Wellenlängen 520nm bzw. 530nm und gelbes der Wellenlänge 568nm, das insbesondere für die Behandlung vaskulärer Hautveränderungen geeignet ist. Wie auch der Argonlaser arbeitet dieser Gaslaser kontinuierlich oder getaktet. Die Ausgangsleistungen (520nm/530nm: ca. 3 Watt, 568nm: 1 Watt) sind jedoch so gering, dass eine effektive Therapie nur mit einem kleinen Strahldurchmesser (1–2mm) erreicht wird. Meistens kommen im getakteten Modus Impulslängen zwischen 50 und 200 ms zur Anwendung. Um epidermale Schädigungen möglichst gering zu halten, ist während der Behandlung eine Oberflächenkühlung empfehlenswert.

Kupferdampf- bzw. Kupferbromidlaser können je nach emittierter Wellenlänge zur Behandlung pigmentierter (510 bzw. 511 nm) oder vaskulärer (578 nm) Hautveränderungen eingesetzt werden. Sie arbeiten „quasi-kontinuierlich“, da eine hochfrequente Kette von Impulsen einen kontinuierlichen Strahl imitiert. Verglichen mit anderen kontinuierlichen Systemen wie dem Argon-, Krypton- und KTP-Laser besitzen sie das beste Absorptionsvermögen für Hämoglobin. Die Ausgangsleistungen liegen für 510 bzw. 511 nm bei max. 3,5 Watt, für 578 nm bei max. 6,5 Watt. Wie auch beim Kryptonlaser ist eine Applikation nur mit einem sehr kleinen Strahldurchmesser (1,5 mm) möglich. Alternativ stehen Scanner zur Verfügung. Im getakteten Modus können Impulse von 5 ms bis 6 s erzeugt werden. Auch diese Geräte sollten mit einer Oberflächenkühlung eingesetzt werden.

Beide Lasersysteme werden in Deutschland nur selten wegen der o. g. Nachteile eingesetzt.

Nd:YAG-Laser

Der Neodymium:Yttrium-Aluminium-Granat-(Nd:YAG)Laser verfügt über zwei Wellenlängen. Die ursprüngliche Wellenlänge von 1064 nm kann durch Zuschalten eines frequenzverdoppelnden Kristalls (KTP, Kalium-Titanyl-Phosphat) auf 532 nm umgeschaltet werden und liegt dann als grünes Licht im sichtbaren Spektrum.

Seit seiner Einführung konnte durch ständige Erweiterung der Betriebsmodi (kontinuierlich/Dauerstrich, langgepulst, gütegeschaltet) das Indikationsspektrum dieses Lasers erheblich vergrößert werden. Nur in der langgepulsten bzw. kontinuierlichen Betriebsart ist er für Gefäßveränderungen einsetzbar. Bei Verwendung der Wellenlänge 1064 nm können Impulse mit sehr hohen Energiedichten (max. 500J/cm²) und langen Impulszeiten (bis 500 ms) bei max. 10 mm Impulsdurchmesser generiert werden. Der langgepulste 1064 nm-Nd:YAG-Laser besitzt eine geringe Absorption sowohl für Hämoglobin als auch Melanin, wodurch eine Koagulation von Blutgefäßen nur bei ausreichend hohen Energiedichten möglich ist, dafür aber das Risiko für epider-

male Schädigungen bei dunklen Hauttypen reduziert ist. Die Wellenlänge und die nur geringe Streuung des Lichtes tragen zu einer hohen Eindringtiefe dieses Lasertyps bei.

Wird der langgepulste Nd:YAG-Laser auf 532 nm frequenzverdoppelt, sollte korrekterweise vom „langgepulsten KTP-Nd:YAG-Laser“ gesprochen werden. Mit dieser Wellenlänge können Impulszeiten von 1–50 ms erzeugt werden. Effektive Energiedichten können mit einem max. Impulsdurchmesser von 5 mm erreicht werden, wodurch auch die Behandlung von großen Flächen möglich wird. Für Geräte geringerer Ausgangsleistung und dadurch kleinen Strahldurchmesser (1 mm) stehen alternativ Scanner zur Verfügung.

Mit der Wellenlänge von 532 nm liegt der langgepulste KTP-Nd:YAG-Laser nahe einem der Absorptionsmaxima des oxygenierten Hämoglobins und zielt deshalb, wie der Farbstofflaser, nach dem Prinzip der selektiven Photothermolyse auf kleine im Corium gelegene Gefäße, die durch Koagulation von Erythrozyten obliterieren. Theoretisch besitzt der Nd:YAG-Laser aufgrund seiner individuell einstellbaren Impulsdauer von bis zu 200 ms, der kontinuierlichen Oberflächenkühlung und hoher Impulsenergien die Möglichkeit, Gefäße mit variablen Durchmessern in unterschiedlichen Tiefen zu erreichen. Der Grund für das fast vollständige Ausbleiben purpurischer Makulä nach Behandlung mit diesem Lasertyp wird auf dessen lange Impulszeit zurückgeführt, ist wissenschaftlich jedoch nicht geklärt, da der Farbstofflaser vergleichbare histologische Reaktionen zeigt.

Indikationen

Angiome/Lippenrandangiome

Angiome treten meist multipel ab dem 30. Lebensjahr mit Bevorzugung des Rumpfes auf. Da sie durch ihre helle Farbe auffällig sind, wünschen viele Betroffene deren Entfernung. Sie können in 1–2 Sitzungen mit minimaler Nebenwirkungsrate entfernt werden. Als ideales Lasersystem haben sich der gepulsten Farbstofflaser und der langgepulste KTP-Nd:YAG-Laser erwiesen.

Bis vor einigen Jahren galt die chirurgische Entfernung von Lippenrandangiomen als Therapie der Wahl. Heute ist mit nur geringem Nebenwirkungs- und Narbenbildungsrisiko eine vollständige Entfernung dieser exponiert auftretenden bläulichen und in der Tiefe liegenden Gefäßkonvolute möglich. Erfahrungsgemäß können diese in 1–3 Sitzungen mit dem langgepulsten KTP-Nd:YAG-Laser entfernt werden, gute Ergebnisse können neuerdings auch mit dem langgepulsten 1064 nm-Nd:YAG-Laser erzielt werden, insbesondere dann, wenn die Angiome besonders groß und tief reichend sind. In einer Sitzung werden mit dem langgepulsten KTP-Nd:YAG-Laser bis zu 10 Impulse appliziert, anschließend erfolgt innerhalb von 3–4 Wochen die Rückbildung. Nachteilig ist die hohe Schmerzhaftigkeit des langgepulsten 1064 nm-Nd:YAG-Lasers. Posttherapeutische Schwellungen sind in der Regel trotz der empfindlichen Lippenpartie gering.

Besenreiservarikosis/Retikuläre Varikosis

Kaum eine andere Indikation ist hinsichtlich einer Lasertherapie so umstritten wie die Besenreiservarikosis. Es sind Publikationen mit den unterschiedlichsten Lasern und den unterschiedlichsten

Ergebnissen veröffentlicht worden [2,9,10,14,18,28,29,45,46,50,51].

Grundsätzlich sollte vor Therapiebeginn eine bestehende Varikosis, insbesondere Perforansvenen und Feeding-Venen, mittels Lichtreflexionsrheographie (LRR), Venenverschlussplethysmographie (VVP), Doppler-Sonographie und/oder farbkodierter Duplexsonographie diagnostiziert und gegebenenfalls operativ entfernt werden.

Eine Laserbehandlung kann dann in Betracht gezogen werden, wenn keine Verbindungen zu Perforans- oder Feeding-Venen bestehen oder eine Sklerosierungsbehandlung aufgrund des geringen Gefäßdurchmessers nicht mehr möglich ist. Auch therapieresistente Besenreiser und das „Matting“, eine flächenhafte Rötung, die nach einer Sklerosierung auftreten kann, stellen eine Indikation dar. Retikuläre Varizen sind nur einer Lasertherapie zuzuführen, wenn sie solitär oder ohne Bezug zur Tiefe auftreten.

Theoretisch liegt der „ideale“ Gefäßdurchmesser für eine IPL- bzw. Lasertherapie zwischen 0,1 und 1 mm, die „ideale“ Impulszeit zwischen 1 und 100 ms. Gepulste Lasersysteme im Mikroskundenbereich, die zur Entfernung von Feuermalen mit Gefäßdurchmessern von durchschnittlich 100 µm angewandt werden, sind deshalb für die Behandlung der Besenreiservarikosis ungeeignet (z. B. klassischer gepulster Farbstofflaser). Aktuell werden deshalb langgepulste Geräte wie der Nd:YAG- (532/1064 nm), Alexandrit-, Dioden- und Farbstofflaser (595/600 nm) sowie die IPL-Technologie eingesetzt.

In einer Studie von Coles et al. [10], die den langgepulsten 1064 nm-Nd:YAG-Laser im Vergleich zur konventionellen Sklerotherapie untersuchten, zeigte der Laser hinsichtlich der Clearancerate keine Überlegenheit. Allerdings waren die durch Laserimpulse verursachten Schmerzen so groß, dass nur 35 % der Patienten erneut die Lasertherapie wählen würden, 45 % hingegen würden sich nochmals für eine Sklerotherapie entscheiden.

Am häufigsten wird über transiente, z.T. lang anhaltende (≤ 6 Monate) Hyper- und Hypopigmentierungen (bis zu 50%) berichtet, gefolgt von Blasen- und Krustenbildung. Narbenbildung wurde in keiner Studie genannt [14]. Bei dunklen und sonnengebräunten Hauttypen sollte von einer Lasertherapie in jedem Fall abgesehen werden.

Wichtig ist es, den Patienten auch über die hohe Rezidivhäufigkeit aufzuklären, da die z.T. erheblichen Kosten einer Laserbehandlung von den Patienten selbst getragen werden müssen und unrealistische Erwartungen keine Seltenheit sind. Wirtschaftliche Interessen oder die „Imagepflege“ der behandelnden Ärzte dürfen in keinem Fall zum Einsatz dieser Methoden führen oder diese in den Vordergrund therapeutischer Überlegungen stellen.

Hämangiom

Hämangiome sind proliferierende Tumoren des Gefäßendothels und treten in den ersten Lebenstagen und -wochen als rötliche oder hypopigmentierte Makulä sowie in Form von Teleangiektasien in Erscheinung. Sie können innerhalb weniger Tage oder Wochen dramatisch wachsen und erhebliche Komplikationen

(Ulzerationen, Blutungen, Infektion, mechanische Kompression wichtiger Nachbarstrukturen, funktionelle Störungen) mit sich bringen. Man unterscheidet oberflächliche, subkutane und gemischte Formen. Nach abgeschlossener Rückbildung ab dem 6. – 10. Lebensjahr bleiben oft Narben und atrophe Hautbezirke mit Teleangiektasien zurück.

Der gepulste Farbstofflaser ist mit der Kontaktkryotherapie die Therapiemethode der Wahl [4,11,20,27,31] (Abb. 2 a u. b). Mit dem gepulsten Farbstofflaser wird in über 90% der Fälle in 1–4 Sitzungen im Abstand von 2–4 Wochen ein Wachstumsstopp erzielt, Hohenleutner et al. berichten sogar über eine Erfolgsquote von 97% [27]. Eine vollständige Aufhellung wird dabei in ca. 40%, eine über 75%ige Clearancerate in etwa 70% der Hämangiome erzielt. Die besten Ergebnisse werden bei einer Dicke von ≤ 3 mm erreicht. Das Risiko für bleibende Nebenwirkungen ist niedrig ($< 1\%$).

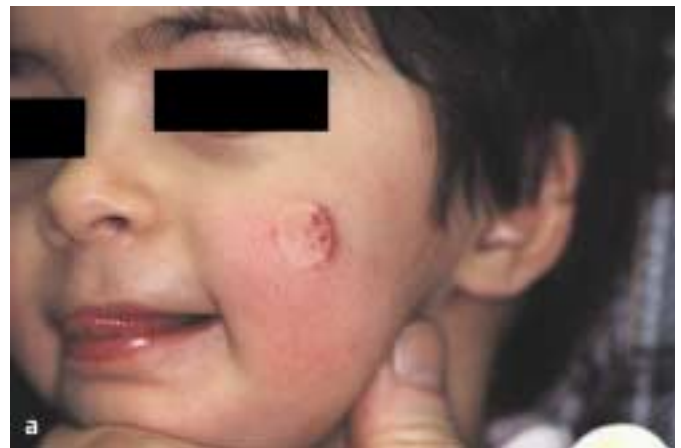

Abb. 2 a Verbliebene Hämangiomreste nach Kontaktkryotherapie.



Abb. 2 b Z. n. einmaliger Korrektur durch gepulsten Farbstofflaser.

Trotz zahlreicher ermutigender Berichte muss auf therapieresistente Fälle nach Kryo- und Farbstofflasertherapie hingewiesen werden, in denen das Wachstum bzw. die Umwandlung von kutanen in subkutane Hämangiome nicht aufgehalten werden kann [5]. Des Weiteren ist zu beachten, dass tiefer gelegene Anteile durch diese zwei Therapieformen nicht beeinflusst werden kön-

nen. Gegebenenfalls müssen diese Fälle einer interstitiellen/perkutanen Nd:YAG-Lasertherapie in Vollnarkose zugeführt werden.

Eine abwartende Haltung ist wegen der möglichen Komplikationen nur in Einzelfällen gerechtfertigt, zumal es keine verlässlichen Parameter gibt, die eine Spontaninvolution des Hämangioms sicher voraussagen. Einzelfälle umfassen beispielsweise Kinder mit Hämangiomen an wenig exponierten Körperstellen, wie z. B. dem behaarten Kopf, und „ältere“ Kinder nach den ersten 12 Lebensmonaten, bei denen die Wachstumstendenz der Hämangiome erfahrungsgemäß nachlässt. So konnten Batta et al. in einer aktuell veröffentlichten prospektiven Vergleichsstudie zeigen, dass eine Farbstofflasertherapie bei unkomplizierten Hämangiomen (Ausschlusskriterien u. a. gemischte/tiefe Hämangiome, Lokalisation am Auge, großflächige Hämangiome im Gesicht, potenziell vitalgefährdende Hämangiome) im Vergleich zu einer abwartenden Haltung nicht zu signifikant besseren Ergebnissen geführt hatte [8].

Aufgrund seiner niedrigen Nebenwirkungsrate und geringen Schmerzhaftigkeit empfehlen wir den langgepulsten KTP-Nd:YAG-Laser eher zur Folgebehandlung von Hämangiomen in der Regressionsphase, den gepulsten Farbstofflaser dagegen für proliferierende Hämangiome, da sich in einer Vergleichsstudie unserer Arbeitsgruppe der KTP-/Nd:Yag-Laser als etwas effektiver erwiesen hatte [35].

Naevus araneus

Spider Naevi sind Gefäßneubildungen, die mit gehäufeter Inzidenz bei Kindern, Schwangeren, Patienten mit Lebererkrankungen und auf sonnengeschädigter Haut auftreten. Für deren Entfernung eignet sich in erster Linie der gepulste Farbstofflaser [24, 37]. Auch von Kindern wird dies gut toleriert. Meist kann in einer Sitzung eine vollständige und narbenfreie Entfernung erreicht werden. Die langgepulsten KTP-/Nd:YAG-Laser kommen als Alternativen mit etwas schlechteren Erfolgsquoten zum Einsatz. Der langgepulste 1064 nm-Nd:YAG-Laser sollte aufgrund der Schmerzhaftigkeit nur bei Erwachsenen und im Fall sehr großer und tief reichender Naevi aranei Anwendung finden.

Naevus flammeus

Feuermale gehören zu den häufigsten vaskulären Fehlbildungen und treten mit einer Inzidenz von etwa 0,3% unter den Neugeborenen auf. Die Größe der Feuermale variiert von wenigen Zentimetern bis zur großflächigen Ausbreitung über eine ganze Extremität. Sie wachsen proportional mit und sind vielfach nur unilateral lokalisiert. Mit zunehmendem Alter werden sie meist dunkler, verdicken und können von angiomatösen Knoten durchsetzt werden.

Gelegentlich sind Naevi flammei nur ein Teilsyndrom und finden sich mit anderen Entwicklungsstörungen an Weichteilen, Knochen, Retina und Meningen vergesellschaftet. Sog. Phakomatosen schließen das Sturge-Weber-, von Hippel-Lindau- und das Klippel-Trénaunay-Syndrom ein. Im Verdachtsfall sollten entsprechende Abklärungsuntersuchungen veranlasst werden.

Ursächlich für den Naevus flammeus soll eine reduzierte Innervation von Kapillaren sein, die den Gefäßtonus herabsetzt und eine Gefäßweitstellung verursacht.

Vor Einführung des Argonlasers galten Feuermale als unbehandelbar und stellten für viele Betroffene ein lebenslanges Stigma dar. Heute hat der gepulste Farbstofflaser den Argonlaser abgelöst und gilt als Therapiemethode der Wahl.

Der richtige Zeitpunkt für den Beginn einer Laserbehandlung wird in der Literatur unterschiedlich diskutiert. Ashinoff und Geronemus haben die jüngsten Patienten im Alter von 6–30 Wochen behandelt und nach durchschnittlich 3 Behandlungen eine sehr gute Aufhellung von 50% erreicht [6]. Andere Autoren empfehlen den Therapiebeginn vor dem 4. bzw. 7. Lebensjahr. Van der Horst et al. hingegen, die als einzige eine prospektive Vergleichsstudie durchführten, konnten keinen Unterschied zwischen den randomisierten Altersgruppen von 0–5, 5–11, 12–17 und 18–31 Jahren feststellen [49]. Unsere Erfahrungen bestätigen die besseren Erfolge im Säuglingsalter. Insbesondere kann ein früher Behandlungsbeginn eine soziale Ausgrenzung und dadurch bedingte psychische Belastungen verhindern [7].

Das Ansprechen von Feuermalen auf eine Farbstofflasertherapie ist des Weiteren von der Lokalisation, der Größe und der Farbe abhängig [33].

Naevi flammei im Gesicht, an Hals und Decolleté reagieren in der Regel besser als solche am Stamm und an den Extremitäten. Besonders an den distalen Armen und Beinen lassen sich trotz zahlreicher Sitzungen oft nur unbefriedigende Ergebnisse erzielen [44]. Aber auch im Gesicht gibt es Unterschiede: Hals, Nacken, Stirn und die Periorbitalregion zeigen bessere Clearanceraten als die Zentrofaziale (Nase, Kinn, Oberlippe, mediale Wange). Feuermale im Bereich des 2. Trigeminusastes können ebenfalls Schwierigkeiten bereiten.

Je kleiner das Feuermal ist, desto günstiger sind die prognostischen Aussichten. Morelli et al. erreichten bei 32% der kleinen Läsionen (< 20 cm²) im Gegensatz zu 8% der großen (> 20 cm²) eine komplette Aufhellung [32]. Yohn et al. konnten schlechtere Ergebnisse für Feuermale Erwachsener ab ≥ 100 cm² feststellen [53].

Die Farbe eines Naevus flammeus hängt von der Tiefenlokalisierung der Gefäße und deren Durchmesser ab. Helle, rosafarbene Läsionen zeichnen sich durch tiefer gelegene Gefäße mit einem kleineren Gefäßdurchmesser aus als rote. Zu kleine bzw. zu große Gefäße können vom konventionellen Farbstofflaser aufgrund seiner Impulszeit von 450 µs nicht optimal erfasst werden, da sie entweder eine kürzere oder eine längere Impulszeit für einen effektiven Gefäßverschluss benötigen. Nach Fiskerstrand et al. können die besten Ergebnisse mit dem gepulsten Farbstofflaser bei roten Feuermalen mit einem Gefäßdurchmesser von 40 µm und einer Gefäßtiefe von 200 µm erzielt werden, gefolgt von violetten (Ø 40 µm, Tiefe 315 µm) und rosafarbenen (Ø 20 µm, Tiefe 280 µm) Läsionen [19]. Da jedes Feuermal über Gefäße mit verschiedenen Durchmessern verfügt, ist somit auch erklärbar, warum es therapieresistente Fälle gibt und selten eine 100% Aufhellung erreicht wird [30]. Bestätigt wird dies auch durch Untersu-

chungen von Dierickx et al., die feststellten, dass für eine effektive Behandlung von Gefäßen einer Größe zwischen 30 bis 150 µm, wie sie durchschnittlich bei Feuermalen gemessen werden, variable Impulslängen zwischen 1–10 ms benötigt werden [13].

Die ersten Behandlungen bringen erfahrungsgemäß den größten Erfolg. Goldman et al. bestätigen dies in ihrer Studie, in der die Clearancerate nach einer Sitzung bei durchschnittlich 50% lag, jede weitere jedoch das Ergebnis nur um circa 10% verbesserte [21]. Die Aufhellung und die durchschnittlich dazu benötigten Sitzungen variieren in der Literatur. Letztendlich sind zwar in jedem Fall zahlreiche Behandlungen notwendig, die Erfolge sind jedoch für den Großteil der Patienten als gut bis sehr gut zu bewerten (Abb. 3 a, b, c).

Die Begleitreaktionen, Nebenwirkungen und Komplikationen einer Farbstofflasertherapie sind eindeutig energiedichteabhängig. Seukeran et al. haben die Ergebnisse von 701 Feuermal-Patienten mit insgesamt 3877 Behandlungen ausgewertet [47]. Zu Blasen- bzw. Krustenbildung kam es in 5,9 bzw. 0,7% der Fälle. Hyperpigmentierungen waren die häufigste transiente Nebenwirkung mit 9,1%, Hypopigmentierungen wurden mit 1,4% seltener beobachtet. Atrophie bzw. hypertrophe Narben traten in 4,3% bzw. 0,7% auf. In Einzelfällen ist die Induktion eines Granuloma pyogenicum beschrieben worden.

Als Alternative oder bei Therapieresistenz auf eine klassische Farbstofflasertherapie können neben dem langgepulsten KTP-Nd:YAG-, Kupferdampf-, Krypton- und langgepulsten Farbstofflaser mit variabler Wellenlänge (585, 590, 595, 600 nm) auch IPL-Systeme mit guten Erfolgen angewendet werden [16, 23, 34, 41].

Rubeosis (Erythrosis interfollicularis colli/Ulerythema ophryogenes)

Die Erythrosis bzw. Erythromelanosis interfollicularis colli entsteht durch chronische intensive Lichteinwirkung und findet sich als gleichmäßiges flächenhaftes Erythem z. T. mit Hyperpigmentierungen an beiden Halsseiten und am Decolleté mit Ausparung der Submental- und Retroaurikularregion. Das Ulerythema ophryogenes beginnt im Kindes- und frühen Erwachsenenalter mit feinen Hyperkeratosen der seitlichen Augenbrauen und Wangen. Zusätzlich kann eine flächenhafte Rötung der Stirn und Wangen sowie ein Lichen pilaris der Oberarme und Oberschenkel vorliegen. Um eine gleichmäßige Aufhellung der in beiden Fällen vorliegenden Erytheme zu erreichen, sind erfahrungsgemäß 3–5 Sitzungen notwendig. Der gepulste Farbstofflaser ebenso wie die IPL-Technologie sind für diese Indikation geeignet [40, 52]. Der langgepulste KTP-Nd:YAG-Laser wird von uns mit Zurückhaltung eingesetzt, da hierdurch ein homogenes Hautbild meist erst nach mehr als 5 Sitzungen erreicht werden kann. Sofern bei der Erythrosis interfollicularis die Brauntönung überwiegt, kann auch der Einsatz des gütegeschalteten Nd:YAG-Lasers zum Erfolg führen.

Teleangiektasien

Teleangiektasien werden ihrer Entstehungsursache nach in primäre und sekundäre eingeteilt. Zu den primären Teleangiektasien zählen der Naevus teleangiectaticus, das Bloom-Syndrom

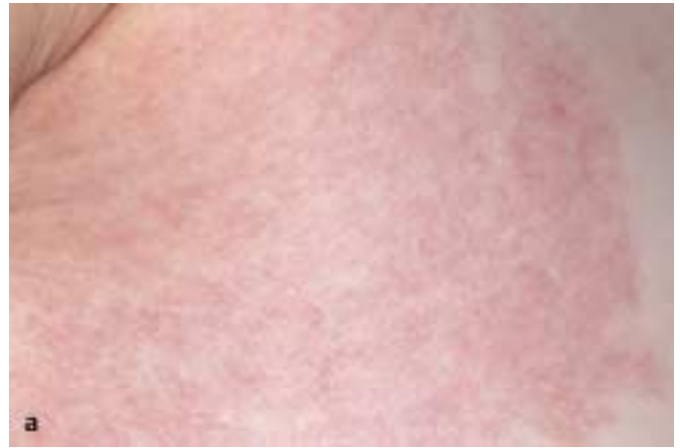

Abb. 3 a Nävus flammeus.

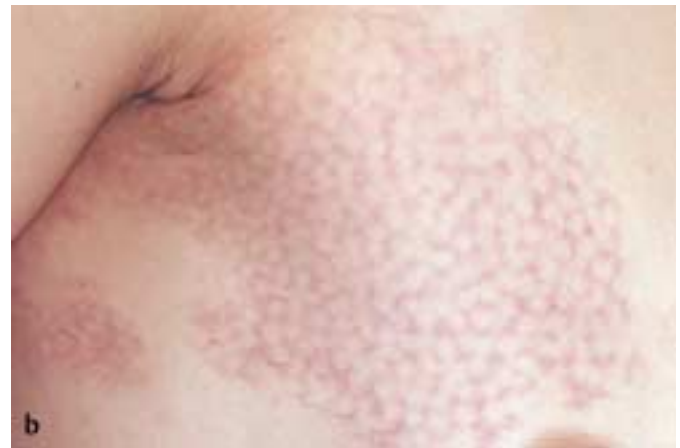

Abb. 3 b Z. n. einer Sitzung durch gepulsten Farbstofflaser.

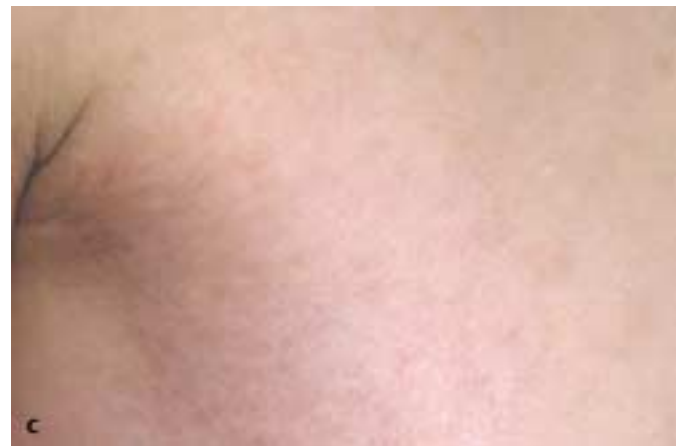

Abb. 3 c Z. n. 5 Sitzungen durch gepulsten Farbstofflaser.

und die essenziellen Teleangiektasien, die sich ohne nachweisbare Ursache entwickeln und als progressive disseminierte essenzielle Teleangiektasien in Einzelfällen auch das gesamte Integument überziehen können. Sekundär können chronische Sonnenexposition, übermäßiger Alkoholkonsum, systemische und lokale Glukokortikoide, Röntgenbestrahlung sowie Rosacea, Lu-

pus erythematodes, Sklerodermie, Dermatomyositis oder Akrodermatitis chronica atrophicans ursächlich sein.

Zur Behandlung von Teleangiektasien werden vorwiegend der gepulste Farbstofflaser, der langgepulste KTP-Nd:YAG-Laser und die IPL-Technologie eingesetzt [1,15,26,42]. Dauerstrich- bzw. Pseudodauerstrichlaser wie der Argon-, Kupferdampf- und Kryptonlaser kommen seltener zur Anwendung.

Der gepulste Farbstofflaser hat sich mit guten Erfolgen für primäre und sekundäre Teleangiektasien des Gesichts, Decolletés und der Extremitäten bewährt. In durchschnittlich 1–3 Sitzungen können die erweiterten Gefäße nahezu vollständig entfernt werden. Da die posttherapeutischen transienten purpurischen Makulä nicht von allen Patienten toleriert werden, wird häufig der Einsatz anderer Laser bzw. IPL-Systeme bevorzugt. An den Extremitäten kommt es erfahrungsgemäß vermehrt zu transienten Hyperpigmentierungen. Die Patienten sollten auf einen intensiven mehrwöchigen Sonnenschutz hingewiesen werden. Rezidive liegen in der Natur der Erkrankung bzw. sind maßgeblich von der Meidung des verursachenden Agens abhängig.

Der langgepulste KTP-Nd:YAG-Laser wird seit einigen Jahren mit guten Ergebnissen für diese Indikation eingesetzt (Abb. 4 a u. b). Bemerkenswert ist, dass die Laserimpulse des langgepulsten KTP-Nd:YAG-Lasers als weniger schmerzhaft empfunden werden: West et al. verglichen die Schmerzempfindlichkeit zwischen gepulstem Farbstoff- und langgepulstem KTP-Nd:YAG-Laser [51]. Auf einer Skala von 1–10 bewerteten die Patienten die Intensität des Schmerzes für den Farbstofflaser mit 5,6 und mit 3,9 für den Nd:YAG-Laser. Weiterhin zeichnet sich dieser Laser auch durch das fast vollständige Ausbleiben purpurischer Makulä aus. Histologische Studien von Adrian und Bethge et al. konnten eine Gefäßschädigung, aber keine Gefäßruptur nach einer Behandlung mit dem KTP-Nd:YAG-Laser nachweisen [1,9]. Allerdings werden, vor allem im Gesicht, postoperativ stärkere, bis zu 3 Tage andauernde Schwellungen beobachtet. Hyperpigmentierungen treten ebenso wie beim Farbstofflaser gehäuft nach einer Behandlung der unteren Extremitäten auf. Die Anzahl der erforderlichen Sitzungen ist mit der des Farbstofflasers und der IPL-Technologie vergleichbar. Adrian et al. erzielten bei 90% der Patienten mit fazialen Teleangiektasien nach einer Behandlung eine Clearancerate von 75% [1].

Bei der IPL-Technologie handelt es sich um eine hochenergetische Blitzlampe mit nicht kohärentem Licht und einem breiten Wellenlängenspektrum. Die Vorteile dieser Methode liegen in einer erheblich größeren Behandlungsfläche pro Impuls gegenüber dem Farbstofflaser und einer somit kürzeren Behandlungszeit, dem fast vollständigen Ausbleiben intrakutaner Hämatome und einem nur maximal 48 h anhaltenden Erythem. Da Wellenlänge, Energiedichte, Impulslänge und -anzahl sowie das Intervall zwischen den Impulsen individuell einstellbar sind, können theoretisch Gefäße unterschiedlicher Dicke und Tiefe selektiv erfasst werden.

Venöse Malformation

Tief liegende benigne venöse Gefäßveränderungen können prinzipiell chirurgisch, durch Sklerosierung und den Nd:YAG-Laser (perkutan/interstitiell) behandelt werden. Die Nebenwirkungen

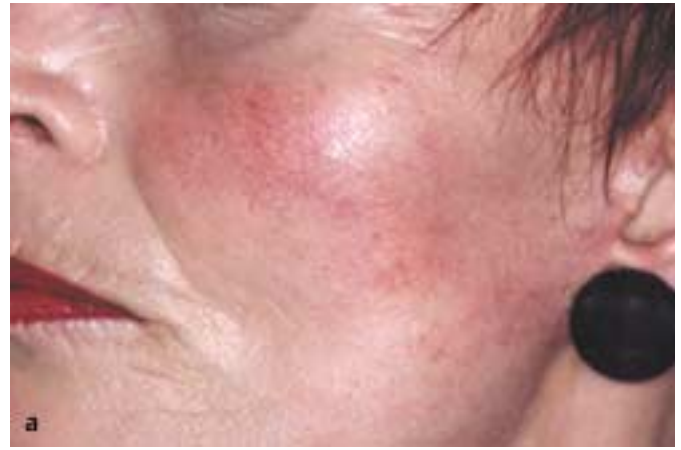

Abb. 4 a Teleangiektasien

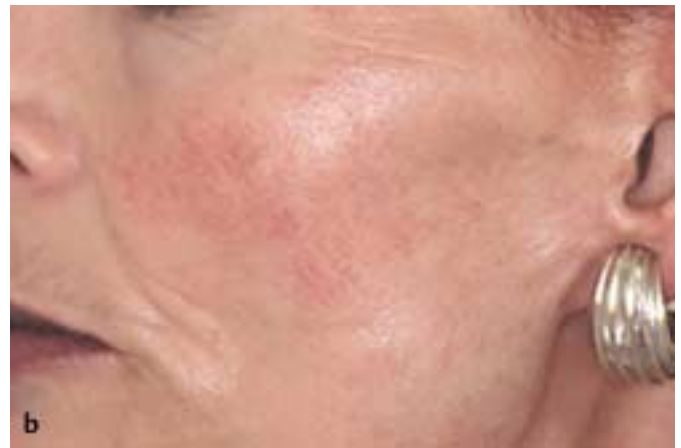

Abb. 4 b Z. n. 3 Behandlungen durch langgepulsten KTP-Nd:YAG-Laser.

ebenso wie die Flächenausdehnung, die Lokalisation, die Gefäßgröße und -tiefe, welche zuvor mittels farbkodierter Duplexsonographie bestimmt werden sollten, limitieren allerdings o.g. Vorgehensweisen. Am besten bewährt hat sich für diese Indikation die IPL-Technologie [25,39,43]. Der Einsatz des gepulsten Farbstoff- und langgepulsten KTP-Nd:YAG-Lasers sowie die Kryotherapie sind aufgrund der geringen Eindringtiefe ineffektiv.

Eine Alternative ist der langgepulste 1064 nm-Nd:YAG-Laser. Dieser Laser, der primär zur Behandlung der Besenreiservarikosis entwickelt und eingesetzt wird, hat sich in einer bislang von uns noch unveröffentlichten prospektiven Studie an 12 Patienten als sehr effektiv erwiesen. Die Kombination aus hoher Eindringtiefe (Wellenlänge 1064 nm), langen Impulsen und hohen Energiedichten scheint ideal für die Koagulation der Gefäße bei venösen Malformationen zu sein. Limitiert wird diese Art der Behandlung durch deren starke Schmerzhaftigkeit, die nur bei kleinen Läsionen ohne präoperative Oberflächenanästhesie (z.B. Emla®-Creme) toleriert werden kann. Transiente Rötungen und Schwellungen treten obligatorisch auf, zu Narben oder permanenten Pigmentverschiebungen kam es in keinem Fall.

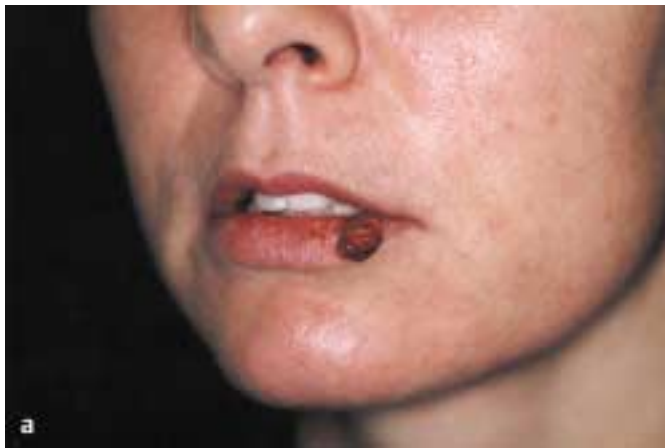

Abb. 5 a Granuloma pyogenicum.

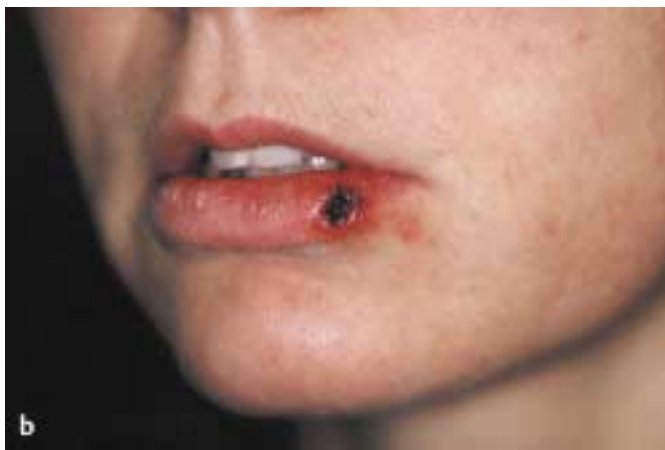

Abb. 5 b Zustand direkt nach dem Lasereingriff.

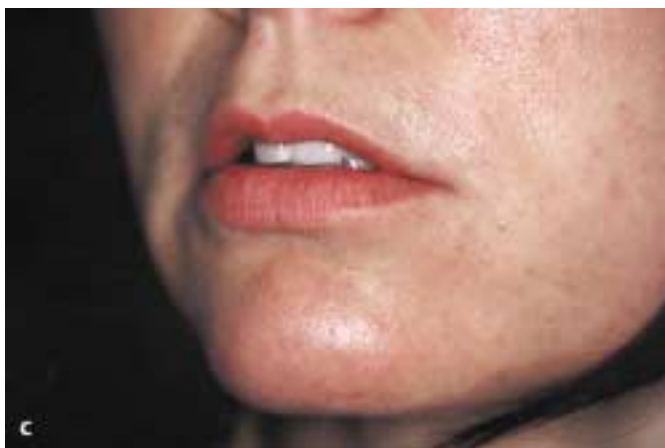

Abb. 5 c Zustand 3 Monate nach der CO₂-Laserbehandlung.

Seltene vaskuläre Indikationen

Zu den seltenen Indikationen zählen das Angioblastom, Angiokeratome, das Angioma serpiginosum, Lymphangiome und Hämato-lymphangiome sowie der M. Osler und das Blue-rubber-bleb-Syndrom. Bei jeder Indikation ist je nach Art der vaskulären Hautveränderung die jeweilige Wellenlänge, Impulslänge und Energiedichte auszuwählen. In seltenen Fällen, wie bei (Häma-to-)Lymphangiomen oder dem Granuloma pyogenicum

(Abb. 5 a, b, c) kann auch der gepulste CO₂-Laser zum Einsatz kommen [17, 36].

Behandlungsfehler

Da Budgetierung und Rationalisierung dazu geführt haben, dass immer mehr Ärzte ihr Betätigungsfeld auf die Ästhetische Medizin und Kosmetik ausgeweitet haben, hat die Zahl der Laser- und IPL-Anwender exponentiell zugenommen. Unterschätzt wird aber oft die Komplexität der Verfahren. Deshalb sei an dieser Stelle ein kurzer Hinweis auf die Richtlinien der Deutschen Dermatologischen Lasergesellschaft (DDL) [12] und der Arbeitsgemeinschaft für Dermatologische Lasertherapie (ADL) gerechtfertigt, die dermatologische Laserbehandlungen nach dermatologischem Facharztstandard fordern.

Jede Behandlung mit dem Laser erfordert präoperativ eine eingehende Aufklärung des Patienten, eine sorgfältige Dokumentation aller Befunde und Behandlungsdaten, eine korrekte Diagnose und Indikationsstellung sowie eine ordnungsgemäße Durchführung. Probebehandlungen sind prinzipiell immer (soweit irgendmöglich) empfehlenswert, insbesondere aber bei ausgedehnten Läsionen oder an exponierten Stellen, um Erfolg, Begleitreaktionen und Nebenwirkungen zu evaluieren [22, 38].

Eine eingehende wissenschaftliche Evaluation neuer aber auch bereits bestehender Systeme, eine objektive seriöse Vermarktung durch Laserhersteller, eine solide Ausbildung der Anwender und eine behördliche Beschränkung des Einsatzes medizinischer Laser allein auf Ärzte sollten als medizinisch-ethische Grundsätze der dermatologischen Lasertherapie zugrunde liegen. „Nil nocere“ (Hippocrates, 460–377 v. Chr.) und „If you don't need the laser, don't use it“ (Goldman L, 1982) sind wertvolle Leitlinien für den Umgang mit Lasern in der Dermatologie und Ästhetischen Medizin.

Literatur

- ¹ Adrian RM, Tanghetti EA. Long pulse 532-nm laser treatment of facial telangiectasia. *Dermatol Surg* 1998; 24: 71–74
- ² Adrian RM. Treatment of leg telangiectasias using a long-pulse frequency-doubled Neodymium:YAG laser at 532nm. *Dermatol Surg* 1998; 24: 19–23
- ³ Anderson RR, Parrish RA. Selective photothermolysis: precise microsurgery by selective absorption of pulsed radiation. *Science* 1983; 220: 524–527
- ⁴ Ashinoff R, Geronemus RG. Capillary hemangiomas and treatment with the flashlamp-pumped pulsed dye laser. *Arch Dermatol* 1991; 127: 202–205
- ⁵ Ashinoff R, Geronemus RG. Failure of the flashlamp-pumped pulsed dye laser to prevent progression to deep hemangioma. *Ped Dermatol* 1993; 10: 77–80
- ⁶ Ashinoff R, Geronemus RG. Flashlamp-pumped pulsed dye laser for port-wine stains in infancy: earlier versus later treatment. *J Am Acad Dermatol* 1991; 24: 467–472
- ⁷ Augustin M, Zschocke I, Wiek K, Bergmann A, Peschen M, Schöpf E, Vanscheidt W. Krankheitsbewältigung und Lebensqualität bei Patienten mit Feuermalen unter Laser-Therapie. *Hautarzt* 1998; 49: 714–718
- ⁸ Batta K, Goodyear HM, Moss C, Williams HC, Hiller L, Waters R. Randomised controlled study of early pulsed dye laser treatment of uncomplicated childhood haemangiomas: result of a 1-year analysis. *Lancet* 2002; 360: 521–527

- ⁹ Bethge S, Stadler R. Der langgepulste frequenzverdoppelte Neodymium:YAG Laser in der Behandlung von Besenreisern – erste klinische Erfahrungen. *Hautarzt* 1999; 50: 181 – 185
- ¹⁰ Coles CM, Werner RS, Zelickson BD. Comparative pilot study evaluating the treatment of leg veins with a long pulse Nd:YAG laser and sclerotherapy. *Lasers Surg Med* 2002; 30: 154 – 159
- ¹¹ Cremer HJ, Djawari D. Frühtherapie der kutanen Hämangiome mit der Kontaktkryochirurgie. *Tägl Prax* 1995; 36: 91 – 108
- ¹² Deutsche Dermatologische Lasergesellschaft. Qualitätskriterien „Dermatologische Lasertherapie“. Internetadresse: www.ddl.de
- ¹³ Dierickx CC, Casparian JM, Venugopalan V, Farinelli WA, Anderson RR. Thermal relaxation of port-wine stain vessels probed in vivo: the need for 1 – 10-millisecond laser pulse treatment. *J Invest Dermatol* 1995; 105: 709 – 714
- ¹⁴ Dover JS, Sadick NS, Goldman MP. The role of lasers and light sources in the treatment of left veins. *Dermatol Surg* 1999; 25: 328 – 336
- ¹⁵ Dummer R, Graf P, Greif C, Burg G. Treatment of vascular lesions using the VersaPulse® variable pulse width frequency doubled neodymium:YAG laser. *Dermatology* 1998; 197: 158 – 161
- ¹⁶ Edstrom DW, Ros AM. The treatment of port-wine stains with the pulsed dye laser at 600nm. *Br J Dermatol* 1997; 136: 360 – 363
- ¹⁷ Eliezri YD, Sklar JA. Lymphangioma circumscriptum: review and evaluation of carbon dioxide laser vaporization. *J Dermatol Surg Oncol* 1988; 14: 357 – 364
- ¹⁸ Eremia S, Do SL, Umar SH. A side-by side comparative study of 1064nm Nd:YAG, 810nm diode and 755nm alexandrite lasers for the treatment of 0.3–3 mm leg veins. *Dermatol Surg* 2002; 28: 224 – 230
- ¹⁹ Fiskerstrand EJ, Svaasand LO, Kopstad G, Ryggen K, Aase S. Photothermally induced vessel-wall necrosis after pulsed dye laser treatment: lack of response in port-wine stains with small sized or deeply located vessels. *J Invest Dermatol* 1996; 107: 671 – 675
- ²⁰ Garden JM, Bakus AD, Paller AS. Treatment of cutaneous hemangiomas by the flashlamp-pumped pulsed dye laser: prospective analysis. *J Pediatr* 1992; 120: 555 – 560
- ²¹ Goldman MP, Fitzpatrick RE, Ruiz-Esparza J. Treatment of port-wine stains (capillary malformation) with the flashlamp-pumped pulsed dye laser. *J Pediatr* 1993; 122: 71 – 77
- ²² Greve B, Raulin C. Professional errors caused by lasers and IPL technology in dermatology and aesthetic medicine. Preventive strategies and case studies. *Dermatol Surg* 2002; 28: 156 – 161
- ²³ Greve B, Werner S, Raulin C. Naevi flammei – Behandlung durch den langgepulsten frequenzgedoppelten Nd:YAG-Laser (VersaPulse®). Erster Erfahrungsbericht. *Derm* 1998; 4: 74 – 78
- ²⁴ Hellwig S, Petzoldt D, Raulin C. Der gepulste Farbstofflaser – Möglichkeiten und Grenzen. *Hautarzt* 1997; 48: 536 – 540
- ²⁵ Hellwig S, Raulin C, Schönermark MP. Behandlung von Gefäßmalformationen und Pigmentstörungen an Gesicht und Hals durch gepulsten Farbstofflaser, PhotoDerm® VL und gütegeschalteten Rubinlaser. *Laryngo Rhino Otol* 1995; 74: 635 – 641
- ²⁶ Hellwig S, Schröter C, Raulin C. Behandlung essentieller Teleangiectasien durch das PhotoDerm® VL. *Z Hautkr* 1996; 71: 44 – 47
- ²⁷ Hohenleutner U, Bäumler W, Karrer S, Michel S, Landthaler M. Die Behandlung kindlicher Hämangiome mit dem Blitzlampengepumpten gepulsten Farbstofflaser. *Hautarzt* 1996; 47: 183 – 189
- ²⁸ Hohenleutner U, Wenig M, Walther T, Bäumler W, Landthaler M. Behandlung von Besenreisern mit dem Blitzlampengepumpten gepulsten Farbstofflaser mit 1,5 ms Impulsdauer. *Hautarzt* 1998; 49: 560 – 565
- ²⁹ Kaudewitz P, Klovekorn W, Rother W. Effective treatment of leg vein telangiectasia with a new 940nm diode laser. *Dermatol Surg* 2001; 27: 101 – 106
- ³⁰ Lanigan SW. Port-wine stains unresponsive to pulsed dye laser: explanations and solutions. *Br J Dermatol* 1998; 139: 173 – 177
- ³¹ Michel S, Wlotzke U, Landthaler M. Laser- und Kryotherapie der Säuglingshämangiome im direkten Vergleich. *Hautarzt* 1998; 49: 192 – 196
- ³² Morelli JG, Weston WL, Huff JC, Yohn JJ. Initial lesion size as a predictive factor in determining the response of port-wine stains in children treated with the pulsed dye laser. *Arch Pediatr Adolesc Med* 1995; 149: 1142 – 1144
- ³³ Nguyen CM, Yohn JJ, Huff JC, Weston WL, Morelli JG. Facial port wine stains in childhood: prediction of the rate of improvement as a function of the age of the patient, size and location of the port wine stain and the number of treatments with the pulsed dye (585nm) laser. *Br J Dermatol* 1998; 138: 821 – 825
- ³⁴ Pickering JW, Walker EP, Butler PH, van Halewyn CN. Copper vapour laser treatment of port-wine stains and other vascular malformations. *Br J Plast Surg* 1990; 43: 273 – 282
- ³⁵ Raulin C, Greve B. A retrospective clinical comparison of hemangioma treatment by flashlamp-pumped (585nm) and frequency-doubled Nd:YAG (532nm) lasers. *Lasers Surg Med* 2001; 28: 40 – 43
- ³⁶ Raulin C, Greve B, Hammes S. The combined continuous wave/pulsed carbon dioxide laser for treatment of pyogenic granuloma. *Arch Dermatol* 2002; 138: 33 – 37
- ³⁷ Raulin C, Hellwig S. Möglichkeiten und Grenzen des gepulsten Farbstofflasers. *Z Hautkr* 1996; 71: 96 – 102
- ³⁸ Raulin C, Kimmig W, Werner S. Lasertherapie in der Dermatologie und Ästhetischen Medizin – Nebenwirkungen, Komplikationen und Behandlungsfehler. *Hautarzt* 2000; 51: 463 – 473
- ³⁹ Raulin C, Raulin SJ, Hellwig S, Schönermark MP. Treatment of benign venous malformations with an intense pulsed light source (PhotoDerm® VL). *Eur J Dermatol* 1997; 7: 279 – 282
- ⁴⁰ Raulin C, Schröter C. Einsatzgebiete einer hochenergetischen Blitzlampe (PhotoDerm® VL). *Hautarzt* 1997; 48: 886 – 893
- ⁴¹ Raulin C, Schröter CA, Weiss RA, Keiner M, Werner S. Treatment of port wine stains with a noncoherent pulsed light source: a retrospective study. *Arch Dermatol* 1999; 135: 679 – 683
- ⁴² Raulin C, Weiss RA, Schönermark MP. Treatment of Essential Teleangiectasias with an intense pulsed light source (PhotoDerm® VL). *Dermatol Surg* 1997; 23: 941 – 946
- ⁴³ Raulin C, Werner S. Treatment of venous malformations with intense pulsed light source (IPLS) technology – a retrospective study. *Lasers Surg Med* 1999; 25: 170 – 177
- ⁴⁴ Renfro L, Geronemus RG. Anatomical differences of port-wine stains in response to treatment with the pulsed dye laser. *Arch Dermatol* 1993; 129: 182 – 188
- ⁴⁵ Sadick ND. A dual wavelength approach for laser/intense pulsed light source treatment of lower extremity veins. *J Am Acad Dermatol* 2002; 46: 66 – 72
- ⁴⁶ Schröter CA, Wilder D, Reineke T, Thürlimann W, Raulin C, Neumann HAM. Clinical significance of an intense, pulsed light source on leg telangiectasias of up to 1 mm diameter. *Eur J Dermatol* 1997; 7: 38 – 42
- ⁴⁷ Seukeran DC, Collins P, Sheehan-Dare RA. Adverse reactions following pulsed tunable dye laser treatment of port wine stains in 701 patients. *Br J Dermatol* 1997; 136: 725 – 729
- ⁴⁸ Stempel H, Klein G. Über einen neuen Ansatz in der Lasertherapie des Naevus flammeus. *Z Hautkr* 1983; 58: 967 – 974
- ⁴⁹ van der Horst CM, Koster PH, de Borgie CA, Bossuyt PM, van Gemert MJ. Effect of the timing of treatment of port-wine stains with the flash-lamp-pumped pulsed-dye laser. *N Engl J Med* 1998; 338: 1028 – 1033
- ⁵⁰ Weiss RA, Weiss MA. Early clinical results with a multiple synchronized pulse 1064nm laser for leg telangiectasias and reticular veins. *Dermatol Surg* 1999; 25: 399 – 402
- ⁵¹ West TB, Alster TS. Comparison of the long-pulse dye (590–595nm) and KTP (532nm) lasers in the treatment of facial and leg telangiectasias. *Dermatol Surg* 1998; 24: 221 – 226
- ⁵² Wheeland RG, Aoolebaum J. Flashlamp-pumped pulsed dye laser therapy for poikiloderma of Civatte. *J Dermatol Surg Oncol* 1990; 16: 12 – 16
- ⁵³ Yohn JJ, Aeling JL, Walsh P, Morelli JG. Lesion size is a factor for determining the rate of port-wine stain clearing following pulsed dye laser treatment in adults. *Cutis* 1997; 59: 267 – 270